



2309221147

# 大同瑞慈健康体检

## 报 告 册

体检编号	451250	工号	646
姓名	谢新星		
性别	女	年龄	39岁
单位	中国银行大同分行		
部门	中国银行大同分行		
联系电话	13653424395		
体检日期	2025-02-24		

尊敬的谢新星女士您好！

首先，瑞慈健康体检全体员工欢迎您的光临，并对您的信任表示衷心的感谢！

您于 2025-02-24 （体检编号：451250）完成健康检查，本机构的各科医生已根据您的体检项目及结果，汇总成此份健康体检报告，并经总检医生审核。据此提出对您健康状况的综合分析及建议。

瑞慈健康体检倡导“大健康、大康复”，提出“健康是第一财富（Rich）”的人文理念。希望您仔细阅读并妥善地保管此份健康体检报告，并认真关注报告中的提示与建议，若您对报告内容有任何疑问，可直接与瑞慈健康体检客服部联系，进一步咨询。

健康体检咨询电话：0352-2824444

客户服务咨询电话：0352-2830597

400-6112995

瑞慈健康体检报告由下列内容组成：

第一部分：主检报告

第二部分：分科分项结果

第三部分：检验报告

第四部分：附表

## 主检报告

## 检查综述

- 1、【身高、体重、血压】 (1) 血压 144/73：本次测量收缩期血压偏高
- 2、【外科（女）】 (1) 甲状腺结节
- 3、【眼科】 (1) 左眼视力下降 (2) 右眼视力下降
- 4、【耳鼻喉科】 (1) 鼻中隔：偏曲
- 5、【血常规（五分类）】 血小板压积(PCT)偏高(0.324%) 平均血红蛋白浓度(MCHC)偏低(315 g/L) 大血小板数目偏高( $111 \times 10^9/L$ )
- 6、【血脂四项】 总胆固醇(CHOL)偏高(6.82 mmol/L) 甘油三脂(TG)偏高(2.72 mmol/L) 高密度脂蛋白(HDL)偏高(1.79 mmol/L)
- 7、【人乳头瘤病毒检查(HPV)】 HPV 高危亚型 51(阳性(+)) HPV 高危亚型 52(阳性(+))
- 8、【心肌酶谱】 肌酸激酶(CK)偏低(33.00 U/L)
- 9、【肝功七项】 球蛋白(GLB)偏高(36.40 g/L)
- 10、【尿液分析+尿沉渣】 隐血(ERY)2+ 鳞状上皮细胞偏高(1 /HP) 粘液丝偏高(1 /HP)
- 11、【血流变】 血沉(ESR)偏高(43.70 mm/h) 血沉方程K值偏高(152.00 mm/h)
- 12、【肺部双源CT】 胸部未见明显异常，冠状动脉硬化性改变，进一步检查
- 13、【全腹彩超】 宫腔内强回声 节育器？ 建议进一步检查
- 14、【心电图】 1. 窦性心律 2. 左心室高电压
- 15、【C13检测幽门螺杆菌】 阳性+
- 16、【心脏彩超】 左室舒张功能减低
- 17、【甲状腺彩超】 甲状腺双侧叶多发结节 TI-RADS 3级
- 18、【颈部血管彩超】 1. 双侧颈总动脉膨大处斑块形成 2. 右锁骨下动脉起始处斑块形成
- 19、【口腔科】 (1) 牙周：牙结石

## 医生建议

## 【本次测量收缩期血压偏高】：

- (1) 所谓单纯收缩期高血压，顾名思义是指一个人的舒张压（即低压）不高，仅仅是收缩压（即高压）超过正常范围。
- (2) 单纯收缩期高血压标准为收缩压在 140mmHg 以上，舒张压为 90mmHg 以下。如果收缩压在 140-149mmHg，又称单纯收缩期临界高血压。由于单纯收缩期高血压大部分发生在 60 岁以上的老年人，故又称老年单纯收缩期高血压。
- (3) 当病人患动脉硬化、甲状腺功能亢进、主动脉关闭不全、体循环动静脉瘘、动脉导管未闭及原因不明的高动力循环状态时，也常伴有收缩期高血压，但这些不包括在单纯收缩期高血压范围内。
- (4) 劳逸结合，保持良好身心状态。避免各种诱因：如情绪低落、紧张等。改进生活方式，适当低盐、低脂、低胆固醇饮食，戒烟酒。必要时心血管专科诊治，定期复诊。
- (5) 平时应低盐（每天 5~10g）、低脂饮食（少吃动物脂肪与内脏）；忌烟限酒。遵照医嘱坚持服药，定期测量血压，宜控制在 140/90mmHg 以下，若合并有糖尿病和肾病，要把血压控制在 130/80mmHg 以下。
- (6) 血压到正常水平时，说明此时选用的降压药和治疗方案基本合适，但并不意味着高血压已被“治愈”，应坚持治疗。若盲目自行停药或间断服药，常会使血压波动很大，而加重心、脑、肾和血管的损害。

## 【甲状腺结节】：

- (1) 甲状腺结节是一种常见的甲状腺疾病，很多甲状腺疾病可表现为结节，如可由甲状腺退行性变、炎症、自身免疫性及新生物等多种病变所致。甲状腺结节在各个年龄段的男女人群中均可见到，但中年女性中较多。
- (2) 甲状腺结节分良性和恶性两大类，良性的占绝大多数，恶性者不足 1%，判断甲状腺结节的良恶主要依靠病史、体格检查、放射性核素扫描、穿刺细胞学检查。
- (3) 建议往普外科就诊，进一步检查，明确诊断，结合临床诊治并定期复查。

**【左眼视力下降】：**

- (1) 视力下降是由角膜白斑或角膜炎、晶状体混浊、眼底疾病、屈光不正等原因引起，建议眼科诊断治疗。

**【右眼视力下降】：**

- (1) 视力下降是由角膜白斑或角膜炎、晶状体混浊、眼底疾病、屈光不正等原因引起，建议眼科诊断治疗。

**【鼻中隔：偏曲】：**

- (1) 建议耳鼻喉科诊断治疗。

**【大血小板数目偏高】：**

- (1) 供内科结合临床参考。

**【平均血红蛋白浓度(MCHC)偏低】：**

- (1) 建议内科咨询，定期复查。

**【血小板压积(PCT)偏高】：**

- (1) 血小板压积是指外周血中血小板的容积占血液容积的百分比。血小板压积偏高，如果在血小板数目正常的情况下，可不做考虑。如果血小板数目明显增高，建议往血液科进一步复查，以明确诊断。

**【总胆固醇(CHOL)偏高】：**

- (1) 总胆固醇是脂质的主要成分之一，其数量受年龄、家族、性别、饮食、遗传等多种因素影响。总胆固醇对人体生长发育以及新陈代谢有重要的作用，正常值是 2.59-5.20mmol/L。
- (2) 总胆固醇升高后，会增加类脂物质的堆积，会产生更多的血管斑块，进而增加心脑血管疾病的风险。大于 5.21-5.69mmol/L 是胆固醇的临界偏高，即使是一个完全健康的人，只要总胆固醇 > 7.2mmol/L 或低密度脂蛋白 > 4.9mmol/L，未来发生心脑血管的风险就明显增高，应该马上治疗。
- (3) 总胆固醇升高根据病因可分为两大类：一是原发性，是由于遗传因素缺陷所致，另一种是继发性，可引起其升高的疾病主要有糖尿病、高血压、甲减、肝肾疾病等。
- (4) 降低总胆固醇的治疗中，原发性偏高应积极应用降脂药，曾经选择他汀类药物，胆固醇不能达标的，可联合用药（如依折麦布等）。
- (5) 如果总胆固醇偏高，且患者有糖尿病、高血压、甲减、肝肾疾病或者已经发生心脑血管疾病的人更应积极用药，控制降低疾病风险。
- (6) 戒烟，增强运动，采用低脂、低糖饮食，少食富含脂肪、胆固醇及饱和脂肪酸的食物，多进食蔬菜、水果、豆制品、粗粮、鱼和高纤维食品。
- (7) 必要时在医师指导下使用降脂药物治疗，并前往内分泌科复诊。

**【甘油三酯(TG)偏高】：**

- (1) 甘油三酯是甘油和脂肪酸所构成的有机化合物，甘油三酯测定是脂类代谢的重要指标之一。
- (2) 甘油三酯增高与冠心病的发生有着重要的相关性，随年龄增大而有上升的趋势，其增高最常见于高脂和过量糖类饮食、肥胖等。
- (3) 甘油三酯主要功能是为机体提供能量，其正常值在 0.7-1.7mmol/L 之间，1.7-2.29mmol/L 为边缘增高，提示应该注意饮食和运动了。
- (4) 甘油三酯大于 2.3mmol/L，就称为高甘油三酯血症。甘油三酯增高虽然不会直接导致血管斑块的形成，但也会间接引起心脑血管疾病风险增加，同时，当甘油三酯大于 5.6mmol/L 时，还会增加急性胰腺炎的风险，所以降低甘油三酯的基础主要是控制饮食，饮食控制不佳可以选择药物治疗。
- (5) 生活方式的干预是控制甘油三酯水平升高的基础，包括减重，增加运动量，限制酒精摄入以及避免食用果糖和高碳水化合物食物。多食蔬菜水果，定期复查。
- (6) 明显增高者在医师的指导下使用降脂药物治疗，首选他汀和贝特类药物。

**【高密度脂蛋白(HDL)偏高】：**

- (1) 高密度脂蛋白(HDL)主要在肝脏合成，具有抗动脉粥样硬化的功能，是冠心病的保护因子。高密度脂蛋白(HDL)能将周围组织包括动脉壁内的胆固醇运转到肝脏进行代谢，是一种抗动脉粥样硬化的血浆脂蛋白。
- (2) 高密度脂蛋白(HDL)的含量与心血管的发病率和病变程度呈负相关，即高密度脂蛋白(HDL)减低，患冠心病的危险性增加；高密度脂蛋白(HDL)含量增高，患冠心病的危险性降低。
- (3) 高密度脂蛋白(HDL)对冠心病的临床诊断是一个重要的参考指标。它的升高是临床冠心病保护因子之一，并能防治和延缓动脉粥样硬化的发展。
- (4) 血清中高密度脂蛋白(HDL)的降低，预示着冠心病的出现。临床上常同时测定高密度脂蛋白(HDL)和血清总胆固醇，并根据它们的比值作为冠心病的信息指标。
- (5) 高密度脂蛋白(HDL)减少，主要见于冠心病、冠状动脉粥样硬化、高甘油三酯血症、慢性贫血、脑血管病、糖尿病、急慢性肝炎、肝硬化等疾病。
- (6) 戒烟，增强运动，采用低脂、低糖饮食，少食富含脂肪、胆固醇及饱和脂肪酸的食物，多进食蔬菜、水果、豆制品、粗粮、鱼和高纤维食品。
- (7) 建议当高密度脂蛋白(HDL)减少时，可参考其他相关指标，积极治疗基础性疾病，往内分泌科复诊。

**【肌酸激酶(CK)偏低】：**

- (1) 供临床参考，定期复查。

**【球蛋白(GLB)偏高】：**

- (1) 蛋白质是反映肝脏合成功能的指标。由肝脏合成的蛋白质约占人体每天合成蛋白质总量的40%以上，血清中的蛋白质全部由肝脏合成，而球蛋白则主要由浆细胞合成。
- (2) 肝细胞还能将糖、脂肪转化为氨基酸，作为进一步合成蛋白质的原料，当肝脏发生病变时，血清中蛋白质的质和量均会发生改变。
- (3) 总蛋白、白蛋白还是反映肝病预后的指标，随着肝功能损害加重，失代偿期肝脏合成功能下降，肝合成蛋白功能减低，白蛋白(A)下降，球蛋白(G)升高，致使白蛋白/球蛋白(A/G)比值倒置。
- (4) 若血清总蛋白低于60g/L或白蛋白减少到25g/L，称为低蛋白血症，易出现腹水，白蛋白/球蛋白比值小于1，见于肝功能损害严重，预后不良(如重度肝炎肝硬化，肝外因素有肾病综合症、大面积烧伤、恶性肿瘤等)。
- (5) 若治疗后白蛋白值回升，白蛋白/球蛋白比值也趋于正常，为治疗最有效的标志。
- (6) 建议看肝功能化验单，一定要结合病情、病史、查体、彩超、影像学等结果，还有其他相关化验指标，综合考虑。若发现肝功能明显增高，应尽快前往消化科诊治。

**【隐血(ERY)2+】：**

- (1) 尿隐血可分为肉眼血尿和镜下血尿。肉眼血尿是指肉眼能见到血色的尿，尿液呈洗肉水色或血色，通常在1000ml尿中含有1ml血液即肉眼可见。镜下血尿是指尿的颜色正常，通过显微镜可以观察到尿液中含红细胞，通常离心沉淀后的尿液镜检每高倍视野有红细胞3个以上。
- (2) 尿隐血是泌尿系疾病常见的症状之一，生理情况下女性生理期、运动后等都可以引起，病理情况下大多是由泌尿系统疾病引起，如泌尿系炎症、尿路结石等，也有一些血尿是由全身性疾病或泌尿系统邻近器官所致。
- (3) 需要指出的是：尿液呈红色并不都是血尿，有些药物、食物都能使尿液呈红色、橙色或褐色；由于严重创伤、错误输血等大量红细胞或组织破坏，也可导致血红蛋白或肌红蛋白尿。
- (4) 建议往泌尿外科进一步复查，以明确诊断。

**【鳞状上皮细胞偏高】：**

- (1) 在生理情况下，机体正常的新陈代谢都会引起鳞状上皮细胞的脱离，这是一种正常的机体现象。如果长时间出现鳞状上皮细胞偏高的现象时，则有可能是尿路感染、泌尿系统结石等因素导致，应及时往泌尿外科进一步诊断治疗。

**【粘液丝偏高】：**

- (1) 尿常规中粘液丝是由尿路中细胞分泌出来的，在有尿路感染时分泌会明显增多，且伴有炎症细胞的出现。
- (2) 粘液丝偏高，可分为生理性偏高和病理性偏高两种，生理性偏高一般是由于喝水较少导致的尿液浓缩，一般在喝水后就能达到稀释的效果。

(3)病理性的粘液丝偏高是由于泌尿系炎症或者是前列腺炎导致的，需要注意观察，多喝水，同时有白细胞等炎症细胞增多时，应及时服用抗感染药物治疗。如果仅有粘液丝的增多而没有白细胞等炎症细胞增多时，尿路有炎症的可能性不大。

(4)建议平时饮食注意清淡，多喝水，少吃油腻和辛辣的食物，要注意个人清洁卫生，勤洗阴部，注意休息。

**【血沉方程K值偏高】：**

(1)供内科结合临床参考。

(2)K值高反映红细胞聚集性增加，临床意义等同于红细胞聚集指数。

**【血沉(ESR)偏高】：**

(1)供内科结合临床参考。

(2)建议病人做胸片、PPD，自身抗体谱测定，类风湿因子，C反应蛋白，甲状腺功能检查。

**【冠状动脉硬化性改变】：**

(1)建议心血管内科诊断治疗。

**【左心室高电压】：**

(1)多见于高血压心脏病，二尖瓣狭窄、肺动脉狭窄、房间隔缺损以及心肌病等。建议查心脏彩超，心血管内科专科治疗。

**【左室舒张功能减低】：**

(1)左心室舒张功能是指心肌弹性减低，心脏泵血功能减退。其引起原因，一是随着年龄的增长，心肌组织进行性变。其二是由于冠心病、高血压等慢性心肌病变。一般来说没有原发病变及年龄偏大的人员又无症状，不需要特殊处理，建议心内科结合临床考虑。

**【甲状腺双侧叶多发结节】：**

(1)甲状腺结节是一种常见的甲状腺疾病，很多甲状腺疾病可表现为结节，如可由甲状腺退行性变、炎症、自身免疫性及新生物等多种病变所致。甲状腺结节在各个年龄段的男女人群中均可见到，但中年女性中较多。

(2)甲状腺结节分良性和恶性两大类，良性的占绝大多数，恶性者不足1%，判断甲状腺结节的良恶主要依靠病史、体格检查、放射性核素扫描、穿刺细胞学检查。

(3)建议往普外科就诊，进一步检查，明确诊断，结合临床诊治并定期复查。

**【双侧颈总动脉膨大处斑块形成】：**

(1)颈动脉斑块是动脉硬化后，血管里面的垃圾沉淀在血管壁形成。斑块又分为硬斑和软斑两种。硬斑比较稳定，不容易脱落，软斑不稳定，容易破裂脱落，从而形成血管栓塞。

(2)建议：1.减低胆固醇水平。2.减低高血糖、高血压等高危因素，将血压、血糖控制在理想水平。3.积极进行生活干预，控制饮食，改善饮食结构，适量增加运动，戒烟限酒。4.必要时药物治疗。

**【右锁骨下动脉起始处斑块形成】：**

(1)颈动脉斑块是动脉硬化后，血管里面的垃圾沉淀在血管壁形成。斑块又分为硬斑和软斑两种。硬斑比较稳定，不容易脱落，软斑不稳定，容易破裂脱落，从而形成血管栓塞。

(2)建议：1.减低胆固醇水平。2.减低高血糖、高血压等高危因素，将血压、血糖控制在理想水平。3.积极进行生活干预，控制饮食，改善饮食结构，适量增加运动，戒烟限酒。4.必要时药物治疗。

**【牙结石】：**

(1)牙结石又称牙石，是沉积在牙齿或修复体表面上已经钙化或正在钙化的菌斑或软垢。其开始时是软的，会因逐渐的钙化而变硬。它是由75%的磷酸钙，15-25%的水、有机物、磷酸锰、矿酸钙及微量的钾、钠、铁所构成，并呈现出黄色、棕色或者黑色。

(2)牙结石通常存在于唾液腺开口处的牙齿表面（例如：下颚前牙的舌侧表面，上颚后牙的颊侧表面）和牙齿的颈部，以及口腔粘膜运动不到的牙齿表面等处。

(3)牙结石形成后，可伴随牙龈出血、牙龈萎缩、口臭等症状。

(4) 牙结石是牙周病的重要病因，它会不断刺激牙周组织，并且压迫牙龈，影响血液循环，造成牙周组织的细菌感染，形成牙周囊袋，此后更易使食物残渣、牙菌斑、牙结石等的堆积，最终牙周支持组织全部破坏，导致牙齿松动，以至于不得不拔除牙齿。

(5) 早晚刷牙、饭后漱口是防治牙结石形成的最重要措施。应采取正确的竖刷牙法和巴氏刷牙法，纠正横刷牙法。

(6) 多吃富有维生素的粗纤维食物，如肉、蛋、各种蔬菜和水果，充分咀嚼以利于牙面清洁。少吃甜食及黏性很强的食物，不吃零食。

(7) 建议每半年进行一次口腔健康检查，每年进行 2-3 次全口超声波洁牙术，使牙面、牙颈部经常处于洁净状态。

**【呼气试验检验报告阳性】：**

(1) 提示幽门螺旋杆菌（HP）感染。幽门螺旋杆菌是慢性活动性胃炎的病原菌，是消化道溃疡和胃癌等疾病的重要致病因子。

(2) 没有临床症状者（如中上腹不适、饱胀、反酸、恶心等），可暂不进行抗 HP 治疗。如果是 HP 感染的消化性溃疡、慢性胃炎、早期胃癌切除后和需要长期服用非甾体类抗炎药物（如阿司匹林）者，应在专科医生指导下进行抗 HP 治疗。

(3) 建议您先进行胃镜检查，或往消化内科咨询，再决定是否进行根除治疗。

**【宫腔内强回声】：**

(1) 建议妇科诊断治疗。

**【HPV 高危亚型：阳性】：**

(1) 妇科咨询。

(2) 妇科作宫颈细胞病理学检查。

(3) 动态追踪观察 HPV 变化；定期（三个月）复查 HPV；定期常规妇检（包括子宫、附件 B 超）。

(4) 必要时进行免疫治疗、抗病毒治疗及妇科相关疾病治疗（如宫颈炎的治疗等）。

汇总医生： 丁昊炜

主检日期： 2025-02-26

主检医生：

## 分科结果

## 身高、体重、血压

项目名称	检查结果	项目名称	检查结果
身高	163cm	体重	59kg
血压	144/73mmHg		

## \*小结:

(1) 血压 144/73: 本次测量收缩期血压偏高

操作员: 赵婉如

检查日期: 2025-02-24

检查医生: 名燕凌

## 内科

项目名称	检查结果	项目名称	检查结果
心率	80 次/min	心律	齐
心脏杂音	无	心界	正常
肺部	正常	呼吸音	呼吸音清
啰音	未闻及	叩诊	叩诊呈清音
腹部触诊	腹部平软	发育	正常
肝胆	肋下未触及	脾脏	肋下未触及
双肾	无叩击痛	肠鸣音	正常
营养	良好	神经系统	正常
生理反射	生理反射存在	病理反射	病理反射未引出
颅神经	正常	运动功能	正常
深浅感觉	正常	其它	无异常发现
既往史	无		

## \*小结:

未见异常

操作员: 名燕凌

检查日期: 2025-02-24

检查医生: 名燕凌

## 外科 (女)

项目名称	检查结果	项目名称	检查结果
皮肤	正常	甲状腺	结节
浅表淋巴结	无肿大	肛门	正常
泌尿外生殖器	正常	四肢关节	未见异常
腹股沟	未见异常	足背动脉	正常
紫绀	无	色素沉着	无
脱毛	无	脱色	无
浮肿	无	皮下结节	无
头颅	正常	颈部	正常
乳腺	正常	脊柱	正常
直肠	未检	皮肤黄疸	无
四肢	活动正常	其他	无

**\*小结：**

(1) 甲状腺结节

操作员：魏利平 检查日期：2025-02-24 检查医生：魏利平

**眼科**

项目名称	检查结果	项目名称	检查结果
视力(左)	0.25	视力(右)	0.5
辨色力	正常	眼睑	正常
结膜	正常	泪器	正常
角膜	正常	虹膜	正常
瞳孔	正常	晶状体	正常
玻璃体	正常	眼底	未见异常

**\*小结：**

(1) 左眼视力下降

(2) 右眼视力下降

操作员：田野青 检查日期：2025-02-24 检查医生：田野青

### 耳鼻喉科

项目名称	检查结果	项目名称	检查结果
听力(左)	正常	听力(右)	正常
外耳道	正常	鼓膜	正常
鼻窦	正常	鼻中隔	鼻中隔：偏曲
鼻腔	正常	扁桃体	无肿大
嗅觉	正常	咽喉	正常

**\*小结:**

(1) 鼻中隔：偏曲

操作员：裴文兴 检查日期：2025-02-24 检查医生：裴文兴

### 妇科内诊

项目名称	检查结果	项目名称	检查结果
外阴	正常	尿道口	正常
阴道	通畅	子宫	正常
附件	正常	宫颈	光滑
后穹窿	正常		

**\*小结:**

未见异常

操作员：薛荣丽 检查日期：2025-02-24 检查医生：薛荣丽

### 口腔科

项目名称	检查结果	项目名称	检查结果
唇颊	正常	齿	正常
齿龈	正常	牙周	牙结石 I 度
舌腭	正常	腮腺	正常
颌下腺	正常	颞下颌关节	正常

**\*小结:**

(1) 牙周：牙结石

操作员：龚富生 检查日期：2025-02-24 检查医生：龚富生



## 检验报告

## 血流变

项目名称	检查结果	单位	参考值	提示
全血粘度高切 200/s	4.02	mpas	3.36--4.32	
全血粘度中切 100/s	4.28	mpas	3.43--4.59	
全血粘度中切 50/s	4.67	mpas	3.85--5.45	
全血还原粘度高切	6.02	mpas	3.69--8.74	
全血还原粘度低切	35.90	mpas	26.87--47.57	
血浆粘度	1.49	mpas	1.26--1.70	
血沉(ESR)	43.70	mm/h	0--20	↑
红细胞压积	0.42	L/L	0.35--0.45	
红细胞聚集指数	4.12		3.19--5.33	
红细胞变形指数	0.78		0.53--1.11	
红细胞刚性指数	4.04		2.17--6.94	
血沉方程 K 值	152.00	mm/h	0--80.48	↑
全血粘度 1/s	16.57	mpas	13.79--17.91	
全血高切相对指数	2.70		1.9--3.4	
全血低切相对指数	11.12		8.1--14.2	

## \*小结:

血沉(ESR)偏高(43.70 mm/h) 血沉方程 K 值偏高(152.00 mm/h)

操作员：王小雪 检查日期：2025-02-24

检查医生：康建忠

## 尿液分析+尿沉渣

项目名称	检查结果	单位	参考值	提示
白细胞尿	0	个/u1	0--13	
上皮细胞(EC)	1	/HP	0--28	
管型(CAST)	0	个/u1	0--1	

霉菌（尿）	0	/HP	0--0	
结晶	0	/HP	0--10	
透明度(CLA)	清亮			
胆红素(BIL)	-		阴性	
隐血(ERY)	2+		阴性	
小圆上皮细胞(SRC)	0	个/u1	0--0	
维生素 C	-		阴性	
异常红细胞	0	个/u1	0--3	
红细胞（正常）	1	个/u1	0--6	
鳞状上皮细胞	1	个/u1	0--0	↑
粘液丝	1	个/u1	0--0	↑
颜色(Colour)	淡黄色			
尿葡萄糖(GLU)	-		阴性	
酮体(KET)	-		阴性	
比重(SG)	1.005		1.003--1.030	
酸碱度(PH)	6.0		4.5--8.0	
尿蛋白质(PRO)	-		阴性	
尿胆原(URO)	-		阴性	
亚硝酸盐(NIT)	-		阴性	
红细胞(尿)(RBC)	1	个/u1	0--6	
尿白细胞(LEU)	-		阴性	

**\*小结:**

隐血(ERY) 2+ 鳞状上皮细胞偏高(1 /HP) 粘液丝偏高(1 /HP)

操作员：赵伟 检查日期：2025-02-24

检查医生：康建忠

**肝功七项**

项目名称	检查结果	单位	参考值	提示
总蛋白(T PROT)	76.8	g/L	65--85	
白蛋白(ALB)	40.40	g/L	40--55	

球蛋白 (GLB)	36.40	g/L	15--35	↑
白蛋白/球蛋白 (ALB/GLB)	1.11		1.0--2.5	
总胆红素 (TBIL)	10.00	umol/L	0--21	
丙氨酸氨基转移酶 (ALT)	27.00	U/L	7--40	
门冬氨酸氨基转移酶 (AST)	29.00	U/L	13--35	

**\*小结:**

球蛋白 (GLB) 偏高 (36.40 g/L)

操作员：梁可欣 检查日期:2025-02-24

检查医生:康建忠

**心肌酶谱**

项目名称	检查结果	单位	参考值	提示
乳酸脱氢酶 (LDH)	147.00	U/L	120--250	
肌酸激酶 (CK)	33.00	U/L	40--200	↓
肌酸激酶同工酶 (CK-Mb (M))	12	U/L	0--25	
高敏肌钙蛋白 (TnI)	2.50	pg/ml	0--46.47	

**\*小结:**

肌酸激酶 (CK) 偏低 (33.00 U/L)

操作员：梁可欣 检查日期:2025-02-24

检查医生:康建忠

**血常规 (五分类)**

项目名称	检查结果	单位	参考值	提示
白细胞 (WBC)	6.18	10 <sup>9</sup> /L	3.5--9.5	
淋巴细胞绝对值 (LY#)	1.98	10 <sup>9</sup> /L	1.1--3.2	
淋巴细胞百分比 (LY%)	32.1	%	20--50	
中性粒细胞绝对值 (GR#)	3.58	10 <sup>9</sup> /L	1.8--6.3	
中性粒细胞百分比 (GR%)	57.9	%	40--75	
嗜碱性粒细胞绝对值 (BA#)	0.02	10 <sup>9</sup> /L	0--0.06	
嗜碱性粒细胞百分比 (BA%)	0.3	%	0--1.0	
嗜酸性粒细胞绝对值 (EO#)	0.21	10 <sup>9</sup> /L	0.02--0.52	

嗜酸性粒细胞百分比 (EO%)	3.5	%	0.4--8.0	
血小板 (PLT)	267	10 <sup>9</sup> /L	125--350	
血小板分布宽度 (PDW)	15.9	%	15--17	
平均血小板体积 (MPV)	12.1	f1	6.0--14.0	
血小板压积 (PCT)	0.324	%	0.11--0.28	↑
红细胞 (RBC)	4.43	10 <sup>12</sup> /L	3.8--5.1	
血红蛋白	134	g/L	115--150	
红细胞压积 (HCT)	42.5	%	35--45	
红细胞平均体积 (MCV)	95.9	f1	82--100	
平均血红蛋白含量 (MCH)	30.2	pg	27--34	
平均血红蛋白浓度 (MCHC)	315	g/L	316--354	↓
单核细胞绝对值 (MO#)	0.39	10 <sup>9</sup> /L	0.1--0.60	
单核细胞百分比 (MO%)	6.2	%	3--10	
红细胞分布宽度标准差 (RDW-SD)	46.3	f1	35--56	
红细胞分布宽度变异系数 (RDW-CV)	12.9	%	10.6--16.6	
大血小板比率	41.4	%	11--45	
大血小板数目	111	10 <sup>9</sup> /L	30--90	↑
未成熟粒细胞数目	0.02	10 <sup>9</sup> /L	0--999	
未成熟粒细胞百分比	0.3	%	0--100	
有核红细胞数目	0.000	10 <sup>9</sup> /L	0--9999	
有核红细胞百分比	0.00	/100WBC	0--9999	

**\*小结:**

血小板压积 (PCT) 偏高(0.324 %) 平均血红蛋白浓度 (MCHC) 偏低(315 g/L) 大血小板数目偏高(111 10<sup>9</sup>/L)

操作员：刘慧芳 检查日期:2025-02-24 检查医生:康建忠

**肾功三项**

项目名称	检查结果	单位	参考值	提示
肌酐 (CREA)	61.60	umol/L	41--73	

尿酸(UA)	240.00	umol/L	140--340	
尿素测定(Urea)	4.24	mmol/L	2.6--7.5	

**\*小结:**

未见异常

操作员：梁可欣 检查日期：2025-02-24 检查医生：康建忠

**空腹血糖**

项目名称	检查结果	单位	参考值	提示
葡萄糖(GLU)	5.10	mmol/L	3.89--6.1	

**\*小结:**

未见异常

操作员：梁可欣 检查日期：2025-02-24 检查医生：康建忠

**血脂四项**

项目名称	检查结果	单位	参考值	提示
动脉硬化指数	1.79		1.31--3.19	
总胆固醇(CHOL)	6.82	mmol/L	2.59--5.2	↑
甘油三脂(TG)	2.72	mmol/L	0.7--1.7	↑
低密度脂蛋白(LDL)	3.20	mmol/L	0--4.13	
高密度脂蛋白(HDL)	1.79	mmol/L	0.77--1.55	↑

**\*小结:**

总胆固醇(CHOL)偏高(6.82 mmol/L) 甘油三脂(TG)偏高(2.72 mmol/L) 高密度脂蛋白(HDL)偏高(1.79 mmol/L)

操作员：梁可欣 检查日期：2025-02-24 检查医生：康建忠

**人乳头瘤病毒检查(HPV)**

项目名称	检查结果	单位	参考值	提示
HPV 高危亚型 16	阴性(-)		阴性	
HPV 高危亚型 18	阴性(-)		阴性	
HPV 高危亚型 31	阴性(-)		阴性	

HPV 高危亚型 26	阴性(-)		阴性	
HPV 高危亚型 33	阴性(-)		阴性	
HPV 高危亚型 35	阴性(-)		阴性	
HPV 高危亚型 39	阴性(-)		阴性	
HPV 高危亚型 45	阴性(-)		阴性	
HPV 高危亚型 51	阳性(+)		阴性	*
HPV 高危亚型 52	阳性(+)		阴性	*
HPV 高危亚型 53	阴性(-)		阴性	
HPV 高危亚型 56	阴性(-)		阴性	
HPV 高危亚型 58	阴性(-)		阴性	
HPV 高危亚型 59	阴性(-)		阴性	
HPV 高危亚型 66	阴性(-)		阴性	
HPV 高危亚型 68	阴性(-)		阴性	
HPV 高危亚型 73	阴性(-)		阴性	
HPV 高危亚型 82	阴性(-)		阴性	
HPV 低危亚型 6	阴性(-)		阴性	
HPV 低危亚型 11	阴性(-)		阴性	
HPV 低危亚型 42	阴性(-)		阴性	
HPV 低危亚型 43	阴性(-)		阴性	
HPV 低危亚型 81	阴性(-)		阴性	

**\*小结:**

HPV 高危亚型 51(阳性(+)) HPV 高危亚型 52(阳性(+))

操作员：赵伟 检查日期：2025-02-25

检查医生：康建忠

# 大同现代医学检验实验室

## 液基薄层细胞学图文报告

ID: 2025113648

病理号: 104268

姓名: 谢新星

性别: 女

年龄: 39岁

送检科室:

电话号码: 13653424395

床号:

病历号:

体检号: 2309221147

送检医院: 大同瑞慈康复体检

送检日期: 2025-02-24

末次月经:

送检医生:

采样日期:

报告日期: 2025-02-24

标本满意度: 满意

细胞量: >45%

红细胞:

经期样本:

颈管细胞:

化生细胞:

鳞状细胞:

宫颈柱状细胞:

未见上皮内病变/恶性细胞:

正常范围内:

良性反应性改变:

- 炎症:
- 放疗:
- 妊娠:
- 萎缩性:
- 宫内避孕器:
- 其他:

- 轻度:
- 中度:
- 重度:

病原体: 滴虫感染:  念珠菌感染:  细菌感染:

提示 HPV 感染:  疱疹病毒感染:

鳞状上皮细胞分析:

- 非典型鳞状细胞:
- 倾向上皮内瘤变:
  - 倾向良性反应性改变:
  - 不能明确意义(ASC-US):
  - 不排除高度病变(ASC-H):

- 上皮内低度病变:  鳞癌:
- 上皮内高度病变:
- CIN2:
  - CIN3:

腺上皮细胞分析:

- 非典型腺细胞:
- 宫内膜:
  - 来源不明:

- 非典型腺细胞(宫颈管):
- 倾向原位腺癌:
  - 不能明确意义:
  - 倾向良性反应性改变:

- 腺癌:
- 宫颈管:
  - 宫内膜:
  - 其它:

- 炎细胞:
- 轻度:
  - 中度:
  - 重度:
- 可疑腺癌:

诊断意见: 未见上皮内病变或恶性细胞 (NILM)。

建议:

报告医师: 张荣生

地址: 大同市魏都大道 79 号, 本报告医师签字后有效  
咨询: 0352-2830587 4006-122-995

妇科细胞学是筛查项目, 出于技术原因, 可能会有假阴性结果, 本检测仅对来样负责, 如果对结果有疑义, 请在收到报告 7 天内与我们联系。

# 大同瑞慈康复医院 12导联心电图报告

谢新星 女 39岁 体检号:451250

病床号:

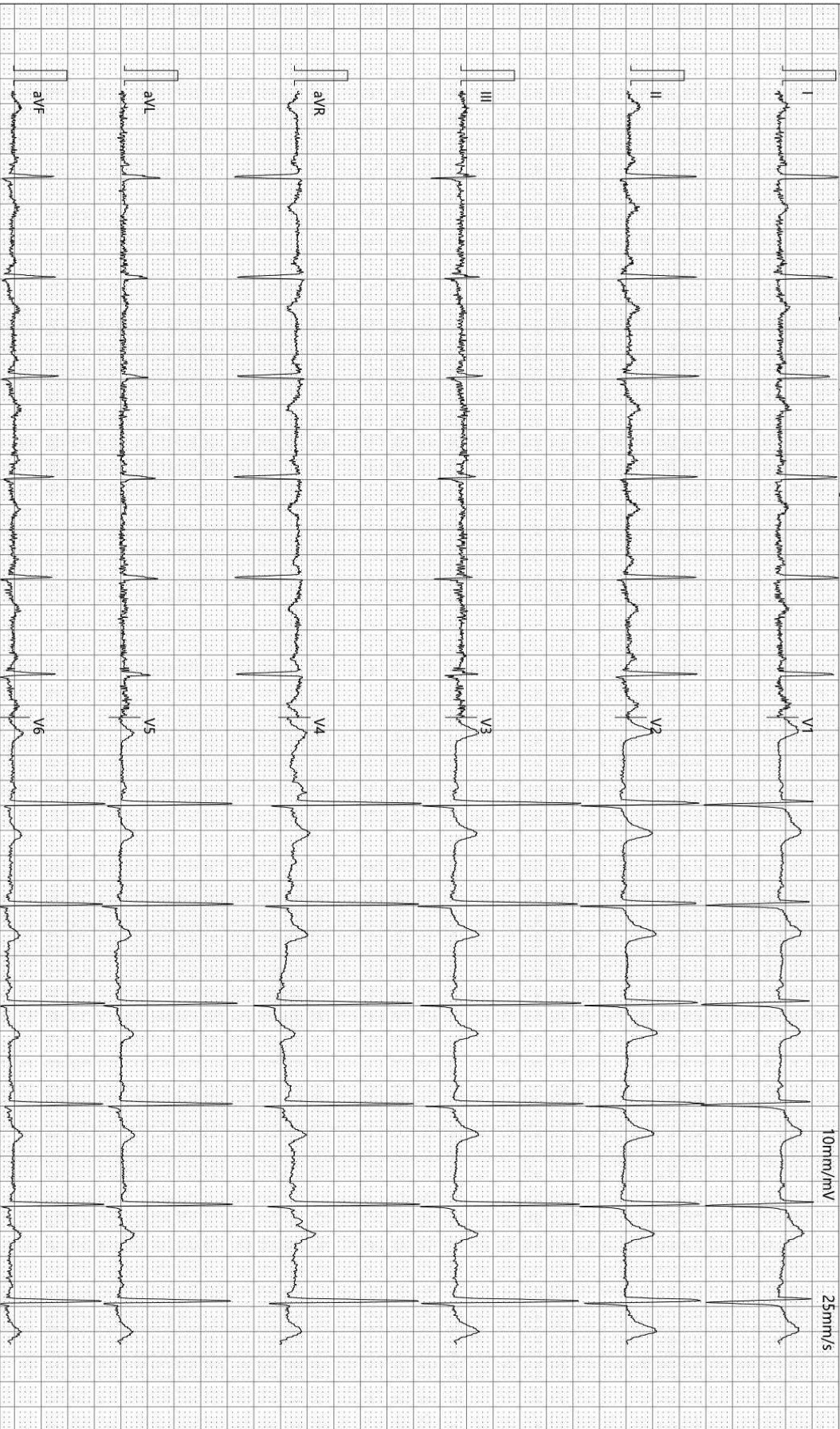
诊断结果:

- 1. 窦性心律
- 2. 左心室高电压

诊断医生:

张进  
陶志峰

HR : 76bpm [60 ~ 100bpm]  
P : 101ms [0 ~ 110ms]  
PR : 150ms [120 ~ 200ms]  
QRS : 83ms [60 ~ 100ms]  
QT/QTc : 361/407ms [320 ~ 440/0 ~ 460ms]  
P/QRS/T : 61/22/45deg. [0 ~ 75/-30 ~ 90/0 ~ 75deg]  
RV5/SV1 : 2.090/1.418mV [0.0 ~ 2.5/0.0 ~ 2.0mV]



检查时间:2025-02-24 08:17:53

诊断时间:2025-02-24 08:34:35

SEMIP V1.90

仅供临床参考

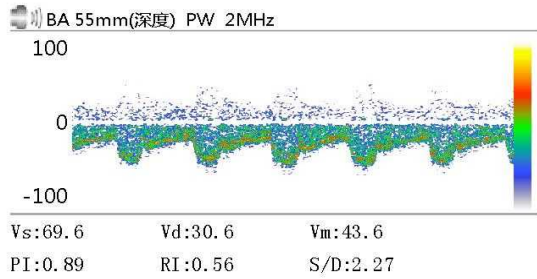
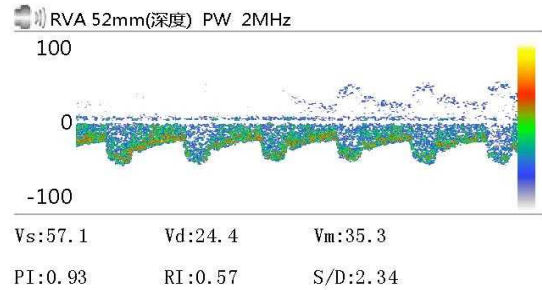
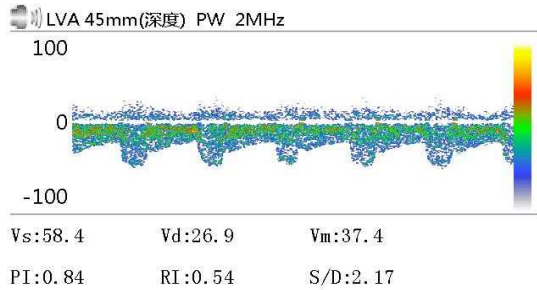
Text



# 大同瑞慈健康体检

## 颅内多普勒血流图 (TCD) 检查报告单

姓名: 谢新星      性别: 女      年龄: 39 岁      检查号: 2309221147  
 申请科室: 体检科      申请医师: 李菊蓉      检查类型: 颅内血管      床号:



Vs:      Vd:      Vm:  
 PI:      RI:      S/D:

Vs:      Vd:      Vm:  
 PI:      RI:      S/D:

Vs:      Vd:      Vm:  
 PI:      RI:      S/D:

### 医生意见

结论: 椎-基底动脉脑血管超声未见异常。

李菊蓉

检查日期: 2025-02-24

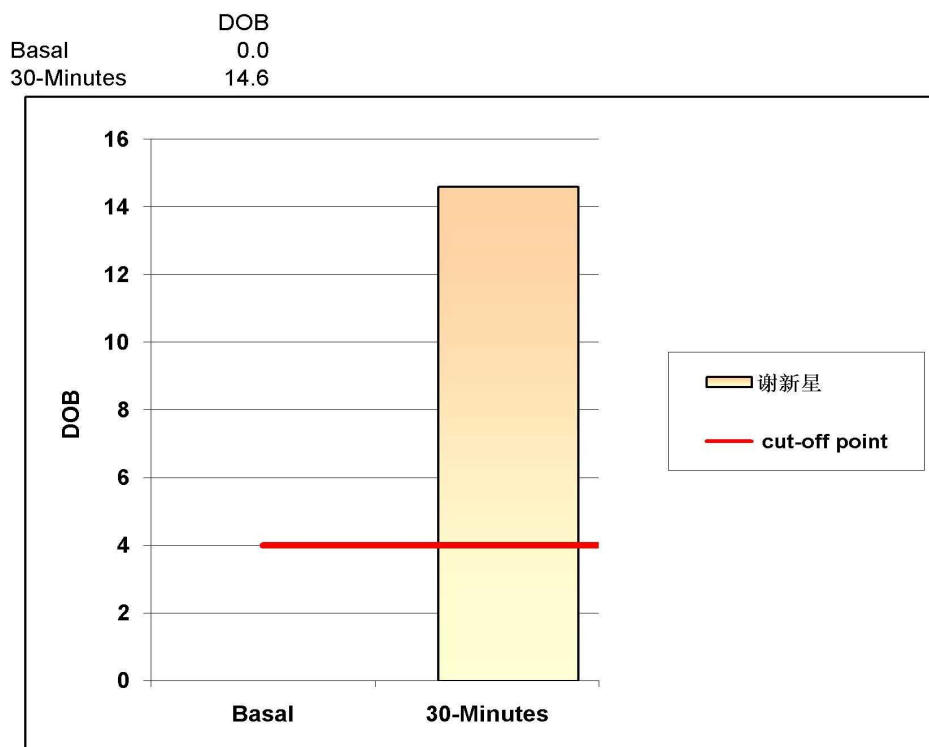
本报告单仅提供临床参考

# 大同瑞慈健康体检

## <sup>13</sup>C呼气试验检验报告

患者姓名	谢新星	年龄	39	性别	女
患者 ID	2309221147	日期	45712	联系电话	13653424395
申请医生	曹居杰	备注	13653424395	设备型号	YH08

### <sup>13</sup>C呼气试验



阳性参考值 (Delta Over Baseline(DOB)):

30分钟的DOB值:	≥	4.0	阳性+
	<	4.0	阴性-

检测结果: DOB= 14.6 阳性

结论: 您本次检测的结果为阳性, 有幽门螺杆菌感染

检测医生: 曹居杰

# 大同瑞慈健康体检

## 骨密度检测报告

### 受检者信息

受检者ID: 2309221147

姓名: 谢新星

出生年月日: 1985/6/8

年龄: 39

性别: 女

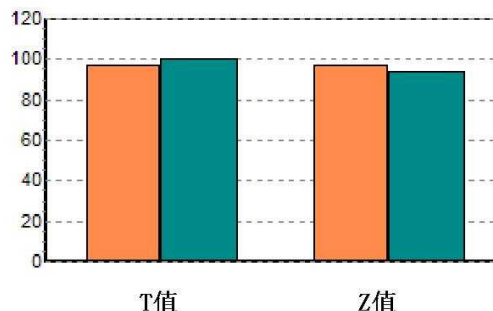
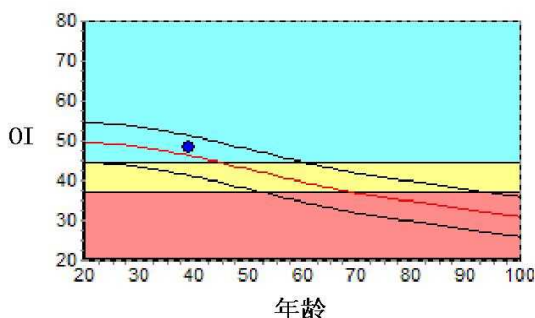
测定部位(右/左): 右

### 测定结果

测定日期: 2025/2/24 8:15:25

测试编号: 1/1

受测者 平均值



数据库: Asia

OI: 48.3

SOS: 1371.2 m/s, BUA: 27.0

T值: -0.27

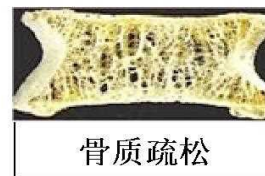
Z值: 0.40

成人比: 97.3 %

同龄比: 104.3 %

OPR: N/A %

### 结果分析



### 注解

以上结论仅供参考

科室:

医生签名:

医院地址 大同瑞慈健康体检

地址 大同市平城区魏都大道79号

联系电话 0352-2824444

操作者 名燕凌

Rich 大同瑞慈康复医院  
超声诊断图文报告

流水号: 2309221147

超声号: 1799633

姓名: 谢新星

年龄: 39 岁

性别: 女

检查设备: Vivid E95

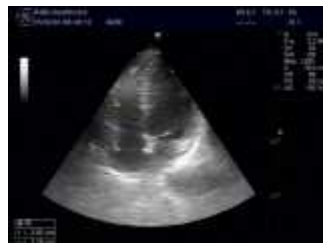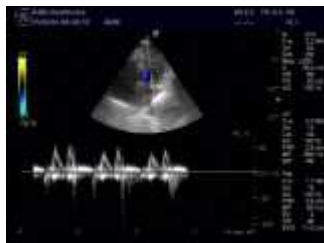体检号: 451250

申请医院: 本院

体检科室: 体检科

检查部位: 心脏彩超

经典图像:



影像所见:

超声测量 (单位: mm)

升主动脉内径 26 (32±3mm)

左房内径 28 (35mm)

室间隔 10 (8-11mm)

左室内径 45 (47±4mm)

左室后壁 9 (8-11mm)

EF60% (50-80%)

右室内径 22 (36±4mm)

右房内径 25 (36±4mm)

FS32% (28-41%)

主肺动脉内径 20 (23±3mm)

升主动脉内径正常, 心脏各腔室大小正常, 室间隔厚度正常, 左室壁未见明显节段性运动异常, 各瓣膜及启闭功能未见明显异常, 舒张期二尖瓣口血流频谱 E/A<1, 心包腔未见积液。

影像诊断:

左室舒张功能减低

报告医师: 李菊蓉

检查日期: 2025-02-24

审核医师: 李菊蓉

报告日期: 2025-02-24



注: 本报告仅供临床医生参考!

地址: 大同市魏都大道 79 号。若有疑问, 请致电: 0352---2830580

Rich 大同瑞慈康复医院  
超声诊断图文报告

流水号: 2309221147

超声号: 1799626

姓名: 谢新星

年龄: 39 岁

性别: 女

检查设备: Vivid E95

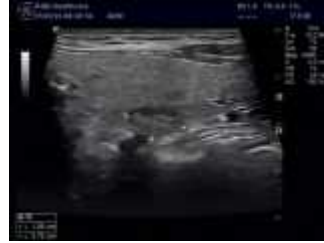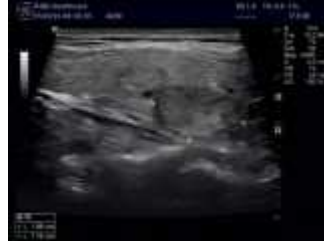体检号: 451250

申请医院: 本院

体检科室: 体检科

检查部位: 甲状腺彩超

经典图像:



影像所见:

甲状腺双侧叶形态正常, 包膜完整, 双侧叶均可探及数个囊实性结节, 右侧较大的位于下极, 大小约 2.0\*1.2cm, 左侧较大的位于中极, 大小约 1.3\*0.7cm, 边界清, 内部回声欠均匀, CDFI: 其内未见血流信号, 余实质回声均匀。双侧颈部未见明显肿大淋巴结。

影像诊断:

甲状腺双侧叶多发结节 TI-RADS 3 级

报告医师: 李菊蓉

检查日期: 2025-02-24

审核医师: 李菊蓉

报告日期: 2025-02-24



注: 本报告仅供临床医生参考!

地址: 大同市魏都大道 79 号。若有疑问, 请致电: 0352-2830580

Rich 大同瑞慈康复医院  
超声诊断图文报告

流水号: 2309221147

超声号: 1799629

姓名: 谢新星

年龄: 39 岁

性别: 女

检查设备: Vivid E95

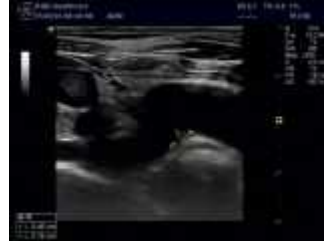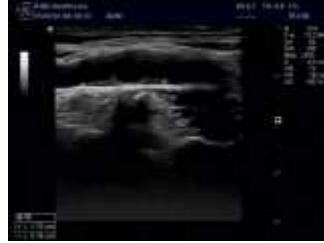体检号: 451250

申请医院: 本院

体检科室: 体检科

检查部位: 颈部血管彩超

经典图像:



影像所见:

双侧颈总动脉膨大处后壁均可探及等回声斑, 左侧大小约 7.8\*1.6mm, 右侧大小约 17.0\*1.9mm, 右锁骨下动脉起始处探及等回声斑, 大小约 4.6\*1.9mm, 双侧颈内、颈外动脉起始段内中膜不增厚, 内壁欠光滑, 管壁未见明确强回声斑。CDFI: 血流充盈好。PW: 频谱形态正常。

双侧椎动脉走行正常, 椎动脉内径正常, 管壁不厚, 管腔内为无回声, CDFI: 血流充盈好。PW: 频谱正常。

影像诊断:

1. 双侧颈总动脉膨大处斑块形成
2. 右锁骨下动脉起始处斑块形成

报告医师: 李菊蓉

检查日期: 2025-02-26

审核医师: 李菊蓉

报告日期: 2025-02-26



注: 本报告仅供临床医生参考!

地址: 大同市魏都大道 79 号。若有疑问, 请致电: 0352---2830580

Rich 大同瑞慈康复医院  
超声诊断图文报告

流水号: 2309221147

超声号: 1799631

姓名: 谢新星

年龄: 39 岁

性别: 女

检查设备: Vivid E95

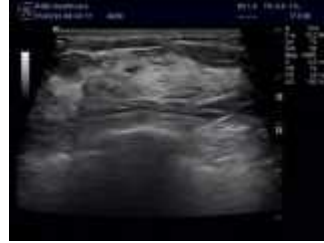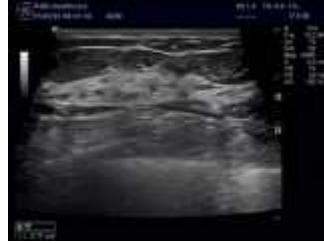体检号: 451250

申请医院: 本院

体检科室: 体检科

检查部位: 乳腺彩超

经典图像:



影像所见:

双侧乳腺腺体层次清晰, 右乳腺体厚 0.8cm, 左乳腺体厚 0.7cm, 乳导管未见扩张, 未见明显占位性病变, CDFI: 未见异常血流信号。

影像诊断:

双侧乳腺未见明显异常

报告医师: 李菊蓉

检查日期: 2025-02-24

审核医师: 李菊蓉

报告日期: 2025-02-24



注: 本报告仅供临床医生参考!

地址: 大同市魏都大道 79 号。若有疑问, 请致电: 0352-2830580

Rich 大同瑞慈康复医院  
超声诊断图文报告

流水号: 2309221147

超声号: 1799636

姓名: 谢新星

年龄: 39 岁

性别: 女

检查设备: Vivid E95

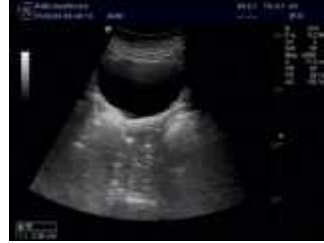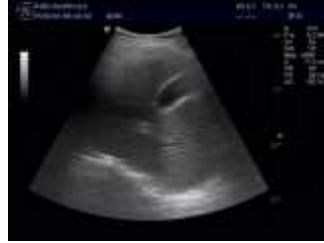体检号: 451250

申请医院: 本院

体检科室: 体检科

检查部位: 全腹彩超

经典图像:



影像所见:

肝脏大小形态正常, 包膜光滑完整, 实质回声均匀, 肝内管道系统走行清晰, 门静脉及肝内胆管不扩张。

胆囊大小形态正常, 壁不厚、光滑, 囊内透声好, 肝外胆管不扩张。

胰腺大小形态正常, 实质回声均匀, 主胰管不扩张。

脾脏大小形态正常, 实质回声均匀, 脾门静脉不宽。

双肾大小形态正常, 皮髓质分界清晰, 集合系统未见分离, 双侧输尿管未见扩张。

膀胱充盈佳, 未见明显异常。

绝经后子宫, 大小约 3.5\*3.1\*3.6cm, 肌壁回声均匀, 内膜呈线状, 宫腔内探及强回声, 宫颈厚约 2.3cm, 双侧附件区未见异常。

影像诊断:

宫腔内强回声 节育器? 建议进一步检查

报告医师: 李菊蓉

检查日期: 2025-02-24

审核医师: 李菊蓉

报告日期: 2025-02-24



注: 本报告仅供临床医生参考!

地址: 大同市魏都大道 79 号。若有疑问, 请致电: 0352---2830580

ID 号: 2309221147

影像号: CT20250224003

姓名: 谢新星

年龄: 39 岁

性别: 女

检查设备: 西门子量子双源 CT

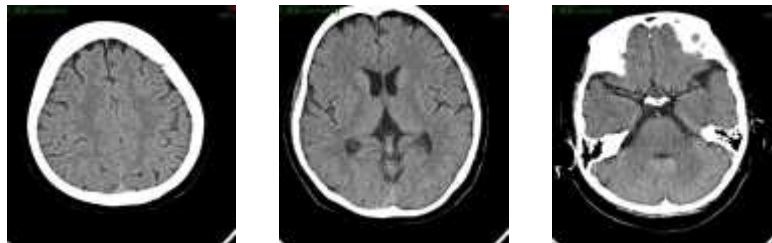体检号: 451250

申请医院: 本院

体检科室: 体检科

检查部位: 脑部双源 CT

## 经典图像:



## 影像所见:

颅脑结构双侧对称, 脑实质内未见异常密度。中线结构居中。脑沟、裂、池及脑室系统等未见异常。

## 影像诊断:

颅脑未见明显异常

报告医师: 剧艳军

检查日期: 2025-02-25

审核医师: 剧艳军

报告日期: 2025-02-25

ID 号: 2309221147

影像号: CT20250224002

姓名: 谢新星

年龄: 39 岁

性别: 女

检查设备: 西门子量子双源 CT

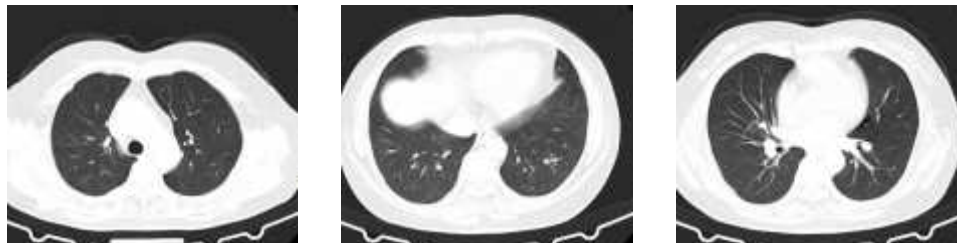体检号: 451250

申请医院: 本院

体检科室: 体检科

检查部位: 肺部双源 CT

## 经典图像:



## 影像所见:

胸廓对称, 骨性肋骨完整, 胸壁软组织结构良好, 两肺支气管血管纹理走行分布良好, 支气管束结构清晰, 双肺通气良好。肺门结构未见异常。纵隔无偏移, 段以上支气管通畅。心影及大血管形态结构正常, 冠状动脉走行区钙化, 纵隔内未见肿大淋巴结。胸膜未见异常。

## 影像诊断:

胸部未见明显异常,  
冠状动脉硬化性改变, 进一步检查

报告医师: 剧艳军

检查日期: 2025-02-25

审核医师: 剧艳军

报告日期: 2025-02-25