



2309221145

大同瑞慈健康体检

报 告 册

体检编号	451248	工号	644
姓名	杨素英		
性别	女	年龄	36岁
单位	中国银行大同分行		
部门	中国银行大同分行		
联系电话	18635286143		
体检日期	2025-06-19		

尊敬的杨素英女士您好！

首先,瑞慈健康体检全体员工欢迎您的光临,并对您的信任表示衷心的感谢！

您于 2025-06-19 (体检编号: 451248) 完成健康检查,本机构的各科医生已根据您的体检项目及结果,汇总成此份健康体检报告,并经总检医生审核。据此提出对您健康状况的综合分析及建议。

瑞慈健康体检倡导“大健康、大康复”,提出“健康是第一财富 (Rich)”的人文理念。希望您仔细阅读并妥善地保管此份健康体检报告,并认真关注报告中的提示与建议,若您对报告内容有任何疑问,可直接与瑞慈健康体检客服部联系,进一步咨询。

健康体检咨询电话: 0352-2824444

客户服务咨询电话: 0352-2830597

400-6112995

瑞慈健康体检报告由下列内容组成:

第一部分:主检报告

第二部分:分科分项结果

第三部分:检验报告

第四部分:附表

主检报告

检查综述

- 1、【身高、体重、血压】 (1) 体重指数 17.36：体重偏低 (2) 血压 86/52：本次测量基础血压偏低
- 2、【眼科】 (1) 左眼视力下降 (2) 右眼视力下降
- 3、【血常规（五分类）】 淋巴细胞绝对值(LY#)偏低($1.09 \times 10^9/L$)
- 4、【血脂四项】 动脉硬化指数偏低(1.01) 高密度脂蛋白(HDL)偏高(2.10 mmol/L)
- 5、【人乳头瘤病毒检查(HPV)】 HPV 高危亚型 35(阳性(+)) HPV 低危亚型 11(阳性(+))
- 6、【尿液分析+尿沉渣】 鳞状上皮细胞偏高(1 /HP)
- 7、【血流变】 全血粘度高切 200/s 偏低(3.06 mPa.S) 全血粘度中切 100/s 偏低(3.29 mPa.S) 全血粘度中切 50/s 偏低(3.63 mPa.S)
- 8、【MR 检查】 1. 颈 3-4、4-5、5-6 椎间盘突出(中央型) 2. 颈 4-颈 7 椎体骨质增生
- 9、【妇科内诊】 (1) 宫颈：宫颈糜烂 宫颈肥大
- 10、【甲状腺彩超】 甲状腺左侧叶结节 TI-RADS II 级
- 11、【乳腺彩超】 左侧乳腺低回声结节 BI-RADS 3 级
- 12、【口腔科】 (1) 牙周：牙结石

医生建议

【体重偏低】：

(1) 体重指数是判断体重超标或偏低的主要指标。体重是反映和衡量一个人健康状况的重要标志之一，过胖和过瘦都不利于健康，身高体重不协调也不会给人以美感。体重的变化，还会直接反映身体长期的热量平衡状态。

(2) 当需要比较及分析一个人的体重对于不同身高的人所带来的健康影响时，体重指数是一个中立而可靠的指标。其主要适用于需要体重测试、体型肥胖和全身检查的人群。

(3) 体重指数(BMI)是世界卫生组织推荐的国际统一使用的肥胖分型标准，也是目前国际上常用的衡量人体胖瘦程度以及是否健康的一个标准，其计算方式为： $BMI = \text{体重(千克)} / \text{身高(米} \times \text{米)}$ 。成人的标准值是 BMI 18.5-23.9 之间。低于 18.5 为体重指数偏低；高于 23.9 则为体重指数偏高。

(4) 体重指数偏低首先应该排除胃肠道(如消化不良)、甲状腺等疾患，及其他影响身体健康的不良因素，如睡眠不足、睡眠障碍、精神压力等。长期的体重指数偏低会导致营养不良，造成自身抵抗力、免疫力较低，出现消瘦、头晕等症状。

(5) 饮食原则，注意营养素的合理搭配，宜高热量(肉类、淀粉类)、高蛋白、高维生素、低脂肪、低纤维素饮食为主，少食油炸类及难消化的、冰冷的食物并逐渐增加营养物质的摄入量。

(6) 运动可促进体内激素的合理调配，应该选择适合个人健康的运动方式。保持生活规律、心情舒畅和充足的睡眠。

【本次测量基础血压偏低】：

(1) 由于生理或病理原因造成血压低于 90/60mmHg，就会形成低血压，平时我们讨论的低血压大多为慢性低血压。慢性低血压据统计发病率为 4% 左右，老年人群中可高达 10%。

(2) 低血压一般可分为三类：一是体质性低血压，一般认为与遗传和体质瘦弱有关，多见于 20-50 岁的妇女和老年人，轻者可无如何症状，重者出现精神疲惫、头晕、头痛，甚至昏厥。夏季气温较高时更明显。

(3) 二是体位性低血压，体位性低血压是患者从卧位到坐位或直立位时，或长时间站立出现血压突然下降超过 20mmHg，并伴有明显症状，这些症状包括：头昏、头晕、视力模糊、乏力、恶心、认识功能障碍、心悸、颈背部疼痛。

(4)体位性低血压与多种疾病有关，如多系统萎缩、糖尿病、帕金森氏病、多发性硬化病、更年期障碍、血液透析、手术后遗症、麻醉、降压药、利尿药、催眠药、抗精神抑郁药等，或其他如久病卧床，体质虚弱的老年人。

(5)三是继发性低血压，由某些疾病或药物引起的低血压，如脊髓空洞症、风湿性心脏病、降压药、抗抑郁药和慢性营养不良症、血液透析病人。

(6)饮食疗法是治疗本病的有力措施之一，可逐渐提高病患者的身体素质，改善心血管功能，增加心肌收缩力，增加心排血量，提高动脉管壁紧张度，从而逐步使血压上升并稳定正常水平，消除低血压带来的种种不适症状。

(7)荤素兼吃，合理搭配膳食，保证摄入全面充足的营养物质，使体质从纤弱逐渐变得健壮。

(8)如伴有红细胞计数过低，血红蛋白不足的贫血症，宜适当多吃富含蛋白质、铁、铜、叶酸、维生素 B12、维生素 C 等食物，诸如猪肝、蛋黄、瘦肉、牛奶、鱼虾、贝类、大豆、红糖及新鲜蔬菜、水果。有利于增加心排血量，改善大脑的供血量，提高血压和消除血压偏低引起的不良症状。

(9)莲子、桂圆、大枣、桑椹等果品，具有养心益血、健脾补脑之力，可常食用。

(10)伴有食少纳差者，宜适当食用能刺激食欲的食物和调味品，如姜、葱、醋、酱、糖、胡椒、辣椒、啤酒、葡萄酒等。

(11)加强锻炼，选择适合自己的运动方式。

【左眼视力下降】：

(1)视力下降是由角膜白斑或角膜炎、晶状体混浊、眼底疾病、屈光不正等原因引起，建议眼科诊断治疗。

【右眼视力下降】：

(1)视力下降是由角膜白斑或角膜炎、晶状体混浊、眼底疾病、屈光不正等原因引起，建议眼科诊断治疗。

【淋巴细胞绝对值(LY#)偏低】：

(1)成人全血淋巴细胞正常参考值为 $0.8-4.0 \times 10^9/L$ ，占白细胞总数的 20-40%，降低多见于中性粒细胞增高而致淋巴细胞相对减少。建议复查并结合其它血常规指标及临床进行综合评估。

【动脉硬化指数偏低】：

(1)建议内科结合临床参考。

【高密度脂蛋白(HDL)偏高】：

(1)高密度脂蛋白(HDL)主要在肝脏合成，具有抗动脉粥样硬化的功能，是冠心病的保护因子。高密度脂蛋白(HDL)能将周围组织包括动脉壁内的胆固醇运转到肝脏进行代谢，是一种抗动脉粥样硬化的血浆脂蛋白。

(2)高密度脂蛋白(HDL)的含量与心血管的发病率和病变程度呈负相关，即高密度脂蛋白(HDL)减低，患冠心病的危险性增加；高密度脂蛋白(HDL)含量增高，患冠心病的危险性降低。

(3)高密度脂蛋白(HDL)对冠心病的临床诊断是一个重要的参考指标。它的升高是临床冠心病保护因子之一，并能防治和延缓动脉粥样硬化的发展。

(4)血清中高密度脂蛋白(HDL)的降低，预示着冠心病的出现。临床上常同时测定高密度脂蛋白(HDL)和血清总胆固醇，并根据它们的比值作为冠心病的信息指标。

(5)高密度脂蛋白(HDL)减少，主要见于冠心病、冠状动脉粥样硬化、高甘油三酯血症、慢性贫血、脑血管病、糖尿病、急慢性肝炎、肝硬化等疾病。

(6)戒烟，增强运动，采用低脂、低糖饮食，少食富含脂肪、胆固醇及饱和脂肪酸的食物，多进食蔬菜、水果、豆制品、粗粮、鱼和高纤维食品。

(7)建议当高密度脂蛋白(HDL)减少时，可参考其他相关指标，积极治疗基础性疾病，往内分泌科复诊。

【鳞状上皮细胞偏高】：

(1)在生理情况下，机体正常的新陈代谢都会引起鳞状上皮细胞的脱离，这是一种正常的机体现象。如果长时间出现鳞状上皮细胞偏高的现象时，则有可能是尿路感染、泌尿系统结石等因素导致，应及时往泌尿外科进一步诊断治疗。

【全血粘度高切 200/s 偏低】：

(1)影响全血粘度值降低的因素很多，比如贫血、血浆蛋白降低，服用某些药物等，建议内科结合临床排查其偏低的因素，明确原因，及时治疗。

【全血粘度中切 50/s 偏低】：

(1)影响全血粘度值降低的因素很多，比如贫血、血浆蛋白降低，服用某些药物等，建议内科结合临床排查其偏低的因素，明确原因，及时治疗。

【全血粘度中切 100/s 偏低】：

(1)影响全血粘度值降低的因素很多，比如贫血、血浆蛋白降低，服用某些药物等，建议内科结合临床排查其偏低的因素，明确原因，及时治疗。

【椎间盘突出（中央型）】：

(1)椎间盘突出症指椎间盘的纤维环破裂，髓核组织从破裂处突出（脱出）于后方或者椎管内，导致相邻脊神经根遭受刺激，从而产生颈部、腰部疼痛或下肢麻木疼痛一系列症状。临床上可分为膨隆型、突出型、脱垂游离型等。建议骨科诊治。

【椎体骨质增生】：

(1)椎体骨质增生是老年人常见的骨关节病变，注意病变部位的骨关节适度运动，必要时请到骨科门诊进一步诊治咨询。

【宫颈糜烂】：

(1)宫颈糜烂是慢性宫颈炎最常见的一种病理改变。由于宫颈表面的鳞状上皮长期浸于碱性炎症分泌物中而剥脱，被宫颈管内柱状上皮所代替，因柱状上皮薄，可显露皮下血管，宫颈表面呈红色，通称宫颈糜烂。

(2)宫颈糜烂根据糜烂面积大小，可将宫颈糜烂分为三度，轻度指糜烂面小于整个宫颈的 1/3；中度指糜烂面占整个宫颈的 1/3-2/3；重度指糜烂面超过整个宫颈的 2/3。

(3)宫颈糜烂根据类型分为单纯性糜烂，在炎症初期，糜烂面光滑；颗粒状糜烂，因腺体及间质增生，表面凹凸不平，呈颗粒状；乳头状糜烂，增生更显著，呈乳头状。

(4)以局部治疗为主，主要有药物局部治疗和物理治疗。

(5)请在妇科医生指导下规范治疗，并定期复查。

【宫颈肥大】：

(1)宫颈肥大引起的原因一是慢性炎症长期刺激，使宫颈充血、水肿，宫颈腺体和间质发生增生而导致宫颈不同程度的肥大、硬度增加。

(2)二是在宫颈腺体的深部可能出现粘液潴留，形成大小不等的囊肿，使宫颈变得肥大。

(3)宫颈肥大有时可比正常宫颈增大 2~4 倍，宫颈表面可以是光滑的，也可有糜烂。宫颈质地一般较硬，这是纤维结缔组织增生所致的。

(4)如果是单纯性的宫颈肥大，一般不需特殊处理，妇科定期复查即可。

【甲状腺左侧叶结节】：

(1)甲状腺结节是一种常见的甲状腺疾病，很多甲状腺疾病可表现为结节，如可由甲状腺退行性变、炎症、自身免疫性及新生物等多种病变所致。甲状腺结节在各个年龄段的男女人群中均可见到，但中年女性中较多。

(2)甲状腺结节分良性和恶性两大类，良性的占绝大多数，恶性者不足 1%，判断甲状腺结节的良恶主要依靠病史、体格检查、放射性核素扫描、穿刺细胞学检查。

(3)建议往外科就诊，进一步检查，明确诊断，结合临床诊治并定期复查。

【左侧乳腺低回声结节】：

(1)乳腺结节是乳腺组织导管和乳小叶在结构上的退行性变及进行性结缔组织的生长，主要以乳房周围性疼痛为特征，或在情绪变化、劳累、天气变化时加重，每月月经前疼痛加剧，行经后疼痛减退或消失。其主要原因是由于内分泌失调。

(2)建议少吃刺激性食物或进行药物治疗干预，必要时外科诊治。

【牙结石】：

(1)牙结石又称牙石，是沉积在牙齿或修复体表面上已经钙化或正在钙化的菌斑或软垢。其开始时是软的，会因逐渐的钙化而变硬。它是由 75%的磷酸钙，15-25%的水、有机物、磷酸锰、矿酸钙及微量的钾、钠、铁所构成，并呈现出黄色、棕色或者黑色。

(2) 牙结石通常存在于唾液腺开口处的牙齿表面（例如：下颚前牙的舌侧表面，上颚后牙的颊侧表面）和牙齿的颈部，以及口腔粘膜运动不到的牙齿表面等处。

(3) 牙结石形成后，可伴随牙龈出血、牙龈萎缩、口臭等症状。

(4) 牙结石是牙周病的重要病因，它会不断刺激牙周组织，并且压迫牙龈，影响血液循环，造成牙周组织的细菌感染，形成牙周囊袋，此后更易使食物残渣、牙菌斑、牙结石等的堆积，最终牙周支持组织全部破坏，导致牙齿松动，以至于不得不拔除牙齿。

(5) 早晚刷牙、饭后漱口是防治牙结石形成的最重要措施。应采取正确的竖刷牙法和巴氏刷牙法，纠正横刷牙法。

(6) 多吃富有维生素的粗纤维食物，如肉、蛋、各种蔬菜和水果，充分咀嚼以利于牙面清洁。少吃甜食及黏性很强的食物，不吃零食。

(7) 建议每半年进行一次口腔健康检查，每年进行 2-3 次全口超声波洁牙术，使牙面、牙颈部经常处于洁净状态。

【HPV 高危亚型：阳性】：

(1) 妇科咨询。

(2) 妇科作宫颈细胞病理学检查。

(3) 动态追踪观察 HPV 变化；定期（三个月）复查 HPV；定期常规妇检（包括子宫、附件 B 超）。

(4) 必要时进行免疫治疗、抗病毒治疗及妇科相关疾病治疗（如宫颈炎的治疗等）。

【HPV 低危亚型：阳性】：

(1) 妇科咨询。

(2) 妇科作宫颈细胞病理学检查。

(3) 动态追踪观察 HPV 变化；定期（三个月）复查 HPV；定期常规妇检（包括子宫、附件 B 超）。

(4) 必要时进行免疫治疗、抗病毒治疗及妇科相关疾病治疗（如宫颈炎的治疗等）。

汇总医生： 丁昊炜

主检日期： 2025-06-21

主检医生：

分科结果

身高、体重、血压

项目名称	检查结果	项目名称	检查结果
身高	161cm	体重	45kg
血压	86/52mmHg		

***小结：**

(1) 体重指数 17.36：体重偏低

(2) 血压 86/52：本次测量基础血压偏低

操作员：赵婉如

检查日期：2025-06-19

检查医生：名燕凌

内科

项目名称	检查结果	项目名称	检查结果
心率	62次/min	心律	齐
心脏杂音	无	心界	正常
肺部	正常	呼吸音	呼吸音清
啰音	未闻及	叩诊	叩诊呈清音
腹部触诊	腹部平软	发育	正常
肝胆	肋下未触及	脾脏	肋下未触及
双肾	无叩击痛	肠鸣音	正常
营养	良好	神经系统	正常
生理反射	生理反射存在	病理反射	病理反射未引出
颅神经	正常	运动功能	正常
深浅感觉	正常	其它	无异常发现
既往史	无		

***小结：**

未见异常

操作员：马荣雁

检查日期：2025-06-19

检查医生：马荣雁

外科（女）

项目名称	检查结果	项目名称	检查结果
皮肤	正常	甲状腺	无肿大
浅表淋巴结	无肿大	肛门	正常
泌尿外生殖器	正常	四肢关节	未见异常
腹股沟	未见异常	足背动脉	正常
紫绀	无	色素沉着	无
脱毛	无	脱色	无
浮肿	无	皮下结节	无
头颅	正常	颈部	正常
乳腺	正常	脊柱	正常
直肠	未检	皮肤黄疸	无
四肢	活动正常	其他	无

*小结:

未见异常

操作员：张明远

检查日期：2025-06-19

检查医生：张明远

眼科

项目名称	检查结果	项目名称	检查结果
视力(左)	0.4	视力(右)	0.4
辨色力	正常	眼睑	正常
结膜	正常	泪器	正常
角膜	正常	虹膜	正常
瞳孔	正常	晶状体	正常
玻璃体	正常	眼底	未见异常

*小结:

(1) 左眼视力下降

(2) 右眼视力下降

操作员：田野青

检查日期：2025-06-19

检查医生：田野青

耳鼻喉科

项目名称	检查结果	项目名称	检查结果
听力(左)	正常	听力(右)	正常
外耳道	正常	鼓膜	正常
鼻窦	正常	鼻中隔	正常
鼻腔	正常	扁桃体	无肿大
嗅觉	正常	咽喉	正常

***小结:**

未见异常

操作员：裴文兴 检查日期：2025-06-19 检查医生：裴文兴

妇科内诊

项目名称	检查结果	项目名称	检查结果
外阴	正常	尿道口	正常
阴道	通畅	子宫	正常
附件	正常	宫颈	轻度糜烂&宫颈肥大
后穹窿	正常		

***小结:**

(1) 宫颈：宫颈糜烂 宫颈肥大

操作员：薛荣丽 检查日期：2025-06-19 检查医生：薛荣丽

口腔科

项目名称	检查结果	项目名称	检查结果
唇颊	正常	齿	正常
齿龈	正常	牙周	牙结石 I 度
舌腭	正常	腮腺	正常
颌下腺	正常	颞下颌关节	正常

***小结:**

(1) 牙周：牙结石

操作员：龚富生

检查日期：2025-06-19

检查医生：龚富生

检验报告

血流变

项目名称	检查结果	单位	参考值	提示
全血粘度高切 200/s	3.06	mpas	3.36--4.32	↓
全血粘度中切 100/s	3.29	mpas	3.43--4.59	↓
全血粘度中切 50/s	3.63	mpas	3.85--5.45	↓
全血还原粘度高切	4.15	mpas	3.69--8.74	
全血还原粘度低切	32.88	mpas	26.87--47.57	
血浆粘度	1.40	mpas	1.26--1.70	
血沉(ESR)	4.60	mm/h	0--20	
红细胞压积	0.40	L/L	0.35--0.45	
红细胞聚集指数	4.76		3.19--5.33	
红细胞变形指数	0.67		0.53--1.11	
红细胞刚性指数	2.96		2.17--6.94	
血沉方程 K 值	14.54	mm/h	0--80.48	
全血粘度 1/s	14.55	mpas	13.79--17.91	
全血高切相对指数	2.19		1.9--3.4	
全血低切相对指数	10.40		8.1--14.2	

***小结:**

全血粘度高切 200/s 偏低(3.06 mPa.S) 全血粘度中切 100/s 偏低(3.29 mPa.S) 全血粘度中切 50/s 偏低(3.63 mPa.S)

操作员：祁佳佳 检查日期:2025-06-19 检查医生:康建忠

尿液分析+尿沉渣

项目名称	检查结果	单位	参考值	提示
白细胞尿	3	个/u1	0--13	
上皮细胞(EC)	1	/HP	0--28	
管型(CAST)	0	个/u1	0--1	

霉菌（尿）	0	/HP	0--0	
结晶	0	/HP	0--10	
透明度(CLA)	清亮			
胆红素(BIL)	-		阴性	
隐血(ERY)	-		阴性	
小圆上皮细胞(SRC)	0	个/u1	0--0	
维生素 C	-		阴性	
异常红细胞	0	个/u1	0--3	
红细胞（正常）	0	个/u1	0--6	
鳞状上皮细胞	1	个/u1	0--0	↑
粘液丝	0	个/u1	0--0	
颜色(Colour)	淡黄色			
尿葡萄糖(GLU)	-		阴性	
酮体(KET)	-		阴性	
比重(SG)	1.010		1.003--1.030	
酸碱度(PH)	6.5		4.5--8.0	
尿蛋白质(PRO)	-		阴性	
尿胆原(URO)	-		阴性	
亚硝酸盐(NIT)	-		阴性	
红细胞(尿)(RBC)	0	个/u1	0--6	
尿白细胞(LEU)	-		阴性	

***小结:**

鳞状上皮细胞偏高(1 /HP)

操作员：余雅倩 检查日期:2025-06-19 检查医生:康建忠

肝功七项

项目名称	检查结果	单位	参考值	提示
总蛋白(T PROT)	69.3	g/L	65--85	
白蛋白(ALB)	47.60	g/L	40--55	

球蛋白 (GLB)	21.70	g/L	15--35	
白蛋白/球蛋白 (ALB/GLB)	2.19		1.0--2.5	
总胆红素 (TBIL)	13.20	umol/L	0--21	
丙氨酸氨基转移酶 (ALT)	12.00	U/L	7--40	
门冬氨酸氨基转移酶 (AST)	20.00	U/L	13--35	

***小结:**

未见异常

操作员：梁可欣 检查日期:2025-06-19 检查医生:康建忠

心肌酶谱

项目名称	检查结果	单位	参考值	提示
乳酸脱氢酶 (LDH)	160.00	U/L	120--250	
肌酸激酶 (CK)	67.00	U/L	40--200	
肌酸激酶同工酶 (CK-Mb (M))	9	U/L	0--25	
高敏肌钙蛋白 (TnI)	2.50	pg/ml	0--46.47	

***小结:**

未见异常

操作员：梁可欣 检查日期:2025-06-19 检查医生:康建忠

血常规 (五分类)

项目名称	检查结果	单位	参考值	提示
白细胞 (WBC)	3.67	$10^9/L$	3.5--9.5	
淋巴细胞绝对值 (LY#)	1.09	$10^9/L$	1.1--3.2	↓
淋巴细胞百分比 (LY%)	29.6	%	20--50	
中性粒细胞绝对值 (GR#)	2.32	$10^9/L$	1.8--6.3	
中性粒细胞百分比 (GR%)	63.5	%	40--75	
嗜碱性粒细胞绝对值 (BA#)	0.01	$10^9/L$	0--0.06	
嗜碱性粒细胞百分比 (BA%)	0.2	%	0--1.0	
嗜酸性粒细胞绝对值 (EO#)	0.03	$10^9/L$	0.02--0.52	

嗜酸性粒细胞百分比 (EO%)	0.7	%	0.4--8.0
血小板 (PLT)	176	$10^9/L$	125--350
血小板分布宽度 (PDW)	16.4	%	15--17
平均血小板体积 (MPV)	10.8	f1	6.0--14.0
血小板压积 (PCT)	0.190	%	0.11--0.28
红细胞 (RBC)	4.59	$10^{12}/L$	3.8--5.1
血红蛋白	132	g/L	115--150
红细胞压积 (HCT)	40.6	%	35--45
红细胞平均体积 (MCV)	88.4	f1	82--100
平均血红蛋白含量 (MCH)	28.8	pg	27--34
平均血红蛋白浓度 (MCHC)	326	g/L	316--354
单核细胞绝对值 (MO#)	0.22	$10^9/L$	0.1--0.60
单核细胞百分比 (MO%)	6.0	%	3--10
红细胞分布宽度标准差 (RDW-SD)	41.2	f1	35--56
红细胞分布宽度变异系数 (RDW-CV)	12.4	%	10.6--16.6
大血小板比率	31.9	%	11--45
大血小板数目	56	$10^9/L$	30--90
未成熟粒细胞数目	0.00	$10^9/L$	0--999
未成熟粒细胞百分比	0.1	%	0--100
有核红细胞数目	0.000	$10^9/L$	0--9999
有核红细胞百分比	0.00	/100WBC	0--9999

***小结:**

淋巴细胞绝对值 (LY#) 偏低 ($1.09 \times 10^9/L$)

操作员：赵伟 检查日期：2025-06-19 检查医生：康建忠

肾功三项

项目名称	检查结果	单位	参考值	提示
肌酐 (CREA)	65.40	$\mu\text{mol}/L$	41--73	

尿酸(UA)	187.00	umol/L	140--340	
尿素测定(Urea)	4.25	mmol/L	2.6--7.5	

***小结:**

未见异常

操作员：梁可欣 检查日期：2025-06-19 检查医生：康建忠

空腹血糖

项目名称	检查结果	单位	参考值	提示
葡萄糖(GLU)	4.11	mmol/L	3.89--6.1	

***小结:**

未见异常

操作员：梁可欣 检查日期：2025-06-19 检查医生：康建忠

血脂四项

项目名称	检查结果	单位	参考值	提示
动脉硬化指数	1.01		1.31--3.19	↓
总胆固醇(CHOL)	5.14	mmol/L	2.59--5.2	
甘油三脂(TG)	0.74	mmol/L	0.7--1.7	
低密度脂蛋白(LDL)	2.13	mmol/L	0--4.13	
高密度脂蛋白(HDL)	2.10	mmol/L	0.77--1.55	↑

***小结:**

动脉硬化指数偏低(1.01) 高密度脂蛋白(HDL)偏高(2.10 mmol/L)

操作员：梁可欣 检查日期：2025-06-19 检查医生：康建忠

人乳头瘤病毒检查(HPV)

项目名称	检查结果	单位	参考值	提示
HPV 高危亚型 16	阴性(-)		阴性	
HPV 高危亚型 18	阴性(-)		阴性	
HPV 高危亚型 31	阴性(-)		阴性	
HPV 高危亚型 26	阴性(-)		阴性	

HPV 高危亚型 33	阴性(-)		阴性	
HPV 高危亚型 35	阳性(+)		阴性	*
HPV 高危亚型 39	阴性(-)		阴性	
HPV 高危亚型 45	阴性(-)		阴性	
HPV 高危亚型 51	阴性(-)		阴性	
HPV 高危亚型 52	阴性(-)		阴性	
HPV 高危亚型 53	阴性(-)		阴性	
HPV 高危亚型 56	阴性(-)		阴性	
HPV 高危亚型 58	阴性(-)		阴性	
HPV 高危亚型 59	阴性(-)		阴性	
HPV 高危亚型 66	阴性(-)		阴性	
HPV 高危亚型 68	阴性(-)		阴性	
HPV 高危亚型 73	阴性(-)		阴性	
HPV 高危亚型 82	阴性(-)		阴性	
HPV 低危亚型 6	阴性(-)		阴性	
HPV 低危亚型 11	阳性(+)		阴性	*
HPV 低危亚型 42	阴性(-)		阴性	
HPV 低危亚型 43	阴性(-)		阴性	
HPV 低危亚型 81	阴性(-)		阴性	

***小结:**

HPV 高危亚型 35(阳性(+)) HPV 低危亚型 11(阳性(+))

操作员：赵伟 检查日期：2025-06-20

检查医生：康建忠

大同现代医学检验实验室

液基薄层细胞学图文报告

ID: 2025117187

病理号: 106577

姓名: 杨素英

性别: 女

年龄: 36岁

送检科室:

电话号码: 18635286143

床号:

病历号:

体检号: 2309221145

送检医院: 大同瑞慈康复体检

送检日期: 2025-06-19

末次月经:

送检医生:

采样日期:

报告日期: 2025-06-19

标本满意度: 满意

细胞量: >45%

红细胞:

经期样本:

颈管细胞:

化生细胞:

鳞状细胞:

宫颈柱状细胞:

未见上皮内病变/恶性细胞:

正常范围内:

良性反应性改变:

- 炎性:
- 放疗:
- 妊娠:
- 萎缩性:
- 宫内避孕器:
- 其他:

- 轻度:
- 中度:
- 重度:

病原体: 滴虫感染:

念珠菌感染:

细菌感染:

提示 HPV 感染:

疱疹病毒感染:

鳞状上皮细胞分析:

非典型鳞状细胞:

- 倾向上皮内瘤变:
- 倾向良性反应性改变:
- 不能明确意义(ASC-US):
- 不排除高度病变(ASC-H):

上皮内低度病变:

鳞癌:

上皮内高度病变:

- CIN2:
- CIN3:

腺上皮细胞分析:

非典型腺细胞:

- 宫内膜:
- 来源不明:

非典型腺细胞(宫颈管):

- 倾向原位腺癌:
- 不能明确意义:
- 倾向良性反应性改变:

腺癌:

- 宫颈管:
- 宫内膜:
- 其它:

炎细胞:

- 轻度:
- 中度:
- 重度:

可疑腺癌:

诊断意见: 未见上皮内病变或恶性细胞 (NILM)。

建议:

报告医师: 张荣生

地址: 大同市魏都大道 79 号, 本报告医师签字后有效
咨询: 0352-2830587 4006-122-995

妇科细胞学是筛查项目, 出于技术原因, 可能会有假阴性结果, 本检测仅对来样负责, 如果对结果有疑义, 请在收到报告 7 天内与我们联系。

大同瑞慈康复医院 12导联心电图报告

杨素英 女 36岁 体检号:451248

病床号:

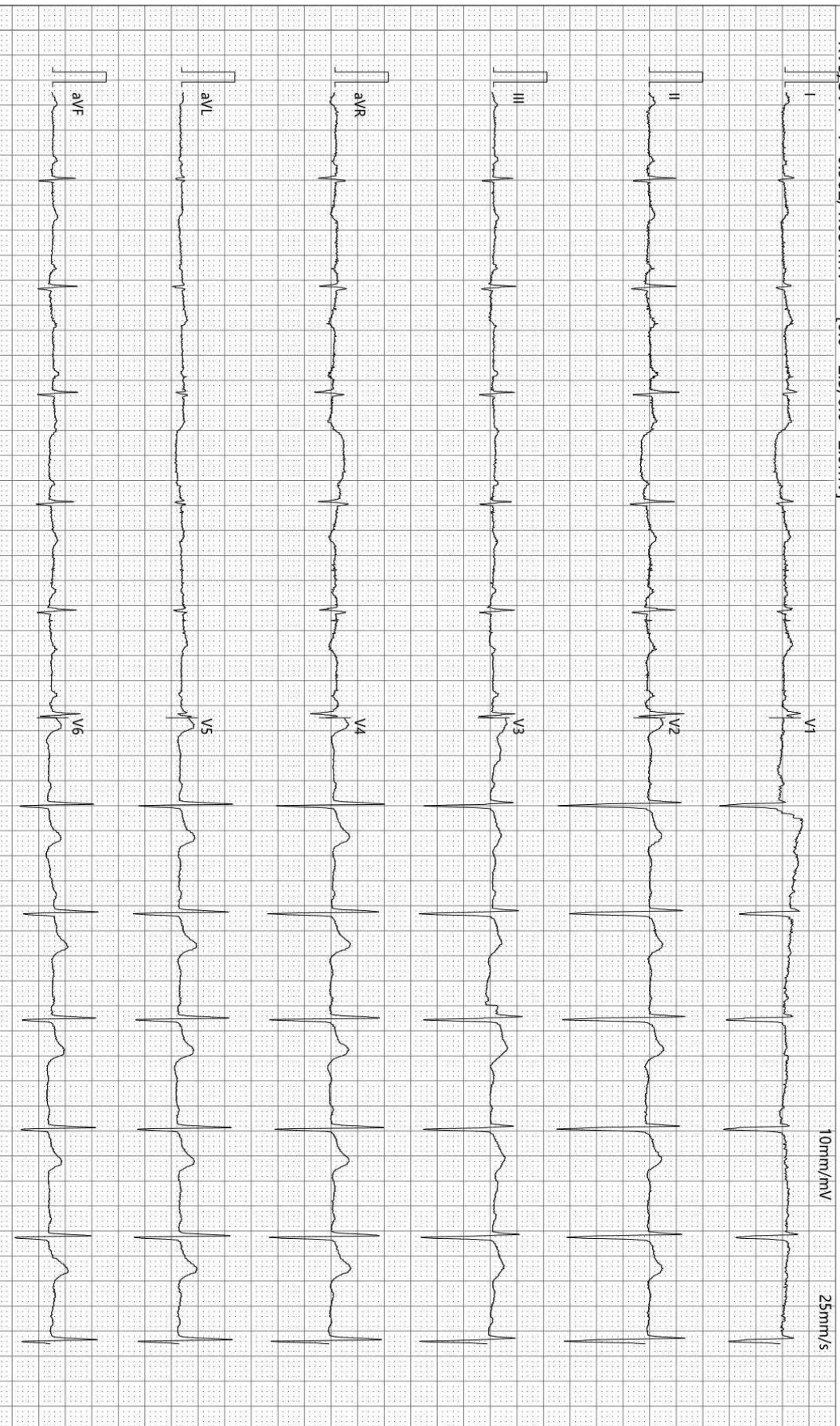
诊断结果:

- 1.窦性心律
- 2.正常心电图

诊断医生:

曹志 陶志峰

HR : 69bpm [60 ~ 100bpm]
P : 96ms [0 ~ 110ms]
PR : 164ms [120 ~ 200ms]
QRS : 67ms [60 ~ 100ms]
QT/QTc : 402/433ms [320 ~ 440/0 ~ 460ms]
P/QRS/T : 69/82/56deg. [0 ~ 75/-30 ~ 90/0 ~ 75deg]
RV5/SV1 : 0.982/1.034mV [0.0 ~ 2.5/0.0 ~ 2.0mV]



检查时间:2025-06-19 10:16:01

诊断时间:2025-06-19 10:36:24

SEMIP V1.90

仅供临床参考

Text




大同瑞慈健康体检

颅内多普勒血流图 (TCD) 检查报告单


姓名: 杨素英 性别: 女 年龄: 36 岁 检查号: 2309221145
 申请科室: 体检科 申请医师: 李菊蓉 检查类型: 颅内血管 床号:

LVA 60mm(深度) PW 2MHz
100




Vs:54.2 Vd:26.5 Vm:35.7
 PI:0.78 RI:0.51 S/D:2.05

RVA 60mm(深度) PW 2MHz
100



Vs:69.1 Vd:32.3 Vm:44.6
 PI:0.83 RI:0.53 S/D:2.14

BA 54mm(深度) PW 2MHz
100



Vs:68.7 Vd:27.7 Vm:41.4
 PI:0.99 RI:0.60 S/D:2.48

Vs: Vd: Vm:
 PI: RI: S/D:

Vs: Vd: Vm:
 PI: RI: S/D:

Vs: Vd: Vm:
 PI: RI: S/D:

医生意见

结论: 椎-基底动脉脑血管超声未见异常。

李菊蓉

检查日期: 2025-06-19

本报告单仅提供临床参考

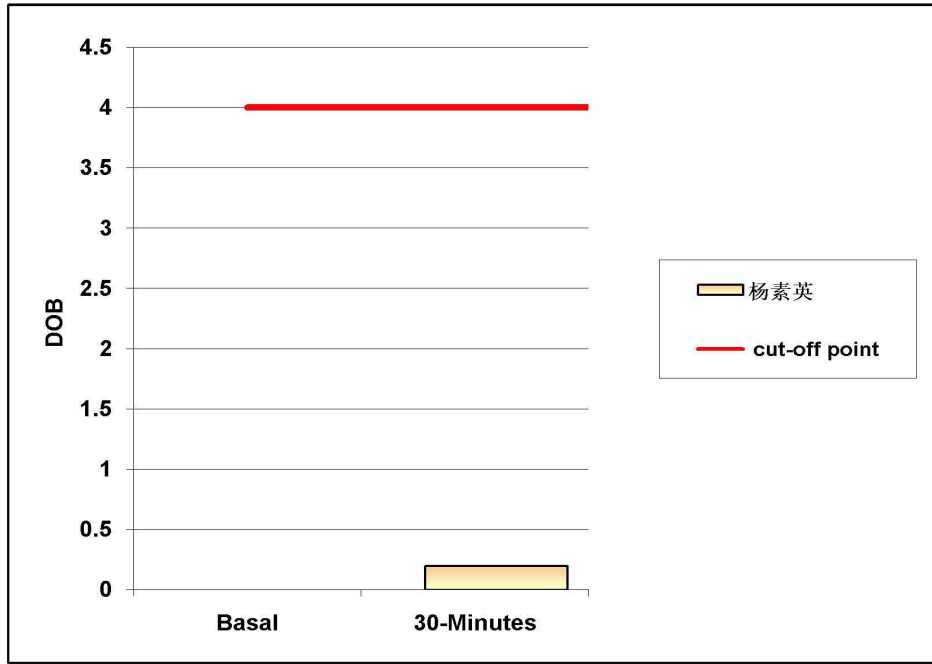
大同瑞慈健康体检

¹³C呼气试验检验报告

患者姓名	杨素英	年龄	36	性别	女
患者 ID	2309221145	日期	2025/6/19	联系电话	18635286143
申请医生	曹居杰	科室		住院号	

¹³C呼气试验

Basal	DOB
	0.0
30-Minutes	0.2



阳性参考值 (Delta Over Baseline(DOB)):

30分钟的DOB值:	\geq	4.0	h.p. - 阳性
	$<$	4.0	正常

检测结果: DOB= 0.2 阴性

结论: 您本次幽门螺旋杆菌 (h. p.) 检测结果为阴性 (正常)。

检测医生: 曹居杰

大同瑞慈健康体检

骨密度检测报告

患者信息

患者ID: 2309221145
姓名: 杨素英
出生年月日: 1989-2-8

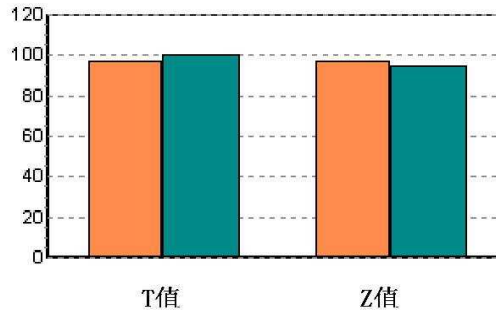
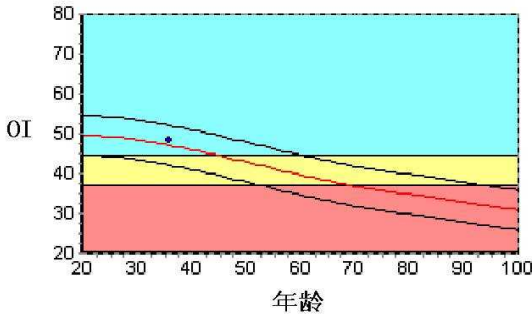
年龄: 36
性别: 女
测定部位(右/左): 右

测定结果

测定日期: 2025-6-19

测试编号: 1/1

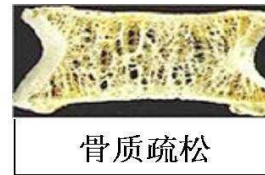
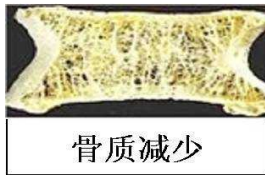
■ 受测者 ■ 平均值



数据库: Asia
OI: 48.3
SOS: 1371.3 m/s, BUA: 26.0
T值: -0.27
Z值: 0.25

成人比: 97.3 %
同龄比: 102.6 %
OPR: N/A %

结果分析



注解

以上结论仅供参考

科室:

医生签名:

医院地址 大同瑞慈健康体检
地址 大同市平城区魏都大道79号

联系电话 0352-2824444
操作者 名燕凌

Rich 大同瑞慈康复医院
超声诊断图文报告

流水号: 2309221145

超声号: 1864854

姓名: 杨素英

年龄: 36 岁

性别: 女

检查设备: Vivid E95

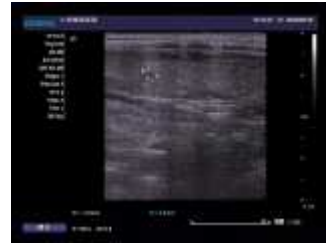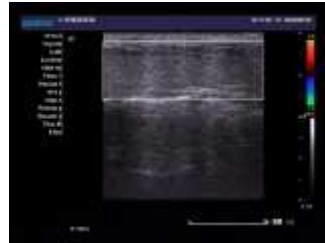体检号: 451248

申请医院: 本院

体检科室: 体检科

检查部位: 甲状腺彩超

经典图像:



影像所见:

甲状腺双侧叶形态正常, 包膜完整, 左侧叶实质内探及大小约 0.4x0.2cm 囊性回声结节, 形态规则, 边界清, 余实质回声均匀, CDFI: 未见异常血流信号。

双侧颈部未见明显肿大淋巴结。

影像诊断:

甲状腺左侧叶结节 TI-RADSII 级

报告医师: 李菊蓉

检查日期: 2025-06-19

审核医师: 李菊蓉

报告日期: 2025-06-19



注: 本报告仅供临床医生参考!

地址: 大同市魏都大道 79 号。若有疑问, 请致电: 0352---2830580

Rich 大同瑞慈康复医院
超声诊断图文报告

流水号: 2309221145

超声号: 1864859

姓名: 杨素英

年龄: 36岁

性别: 女

检查设备: Vivid E95

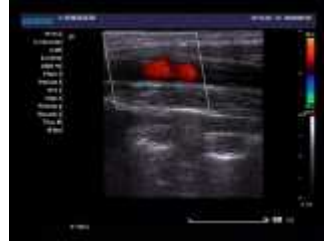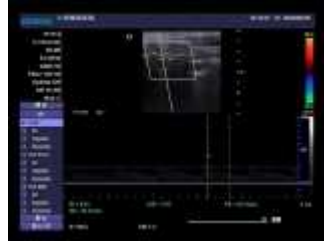体检号: 451248

申请医院: 本院

体检科室: 体检科

检查部位: 颈部血管彩超

经典图像:



影像所见:

右锁骨下动脉起始处、双侧颈总动脉、颈内、颈外动脉起始段内中膜不增厚, 内壁欠光滑, 管壁未见明确强回声斑。CDFI: 血流充盈好。PW: 频谱形态正常。

双侧椎动脉走行正常, 椎动脉内径正常, 管壁不厚, 管腔内为无回声, CDFI: 血流充盈好。PW: 频谱正常。

影像诊断:

双侧颈动脉、椎动脉未见明显异常

报告医师: 李菊蓉

检查日期: 2025-06-19

审核医师: 李菊蓉

报告日期: 2025-06-19



注: 本报告仅供临床医生参考!

地址: 大同市魏都大道 79 号。若有疑问, 请致电: 0352---2830580

Rich 大同瑞慈康复医院
超声诊断图文报告

流水号: 2309221145

超声号: 1864861

姓名: 杨素英

年龄: 36岁

性别: 女

检查设备: Vivid E95

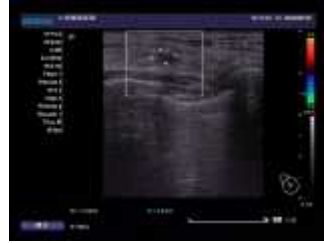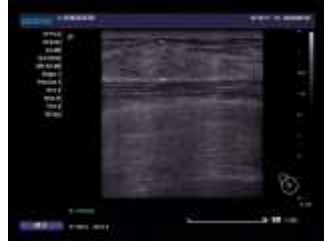体检号: 451248

申请医院: 本院

体检科室: 体检科

检查部位: 乳腺彩超

经典图像:



影像所见:

双侧乳腺腺体层次清晰, 右乳腺体厚 0.9cm, 乳导管未见扩张, 未见明显占位性病变, 左乳腺体厚 1.0cm, 于左乳 2 点钟方向距乳头 1cm 处可探及一低回声结节, 大小约 0.5x0.3cm, 边界清, CDFI: 未见异常血流信号。

双侧腋下未见明显肿大淋巴结。

影像诊断:

左侧乳腺低回声结节 BI-RADS3 级

报告医师: 李菊蓉

检查日期: 2025-06-19

审核医师: 李菊蓉

报告日期: 2025-06-19



注: 本报告仅供临床医生参考!

地址: 大同市魏都大道 79 号。若有疑问, 请致电: 0352---2830580

Rich 大同瑞慈康复医院
超声诊断图文报告

流水号: 2309221145

超声号: 1864863

姓名: 杨素英

年龄: 36岁

性别: 女

检查设备: Vivid E95

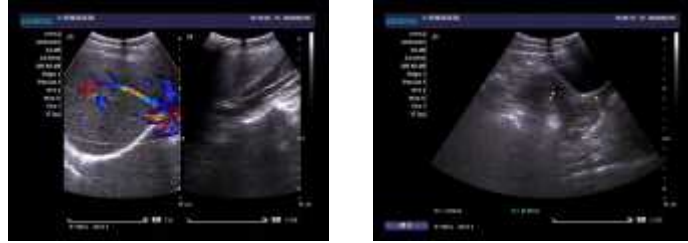体检号: 451248

申请医院: 本院

体检科室: 体检科

检查部位: 全腹彩超

经典图像:



影像所见:

肝脏大小形态正常, 包膜光滑完整, 实质回声均匀, 肝内管道系统走行清晰, 门静脉及肝内胆管不扩张。

胆囊大小形态正常, 壁不厚、光滑, 囊内透声好, 肝外胆管不扩张。

胰腺大小形态正常, 实质回声均匀, 主胰管不扩张。

脾脏大小形态正常, 实质回声均匀, 脾门静脉不宽。

双肾大小形态正常, 皮髓质分界清晰, 集合系统未见分离, 双侧输尿管未见扩张。

膀胱充盈佳, 未见明显异常。

前位子宫, 大小约 5.0*3.2*4.7cm, 肌壁回声均匀, 内膜线清晰, 厚 0.6cm, 宫颈厚约 2.9cm, 双侧附件区未见异常。

影像诊断:

肝、胆、脾、胰、双肾、子宫、双侧附件区未见明显异常

报告医师: 李菊蓉

检查日期: 2025-06-19

审核医师: 李菊蓉

报告日期: 2025-06-19



注: 本报告仅供临床医生参考!

地址: 大同市魏都大道 79 号。若有疑问, 请致电: 0352---2830580

ID号: 2309221145

影像号: MR20250619037

姓名: 杨素英

年龄: 36岁

性别: 女

检查设备: 西门子 1.5T 磁共振

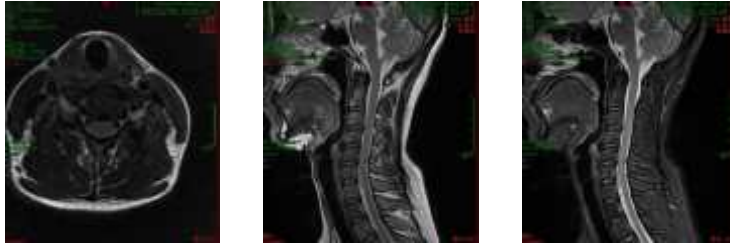体检号: 451248

申请医院: 本院

体检科室: 体检科

检查部位: MR 检查

经典图像:



影像所见:

颈椎椎体序列正常, 生理曲度存在。颈 4-颈 7 椎体边缘变尖。各椎间盘脱水变性, 于 T2WI 像信号减低, 颈 3-4、4-5、5-6 椎间盘向后突出, 双侧椎间孔无狭窄, 硬膜囊受压。脊髓内未见异常信号。

影像诊断:

1. 颈 3-4、4-5、5-6 椎间盘突出 (中央型)
2. 颈 4-颈 7 椎体骨质增生

报告医师: 陈江莲

检查日期: 2025-06-19

审核医师: 陈江莲

报告日期: 2025-06-19