



2309221126

# 大同五洲心血管病医院

## 健康体检报告

体检编号	451229	工号	625
姓名	王超		
性别	女	年龄	54岁
单位	中国银行大同分行		
部门	中国银行大同分行		
联系电话	13503529992		
体检日期	2025-12-30		

尊敬的王超女士您好!

首先,五洲心血管健康体检全体员工欢迎您的光临,并对您的信任表示衷心的感谢!

您于 2025-12-30 (体检编号: 451229) 完成健康检查,本机构的各科医生已根据您的体检项目及结果,汇总成此份健康体检报告,并经总检医生审核。据此提出对您健康状况的综合分析及建议。

五洲心血管健康体检倡导守护心健康,预见未来的人文理念。希望您仔细阅读并妥善地保管此份健康体检报告,并认真关注报告中的提示与建议,若您对报告内容有任何疑问,可直接与五洲健康体检客服部联系,进一步咨询。

健康体检咨询电话: 0352-5332388

客户服务咨询电话: 0352-5339811

五洲健康体检报告由下列内容组成:

第一部分:主检报告

第二部分:分科分项结果

第三部分:检验报告

第四部分:附表

大同五洲心血管病医院  
0352-5332388

## 主检报告

### 检查综述

- 【内科】 心动过缓
- 【血常规（五分类）】 血小板分布宽度(PDW)偏低(10.1 f1)
- 【血脂四项】 甘油三脂(TG)偏高(1.93 mmol/L)
- 【尿液分析+尿沉渣】 隐血(ERY)1+ 鳞状上皮细胞偏高(8 /HP) 粘液丝偏高(1 /HP)
- 【肺部双源 CT】 1.右肺胸膜下多发实性结节，建议随诊复查 2.双肺局限性纤维化
- 【心电图】 1.窦性心动过缓
- 【口腔科】 (1)右下8水平阻生 (2)牙周：牙结石

### 医生建议

#### 【心动过缓】：

(1)无症状的窦缓通常无需治疗。如果心率过慢，建议心血管内科结合临床诊治。

#### 【血小板分布宽度(PDW)偏低】：

(1)供内科结合临床参考。

#### 【甘油三脂(TG)偏高】：

- 甘油三酯是甘油和脂肪酸所构成的有机化合物，甘油三酯测定是脂类代谢的重要指标之一。
- 甘油三酯增高与冠心病的发生有着重要的相关性，随年龄增大而有上升的趋势，其增高最常见于高脂和过量糖类饮食、肥胖等。
- 甘油三酯主要功能是为机体提供能量，其正常值在0.7-1.7mmol/L之间，1.7-2.29mmol/L为边缘增高，提示应该注意饮食和运动了。
- 甘油三酯大于2.3mmol/L，就称为高甘油三酯血症。甘油三酯增高虽然不会直接导致血管斑块的形成，但也会间接引起心脑血管疾病风险增加，同时，当甘油三酯大于5.6mmol/L时，还会增加急性胰腺炎的风险，所以降低甘油三酯的基础主要是控制饮食，饮食控制不佳可以选择药物治疗。
- 生活方式的干预是控制甘油三酯水平升高的基础，包括减重，增加运动量，限制酒精摄入以及避免食用果糖和高碳水化合物食物。多食蔬菜水果，定期复查。
- 明显增高者在医师的指导下使用降脂药物治疗，首选他汀和贝特类药物。

#### 【隐血(ERY)1+】：

- 尿隐血可分为肉眼血尿和镜下血尿。肉眼血尿是指肉眼能见到血色的尿，尿液呈洗肉水色或血色，通常在1000ml尿中含有1ml血液即肉眼可见。镜下血尿是指尿的颜色正常，通过显微镜可以观察到尿液中含红细胞，通常离心沉淀后的尿液镜检每高倍视野有红细胞3个以上。
- 尿隐血是泌尿系疾病常见的症状之一，生理情况下女性生理期、运动后等都可以引起，病理情况下大多是由泌尿系统疾病引起，如泌尿系炎症、尿路结石等，也有一些血尿是由全身性疾病或泌尿系统邻近器官所致。
- 需要指出的是：尿液呈红色并不都是血尿，有些药物、食物都能使尿液呈红色、橙色或褐色；由于严重创伤、错误输血等大量红细胞或组织破坏，也可导致血红蛋白或肌红蛋白尿。
- 建议往泌尿外科进一步复查，以明确诊断。

大同五洲心血管病医院

0352-5332388

**【鳞状上皮细胞偏高】：**

(1)在生理情况下，机体正常的新陈代谢都会引起鳞状上皮细胞的脱离，这是一种正常的机体现象。如果长时间出现鳞状上皮细胞偏高的现象时，则有可能是尿路感染、泌尿系统结石等因素导致，应及时往泌尿外科进一步诊断治疗。

**【粘液丝偏高】：**

- (1)尿常规中粘液丝是由尿路中细胞分泌出来的，在有尿路感染时分泌会明显增多，且伴有炎症细胞的出现。
- (2)粘液丝偏高，可分为生理性偏高和病理性偏高两种，生理性偏高一般是由于喝水较少导致的尿液浓缩，一般在喝水后就能达到稀释的效果。
- (3)病理性的粘液丝偏高是由于泌尿系炎症或者是前列腺炎导致的，需要注意观察，多喝水，同时有白细胞等炎症细胞增多时，应及时服用抗感染药物治疗。如果仅有粘液丝的增多而没有白细胞等炎症细胞增多时，尿路有炎症的可能性不大。
- (4)建议平时饮食注意清淡，多喝水，少吃油腻和辛辣的食物，要注意个人清洁卫生，勤洗阴部，注意休息。

**【双肺局限性纤维化】：**

(1)肺纤维化灶是一种常见的身体器官疾病，常为肺部组织感染后，机体修复的过程中，病变组织自然愈合后遗留下来的纤维化病灶，也可能是既往感染治疗不彻底，导致炎症反复发作，局部组织纤维化增生的表现。建议定期复查。

**【右肺胸膜下多发实性结节】：**

(1)建议呼吸内科诊断治疗。

**【窦性心动过缓】：**

- (1)可见于正常人、体力劳动者、运动员，无症状者一般不需治疗，可定期随访，跟踪观察。
- (2)如果有症状（胸闷、黑矇、晕厥等）请做动态心电图等相关检查，在医生指导下服用提升心率的药物如：心宝、红参等。如果每分钟心率低于45次伴有晕厥、胸闷等症状时，需安装心脏起搏器。请前往心内科进一步治疗，长期随访。

**【牙结石】：**

- (1)牙结石又称牙石，是沉积在牙齿或修复体表面上已经钙化或正在钙化的菌斑或软垢。其开始时是软的，会因逐渐的钙化而变硬。它是由75%的磷酸钙，15-25%的水、有机物、磷酸锰、矿酸钙及微量的钾、钠、铁所构成，并呈现出黄色、棕色或者黑色。
- (2)牙结石通常存在于唾液腺开口处的牙齿表面（例如：下颚前牙的舌侧表面，上颚后牙的颊侧表面）和牙齿的颈部，以及口腔粘膜运动不到的牙齿表面等处。
- (3)牙结石形成后，可伴随牙龈出血、牙龈萎缩、口臭等症状。
- (4)牙结石是牙周病的重要病因，它会不断刺激牙周组织，并且压迫牙龈，影响血液循环，造成牙周组织的细菌感染，形成牙周囊袋，此后更易使食物残渣、牙菌斑、牙结石等的堆积，最终牙周支持组织全部破坏，导致牙齿松动，以至于不得不拔除牙齿。
- (5)早晚刷牙、饭后漱口是防治牙结石形成的最重要措施。应采取正确的竖刷牙法和巴氏刷牙法，纠正横刷牙法。
- (6)多吃富有维生素的粗纤维食物，如肉、蛋、各种蔬菜和水果，充分咀嚼以利于牙面清洁。少吃甜食及黏性很强的食物，不吃零食。
- (7)建议每半年进行一次口腔健康检查，每年进行2-3次全口超声波洁牙术，使牙面、牙颈部经常处于洁净状态。

汇总医生：

大同五洲心血管病医院  
0352-5332388

---

主检日期： 2026-03-31

主检医生：

### 分科结果

#### 内科

项目名称	检查结果	项目名称	检查结果
心率	52次/min	心律	齐
心脏杂音	无	心界	正常
肺部	正常	呼吸音	呼吸音清
啰音	未闻及	叩诊	叩诊呈清音
腹部触诊	腹部平软	发育	正常
肝胆	肋下未触及	脾脏	肋下未触及
双肾	无叩击痛	肠鸣音	正常
营养	良好	神经系统	正常
生理反射	生理反射存在	病理反射	病理反射未引出
颅神经	正常	运动功能	正常
深浅感觉	正常	其它	无异常发现
既往史	无		

**\*小结:**

心动过缓

操作员：名燕凌

检查日期：2025-12-30

检查医生：名燕凌

#### 外科（女）

项目名称	检查结果	项目名称	检查结果
皮肤	正常	甲状腺	无肿大
浅表淋巴结	无肿大	肛门	正常
泌尿外生殖器	正常	四肢关节	未见异常
腹股沟	未见异常	足背动脉	正常

大同五洲心血管病医院

0352-5332388

紫绀	无	色素沉着	无
脱毛	无	脱色	无
浮肿	无	皮下结节	无
头颅	正常	颈部	正常
乳腺	正常	脊柱	正常
直肠	未检	皮肤黄疸	无
四肢	活动正常	其他	无

**\*小结:**

未见异常

操作员：张明远 检查日期：2025-12-30 检查医生：张明远

**眼科**

项目名称	检查结果	项目名称	检查结果
视力(左)	1.0	视力(右)	1.0
辨色力	正常	眼睑	正常
结膜	正常	泪器	正常
角膜	正常	虹膜	正常
瞳孔	正常	晶状体	正常
玻璃体	正常	眼底	未见异常

**\*小结:**

未见异常

操作员：田野青 检查日期：2025-12-30 检查医生：田野青

**耳鼻喉科**

项目名称	检查结果	项目名称	检查结果
听力(左)	正常	听力(右)	正常
外耳道	正常	鼓膜	正常

大同五洲心血管病医院  
0352-5332388

鼻窦	正常	鼻中隔	正常
鼻腔	正常	扁桃体	无肿大
嗅觉	正常	咽喉	正常

**\*小结：**

未见异常

操作员：裴文兴 检查日期：2025-12-30 检查医生：裴文兴

**妇科内诊**

项目名称	检查结果	项目名称	检查结果
外阴	正常	尿道口	正常
阴道	通畅	子宫	正常
附件	正常	宫颈	光滑
后穹窿	正常		

**\*小结：**

未见异常

操作员：马月秀 检查日期：2025-12-30 检查医生：马月秀

**口腔科**

项目名称	检查结果	项目名称	检查结果
唇颊	正常	齿	右下8水平阻生
齿龈	正常	牙周	牙结石 I 度
舌腭	正常	腮腺	正常
颌下腺	正常	颞下颌关节	正常

**\*小结：**

(1) 右下8水平阻生

(2) 牙周：牙结石

操作员：龚富生 检查日期：2025-12-30 检查医生：龚富生



### 检验报告

#### 血流变

项目名称	检查结果	单位	参考值	提示
全血粘度高切 200/s	3.92	mpas	3.36--4.32	
全血粘度中切 100/s	4.19	mpas	3.43--4.59	
全血粘度中切 50/s	4.58	mpas	3.85--5.45	
全血还原粘度高切	6.49	mpas	3.69--8.74	
全血还原粘度低切	39.23	mpas	26.87--47.57	
血浆粘度	1.39	mpas	1.26--1.70	
血沉(ESR)	14.40	mm/h	0--20	
红细胞压积	0.39	L/L	0.35--0.45	
红细胞聚集指数	4.26		3.19--5.33	
红细胞变形指数	0.87		0.53--1.11	
红细胞刚性指数	4.67		2.17--6.94	
血沉方程 K 值	43.42	mm/h	0--80.48	
全血粘度 1/s	16.69	mpas	13.79--17.91	
全血高切相对指数	2.82		1.9--3.4	
全血低切相对指数	12.01		8.1--14.2	

**\*小结:**

未见异常

操作员：荆鹏山 检查日期：2025-12-30

检查医生：康建忠

#### 尿液分析+尿沉渣

项目名称	检查结果	单位	参考值	提示
白细胞尿	0	个/u1	0--13	

大同五洲心血管病医院

0352-5332388

上皮细胞 (EC)	8	/HP	0--28	
管型 (CAST)	0	个/u1	0--1	
霉菌 (尿)	0	/HP	0--0	
结晶	1	/HP	0--10	
透明度 (CLA)	清亮			
胆红素 (BIL)	-		阴性	
隐血 (ERY)	1+		阴性	
小圆上皮细胞 (SRC)	0	个/u1	0--0	
维生素 C	-		阴性	
异常红细胞	0	个/u1	0--3	
红细胞 (正常)	4	个/u1	0--6	
鳞状上皮细胞	8	个/u1	0--0	↑
粘液丝	1	个/u1	0--0	↑
颜色 (Colour)	淡黄色			
尿葡萄糖 (GLU)	-		阴性	
酮体 (KET)	-		阴性	
比重 (SG)	1.020		1.003--1.030	
酸碱度 (PH)	6.0		4.5--8.0	
尿蛋白质 (PRO)	-		阴性	
尿胆原 (URO)	-		阴性	
亚硝酸盐 (NIT)	-		阴性	
红细胞 (尿) (RBC)	4	个/u1	0--6	
尿白细胞 (LEU)	-		阴性	

**\*小结:**

隐血 (ERY) 1+ 鳞状上皮细胞偏高 (8 /HP) 粘液丝偏高 (1 /HP)

操作员：祁佳佳 检查日期：2025-12-30

检查医生：康建忠

大同五洲心血管病医院

0352-5332388

### 传染四项

项目名称	检查结果	单位	参考值	提示
乙肝表面抗原	阴性 (-)		阴性 (-)	
丙型肝炎病毒抗体	阴性 (-)		阴性 (-)	
梅毒抗体	阴性 (-)	S/CO	0-1	
艾滋病病毒抗体	阴性 (-)		阴性 (-)	

**\*小结:**

未见异常

操作员：荆鹏山 检查日期:2025-12-30

检查医生:康建忠

### 肝功七项

项目名称	检查结果	单位	参考值	提示
总蛋白(T PROT)	75.0	g/L	65--85	
白蛋白(ALB)	40.90	g/L	40--55	
球蛋白(GLB)	34.10	g/L	15--35	
白蛋白/球蛋白(ALB/GLB)	1.20		1.0--2.5	
总胆红素(TBIL)	7.00	umol/L	0--21	
丙氨酸氨基转移酶(ALT)	20.00	U/L	7--40	
门冬氨酸氨基转移酶(AST)	22.00	U/L	13--35	

**\*小结:**

未见异常

操作员：梁可欣 检查日期:2025-12-30

检查医生:康建忠

### 心肌酶谱

项目名称	检查结果	单位	参考值	提示
乳酸脱氢酶(LDH)	187.00	U/L	120--250	
肌酸激酶(CK)	141.00	U/L	40--200	

大同五洲心血管病医院

0352-5332388

肌酸激酶同工酶(CK-Mb(M))	14	U/L	0--25	
高敏肌钙蛋白(TnI)	28.96	pg/ml	0--46.47	

**\*小结:**

未见异常

操作员：梁可欣 检查日期:2025-12-30

检查医生:康建忠

**血凝四项**

项目名称	检查结果	单位	参考值	提示
凝血酶原时间(PT)	12.2	秒	9.3--14	
活化部分凝血活酶时间(APTT)	31.4	秒	27.9--43.3	
凝血酶时间(TT)	17.8	秒	14--21	
纤维蛋白原(FIB)	2.86	g/L	2--4	
国际标准化比值(INR)	1.00	INR	0.85--1.30	

**\*小结:**

未见异常

操作员：荆鹏山 检查日期:2025-12-30

检查医生:康建忠

**血常规（五分类）**

项目名称	检查结果	单位	参考值	提示
白细胞(WBC)	6.43	$10^9/L$	3.5--9.5	
淋巴细胞绝对值(LY#)	2.22	$10^9/L$	1.1--3.2	
淋巴细胞百分比(LY%)	34.5	%	20--50	
中性粒细胞绝对值(GR#)	3.58	$10^9/L$	1.8--6.3	
中性粒细胞百分比(GR%)	55.7	%	40--75	
嗜碱性粒细胞绝对值(BA#)	0.01	$10^9/L$	0--0.06	
嗜碱性粒细胞百分比(BA%)	0.2	%	0--1.0	
嗜酸性粒细胞绝对值(E0#)	0.19	$10^9/L$	0.02--0.52	

大同五洲心血管病医院

0352-5332388

嗜酸性粒细胞百分比 (EO%)	2.9	%	0.4--8	
血小板 (PLT)	295	$10^9/L$	125--350	
血小板分布宽度 (PDW)	10.1	%	15--17	↓
平均血小板体积 (MPV)	9.3	f1	6.0--14.0	
血小板压积 (PCT)	0.275	%	0.11--0.28	
红细胞 (RBC)	4.40	$10^{12}/L$	3.8--5.1	
血红蛋白	126	g/L	115--150	
红细胞压积 (HCT)	38.8	%	35--45	
红细胞平均体积 (MCV)	88.1	f1	82--100	
平均血红蛋白含量 (MCH)	28.7	pg	27--34	
平均血红蛋白浓度 (MCHC)	326	g/L	316--354	
单核细胞绝对值 (MO#)	0.43	$10^9/L$	0.1--0.6	
单核细胞百分比 (MO%)	6.7	%	3--10	
红细胞分布宽度标准差 (RDW-SD)	45.0	f1	35--56	
红细胞分布宽度变异系数 (RDW-CV)	14.4	%	10.6--16.6	
大血小板比率	20.7	%	11--45	
大血小板数目	61	$10^9/L$	30--90	
未成熟粒细胞数目	0.00	$10^9/L$	0--0.6	
未成熟粒细胞百分比	0.0	%	0--10	
有核红细胞数目	0.000	$10^9/L$	0--9999	
有核红细胞百分比	0.00	/100WBC	0--9999	

**\*小结:**

血小板分布宽度 (PDW) 偏低 (10.1 f1)

操作员：梁可欣 检查日期：2025-12-30

检查医生：康建忠

肾功三项

大同五洲心血管病医院

0352-5332388

项目名称	检查结果	单位	参考值	提示
肌酐 (CREA)	55.20	umol/L	41--73	
尿酸 (UA)	262.00	umol/L	140--340	
尿素测定 (Urea)	6.51	mmol/L	2.6--7.5	

**\*小结:**

未见异常

操作员：梁可欣 检查日期:2025-12-30 检查医生:康建忠

**空腹血糖**

项目名称	检查结果	单位	参考值	提示
葡萄糖 (GLU)	5.27	mmol/L	3.89--6.1	

**\*小结:**

未见异常

操作员：梁可欣 检查日期:2025-12-30 检查医生:康建忠

**血脂四项**

项目名称	检查结果	单位	参考值	提示
动脉硬化指数	1.96		1.31--3.19	
总胆固醇 (CHOL)	5.13	mmol/L	2.59--5.2	
甘油三脂 (TG)	1.93	mmol/L	0.7--1.7	↑
低密度脂蛋白 (LDL)	2.00	mmol/L	0--4.13	
高密度脂蛋白 (HDL)	1.02	mmol/L	0.77--1.55	

**\*小结:**

甘油三脂 (TG) 偏高 (1.93 mmol/L)

操作员：梁可欣 检查日期:2025-12-30 检查医生:康建忠

**人乳头瘤病毒检查 (HPV)**

项目名称	检查结果	单位	参考值	提示
------	------	----	-----	----

大同五洲心血管病医院

0352-5332388

HPV 高危亚型 16	阴性(-)		阴性	
HPV 高危亚型 18	阴性(-)		阴性	
HPV 高危亚型 31	阴性(-)		阴性	
HPV 高危亚型 26	阴性(-)		阴性	
HPV 高危亚型 33	阴性(-)		阴性	
HPV 高危亚型 35	阴性(-)		阴性	
HPV 高危亚型 39	阴性(-)		阴性	
HPV 高危亚型 45	阴性(-)		阴性	
HPV 高危亚型 51	阴性(-)		阴性	
HPV 高危亚型 52	阴性(-)		阴性	
HPV 高危亚型 53	阴性(-)		阴性	
HPV 高危亚型 56	阴性(-)		阴性	
HPV 高危亚型 58	阴性(-)		阴性	
HPV 高危亚型 59	阴性(-)		阴性	
HPV 高危亚型 66	阴性(-)		阴性	
HPV 高危亚型 68	阴性(-)		阴性	
HPV 高危亚型 73	阴性(-)		阴性	
HPV 高危亚型 82	阴性(-)		阴性	
HPV 低危亚型 6	阴性(-)		阴性	
HPV 低危亚型 11	阴性(-)		阴性	
HPV 低危亚型 42	阴性(-)		阴性	
HPV 低危亚型 43	阴性(-)		阴性	
HPV 低危亚型 81	阴性(-)		阴性	

**\*小结:**

未见异常

操作员：赵伟 检查日期:2025-12-31

检查医生:康建忠

大同五洲心血管病医院

0352-5332388



大同现代医学检验实验室

液基薄层细胞学图文报告

ID: 2025125633

病理号: 113041

姓名: 王超

性别: 女

年龄: 54岁

送检科室:

电话号码: 13503529992

床号:

病历号:

体检号: 2309221126

送检医院: 大同瑞慈康复体检

送检日期: 2025-12-30

末次月经:

送检医生:

采样日期:

报告日期: 2025-12-30

标本满意度: 满意

细胞量: >45%

红细胞:

经期样本:

颈管细胞:

化生细胞:

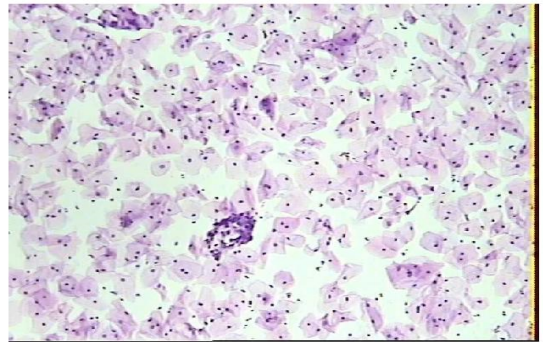
鳞状细胞:

宫颈柱状细胞:

未见上皮内病变/恶性细胞:

正常范围内:

- 良性反应性改变: 
  - 炎症: 
    - 轻度:
    - 中度:
    - 重度:
  - 放疗:
  - 妊娠:
  - 萎缩性:
  - 宫内避孕器:
  - 其他:



病原体: 滴虫感染:  念珠菌感染:  细菌感染:

提示 HPV 感染:  疱疹病毒感染:

鳞状上皮细胞分析:

- 非典型鳞状细胞: 
  - 倾向上皮内瘤变:
  - 倾向良性反应性改变:
  - 不能明确意义(ASC-US):
  - 不排除高度病变(ASC-H):
- 上皮内低度病变:
- 鳞癌:
- 上皮内高度病变: 
  - CIN2:
  - CIN3:

腺上皮细胞分析:

- 非典型腺细胞: 
  - 宫内膜:
  - 来源不明:
- 非典型腺细胞(宫颈管): 
  - 倾向原位腺癌:
  - 不能明确意义:
  - 倾向良性反应性改变:
- 腺癌: 
  - 宫颈管:
  - 宫内膜:
  - 其它:
- 炎细胞: 
  - 轻度:
  - 中度:
  - 重度:
- 可疑腺癌:

诊断意见: 未见上皮内病变或恶性细胞 (NILM)。

建议:

报告医师: 张荣生

地址: 大同市魏都大道 79 号, 本报告医师签字后有效  
咨询: 0352-2830587 4006-122-995

妇科细胞学是筛查项目, 出于技术原因, 可能会有假阴性结果, 本检测仅对来样负责, 如果对结果有疑义, 请在收到报告 7 天内与我们联系。

大同五洲心血管病医院

0352-5332388

体检科 12导联心电图报告

王超 女 54岁 体检号:451229

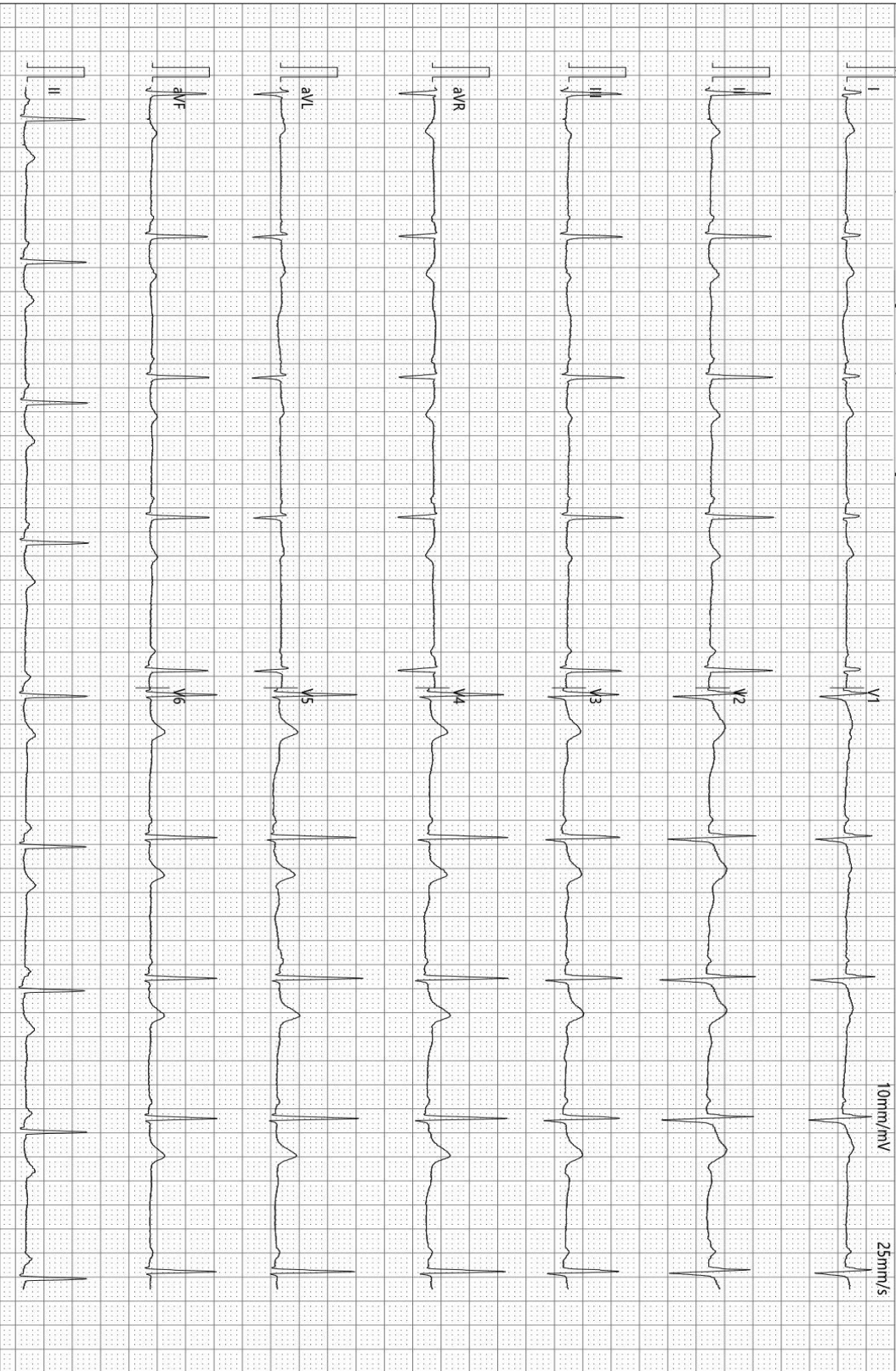
病床号:

诊断结果: 窦性心动过缓

诊断医生:

周志峰

HR	: 49 ↓ bpm	[60 ~ 100bpm]
P	: 104ms	[0 ~ 110ms]
PR	: 164ms	[120 ~ 200ms]
QRS	: 84ms	[60 ~ 100ms]
QT/QTc	: 442/402ms	[320 ~ 440/0 ~ 460ms]
P/QRS/T	: 64/78/51deg.	[0 ~ 75/-30 ~ 90/0 ~ 75deg]
RV5/SV1	: 1.430/0.543mV	[0.0 ~ 2.5/0.0 ~ 2.0mV]



检查时间:2025-12-30 08:27:09

诊断时间:2025-12-30 08:31:31

SEMP V1 90

仅供临床参考

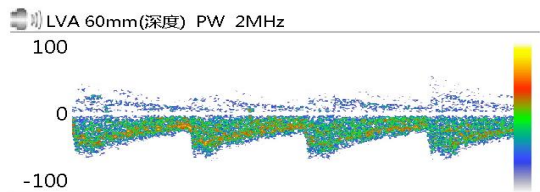
Text



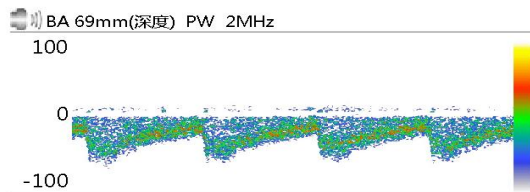
# 大同瑞慈健康体检

## 颅内多普勒血流图 (TCD) 检查报告单

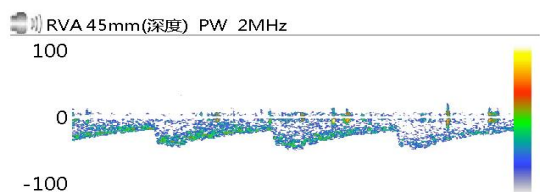
姓名: 王超      性别: 女      年龄: 54 岁      检查号: 2309221126  
 申请科室: 体检科      申请医师: 李菊蓉      检查类型: 颅内血管      床号:



Vs:79.1      Vd:30.6      Vm:46.8  
 PI:1.04      RI:0.61      S/D:2.58



Vs:77.0      Vd:34.0      Vm:48.3  
 PI:0.89      RI:0.56      S/D:2.27



Vs:47.2      Vd:20.7      Vm:29.5  
 PI:0.90      RI:0.56      S/D:2.28

Vs:      Vd:      Vm:  
 PI:      RI:      S/D:

Vs:      Vd:      Vm:  
 PI:      RI:      S/D:

Vs:      Vd:      Vm:  
 PI:      RI:      S/D:

### 医生意见

结论: 椎-基底动脉脑血管超声未见异常。

李菊蓉

检查日期: 2025-12-30

本报告单仅提供临床参考

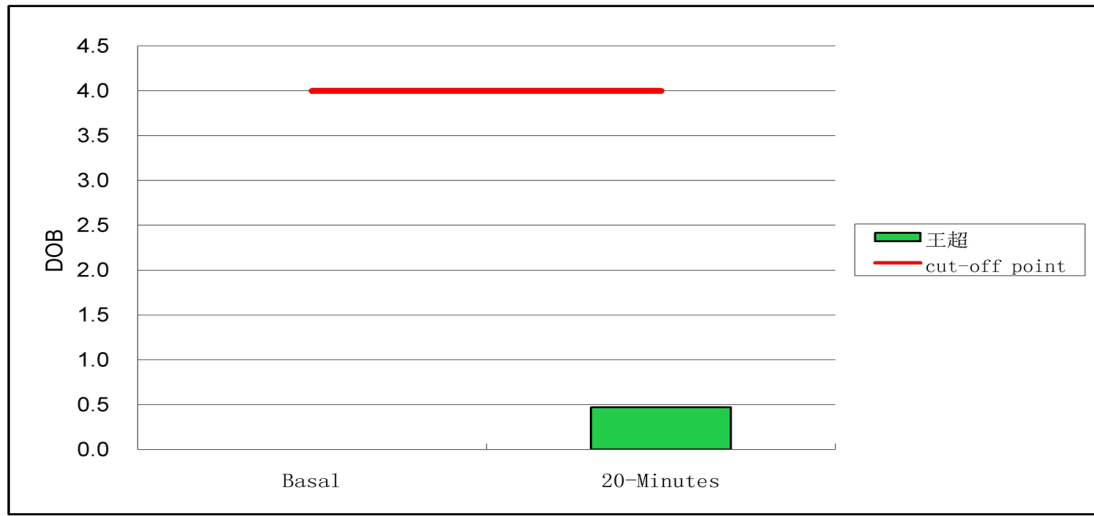
# 大同瑞慈康复医院

## <sup>13</sup>C呼气试验检验报告

患者姓名	王超	年龄	54	性别	女
病历号		日期	2026/3/23	诊断结果	阴Hp(-)

### <sup>13</sup>C呼气试验

DOB  
Basal 0.0  
20-Minutes 0.47



阳性参考值(Delta Over Baseline(DOB)):

20分钟的DOB值:	$\geq$	4.0	HP-阳性
	$<$	4.0	正常

检测结果: DOB= 0.47 阴性-

结论: 您本次幽门螺杆菌 (HP.) 检测结果为阴性 (正常)。

检测者: 宋晓宁

大同五洲心血管病医院

0352-5332388

# 大同瑞慈健康体检

## 骨密度检测报告

### 受检者信息

受检者ID: 2309221126  
姓名: 王超  
出生年月日: 1971/7/23

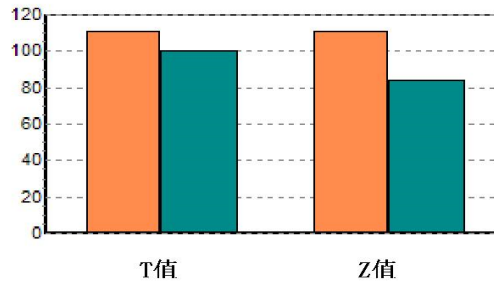
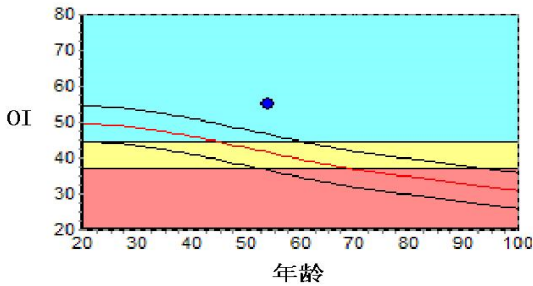
年龄: 54  
性别: 女  
测定部位(右/左): 右

### 测定结果

测定日期: 2025/12/30 8:32:57

测试编号: 1/1

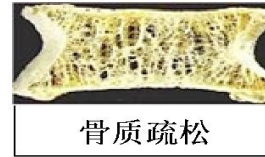
受测者 平均值



数据库: Asia  
OI: 55.0  
SOS: 1374.7 m/s, BUA: 38.6  
T值: 1.06  
Z值: 2.68

成人比: 110.7 %  
同龄比: 132.2 %  
OPR: N/A %

### 结果分析



### 注解

以上结论仅供参考

科室:

医生签名:

医院地址 大同瑞慈健康体检  
地址 大同市平城区魏都大道79号

联系电话 0352-2824444  
操作者 名燕凌

大同五洲心血管病医院  
0352-5332388

大同五洲心血管病医院  
超声诊断图文报告

流水号: 2309221126

超声号: 2091575

姓名: 王超

年龄: 54岁

性别: 女

检查设备: Vivid E95

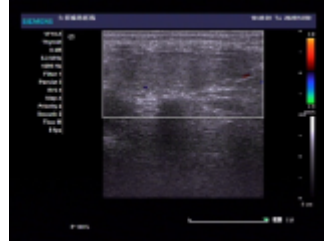
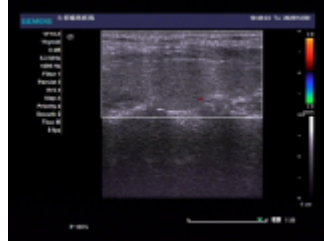
体检号: 451229

申请医院: 本院

体检科室: 体检科

检查部位: 甲状腺彩超

经典图像:



影像所见:

甲状腺双侧叶形态正常, 包膜完整, 实质回声均匀, CDFI: 未见异常血流信号。  
双侧颈部未见明显肿大淋巴结。

影像诊断:

甲状腺双侧叶未见异常

报告医师: 李菊蓉

检查日期: 2025-12-30

审核医师: 李菊蓉

报告日期: 2025-12-30

温馨提示: 本报告仅供临床医生参考! 若有疑问, 请致电: 0352---5339668

地址: 大同市平城区迎宾街 750 号。

大同五洲心血管病医院

0352-5332388



# 大同五洲心血管病医院

## 超声诊断图文报告

流水号: 2309221126

超声号: 2091580

姓名: 王超

年龄: 54岁

性别: 女

检查设备: Vivid E95

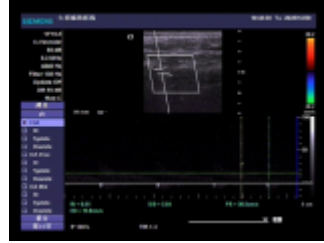
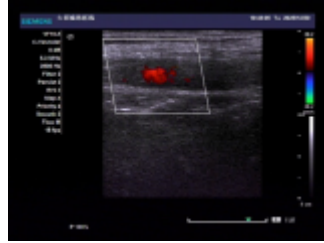
体检号: 451229

申请医院: 本院

体检科室: 体检科

检查部位: 颈部血管彩超

经典图像:



影像所见:

右锁骨下动脉起始处、双侧颈总动脉、颈内、颈外动脉起始段内中膜不增厚, 内壁欠光滑, 管壁未见明确强回声斑。CDFI: 血流充盈好。PW: 频谱形态正常。 双侧椎动脉走行正常, 椎动脉内径正常, 管壁不厚, 管腔内为无回声, CDFI: 血流充盈好。PW: 频谱正常。

影像诊断:

双侧颈动脉、椎动脉未见明显异常

报告医师: 李菊蓉

检查日期: 2025-12-30

审核医师: 李菊蓉

报告日期: 2025-12-30

温馨提示: 本报告仅供临床医生参考! 若有疑问, 请致电: 0352---5339668

地址: 大同市平城区迎宾街 750 号。

大同五洲心血管病医院

0352-5332388



大同五洲心血管病医院

## 超声诊断图文报告

流水号: 2309221126

超声号: 2091585

姓名: 王超

年龄: 54岁

性别: 女

检查设备: Vivid E95

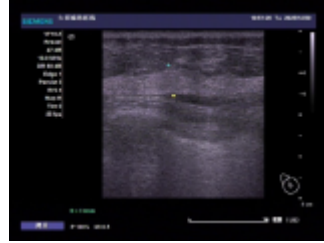
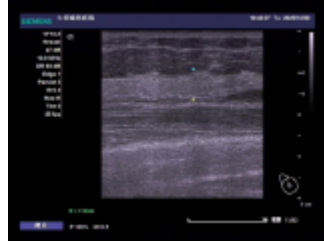
体检号: 451229

申请医院: 本院

体检科室: 体检科

检查部位: 乳腺彩超

经典图像:



影像所见:

双侧乳腺腺体层次清晰, 右乳腺体厚 0.7cm, 左乳腺体厚 0.7cm, 乳导管未见扩张, 未见明显占位性病变, CDFI: 未见异常血流信号。

双侧腋下未见明显肿大淋巴结。

影像诊断:

双侧乳腺未见明显异常

报告医师: 李菊蓉

检查日期: 2025-12-30

审核医师: 李菊蓉

报告日期: 2025-12-30

温馨提示: 本报告仅供临床医生参考! 若有疑问, 请致电: 0352---5339668

地址: 大同市平城区迎宾街 750 号。

大同五洲心血管病医院

0352-5332388



大同五洲心血管病医院

## 超声诊断图文报告

流水号: 2309221126

超声号: 2091589

姓名: 王超

年龄: 54岁

性别: 女

检查设备: Vivid E95

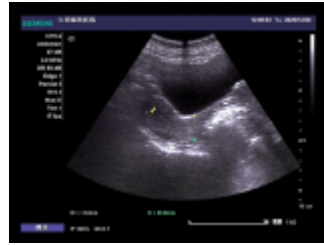
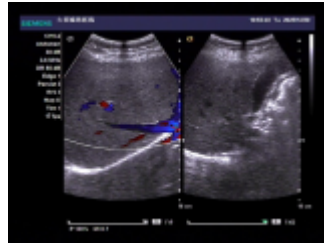
体检号: 451229

申请医院: 本院

体检科室: 体检科

检查部位: 全腹彩超

经典图像:



影像所见:

肝脏大小形态正常,包膜光滑完整,实质回声均匀,肝内管道系统走行清晰,门静脉及肝内胆管不扩张。

胆囊大小形态正常,壁不厚、光滑,囊内透声好,肝外胆管不扩张。

胰腺大小形态正常,实质回声均匀,主胰管不扩张。

脾脏大小形态正常,实质回声均匀,脾门静脉不宽。

双肾大小形态正常,皮髓质分界清晰,集合系统未见分离,双侧输尿管未见扩张。

膀胱充盈佳,未见明显异常。

绝经后子宫,大小形态改变,肌壁回声均匀,内膜线清晰,厚0.4cm,宫颈厚约2.5cm,双侧附件区未见异常。

影像诊断:

肝、胆、脾、胰、双肾、子宫、双侧附件区未见明显异常

报告医师: 李菊蓉

检查日期: 2025-12-30

审核医师: 李菊蓉

报告日期: 2025-12-30

温馨提示: 本报告仅供临床医生参考! 若有疑问, 请致电: 0352---5339668

地址: 大同市平城区迎宾街750号。

大同五洲心血管病医院

0352-5332388



## 双源 CT 诊断图文报告

ID号: 2309221126

影像号: CT20251230007

姓名: 王超

年龄: 54岁

性别: 女

检查设备: 西门子量子双源 CT

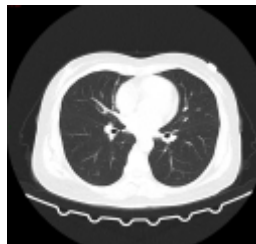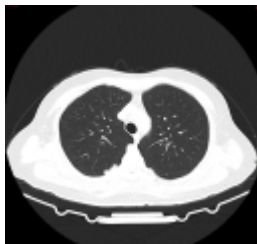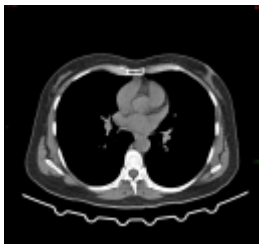体检号: 451229

申请医院: 本院

体检科室: 体检科

检查部位: 肺部双源 CT

## 经典图像:



## 影像所见:

双侧胸廓对称, 气管居中。气管及支气管未见狭窄及阻塞。双肺支气管血管束形态、结构、走行正常, 右肺胸膜下见多发实性结节, 较大者位于右肺上叶后段 (IM92), 大小约为  $0.8\text{cm} \times 0.6\text{cm}$ , 边界清晰, 边缘毛糙; 双肺少许条索状高密度影; 双肺门不大, 形态自然。心脏及大血管大小、形态未见异常。纵隔内未见肿块及肿大淋巴结。胸膜无增厚, 胸膜腔内无积液。胸壁软组织及骨骼未见病变征象。

## 影像诊断:

- 右肺胸膜下多发实性结节, 建议随诊复查
- 双肺局限性纤维化

报告医师: 张剑峰

检查日期: 2026-01-01

审核医师: 张剑峰

报告日期: 2026-01-01

---

温馨提示：本报告仅供临床医生参考！如有疑问，请致电：0352---5339668

地址：大同市平城区迎宾街 750 号。

---