



2309221115

大同瑞慈健康体检

报 告 册

体检编号	451218	工号	614
姓名	范秀清		
性别	女	年龄	47岁
单位	中国银行大同分行		
部门	中国银行大同分行		
联系电话	18234286906		
体检日期	2023-11-25		

尊敬的范秀清女士您好！

首先，瑞慈健康体检全体员工欢迎您的光临，并对您的信任表示衷心的感谢！

您于 2023-11-25 （体检编号：451218）完成健康检查，本机构的各科医生已根据您的体检项目及结果，汇总成此份健康体检报告，并经总检医生审核。据此提出对您健康状况的综合分析及建议。

瑞慈健康体检倡导“大健康、大康复”，提出“健康是第一财富（Rich）”的人文理念。希望您仔细阅读并妥善地保管此份健康体检报告，并认真关注报告中的提示与建议，若您对报告内容有任何疑问，可直接与瑞慈健康体检客服部联系，进一步咨询。

健康体检咨询电话：**0352-2824444**

客户服务咨询电话：**0352-2830597**

400-6112995

瑞慈健康体检报告由下列内容组成：

第一部分：主检报告

第二部分：分科分项结果

第三部分：检验报告

第四部分：附表

主检报告

检查综述

- 1、【血常规（五分类）】 淋巴细胞绝对值(LY#)偏低($1.08 \times 10^9/L$) 淋巴细胞百分比(LY%)偏低(18.4%) 中性粒细胞百分比(GR%)偏高(75.7%) 血小板压积(PCT)偏高(0.295%)
- 2、【尿液分析+尿沉渣】 鳞状上皮细胞偏高(24 /HP) 粘液丝偏高(14 /HP)
- 3、【血流变】 红细胞压积偏高(0.49 L/L) 全血粘度 1/s 偏高(17.94 mPa.S)
- 4、【MR 检查】 1. 双侧额顶叶皮髓质交界区多发缺血灶 2. 部分空泡蝶鞍
- 5、【妇科内诊】 (1) 宫颈那囊
- 6、【甲状腺彩超】 甲状腺双侧叶结节 TI-RADS II 级 定期复查
- 7、【全腹彩超】 1. 肝多发结晶 2. 肝囊肿 3. 胆囊息肉
- 8、【口腔科】 (1) 左下第二磨牙 左下第一磨牙 左下中切牙 右下第一磨牙 右下第二磨牙 左上第一双尖牙 左上侧切牙 左上中切牙 右上中切牙 右上侧切牙 牙齿缺失 左上第一磨牙 左上第二双尖牙 左上尖牙 左下侧切牙 右下中切牙 右下侧切牙 牙齿III° 松动 活动义齿修复 (2) 牙龈萎缩 牙龈色红，探之出血 (3) 牙周：牙结石

医生建议

【淋巴细胞绝对值(LY#)偏低】：

(1)成人全血淋巴细胞正常参考值为 $0.8-4.0 \times 10^9/L$ ，占白细胞总数的 20-40%，降低多见于中性粒细胞增高而致淋巴细胞相对减少。建议复查并结合其它血常规指标及临床进行综合评估。

【淋巴细胞百分比(LY%)偏低】：

(1)供内科结合临床参考。

【中性粒细胞百分比(GR%)偏高】：

(1)供内科结合临床参考。

【血小板压积(PCT)偏高】：

(1)血小板压积是指外周血中血小板的容积占血液容积的百分比。血小板压积偏高，如果在血小板数目正常的情况下，可不考虑。如果血小板数目明显增高，建议往血液科进一步复查，以明确诊断。

【鳞状上皮细胞偏高】：

(1)在生理情况下，机体正常的新陈代谢都会引起鳞状上皮细胞的脱离，这是一种正常的机体现象。如果长时间出现鳞状上皮细胞偏高的现象时，则有可能是尿路感染、泌尿系统结石等因素导致，应及时往泌尿外科进一步诊断治疗。

【粘液丝偏高】：

(1)尿常规中粘液丝是由尿路中细胞分泌出来的，在有尿路感染时分泌会明显增多，且伴有炎症细胞的出现。
(2)粘液丝偏高，可分为生理性偏高和病理性偏高两种，生理性偏高一般是由于喝水较少导致的尿液浓缩，一般在喝水后就能达到稀释的效果。

(3)病理性的粘液丝偏高是由于泌尿系炎症或者是前列腺炎导致的，需要注意观察，多喝水，同时有白细胞等炎症细胞增多时，应及时服用抗感染药物治疗。如果仅有粘液丝的增多而没有白细胞等炎症细胞增多时，尿路有炎症的可能性不大。

(4)建议平时饮食注意清淡，多喝水，少吃油腻和辛辣的食物，要注意个人清洁卫生，勤洗阴部，注意休息。

【全血粘度 1/s 偏高】：

(1)血液的流动特性取决于血液粘度的高低，血液的粘度愈高，流动性愈差（慢），粘度愈低，流动性愈好（快）。影响血粘度的因素主要有：红细胞压积、红细胞聚集性、红细胞刚性、血浆中的胆固醇、甘油三酯及纤维蛋白原的含量等。

(2)血粘度偏高应注意：1. 限制高脂肪、高蛋白、糖、盐、淀粉类食物的摄入量。2. 多喝水，增加有氧运动。
3. 必要时内科结合临床治疗。

【红细胞压积偏高】：

(1)供内科结合临床参考。

【空泡蝶鞍】：

(1)正常的蝶鞍内由脑垂体占满，无蛛网膜和脑脊液，但有的人蝶鞍内垂体组织缩小，大部分被蛛网膜和脑脊液占用形成的“囊泡”，称为空泡蝶鞍。有的因压迫垂体可产生相应的临床内分泌症状，建议神经内科结合临床诊治。但大多数人没有任何表现，无需治疗，定期复查。

【双侧额顶叶皮髓质交界区多发缺血灶】：

(1)建议神经内科进一步诊断治疗。

【宫颈那囊】：

(1)宫颈腺体囊肿又叫宫颈纳氏囊肿（可称‘纳囊’或‘那囊’），同宫颈糜烂、宫颈息肉一样，是慢性宫颈炎的一种表现。

(2)临床表现时可以看到宫颈表面突出多个大小不一的青白色囊泡（并非紫色），内含黏液，小的有米粒大，大的有玉米粒大，有的可以长得很大，突出于宫颈表面，甚至到达阴道口，根部与宫颈之间有蒂相连，常合并有宫颈肥大。

(3)对其形成原因是在宫颈糜烂愈合过程中，新生的鳞状上皮覆盖宫颈腺管口或伸入腺管，将腺管口阻塞；腺管周围的结缔组织增生或瘢痕形成压迫腺管，使腺管变窄甚至阻塞，腺体分泌物引流受阻，滞留形成的囊肿叫宫颈纳氏囊肿。

(4)对小的纳囊，无任何临床症状可不予处理；对于密集的较小的纳囊或比较大的纳囊，可考虑光疗、激光、微波、自凝刀等物理治疗。

(5)对于较大的突出于宫颈表面的纳囊，可考虑电刀切除治疗。上述治疗方法均无太大痛苦，也基本不会影响日常的工作和生活。

【甲状腺双侧叶结节】：

(1)甲状腺结节是一种常见的甲状腺疾病，很多甲状腺疾病可表现为结节，如可由甲状腺退行性变、炎症、自身免疫性及新生物等多种病变所致。甲状腺结节在各个年龄段的男女人群中均可见到，但中年女性中较多。

(2)甲状腺结节分良性和恶性两大类，良性的占绝大多数，恶性者不足 1%，判断甲状腺结节的良恶主要依靠病史、体格检查、放射性核素扫描、穿刺细胞学检查。

(3)建议往外科就诊，进一步检查，明确诊断，结合临床诊治并定期复查。

【肝多发结晶】：

(1)建议肝胆科诊断治疗

【肝囊肿】：

(1)肝囊肿，通俗说就是肝脏中的水泡。绝大多数的肝囊肿都是先天性的，即因先天发育的某些异常导致了肝囊肿形成。

(2)肝囊肿病因大多数系肝内小胆管发育障碍所致,单发性肝囊肿的发生是由于异位胆管造成。肝囊肿生长缓慢,所以可能长期或终生无症状,其临床表现也随囊肿位置、大小、数目以及有无压迫邻近器官和有无并发症而异。

(3)肝囊肿是一种较常见的肝脏良性疾病,一般没有什么症状,也不会影响肝功。5CM以下的肝囊肿一般不需要特殊治疗。当囊肿长大到一定程度,可能会压迫胃肠道而引起症状,如上腹不适饱胀;也有因囊肿继发细菌感染而有腹痛、发热的。

(4)肝囊肿首次发现,建议作MRI或CT检查,除外肝内其它占位性病变。

(5)过大的肝囊肿,对肝脏本身或周围的器官有压迫症状的,或有炎症的,往外科治疗。

(6)已确诊为肝囊肿,动态观察,定期B超检查进行对照,监测囊肿大小。

(7)解除顾虑和紧张情绪,保持良好心态,切忌大怒。

(8)多食新鲜蔬菜和水果,保持大便通畅,防止便秘;保证营养,宜食清淡富含蛋白质的食物为主;限制饮酒。

(9)不宜剧烈运动,防止过度用力,以免增加腹腔压力。

(10)如有症状请及时就诊。

【胆囊息肉】：

(1)胆囊息肉又称胆囊隆起样病变,其临床症状无特异性,大部分患者为查体时所发现。主要症状为中上腹部隐痛。发病年龄多在30~50岁,以中青年为主。

(2)一般认为,胆囊息肉是胆囊癌的诱发因素,如胆囊息肉大于1cm时,最好先行手术治疗,以杜绝胆囊癌的发生。

(3)胆囊息肉临床特点有,一是发病率逐渐增高。高胆固醇饮食、长期酗酒、过多进食刺激性饮食、饮食规律紊乱如:不吃早餐、晚餐过盛、过多等不良饮食习惯多可造成胆囊息肉的形成;

(4)二是隐蔽攻击性强。胆囊息肉多无症状,85%以上的患者都是在例行体检中发现。3-4mm以下的息肉在CT和核磁共振中难以发现或常常漏诊;

(5)禁酒及含酒精类饮料,因酒精在体内主要通过肝脏分解、解毒,所以,酒精可直接损伤肝功能,引起肝胆功能失调,使胆汁的分泌、排出过程紊乱,从而刺激胆囊息肉增长。

(6)饮食规律、吃好早餐对胆囊息肉患者很重要。肝脏主要分泌胆汁,分泌的胆汁存储入胆囊内,而胆汁的功能主要是消化油性食物。如果不吃早餐,胆汁在胆囊内滞留时间长,可刺激胆囊形成胆囊息肉或使原来的息肉增大或发生变化。所以,要调配营养丰富的早餐和养成吃早餐的生活习惯。

(7)低胆固醇饮食,胆固醇摄入过多,可加重肝胆的代谢负担,并引起多余的胆固醇在胆囊壁结晶、积聚和沉淀,从而形成息肉,所以,胆囊息肉患者应降低胆固醇摄入量,尤其是晚上,应避免进食高胆固醇类食品,如鸡蛋(尤其是蛋黄)、肥肉、海鲜、无鳞鱼类、动物内脏等食品。

(8)宜多食各种新鲜水果、蔬菜,进低脂肪、低胆固醇食品,如香菇、木耳、芹菜、豆芽、海带、藕、鱼肉、兔肉、鸡肉、鲜豆类等;宜多食干豆类及其制品;宜选用植物油,不用动物油;

(9)少吃辣椒、生蒜等刺激性食物或辛辣食品;不用油煎、炸、烤、熏的烹调方法;饮水时,用少量山楂、银杏、绞股蓝草放入水杯中饮用。

【牙齿缺失】：

(1)牙齿缺失常见于龋齿、牙周炎等原因导致的拔除或意外事故所致缺失。中老年患者居多,影响牙齿健康美观。

(2)牙齿缺失可以导致牙列的完整性遭到破坏,若较长时间不修复,邻近的牙齿由于失去了依靠和约束,会变得倾斜,易造成咬颌功能的紊乱。长时间的缺失还会导致牙槽骨的萎缩、咀嚼功能减退、食物嵌塞等不良后果

(3)如果牙齿缺失,应该尽早去口腔医院诊治,最常见的修复方法有三种,即活动义齿、固定义齿、种植义齿。

(4)义齿修复完毕,应定期复查与医疗护理,勤漱口、勤刷牙、避免食用过硬的食物,如果种植牙选择钛种植体,还应注意对钛种植体的保护。

【牙齿Ⅲ°松动】：

(1)牙齿在健康状态下有一定的活动度,主要是水平方向的,垂直方向的更是非常微小,而当由于某些疾病因素或者其他因素造成牙齿的活动度大于这个范围时,就称作牙齿松动。

(2)牙齿松动可急性引起或慢性缓慢进展,可伴有或不伴有牙齿的疼痛不适。对人体造成的主要影响是咀嚼食物时感觉无力或不适。

(3)慢性进展性的牙齿松动多由于牙周炎引起；如果牙齿的咬合状况不良，或有夜磨牙、紧咬牙的不良习惯等对牙齿的咬合造成了创伤，长期也会造成牙齿的松动。

(4)突发的牙齿松动多有明确的病因，如突然咬硬物、受外伤等；牙根尖周围组织的炎症也会引起牙齿松动；此外，女性激素水平的变化也可能会引起牙齿松动度的改变，如在月经期可能出现轻度的牙齿松动等情况。

(5)根据牙齿松动的程度不同，临床上可分为 I-III度。I度牙齿松动为颊舌方向活动，动度在 1mm 以内。II度牙齿松动为颊舌及近远中方向活动，动度在 1-2mm 之间。III度牙齿松动为颊舌、近远中及垂直三个方向的动度，动度超过 2mm。

(6)牙齿松动的治疗首先应明确松动的原因，才能进行有针对性的治疗。如积极治疗牙周炎、根尖周围炎，调整牙齿咬合关系，因外伤引起的牙齿松动要尽早进行固位治疗。如果牙齿松动程度严重，周围炎症广泛，及时拔除过度松动的牙齿也是一种治疗方法。

(7)维持口腔卫生是预防牙齿松动形成的重要措施，应采取正确的竖刷牙法和巴氏刷牙法，纠正横刷牙法。

(8)多吃富有维生素的粗纤维食物，如肉、蛋、各种蔬菜和水果，充分咀嚼以利于牙面清洁。少吃甜食及黏性很强的食物，不吃零食。

(9)定期进行口腔检查、口腔洁治，建议每半年进行一次口腔健康检查，每年进行 2-3 次全口超声波洁牙术，使牙面、牙颈部经常处于洁净状态。

【牙结石】：

(1)牙结石又称牙石，是沉积在牙齿或修复体表面上已经钙化或正在钙化的菌斑或软垢。其开始时是软的，会因逐渐的钙化而变硬。它是由 75%的磷酸钙，15-25%的水、有机物、磷酸锰、矿酸钙及微量的钾、钠、铁所构成，并呈现出黄色、棕色或者黑色。

(2)牙结石通常存在于唾液腺开口处的牙齿表面（例如：下颚前牙的舌侧表面，上颚后牙的颊侧表面）和牙齿的颈部，以及口腔粘膜运动不到的牙齿表面等处。

(3)牙结石形成后，可伴随牙龈出血、牙龈萎缩、口臭等症状。

(4)牙结石是牙周病的重要病因，它会不断刺激牙周组织，并且压迫牙龈，影响血液循环，造成牙周组织的细菌感染，形成牙周囊袋，此后更易使食物残渣、牙菌斑、牙结石等的堆积，最终牙周支持组织全部破坏，导致牙齿松动，以至于不得不拔除牙齿。

(5)早晚刷牙、饭后漱口是防治牙结石形成的最重要措施。应采取正确的竖刷牙法和巴氏刷牙法，纠正横刷牙法。

(6)多吃富有维生素的粗纤维食物，如肉、蛋、各种蔬菜和水果，充分咀嚼以利于牙面清洁。少吃甜食及黏性很强的食物，不吃零食。

(7)建议每半年进行一次口腔健康检查，每年进行 2-3 次全口超声波洁牙术，使牙面、牙颈部经常处于洁净状态。

【牙龈色红，探之出血】：

(1)牙龈的这种情况一般是由于牙结石导致的牙龈局部发炎。

(2)必须坚持每天认真和合理刷牙（采用竖刷牙法），彻底清除牙菌斑。要经常检查口腔，保持口腔卫生，防止牙龈出血。

(3)正确的刷牙方法是：顺着牙齿长轴方向，上牙向下刷，下牙往上刷，每个牙面都要刷到，这样刷牙不仅能把牙刷干净而且对牙龈起到按摩作用，促进牙龈的血液循环。

(4)建议每半年进行一次口腔健康检查，每年进行 2-3 次全口超声波洁牙术，使牙面、牙颈部经常处于洁净状态。

(5)注意口腔清洁卫生，养成早晚刷牙，饭后漱口的良好习惯。

(6)及时治疗牙龈炎，防止炎症侵犯深部牙周组织，形成牙周炎。

(7)养成清晨排便习惯。进餐要规律，细嚼慢咽，多食蔬菜，如胡萝卜、菠菜、木耳。适量进食水果，如山楂、苹果。男性少抽烟少喝酒。

【牙龈萎缩】：

(1)牙龈生理性萎缩主要是龈缘部分存在异物又长期得不到清理，细菌滋生刺激长期存在所致；另外随着年龄的增长也会或多或少发生萎缩，致使牙龈暴露，这种生理性萎缩，是无需要治疗的。

(2)炎症性的牙龈萎缩，主要表现为牙龈红肿胀痛，刷牙常见出血，对冷热温度变化及酸性食物等异常敏感，妨碍进食，尤其应该注意防治。

(3)掌握正确竖刷牙法的刷牙方法，注意口腔清洁卫生，养成早晚刷牙，饭后漱口的良好习惯。

- (4) 定期到医院检查治疗，每年进行 2-3 次全口超声波洁牙术。
(5) 补充维生素 C 等微量元素，多食水果蔬菜，戒烟限酒，避免熬夜的不良生活习惯。

汇总医生： 樊兴国

主检日期： 2023-11-27

主检医生：

分科结果

身高、体重、血压

项目名称	检查结果	项目名称	检查结果
身高	158cm	体重	57kg
血压	130/79mmHg		

***小结：**

未见异常

操作员：张文静

检查日期:2023-11-25

检查医生：名燕凌

内科

项目名称	检查结果	项目名称	检查结果
心率	92次/min	心律	齐
心脏杂音	无	心界	正常
肺部	正常	呼吸音	呼吸音清
啰音	未闻及	叩诊	叩诊呈清音
腹部触诊	腹部平软	发育	正常
肝胆	肋下未触及	脾脏	肋下未触及
双肾	无叩击痛	肠鸣音	正常
营养	良好	神经系统	正常
生理反射	生理反射存在	病理反射	病理反射未引出
颅神经	正常	运动功能	正常
深浅感觉	正常	其它	无异常发现
既往史	无		

***小结：**

未见异常

操作员：名燕凌

检查日期:2023-11-25

检查医生：名燕凌

外科（女）

项目名称	检查结果	项目名称	检查结果
皮肤	正常	甲状腺	无肿大
浅表淋巴结	无肿大	肛门	拒检
泌尿外生殖器	正常	四肢关节	未见异常
腹股沟	未见异常	足背动脉	正常
紫绀	无	色素沉着	无
脱毛	无	脱色	无
浮肿	无	皮下结节	无
头颅	正常	颈部	正常
乳腺	正常	脊柱	正常
直肠	未检	皮肤黄疸	无
四肢	活动正常	其他	无

*小结:

操作员：魏利平

检查日期:2023-11-25

检查医生：魏利平

眼科

项目名称	检查结果	项目名称	检查结果
视力(左)	1.0	视力(右)	0.8
辨色力	正常	眼睑	正常
结膜	正常	泪器	正常
角膜	正常	虹膜	正常
瞳孔	正常	晶状体	正常
玻璃体	正常	眼底	未见异常

*小结:

未见异常

操作员：田野青

检查日期:2023-11-25

检查医生：田野青

耳鼻喉科

项目名称	检查结果	项目名称	检查结果
听力(左)	正常	听力(右)	正常
外耳道	正常	鼓膜	正常
鼻窦	正常	鼻中隔	正常
鼻腔	正常	扁桃体	无肿大
嗅觉	正常	咽喉	正常

***小结：**

未见异常

操作员：王存宝

检查日期:2023-11-25

检查医生：王存宝

妇科内诊

项目名称	检查结果	项目名称	检查结果
外阴	正常	尿道口	正常
阴道	通畅	子宫	正常
附件	正常	宫颈	宫颈那囊
后穹窿	正常		

***小结：**

(1) 宫颈那囊

操作员：许艳华

检查日期:2023-11-25

检查医生：许艳华

口腔科

项目名称	检查结果	项目名称	检查结果
唇颊	正常	齿	左下第二磨牙&左下第一磨牙&左下中切牙&右下第一磨牙&右下第二磨牙&左上第一双尖

			牙&左上侧切牙&左上中切牙&右上中切牙&右上侧切牙&牙齿缺失&活动义齿修复&左上第一磨牙&左上第二双尖牙&左上尖牙&左下侧切牙&右下中切牙&右下侧切牙&牙齿III°松动
牙龈	牙龈萎缩&牙龈色红，探之出血	牙周	牙结石 I 度
舌腭	正常	腮腺	正常
颌下腺	正常	颞下颌关节	正常

***小结：**

(1) 左下第二磨牙 左下第一磨牙 左下中切牙 右下第一磨牙 右下第二磨牙 左上第一双尖牙 左上侧切牙 左上中切牙 右上中切牙 右上侧切牙 牙齿缺失 左上第一磨牙 左上第二双尖牙 左上尖牙 左下侧切牙 右下中切牙 右下侧切牙 牙齿III°松动 活动义齿修复

(2) 牙龈萎缩 牙龈色红，探之出血

(3) 牙周：牙结石

操作员：麻剑 检查日期:2023-11-25 检查医生：麻剑

检验报告

血流变

项目名称	检查结果	单位	参考值	提示
全血粘度高切 200/s	3.53	mpas	3.36--4.32	
全血粘度中切 100/s	3.81	mpas	3.43--4.59	
全血粘度中切 50/s	4.24	mpas	3.85--5.45	
全血还原粘度高切	4.24	mpas	3.69--8.74	
全血还原粘度低切	33.65	mpas	26.87--47.57	
血浆粘度	1.45	mpas	1.26--1.70	
血沉(ESR)	11.60	mm/h	0--20	
红细胞压积	0.49	L/L	0.35--0.45	↑
红细胞聚集指数	5.08		3.19--5.33	
红细胞变形指数	0.61		0.53--1.11	
红细胞刚性指数	2.93		2.17--6.94	
血沉方程 K 值	57.04	mm/h	0--80.48	
全血粘度 1/s	17.94	mpas	13.79--17.91	↑
全血高切相对指数	2.43		1.9--3.4	
全血低切相对指数	12.37		8.1--14.2	

*小结:

红细胞压积偏高(0.49 L/L) 全血粘度 1/s 偏高(17.94 mPa.S)

操作员：梁可欣 检查日期:2023-11-25

检查医生:陈建国

尿液分析+尿沉渣

项目名称	检查结果	单位	参考值	提示
白细胞尿	0	个/ul	0--13	
上皮细胞(EC)	24	/HP	0--28	
管型(CAST)	0	个/ul	0--1	

霉菌(尿)	0	/HP	0--0	
结晶	0	/HP	0--10	
透明度(CLA)	清亮			
胆红素(BIL)	-		阴性	
隐血(ERY)	-		阴性	
小圆上皮细胞(SRC)	0	个/ul	0--0	
维生素 C	-		阴性	
异常红细胞	0	个/ul	0--3	
红细胞(正常)	0	个/ul	0--6	
鳞状上皮细胞	24	个/ul	0--0	↑
粘液丝	14	个/ul	0--0	↑
颜色(Colour)	淡黄色			
尿葡萄糖(GLU)	-		阴性	
酮体(KET)	-		阴性	
比重(SG)	1.015		1.003--1.030	
酸碱度(PH)	6.0		4.5--8.0	
尿蛋白质(PRO)	-		阴性	
尿胆原(URO)	-		阴性	
亚硝酸盐(NIT)	-		阴性	
红细胞(尿)(RBC)	0	个/ul	0--6	
尿白细胞(LEU)	-		阴性	

***小结:**

鳞状上皮细胞偏高(24 /HP) 粘液丝偏高(14 /HP)

操作员：李佳敏 检查日期:2023-11-25 检查医生:陈建国

肝功七项

项目名称	检查结果	单位	参考值	提示
总蛋白(T PROT)	72.9	g/L	65--85	

白蛋白(ALB)	44.90	g/L	40--55	
球蛋白(GLB)	28.00	g/L	15--35	
白蛋白/球蛋白(ALB/GLB)	1.60		1.0--2.5	
总胆红素(TBIL)	12.00	umol/L	0--21	
丙氨酸氨基转移酶(ALT)	21.00	U/L	7--40	
门冬氨酸氨基转移酶(AST)	21.00	U/L	13--35	

***小结:**

未见异常

操作员：王小雪 检查日期:2023-11-25 检查医生:陈建国

心肌酶谱

项目名称	检查结果	单位	参考值	提示
乳酸脱氢酶(LDH)	168.00	U/L	120--250	
肌酸激酶(CK)	145.00	U/L	40--200	
肌酸激酶同工酶(CK-Mb(M))	13	U/L	0--25	
高敏肌钙蛋白(Tnl)	3.00	pg/ml	0--46.47	

***小结:**

未见异常

操作员：王小雪 检查日期:2023-11-25 检查医生:陈建国

血常规（五分类）

项目名称	检查结果	单位	参考值	提示
白细胞(WBC)	5.89	10 ⁹ /L	3.5--9.5	
淋巴细胞绝对值(LY#)	1.08	10 ⁹ /L	1.1--3.2	↓
淋巴细胞百分比(LY%)	18.4	%	20--50	↓
中性粒细胞绝对值(GR#)	4.47	10 ⁹ /L	1.8--6.3	
中性粒细胞百分比(GR%)	75.7	%	40--75	↑

嗜碱性粒细胞绝对值(BA#)	0.02	10 ⁹ /L	0--0.06	
嗜碱性粒细胞百分比 (BA%)	0.4	%	0--1.0	
嗜酸性粒细胞绝对值(EO#)	0.02	10 ⁹ /L	0.02--0.52	
嗜酸性粒细胞百分比 (EO%)	0.4	%	0.4--8.0	
血小板(PLT)	271	10 ⁹ /L	125--350	
血小板分布宽度(PDW)	16.0	%	15--17	
平均血小板体积(MPV)	10.9	fl	6.0--14.0	
血小板压积(PCT)	0.295	%	0.11--0.28	↑
红细胞(RBC)	4.34	10 ¹² /L	3.8--5.1	
血红蛋白	124	g/L	115--150	
红细胞压积(HCT)	37.8	%	35--45	
红细胞平均体积(MCV)	87.2	fl	82--100	
平均血红蛋白含量(MCH)	28.6	pg	27--34	
平均血红蛋白浓度(MCHC)	328	g/L	316--354	
单核细胞绝对值(MO#)	0.30	10 ⁹ /L	0.1--0.60	
单核细胞百分比(MO%)	5.1	%	3--10	
红细胞分布宽度标准差 (RDW-SD)	41.2	fl	35--56	
红细胞分布宽度变异系数 (RDW-CV)	12.4	%	10.6--16.6	
大血小板比率	31.3	%	11--45	
大血小板数目	85	10 ⁹ /L	30--90	
未成熟粒细胞数目	0.01	10 ⁹ /L	0--999	
未成熟粒细胞百分比	0.2	%	0--100	
有核红细胞数目	0.000	10 ⁹ /L	0--9999	
有核红细胞百分比	0.00	/100WBC	0--9999	

*小结:

淋巴细胞绝对值(LY#)偏低($1.08 \times 10^9/L$) 淋巴细胞百分比(LY%)偏低(18.4%) 中性粒细胞百分比(GR%)偏高(75.7%) 血小板压积(PCT)偏高(0.295%)

操作员：赵伟 检查日期：2023-11-25 检查医生：陈建国

肾功三项

项目名称	检查结果	单位	参考值	提示
肌酐(CREA)	46.00	umol/L	41--73	
尿酸(UA)	166.00	umol/L	140--340	
尿素测定 (Urea)	4.80	mmol/L	2.6--7.5	

***小结：**

未见异常

操作员：王小雪 检查日期：2023-11-25 检查医生：陈建国

空腹血糖

项目名称	检查结果	单位	参考值	提示
葡萄糖(GLU)	5.07	mmol/L	3.89--6.1	

***小结：**

未见异常

操作员：王小雪 检查日期：2023-11-25 检查医生：陈建国

血脂四项

项目名称	检查结果	单位	参考值	提示
动脉硬化指数	2.35		1.31--3.19	
总胆固醇(CHOL)	3.99	mmol/L	2.59--5.2	
甘油三脂(TG)	0.75	mmol/L	0.7--1.7	
低密度脂蛋白(LDL)	2.66	mmol/L	0--4.13	
高密度脂蛋白(HDL)	1.13	mmol/L	0.77--1.55	

***小结：**

未见异常

操作员：王小雪 检查日期：2023-11-25 检查医生：陈建国

人乳头瘤病毒检查 (HPV)

项目名称	检查结果	单位	参考值	提示
HPV 高危亚型 16	阴性(-)		阴性	
HPV 高危亚型 18	阴性(-)		阴性	
HPV 高危亚型 31	阴性(-)		阴性	
HPV 高危亚型 26	阴性(-)		阴性	
HPV 高危亚型 33	阴性(-)		阴性	
HPV 高危亚型 35	阴性(-)		阴性	
HPV 高危亚型 39	阴性(-)		阴性	
HPV 高危亚型 45	阴性(-)		阴性	
HPV 高危亚型 51	阴性(-)		阴性	
HPV 高危亚型 52	阴性(-)		阴性	
HPV 高危亚型 53	阴性(-)		阴性	
HPV 高危亚型 56	阴性(-)		阴性	
HPV 高危亚型 58	阴性(-)		阴性	
HPV 高危亚型 59	阴性(-)		阴性	
HPV 高危亚型 66	阴性(-)		阴性	
HPV 高危亚型 68	阴性(-)		阴性	
HPV 高危亚型 73	阴性(-)		阴性	
HPV 高危亚型 82	阴性(-)		阴性	
HPV 低危亚型 6	阴性(-)		阴性	
HPV 低危亚型 11	阴性(-)		阴性	
HPV 低危亚型 42	阴性(-)		阴性	
HPV 低危亚型 43	阴性(-)		阴性	
HPV 低危亚型 81	阴性(-)		阴性	

***小结：**

未见异常

操作员：祁佳佳 检查日期:2023-11-26 检查医生:陈建国

大同现代医学检验实验室

液基薄层细胞学图文报告

ID: 2023092303

病理号: 088202

姓名: 范秀清

性别: 女

年龄: 47岁

送检科室: 体检科

电话号码: 18234286906

床号:

病历号:

体检号: 2309221115

送检医院: 大同瑞慈康复体检

送检日期: 2023-11-26

末次月经:

送检医生:

采样日期:

报告日期: 2023-11-26

标本满意度: 满意

细胞量: >40%

红细胞:

经期样本:

颈管细胞:

化生细胞:

鳞状细胞:

宫颈柱状细胞:

未见上皮内病变/恶性细胞:

正常范围内:

良性反应性改变:

- 炎症:
 - 轻度:
 - 中度:
 - 重度:
- 放疗:
- 妊娠:
- 萎缩性:
- 宫内避孕器:
- 其他:

病原体: 滴虫感染: 念珠菌感染: 细菌感染:

提示 HPV 感染: 疱疹病毒感染:

鳞状上皮细胞分析:

非典型鳞状细胞:

- 倾向上皮内瘤变:
- 倾向良性反应性改变:
- 不能明确意义(ASC-US):
- 不排除高度病变(ASC-H):

上皮内低度病变: 鳞癌:

上皮内高度病变:

- CIN2:
- CIN3:

腺上皮细胞分析:

非典型腺细胞:

- 宫内膜:
- 来源不明:

非典型腺细胞(宫颈管):

- 倾向原位腺癌:
- 不能明确意义:
- 倾向良性反应性改变:

腺癌:

- 宫颈管:
- 宫内膜:
- 其它:

炎细胞:

- 轻度:
- 中度:
- 重度:

可疑腺癌:

诊断意见: 未见上皮内病变或恶性细胞(NILM)。

建议:

报告医师: 张荣生

地址: 大同市魏都大道79号, 本报告医师签字后有效
咨询: 0352-2830587 4006-122-995

妇科细胞学是筛查项目, 出于技术原因, 可能会有假阴性结果, 本检测仅对来样负责, 如果对结果有疑义, 请在收到报告7天内与我们联系。

大同瑞慈康复医院 12导联心电图报告

范秀清 女 47岁 体检号:451218

病床号:

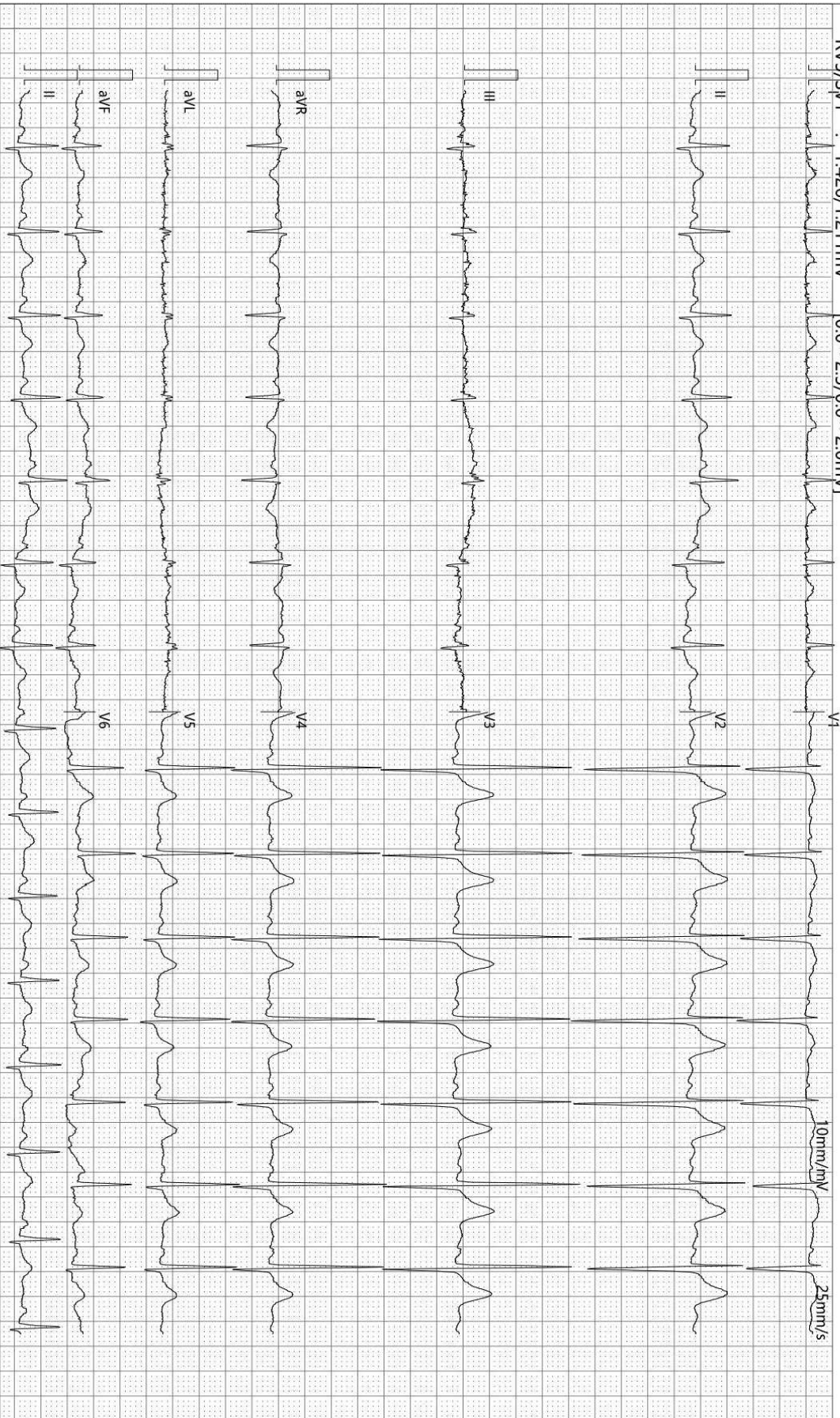
诊断结果:

- 1.窦性心律
- 2.正常心电图

诊断医生:

张之生

HR : 88bpm [60 ~ 100bpm]
 P : 91ms [0 ~ 110ms]
 PR : 137ms [120 ~ 200ms]
 QRS : 79ms [60 ~ 100ms]
 QT/QTc : 350/425ms [320 ~ 440/0 ~ 460ms]
 P/QRS/T : 68/29/52deg. [0 ~ 75/-30 ~ 90/0 ~ 75deg]
 RV5/SV1 : 1.426/1.211mV [0.0 ~ 2.5/0.0 ~ 2.0mV]



检查时间:2023-11-25 10:37:06

诊断时间:2023-11-25 10:48:35

SEMIP V1.90

仅供临床参考

Text




大同瑞慈健康体检

颅内多普勒血流图 (TCD) 检查报告单

姓名: 范秀清 性别: 女 年龄: 47 岁 检查号: 2309221115
 申请科室: 体检科 申请医师: 李菊蓉 检查类型: 颅内血管 床号:

LVA 61mm(深度) PW 2MHz
100



Vs:48.4 Vd:23.2 Vm:31.6
 PI:0.80 RI:0.52 S/D:2.09

RVA 59mm(深度) PW 2MHz
100



Vs:46.8 Vd:26.1 Vm:33.0
 PI:0.63 RI:0.44 S/D:1.79

BA 64mm(深度) PW 2MHz
100



Vs:47.2 Vd:24.4 Vm:32.0
 PI:0.71 RI:0.48 S/D:1.93

Vs: Vd: Vm:
 PI: RI: S/D:

Vs: Vd: Vm:
 PI: RI: S/D:

Vs: Vd: Vm:
 PI: RI: S/D:

医生意见

结论: 椎-基底动脉脑血管超声未见异常。

李菊蓉

检查日期: 2023-11-25

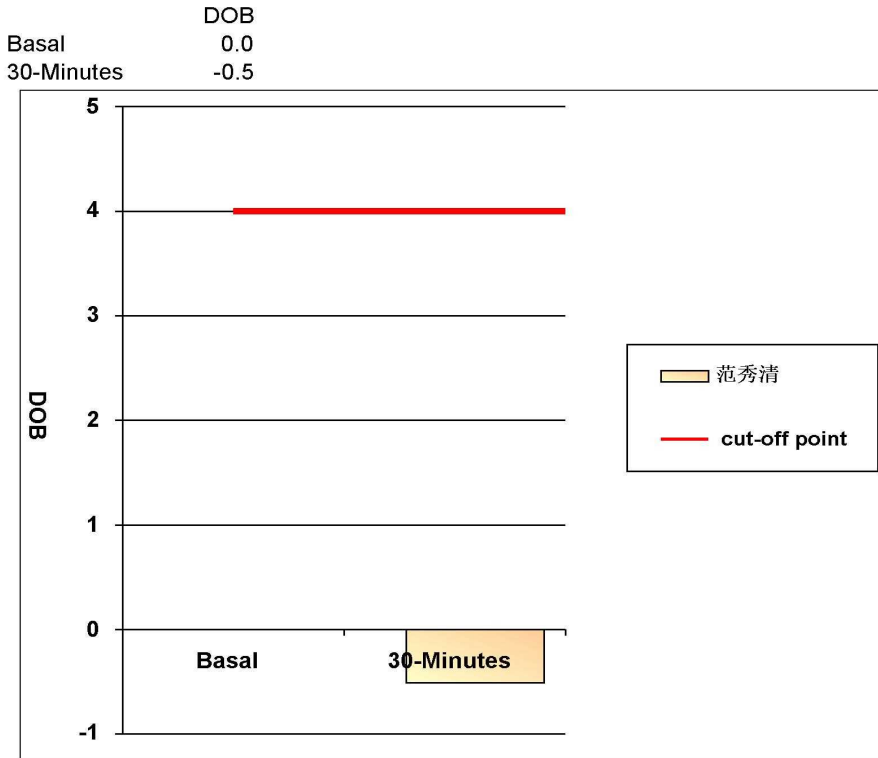
本报告单仅提供临床参考

大同瑞慈健康体检

¹³C呼气试验检验报告

患者姓名	范秀清	年龄	47	性别	女
患者 ID	2309221115	日期	2023年11月25日	联系电话	
申请医生		备注		设备型号	YH08

¹³C呼气试验



阳性参考值 (Delta Over Baseline(DOB)):

30分钟的DOB值:	≥ 4.0	阳性+
	< 4.0	阴性-

检测结果: **DOB= -0.5** **阴性-**

结论: 您本次检测结果为阴性, 正常, 无感染

检测医生: 曹居杰

大同瑞慈健康体检

骨密度检测报告

受检者信息

受检者ID: 2309221115

姓名: 范秀清

出生年月日: 1976/2/16

年龄: 47

性别: 女

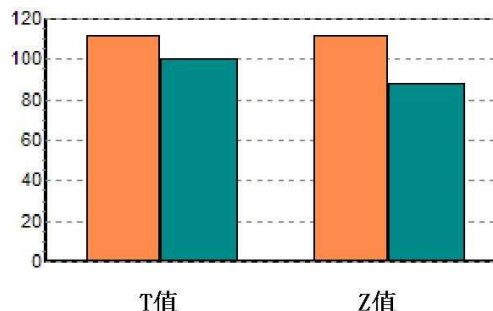
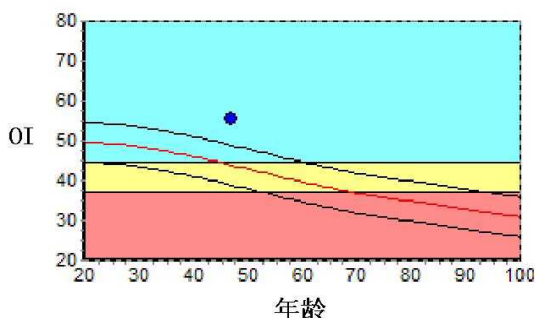
测定部位(右/左): 右

测定结果

测定日期: 2023/11/25 11:09:50

测试编号: 1/1

■ 受测者 ■ 平均值



数据库: Asia

OI: 55.4

SOS: 1367.8 m/s, BUA: 42.8

T值: 1.14

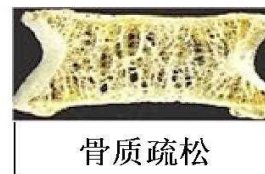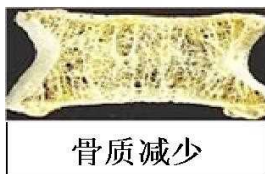Z值: 2.30

成人比: 111.5 %

同龄比: 126.2 %

OPR: N/A %

结果分析



注解

以上结论仅供参考

科室:

医生签名:

医院地址 大同瑞慈健康体检

地址 大同市平城区魏都大道79号

联系电话 0352-2824444

操作者 名燕凌

MRI 诊断图文报告

流水号: 2309221115

影像号: MR20231125033

姓名: 范秀清

年龄: 47 岁

性别: 女

检查设备: 西门子 1.5T 磁共振

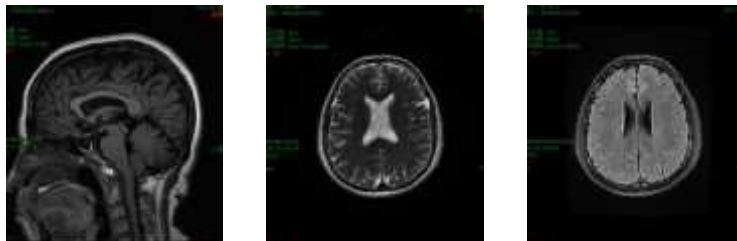体检号: 451218

申请医院: 本院

体检科室: 体检科

检查部位: MR 检查

经典图像:



影像所见:

双侧额顶叶皮髓质交界区见多发斑点状长 T1 长 T2 信号, T2FLAIR 呈高信号, DWI 未见高信号。脑干、双侧小脑半球未见异常信号及占位征象, 脑室、脑池无扩大, 脑沟、脑裂无增宽。中线结构居中。垂体变薄。

影像诊断:

1. 双侧额顶叶皮髓质交界区多发缺血灶
2. 部分空泡蝶鞍

报告医师: 张剑峰

检查日期: 2023-11-25

审核医师: 叶道斌

报告日期: 2023-11-25

超声诊断图文报告

流水号: 2309221115

影像号: 1461866

姓名: 范秀清

年龄: 47岁

性别: 女

检查设备: Vivid E95

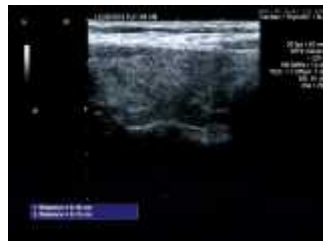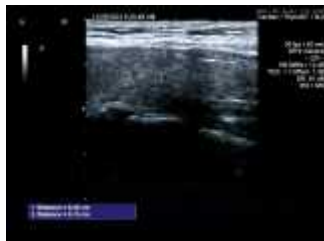体检号: 451218

申请医院: 本院

体检科室: 体检科

检查部位: 甲状腺彩超

经典图像:



影像所见:

甲状腺双侧叶形态正常, 包膜完整, 于双侧叶探及囊性结节, 右侧大者约 0.2*0.1cm, 左侧大小约 0.3*0.1cm, 形态规则, 边界清, 余实质回声均匀, CDFI: 未见异常血流信号。

双侧颈部未见明显肿大淋巴结。

影像诊断:

甲状腺双侧叶结节 TI-RADS II级 定期复查

报告医师: 李菊蓉

检查日期: 2023-11-25

审核医师: 李菊蓉

报告日期: 2023-11-25

超声诊断图文报告

流水号: 2309221115

影像号: 1461882

姓名: 范秀清

年龄: 47 岁

性别: 女

检查设备: Vivid E95

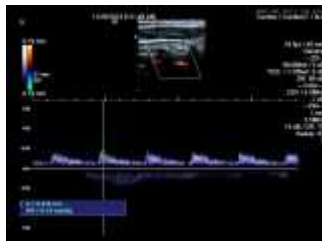
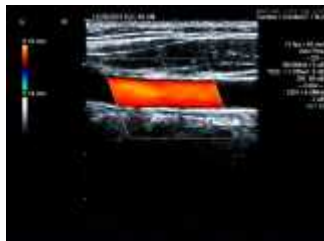
体检号: 451218

申请医院: 本院

体检科室: 体检科

检查部位: 颈部血管彩超

经典图像:



影像所见:

右锁骨下动脉起始处、双侧颈总动脉、颈内、颈外动脉起始段内中膜不增厚, 内壁欠光滑, 管壁未见明确强回声斑。CDFI: 血流充盈好。PW: 频谱形态正常。

双侧椎动脉走行正常, 椎动脉内径正常, 管壁不厚, 管腔内为无回声, CDFI: 血流充盈好。PW: 频谱正常。

影像诊断:

双侧颈动脉、椎动脉未见明显异常

报告医师: 李菊蓉

检查日期: 2023-11-25

审核医师: 李菊蓉

报告日期: 2023-11-25

超声诊断图文报告

流水号: 2309221115

影像号: 1461884

姓名: 范秀清

年龄: 47 岁

性别: 女

检查设备: Vivid E95

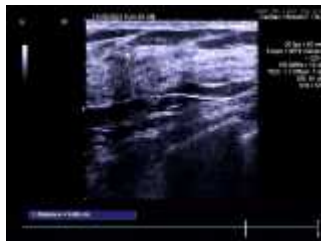
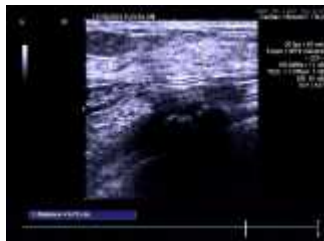
体检号: 451218

申请医院: 本院

体检科室: 体检科

检查部位: 乳腺彩超

经典图像:



影像所见:

双侧乳腺腺体层次清晰, 右乳腺体厚 0.9cm, 左乳腺体厚 0.7cm, 乳导管未见扩张, 未见明显占位性病变, CDFI: 未见异常血流信号。

双侧腋下未见明显肿大淋巴结。

影像诊断:

双侧乳腺未见明显异常

报告医师: 李菊蓉

检查日期: 2023-11-25

审核医师: 李菊蓉

报告日期: 2023-11-25

超声诊断图文报告

流水号: 2309221115

影像号: 1461886

姓名: 范秀清

年龄: 47岁

性别: 女

检查设备: Vivid E95

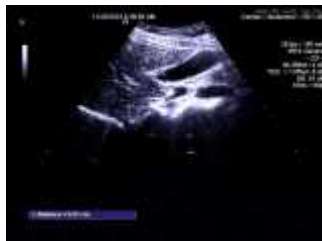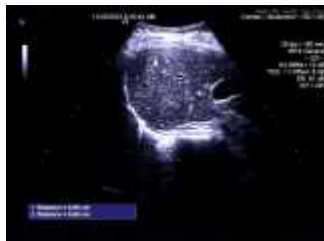体检号: 451218

申请医院: 本院

体检科室: 体检科

检查部位: 全腹彩超

经典图像:



影像所见:

肝脏大小形态正常,包膜光滑完整,肝实质内探及数个点状强回声,后伴彗尾,另于肝右叶探及囊性回声,大小约0.8*0.6cm,余实质回声均匀,肝内管道系统走行清晰,门静脉及肝内胆管不扩张。

胆囊大小形态正常,壁不厚、光滑,囊壁探及高回声凸起,直径约0.31cm,后无声影,囊内透声好,肝外胆管不扩张。

胰腺大小形态正常,实质回声均匀,主胰管不扩张。

脾脏大小形态正常,实质回声均匀,脾门静脉不宽。

双肾大小形态正常,皮髓质分界清晰,集合系统未见分离,双侧输尿管未见扩张。

膀胱充盈佳,未见明显异常。

前位子宫,大小正常,肌壁回声均匀,内膜线清晰,厚0.7cm,宫颈厚约2.5cm,双侧附件区未见异常。

影像诊断:

1. 肝多发结晶
2. 肝囊肿
3. 胆囊息肉

报告医师: 李菊蓉

检查日期: 2023-11-25

审核医师: 李菊蓉

报告日期: 2023-11-25