



2309221094

大同瑞慈健康体检

报 告 册

体检编号	451198	工号	593
姓名	董建强		
性别	男	年龄	55岁
单位	中国银行大同分行		
部门	中国银行大同分行		
联系电话	13803420862		
体检日期	2023-11-01		

尊敬的董建强先生您好！

首先，瑞慈健康体检全体员工欢迎您的光临，并对您的信任表示衷心的感谢！

您于 2023-11-01 （体检编号：451198）完成健康检查，本机构的各科医生已根据您的体检项目及结果，汇总成此份健康体检报告，并经总检医生审核。据此提出对您健康状况的综合分析及建议。

瑞慈健康体检倡导“大健康、大康复”，提出“健康是第一财富（Rich）”的人文理念。希望您仔细阅读并妥善地保管此份健康体检报告，并认真关注报告中的提示与建议，若您对报告内容有任何疑问，可直接与瑞慈健康体检客服部联系，进一步咨询。

健康体检咨询电话：**0352-2824444**

客户服务咨询电话：**0352-2830597**

400-6112995

瑞慈健康体检报告由下列内容组成：

第一部分：主检报告

第二部分：分科分项结果

第三部分：检验报告

第四部分：附表

主检报告

检查综述

1、【冠状动脉 CTA】左冠状动脉主干局限性轻度狭窄 前降支近、中段局限性中度狭窄、第一对角支局限性中度狭窄 回旋支中远段局限性轻度狭窄、第二钝缘支局限性轻-中度狭窄 右冠状动脉近段局限性重度狭窄，中段局限性轻微狭窄

医生建议

【右冠状动脉近段局限性重度狭窄】：

(1) 建议心血管科诊断治疗

【回旋支中远段局限性轻度狭窄】：

(1) 建议心血管内科诊断治疗。

【左冠状动脉主干局限性轻度狭窄】：

(1) 冠状动脉是负责为心脏供血的一套动脉系统，也是保证心脏正常工作的必要条件。如果在其壁上长了斑块，引起冠状动脉的管腔狭窄或闭塞，会导致心肌缺血缺氧而引起心脏疾病。

(2) 冠状动脉分布及名称主要包括：左冠状动脉→主干→左前降支、左旋支、对角支，主要负责左心室血供；右冠状动脉→后降支、左室后支，主要负责右心室血供。临床上经常使用冠脉 CTA 来检查冠状动脉的工作状况。

(3) 冠状动脉管腔的狭窄程度及表现有以下几类：0，狭窄度 0%，没有斑块或狭窄；1，狭窄度 1%~24%，极小狭窄或有斑块但未造成轻度狭窄；2，狭窄度 25%~49%，轻度狭窄；3，狭窄度 50%~69%，中度狭窄；(4) 4A，狭窄度 70%~99%，严重狭窄；4B，狭窄度为左主干狭窄 >50% 或三支血管 >70% 的阻塞，严重狭窄；5，狭窄度 100%，完全闭塞。

(5) 通常出现 4A、4B、5 这三种情况，建议往心血管内科进行诊治。

【前降支近、中段局限性中度狭窄、第一对角支局限性中度狭窄】：

(1) 建议心血管科诊断治疗

【第二钝缘支局限性轻-中度狭窄】：

(1) 建议心血管科诊断治疗

汇总医生： 樊兴国

主检日期： 2023-11-02

主检医生：

分科结果

检验报告

双源 CT 诊断图文报告

流水号: 2309221094

影像号: CT20231101021

姓名: 董建强

年龄: 55 岁

性别: 男

检查设备: 西门子量子双源 CT

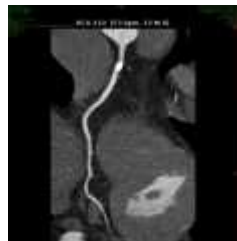
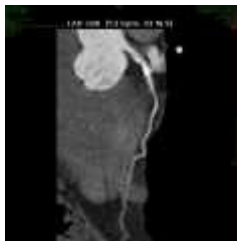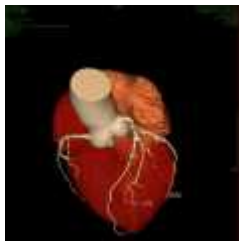体检号: 451198

申请医院: 本院

体检科室: 体检科

检查部位: 冠状动脉 CTA

经典图像:



影像所见:

冠状动脉起源正常, 冠状动脉发育呈右优势型。

左冠状动脉主干管壁可见混合斑块, 管腔局限性轻度狭窄; 前降支近、中段可见混合斑块, 管腔局限性中度狭窄; 第一对角支管壁可见混合斑块, 管腔局限性中度狭窄; 回旋支中远段管壁可见混合斑块, 管腔局限性轻度狭窄; 第二钝缘支管壁可见混合斑块, 管腔局限性轻-中度狭窄。

右冠状动脉近、中段管壁可见钙化斑块, 近段管腔局限性重度狭窄, 中段管腔局限性轻微狭窄; 后降支及左室后支管壁光滑, 未见钙化及非钙化斑块, 管腔未见狭窄及闭塞。

影像诊断:

左冠状动脉主干局限性轻度狭窄

前降支近、中段局限性中度狭窄、第一对角支局限性中度狭窄

回旋支中远段局限性轻度狭窄、第二钝缘支局限性轻-中度狭窄

右冠状动脉近段局限性重度狭窄, 中段局限性轻微狭窄

[提示] 冠状动脉狭窄程度表述: 轻度 (25-49%) 中度 (50-69%) 重度 (70-99%) 闭塞 (100%)

报告医师: 张剑峰

检查日期: 2023-11-01

审核医师: 苗来生

报告日期: 2023-11-01