



2309221092

# 大同瑞慈健康体检

## 报 告 册

体检编号	451196	工号	591
姓名	李晓宇		
性别	男	年龄	54岁
单位	中国银行大同分行		
部门	中国银行大同分行		
联系电话	15534280888		
体检日期	2023-11-15		

尊敬的 李晓宇先生 您好！

首先，瑞慈健康体检全体员工欢迎您的光临，并对您的信任表示衷心的感谢！

您于 2023-11-15 （体检编号：451196）完成健康检查，本机构的各科医生已根据您的体检项目及结果，汇总成此份健康体检报告，并经总检医生审核。据此提出对您健康状况的综合分析及建议。

瑞慈健康体检倡导“大健康、大康复”，提出“健康是第一财富（Rich）”的人文理念。希望您仔细阅读并妥善地保管此份健康体检报告，并认真关注报告中的提示与建议，若您对报告内容有任何疑问，可直接与瑞慈健康体检客服部联系，进一步咨询。

健康体检咨询电话：**0352-2824444**

客户服务咨询电话：**0352-2830597**

**400-6112995**

瑞慈健康体检报告由下列内容组成：

第一部分：主检报告

第二部分：分科分项结果

第三部分：检验报告

第四部分：附表

## 主检报告

### 检查综述

- 1、【血脂四项】 甘油三脂(TG)偏高(2.05 mmol/L)
- 2、【(男)肿瘤三项】 前列腺特异性抗原(PSA)偏高(3.38 ng/ml)
- 3、【C14检测幽门螺杆菌】 阳性++
- 4、【甲状腺彩超】 1.甲状腺左侧叶实性结节 TI-RADS 3级 2.甲状腺左侧叶囊性结节 TI-RADS 2级
- 5、【颈部血管彩超】 左侧颈总动脉膨大处内中膜增厚
- 6、【全腹彩超】 脂肪肝(轻度)
- 7、【骨密度检查】 骨质减少
- 8、【口腔科】 (1)左上第二磨牙 右上第一磨牙 右上第二磨牙 牙齿缺失 左下第二磨牙 牙齿充填 左上侧切牙 左上中切牙 右上中切牙 右上侧切牙 烤瓷冠修复 (2)牙龈萎缩 牙龈色红,探之出血 (3)牙周:牙结石
- 9、【动脉硬化检测】 1.外周动脉僵硬度增高
- 10、【眼科】 (1)镜 0.4

### 医生建议

#### 【甘油三脂(TG)偏高】:

- (1)甘油三酯是甘油和脂肪酸所构成的有机化合物,甘油三酯测定是脂类代谢的重要指标之一。
- (2)甘油三酯增高与冠心病的发生有着重要的相关性,随年龄增大而有上升的趋势,其增高最常见于高脂和过量糖类饮食、肥胖等。
- (3)甘油三酯主要功能是为机体提供能量,其正常值在0.7-1.7mmol/L之间,1.7-2.29mmol/L为边缘增高,提示应该注意饮食和运动了。
- (4)甘油三酯大于2.3mmol/L,就称为高甘油三酯血症。甘油三酯增高虽然不会直接导致血管斑块的形成,但也会间接引起心脑血管疾病风险增加,同时,当甘油三酯大于5.6mmol/L时,还会增加急性胰腺炎的风险,所以降低甘油三酯的基础主要是控制饮食,饮食控制不佳可以选择药物治疗。
- (5)生活方式的干预是控制甘油三酯水平升高的基础,包括减重,增加运动量,限制酒精摄入以及避免食用果糖和高碳水化合物食物。多食蔬菜水果,定期复查。
- (6)明显增高者在医师的指导下使用降脂药物治疗,首选他汀和贝特类药物。

#### 【前列腺特异性抗原(PSA)偏高】:

- (1)有可能是由急性前列腺炎、前列腺肥大、前列腺癌、良性前列腺瘤以及泌尿系统炎症等引起;
- (2)建议往泌尿外科就诊,动态观察PSA的演变,若PSA持续明显地升高,应警惕前列腺癌。

#### 【甲状腺左侧叶囊性结节】:

- (1)甲状腺结节是一种常见的甲状腺疾病,很多甲状腺疾病可表现为结节,如可由甲状腺退行性变、炎症、自身免疫性及新生物等多种病变所致。甲状腺结节在各个年龄段的男女人群中均可见到,但中年女性中较多。
- (2)甲状腺结节分良性和恶性两大类,良性的占绝大多数,恶性者不足1%,判断甲状腺结节的良恶主要依靠病史、体格检查、放射性核素扫描、穿刺细胞学检查。建议往外科就诊,进一步检查,明确诊断,结合临床诊治并定期复查。

**【甲状腺左侧叶实性结节】：**

- (1) 甲状腺结节是一种常见的甲状腺疾病，很多甲状腺疾病可表现为结节，如可由甲状腺退行性变、炎症、自身免疫性及新生物等多种病变所致。甲状腺结节在各个年龄段的男女人群中均可见到，但中年女性中较多。
- (2) 甲状腺结节分良性和恶性两大类，良性的占绝大多数，恶性者不足 1%，判断甲状腺结节的良恶主要依靠病史、体格检查、放射性核素扫描、穿刺细胞学检查。建议往普外科就诊，进一步检查，明确诊断，结合临床诊治并定期复查。

**【左侧颈总动脉膨大处内中膜增厚】：**

- (1) 颈动脉内中膜增厚是一个超声诊断，它属于血管性疾病（动脉硬化）的早期表现，提示长期发展下去动脉硬化会形成斑块和狭窄闭塞病变。
- (2) 建议改变饮食结构，适量增加运动量，减缓动脉硬化发展的速度。如果有血脂高、胆固醇高、高血压、高血糖，就要进行相应的控制和预防，通过药物的干预，避免从内中膜增厚发展成斑块，进一步形成血管狭窄和闭塞的病变。

**【脂肪肝】：**

- (1) 脂肪肝是指肝脏被脂肪浸润，为一种多病因引起的获得性疾病。
- (2) 脂肪肝是以肝细胞脂肪变性和脂肪蓄积为病理特征，最常见易患因素有超重或肥胖、进食油腻食物、高脂血症（尤其甘油三酯升高）、营养失调（营养过量或不足）、饮酒、高脂血症、少运动、糖耐量异常、减肥造成体重急剧下降、营养不良、中毒和药物等。
- (3) 当肝内脂类（主要为甘油三酯）含量超过肝重的 5% 时为脂肪肝。脂肪肝是一个常见的临床现象，不是一个独立性的疾病。
- (4) 值得注意的是，过多的脂肪在肝组织、肝细胞内浸润，引起肝细胞肿大，严重可致肝硬化。脂肪肝是可逆性的，合理饮食、运动及治疗后可恢复。
- (5) 合理控制饮食，控制总摄入量，低盐、低脂和低糖类饮食，少吃动物内脏，多吃蔬菜水果；
- (6) 控制危险因素，如控制体重、改善胰岛素抵抗、调整血脂紊乱，戒酒、戒烟，坚持长期有氧运动，加强体育锻炼；
- (7) 定期复查腹部彩超、血脂、肝功能。

**【骨质减少】：**

- (1) 骨质减少是指以单位体积内骨组织量减少为特点的代谢性骨病变，表示骨骼密度低于正常水平，因为骨骼密度是测量骨骼强度的指标。骨质减少是一种渐进的形式，但能够反映骨骼状况。骨质减少是骨质疏松的前兆，其发展到严重程度就是骨质疏松。
- (2) 骨骼随着年龄的增长，细胞活跃程度会逐渐降低，并且年龄增长后，体内性激素水平会逐渐下降，钙、锌、维生素 D 等微量元素吸收不足，导致骨质减少。此外，如果缺乏运动、过度挑食、偏食等情况，也会影响机体对微量元素的吸收，进而导致骨质减少。
- (3) 骨质减少在临床上多见于孕妇和中老年人群，孕妇因为胎儿生长发育需要钙质，骨质会出现减少；中老年人群因为年龄增长也会出现钙质的流失。
- (4) 此外，女性绝经期后雌激素分泌会明显下降导致破骨细胞活跃，引起骨量丢失而出现骨质减少；甲状腺、甲状旁腺功能亢进等继发性疾病也可导致骨质减少。
- (5) 临床上常用双能 X 线骨密度测量作为测量骨质流失的一种方法，其测量骨密度主要是在脊柱、髋关节等部位；跟骨的定量超声也可用于普通筛查，其方法费用低、便携且无电离辐射。
- (6) 定期复查骨密度，每年做一次骨密度的检测。如果骨质继续减少，就需要药物的治疗（如钙尔奇 D、骨化三醇等）。
- (7) 经常晒太阳或补充维生素 D。加强体育锻炼，多参加户外运动。补钙，钙含量多的食品主要见于海产品、牛奶、豆腐、豆浆、酸奶、芝麻、绿色蔬菜等，到了五十岁以后最好口服钙片，以促进钙的吸收。

**【牙齿缺失】：**

- (1) 牙齿缺失常见于龋齿、牙周炎等原因导致的拔除或意外事故所致缺失。中老年患者居多，影响牙齿健康美观。
- (2) 牙齿缺失可以导致牙列的完整性遭到破坏，若较长时间不修复，邻近的牙齿由于失去了依靠和约束，会变得倾斜，易造成咬颌功能的紊乱。长时间的缺失还会导致牙槽骨的萎缩、咀嚼功能减退、食物嵌塞等不良后果

(3)如果牙齿缺失，应该尽早去口腔医院诊治，最常见的修复方法有三种，即活动义齿、固定义齿、种植义齿。  
(4)义齿修复完毕，应定期复查与医疗护理，勤漱口、勤刷牙、避免食用过硬的食物，如果种植牙选择钛种植体，还应注意对钛种植体的保护。

**【烤瓷冠修复】：**

- (1)烤瓷冠一般称为烤瓷牙，这种修复体具有金属的高强度、瓷的美观性和牙齿的逼真性，以及耐磨等优点，对缺失的前牙和后牙的修复，都能达到修复缺失牙理想的功能、形态的目的。
- (2)烤瓷冠从结构上分内冠和釉面瓷层，从质地上分为金属内冠和全瓷内冠两种，金属内冠主要以镍铬合金、钴铬合金、钛合金等为代表；全瓷内冠，其主要成分以二氧化锆为主。
- (3)牙齿缺损、牙齿排列不齐、牙齿异常变色、种植牙等都可应用烤瓷冠进行修复。
- (4)烤瓷冠的制造通俗的说就是给牙齿戴一个套子，在制作之前就需要先将牙齿磨小一圈，然后再套上这个套子，或者说戴上牙冠，以恢复牙齿原来的大小和形态。
- (5)烤瓷冠的优点是改善了牙齿的形态和色泽，恢复了正常的咀嚼功能。缺点是在牙体预备时磨除了部分牙体组织，初戴烤瓷冠时，可能会出现冷热敏感，但随着时间推移会逐渐缓解。
- (6)注意日常饮食，缓慢进食，避免吃一些过凉过热的食物，少食辛辣刺激性的食物，注意多吃一些清淡的饮食。烤瓷冠毕竟不是真牙，受到过大压力时会碎瓷，所以不要咬太硬的食物。
- (7)烤瓷冠与牙齿的接合部位容易聚集菌斑，易形成牙石，此外菌斑长时间的聚集也可导致龋病，所以必须注意保持口腔清洁，牙缝间使用牙线清洁，每天坚持早晚刷牙，勤漱口，定期洁牙。
- (8)烤瓷冠修复后如有不适，应及时就医，定期往医院口腔科复查。

**【牙齿充填】：**

- (1)牙齿充填术是修复受损或龋坏的牙齿，让其恢复正常的咬合功能及外观形态的一种修复方法。
- (2)充填时，需要先去除坏死的牙体组织，清洁受损部位，再选择合适的充填材料进行修复。
- (3)充填材料主要有银汞合金、复合树脂、玻璃离子等，应根据牙齿缺损或龋坏的不同部位来选择不同的材料修复。
- (4)牙齿充填术后应注意避免食用坚硬的或是黏性太强的食物，日常生活中注意口腔卫生，早晚刷牙，饭后漱口。

**【牙结石】：**

- (1)牙结石又称牙石，是沉积在牙齿或修复体表面上已经钙化或正在钙化的菌斑或软垢。其开始时是软的，会因逐渐的钙化而变硬。它是由75%的磷酸钙，15-25%的水、有机物、磷酸锰、矿酸钙及微量的钾、钠、铁所构成，并呈现出黄色、棕色或者黑色。
- (2)牙结石通常存在于唾液腺开口处的牙齿表面（例如：下颚前牙的舌侧表面，上颚后牙的颊侧表面）和牙齿的颈部，以及口腔粘膜运动不到的牙齿表面等处。
- (3)牙结石形成后，可伴随牙龈出血、牙龈萎缩、口臭等症状。
- (4)牙结石是牙周病的重要病因，它会不断刺激牙周组织，并且压迫牙龈，影响血液循环，造成牙周组织的细菌感染，形成牙周囊袋，此后更易使食物残渣、牙菌斑、牙结石等的堆积，最终牙周支持组织全部破坏，导致牙齿松动，以至于不得不拔除牙齿。
- (5)早晚刷牙、饭后漱口是防治牙结石形成的最重要措施。应采取正确的竖刷牙法和巴氏刷牙法，纠正横刷牙法。
- (6)多吃富有维生素的粗纤维食物，如肉、蛋、各种蔬菜和水果，充分咀嚼以利于牙面清洁。少吃甜食及黏性很强的食物，不吃零食。
- (7)建议每半年进行一次口腔健康检查，每年进行2-3次全口超声波洁牙术，使牙面、牙颈部经常处于洁净状态。

**【牙龈色红，探之出血】：**

- (1)牙龈的这种情况一般是由于牙结石导致的牙龈局部发炎。
- (2)必须坚持每天认真和合理刷牙（采用竖刷法），彻底清除牙菌斑。要经常检查口腔，保持口腔卫生，防止牙龈出血。
- (3)正确的刷牙方法是：顺着牙齿长轴方向，上牙向下刷，下牙往上刷，每个牙面都要刷到，这样刷牙不仅能把牙刷干净而且对牙龈起到按摩作用，促进牙龈的血液循环。

(4) 建议每半年进行一次口腔健康检查，每年进行 2-3 次全口超声波洁牙术，使牙面、牙颈部经常处于洁净状态。

(5) 注意口腔清洁卫生，养成早晚刷牙，饭后漱口的良好习惯。

(6) 及时治疗牙龈炎，防止炎症侵犯深部牙周组织，形成牙周炎。

(7) 养成清晨排便习惯。进餐要规律，细嚼慢咽，多食蔬菜，如胡萝卜、菠菜、木耳。适量进食水果，如山楂、苹果。男性少抽烟少喝酒。

**【牙龈萎缩】：**

(1) 牙龈生理性萎缩主要是龈缘部分存在异物又长期得不到清理，细菌滋生刺激长期存在所致；另外随着年龄的增长也会或多或少发生萎缩，致使牙龈暴露，这种生理性萎缩，是无需要治疗的。

(2) 炎症性的牙龈萎缩，主要表现为牙龈红肿胀痛，刷牙常见出血，对冷热温度变化及酸性食物等异常敏感，妨碍进食，尤其应该注意防治。

(3) 掌握正确竖刷法的刷牙方法，注意口腔清洁卫生，养成早晚刷牙，饭后漱口的良好习惯。

(4) 定期到医院检查治疗，每年进行 2-3 次全口超声波洁牙术。

(5) 补充维生素 C 等微量元素，多食水果蔬菜，戒烟限酒，避免熬夜的不良生活习惯。

**【外周动脉僵硬度增高】：**

(1) 动脉硬化是全身性粥样硬化在肢体局部表现，是全身性动脉内膜及其中膜呈退行性、增生性改变，使血管壁变硬缩小，失去弹性，从而继发血栓形成致使远端血流量进行性减少或中断。

(2) 要均衡饮食，要防止其他疾病引起的动脉粥样硬化，如糖尿病、肥胖、高血压。少吃含油脂和胆固醇多的食品，减少盐的摄入，多吃富含高密度脂蛋白的鱼类、海鲜。戒烟限酒，控制体重，保持良好的心态。通过适量的运动，可以明显改善动脉粥样硬化。必要时内科咨询及诊治。

**【呼气试验检验报告阳性】：**

(1) 提示幽门螺旋杆菌（HP）感染。幽门螺旋杆菌是慢性活动性胃炎的病原菌，是消化道溃疡和胃癌等疾病的重要致病因子。

(2) 没有临床症状者（如中上腹不适、饱胀、反酸、恶心等），可暂不进行抗 HP 治疗。如果是 HP 感染的消化性溃疡、慢性胃炎、早期胃癌切除后和需要长期服用非甾体类抗炎药物（如阿司匹林）者，应在专科医生指导下进行抗 HP 治疗。

(3) 建议您先进行胃镜检查，或往消化内科咨询，再决定是否进行根除治疗。

汇总医生： 丁昊炜

主检日期： 2023-11-16

主检医生：

## 分科结果

## 身高、体重、血压

项目名称	检查结果	项目名称	检查结果
身高	178cm	体重	85kg
血压	142/80mmHg		

\*小结:

操作员：赵婉如

检查日期:2023-11-15

检查医生：名燕凌

## 内科

项目名称	检查结果	项目名称	检查结果
心率	75 次/min	心律	齐
心脏杂音	无	心界	正常
肺部	正常	呼吸音	呼吸音清
啰音	未闻及	叩诊	叩诊呈清音
腹部触诊	腹部平软	发育	正常
肝胆	肋下未触及	脾脏	肋下未触及
双肾	无叩击痛	肠鸣音	正常
营养	良好	神经系统	正常
生理反射	生理反射存在	病理反射	病理反射未引出
颅神经	正常	运动功能	正常
深浅感觉	正常	其它	无异常发现
既往史	无		

\*小结:

未见异常

操作员：名燕凌

检查日期:2023-11-15

检查医生：名燕凌

## 外科（男）

项目名称	检查结果	项目名称	检查结果
皮肤	正常	甲状腺	无肿大
脊椎	无畸形	浅表淋巴结	无肿大
肛门	拒检	前列腺	未检
泌尿外生殖器	正常	四肢关节	未见异常
腹股沟	未见异常	足背动脉	正常
紫绀	无	色素沉着	无
脱毛	无	脱色	无
浮肿	无	皮下结节	无
头颅	正常	颈部	正常
乳腺	正常	脊柱	正常
直肠	未检	皮肤黄疸	无
四肢	活动正常	其他	无

## \*小结:

未见异常

操作员：谷岱清

检查日期:2023-11-15

检查医生：谷岱清

## 眼科

项目名称	检查结果	项目名称	检查结果
视力(左)	镜 0.8	视力(右)	镜 0.4
辨色力	正常	眼睑	正常
结膜	正常	泪器	正常
角膜	正常	虹膜	正常
瞳孔	正常	晶状体	正常
玻璃体	正常	眼底	未见异常

## \*小结:

(1) 镜 0.4

操作员：田野青    检查日期:2023-11-15    检查医生：田野青

### 耳鼻喉科

项目名称	检查结果	项目名称	检查结果
听力(左)	正常	听力(右)	正常
外耳道	正常	鼓膜	正常
鼻窦	正常	鼻中隔	正常
鼻腔	正常	扁桃体	无肿大
嗅觉	正常	咽喉	正常

**\*小结:**

未见异常

操作员：王存宝    检查日期:2023-11-15    检查医生：王存宝

### 口腔科

项目名称	检查结果	项目名称	检查结果
唇颊	正常	齿	左上第二磨牙&右上第一磨牙&右上第二磨牙&牙齿缺失&左下第二磨牙&牙齿充填&左上侧切牙&左上中切牙&右上中切牙&右上侧切牙&烤瓷冠修复
牙龈	牙龈萎缩&牙龈色红，探之出血	牙周	牙结石 II 度
舌腭	正常	腮腺	正常
颌下腺	正常	颞下颌关节	正常

**\*小结:**

(1) 左上第二磨牙 右上第一磨牙 右上第二磨牙 牙齿缺失 左下第二磨牙 牙齿充填 左上侧切牙 左上中切牙 右上中切牙 右上侧切牙 烤瓷冠修复

(2) 牙龈萎缩 牙龈色红，探之出血

(3) 牙周：牙结石

操作员：麻剑 检查日期:2023-11-15 检查医生：麻剑

---

## 检验报告

## 血流变

项目名称	检查结果	单位	参考值	提示
全血粘度高切 200/s	4.01	mpas	3.53--4.65	
全血粘度中切 100/s	4.30	mpas	3.6--4.9	
全血粘度中切 50/s	4.72	mpas	4.7--5.9	
全血还原粘度高切	5.39	mpas	3.66--8.48	
全血还原粘度低切	35.46	mpas	31.8--50.2	
血浆粘度	1.47	mpas	1.26--1.70	
血沉(ESR)	3.70	mm/h	0--15	
红细胞压积	0.47	L/L	0.40--0.50	
红细胞聚集指数	4.53		3.79--6.05	
红细胞变形指数	0.70		0.51--1.02	
红细胞刚性指数	3.67		2.15--6.73	
血沉方程 K 值	16.44	mm/h	0--77	
全血粘度 1/s	18.14	mpas	17.6--21.3	
全血高切相对指数	2.72		2.08--3.69	
全血低切相对指数	12.34		10.37--16.94	

## \*小结:

未见异常

操作员：祁佳佳 检查日期:2023-11-15

检查医生:陈建国

## 尿液分析+尿沉渣

项目名称	检查结果	单位	参考值	提示
白细胞尿	1	个/ul	0--13	
上皮细胞(EC)	0	/HP	0--28	
管型(CAST)	0	个/ul	0--1	

霉菌 (尿)	0	/HP	0--0	
结晶	0	/HP	0--10	
透明度(CLA)	清亮			
胆红素(BIL)	-		阴性	
隐血(ERY)	-		阴性	
小圆上皮细胞(SRC)	0	个/ul	0--0	
维生素 C	-		阴性	
异常红细胞	0	个/ul	0--3	
红细胞 (正常)	0	个/ul	0--6	
鳞状上皮细胞	0	个/ul	0--0	
粘液丝	0	个/ul	0--0	
颜色(Colour)	淡黄色			
尿葡萄糖(GLU)	-		阴性	
酮体(KET)	-		阴性	
比重(SG)	1.020		1.003--1.030	
酸碱度(PH)	6.0		4.5--8.0	
尿蛋白质(PRO)	-		阴性	
尿胆原(URO)	-		阴性	
亚硝酸盐(NIT)	-		阴性	
红细胞(尿)(RBC)	0	个/ul	0--6	
尿白细胞(LEU)	-		阴性	

**\*小结:**

未见异常

操作员：赵伟    检查日期:2023-11-15    检查医生:陈建国

**肝功七项**

项目名称	检查结果	单位	参考值	提示
总蛋白(T PROT)	71.8	g/L	65--85	

白蛋白(ALB)	49.10	g/L	40--55	
球蛋白(GLB)	22.70	g/L	15--35	
白蛋白/球蛋白(ALB/GLB)	2.16		1.0--2.5	
总胆红素(TBIL)	19.10	umol/L	0--26	
丙氨酸氨基转移酶(ALT)	32.00	U/L	9--50	
门冬氨酸氨基转移酶(AST)	19.00	U/L	15--40	

**\*小结:**

未见异常

操作员：刘慧芳 检查日期:2023-11-15 检查医生:陈建国

**心肌酶谱**

项目名称	检查结果	单位	参考值	提示
乳酸脱氢酶(LDH)	144.00	U/L	120--250	
肌酸激酶(CK)	63.00	U/L	50--310	
肌酸激酶同工酶(CK-Mb(M))	12	U/L	0--25	
高敏肌钙蛋白 (Tnl)	2.50	pg/ml	0--46.47	

**\*小结:**

未见异常

操作员：刘慧芳 检查日期:2023-11-15 检查医生:陈建国

**血常规（五分类）**

项目名称	检查结果	单位	参考值	提示
白细胞(WBC)	7.72	10 <sup>9</sup> /L	3.5--9.5	
淋巴细胞绝对值(LY#)	2.20	10 <sup>9</sup> /L	1.1--3.2	
淋巴细胞百分比(LY%)	28.5	%	20--50	
中性粒细胞绝对值(GR#)	4.61	10 <sup>9</sup> /L	1.8--6.3	
中性粒细胞百分比(GR%)	59.7	%	40--75	

嗜碱性粒细胞绝对值(BA#)	0.04	10 <sup>9</sup> /L	0--0.06
嗜碱性粒细胞百分比 (BA%)	0.5	%	0--1.0
嗜酸性粒细胞绝对值(EO#)	0.29	10 <sup>9</sup> /L	0.02--0.52
嗜酸性粒细胞百分比 (EO%)	3.8	%	0.4--8.0
血小板(PLT)	184	10 <sup>9</sup> /L	125--350
血小板分布宽度(PDW)	16.4	%	15--17
平均血小板体积(MPV)	11.8	fl	6.0--14.0
血小板压积(PCT)	0.218	%	0.11--0.28
红细胞(RBC)	5.50	10 <sup>12</sup> /L	4.3--5.8
血红蛋白	155	g/L	130--175
红细胞压积(HCT)	47.8	%	40--50
红细胞平均体积(MCV)	86.8	fl	82--100
平均血红蛋白含量(MCH)	28.1	pg	27--34
平均血红蛋白浓度(MCHC)	324	g/L	316--354
单核细胞绝对值(MO#)	0.58	10 <sup>9</sup> /L	0.1--0.60
单核细胞百分比(MO%)	7.5	%	3--10
红细胞分布宽度标准差 (RDW-SD)	41.5	fl	35--56
红细胞分布宽度变异系数 (RDW-CV)	12.6	%	10.6--16.6
大血小板比率	38.3	%	11--45
大血小板数目	70	10 <sup>9</sup> /L	30--90
未成熟粒细胞数目	0.02	10 <sup>9</sup> /L	0--999
未成熟粒细胞百分比	0.2	%	0--100
有核红细胞数目	0.000	10 <sup>9</sup> /L	0--9999
有核红细胞百分比	0.00	/100WBC	0--9999

**\*小结:**

未见异常

操作员：余雅倩 检查日期：2023-11-15 检查医生：陈建国

### 肾功三项

项目名称	检查结果	单位	参考值	提示
肌酐(CREA)	75.00	umol/L	57--97	
尿酸(UA)	404.00	umol/L	200--420	
尿素测定 (Urea)	4.20	mmol/L	3.1--8.0	

**\*小结：**

未见异常

操作员：刘慧芳 检查日期：2023-11-15 检查医生：陈建国

### 空腹血糖

项目名称	检查结果	单位	参考值	提示
葡萄糖(GLU)	5.55	mmol/L	3.89--6.1	

**\*小结：**

未见异常

操作员：刘慧芳 检查日期：2023-11-15 检查医生：陈建国

### 血脂四项

项目名称	检查结果	单位	参考值	提示
动脉硬化指数	2.92		1.31--3.19	
总胆固醇(CHOL)	4.75	mmol/L	2.59--5.2	
甘油三脂(TG)	2.05	mmol/L	0.7--1.7	↑
低密度脂蛋白(LDL)	3.07	mmol/L	0--4.13	
高密度脂蛋白(HDL)	1.05	mmol/L	0.77--1.55	

**\*小结：**

甘油三脂(TG)偏高(2.05 mmol/L)

操作员：刘慧芳 检查日期：2023-11-15 检查医生：陈建国

(男) 肿瘤三项

项目名称	检查结果	单位	参考值	提示
前列腺特异性抗原(PSA)	3.38	ng/ml	0--3.1	↑
癌胚抗原(CEA)	1.57	ng/ml	0--5	
甲胎蛋白(AFP)	2.7	ng/ml	0--7	

\*小结:

前列腺特异性抗原(PSA)偏高(3.38 ng/ml)

操作员：刘慧芳 检查日期:2023-11-15 检查医生:陈建国

# 大同瑞慈康复医院 12导联心电图报告

李晓宇 男 54岁 体检号:451196

病床号:

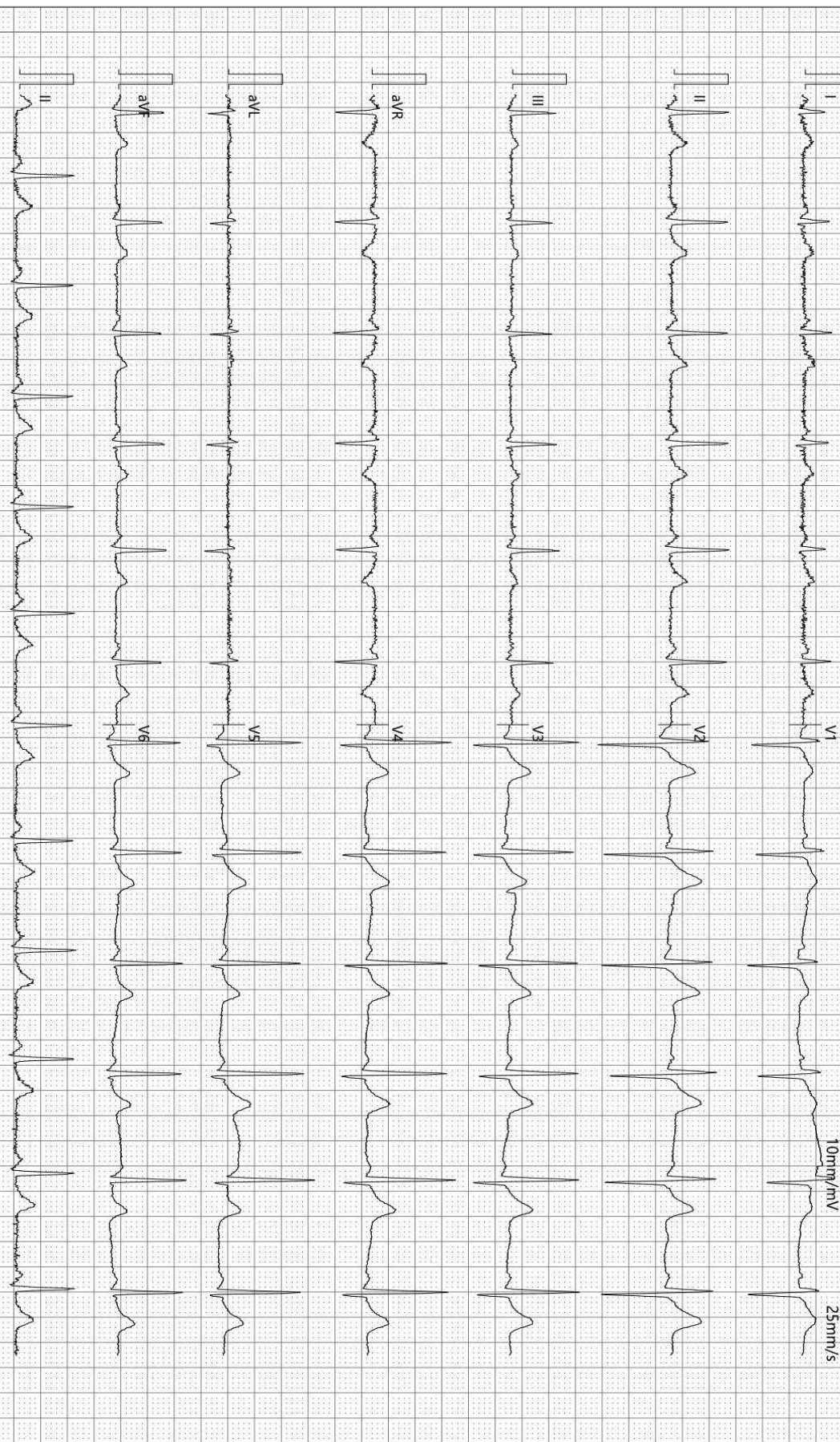
诊断结果:

- 1.窦性心律
- 2.正常心电图

诊断医生:

*张之生*

HR	: 68bpm	[60 ~ 100bpm]
P	: 112 f ms	[0 ~ 110ms]
PR	: 127ms	[120 ~ 200ms]
QRS	: 89ms	[60 ~ 100ms]
QT/QTc	: 376/400ms	[320 ~ 440/0 ~ 450ms]
P/QRS/T	: 55/70/54deg.	[0 ~ 75/-30 ~ 90/0 ~ 75deg]
RV5/SV1	: 1.518/0.946mV	[0.0 ~ 2.5/0.0 ~ 2.0mV]



检查时间:2023-11-15 09:56:19

诊断时间:2023-11-15 10:03:53

SEMIP V1 90

仅供临床参考

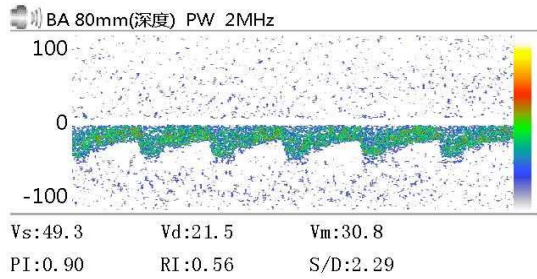
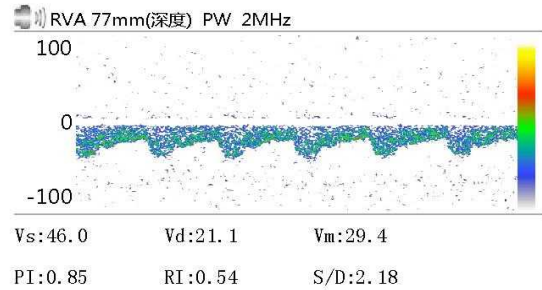
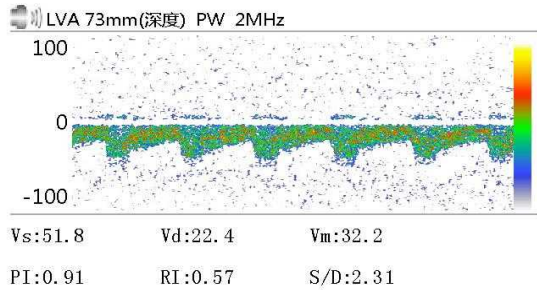
Text



# 大同瑞慈健康体检

## 颅内多普勒血流图 (TCD) 检查报告单

姓名: 李晓宇      性别: 男      年龄: 54 岁      检查号: 2309221092  
 申请科室: 体检科      申请医师: 李菊蓉      检查类型: 颅内血管      床号:



Vs:              Vd:              Vm:  
 PI:              RI:              S/D:

Vs:              Vd:              Vm:  
 PI:              RI:              S/D:

Vs:              Vd:              Vm:  
 PI:              RI:              S/D:

### 医生意见

结论: 椎-基底动脉脑血管超声未见异常。

李菊蓉

检查日期: 2023-11-15

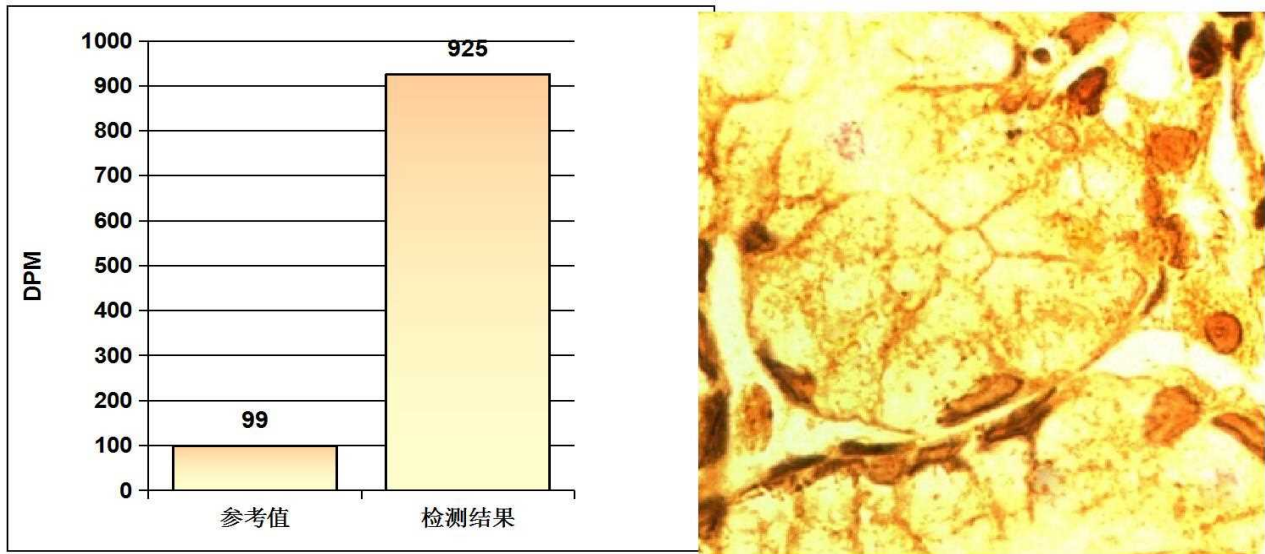
本报告单仅提供临床参考

# 大同瑞慈康复医院

## <sup>14</sup>C呼气试验检验报告

姓名	李晓宇	年龄	54	性别	男
住院号	0	日期	2023/11/15 9:41:55	电话	0
送检医生	曹居杰	样品编号	7869	编号	2309221092

### <sup>14</sup>C呼气试验



#### 阳性参考值 (Disintegrations Per Minute(DPM)):

DPM值:	dpm > 2499	阳性++++
	1499 < dpm ≤ 2499	阳性+++
	499 < dpm ≤ 1499	阳性++
	149 < dpm ≤ 499	阳性+
	dpm ≤ 99	阴性
	99 < dpm ≤ 149	不确定

检测结果: **dpm= 925**      **阳性++**

医生建议: 请接受正规的根除幽门螺杆菌(HP)的治疗, 并在治疗结束后一个月内复查; 注意保持健康及规律饮食!

温馨提示: 您本次检测的结果为阳性

检测医生: \_\_\_\_\_ 曹居杰

# 大同瑞慈健康体检

## 骨密度检测报告

### 受检者信息

受检者ID: 2309221092

姓名: 李晓宇

出生年月日: 1968/12/15

年龄: 54

性别: 男

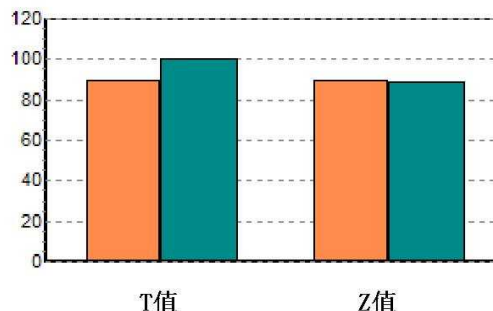
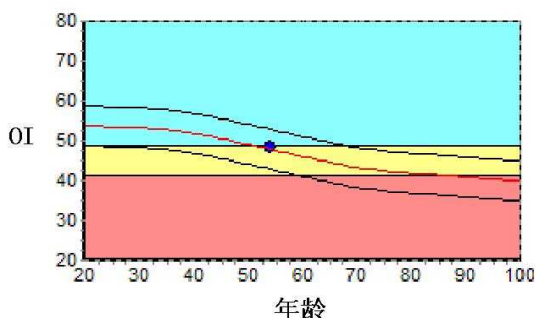
测定部位(右/左): 右

### 测定结果

测定日期: 2023/11/15 9:13:10

测试编号: 1/1

■ 受测者 ■ 平均值



数据库: Asia

OI: 48.2

SOS: 1360.9 m/s, BUA: 32.0

T值: -1.12


Z值: 0.09

成人比: 89.6 %


同龄比: 100.9 %

OPR: N/A %


### 结果分析



正常



骨质减少



骨质疏松

### 注解

以上结论仅供参考

科室:

医生签名:

医院地址 大同瑞慈健康体检

地址 大同市平城区魏都大道79号

联系电话 0352-2824444

操作者 名燕凌

# 大同瑞慈健康体检

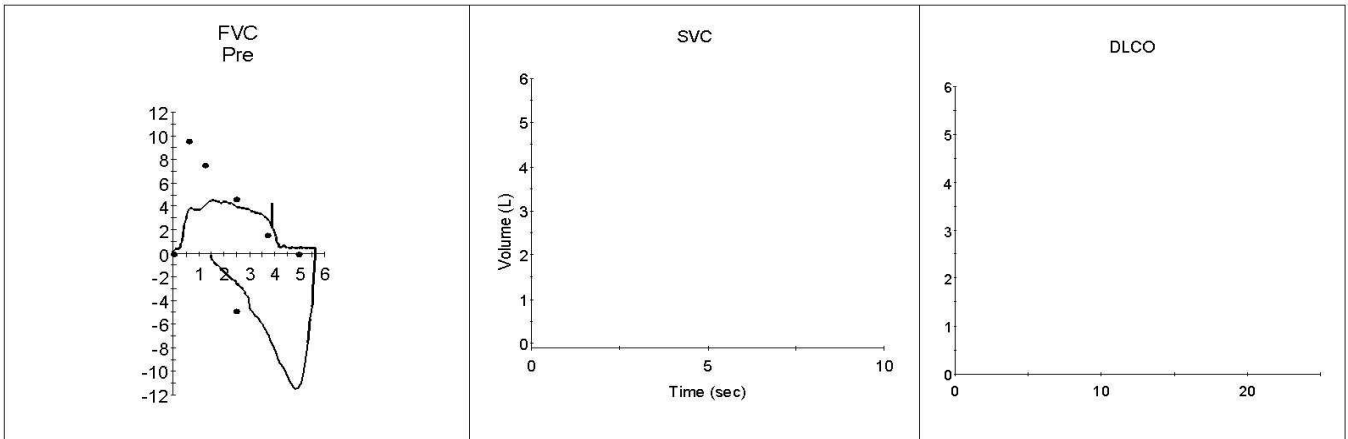
## 肺功能检验报告

姓名: 李晓宇	ID: 2309221092	BSA: 2.03	日期: 2023/11/15
医师:	身高: 178.00	年龄: 54	病房:
医生:	体重: 85.00	性别: Male	种族: <Unspecified>

Pre Test Comments:

Post Test Comments: 肺通气功能: 正常

	Pre-Bronch			Post-Bronch		
	<u>Actual</u>	<u>Pred</u>	<u>%Pred</u>	<u>Actual</u>	<u>%Pred</u>	<u>%Chng</u>
----用力肺活量 ----						
FVC (L)	5.61	4.94	113			
FEV1 (L)	3.93	3.79	103			
FEV1/FVC (%)	70	77	90			
FEF 25% (L/sec)	4.37	7.52	58			
FEF 75% (L/sec)	0.54	1.54	34			
FEF 25-75% (L/sec)	2.93	3.23	90			
FEF Max (L/sec)	4.52	9.58	47			
FIVC (L)	4.14					
FIF Max (L/sec)	11.44					





## 双源 CT 诊断图文报告

流水号: 2309221092

影像号: CT20231114104

姓名: 李晓宇

年龄: 54 岁

性别: 男

检查设备: 西门子量子双源 CT

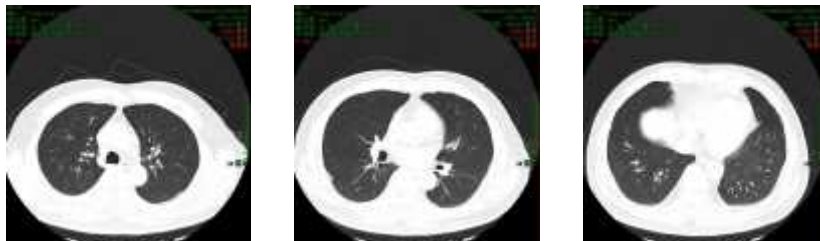体检号: 451196

申请医院: 本院

体检科室: 体检科

检查部位: 肺部双源 CT

经典图像:



影像所见:

胸廓对称, 骨性肋骨完整, 胸壁软组织结构良好, 两肺支气管血管纹理走行分布良好, 支气管束结构清晰, 双肺通气良好。肺门结构未见异常。纵隔无偏移, 段以上支气管通畅。心影及大血管形态结构正常, 纵隔内未见肿大淋巴结。胸膜未见异常。

影像诊断:

胸部未见明显异常

报告医师: 剧艳军

检查日期: 2023-11-15

审核医师: 剧艳军

报告日期: 2023-11-15

## 超声诊断图文报告

流水号: 2309221092

影像号: 1449614

姓名: 李晓宇

年龄: 54 岁

性别: 男

检查设备: Vivid E95

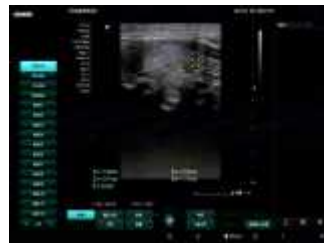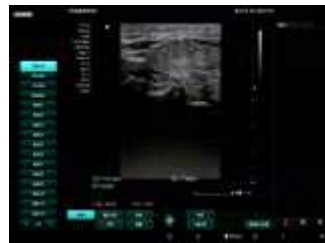体检号: 451196

申请医院: 本院

体检科室: 体检科

检查部位: 甲状腺彩超

经典图像:



影像所见:

甲状腺双侧叶形态正常, 包膜完整, 左侧叶中上极探及大小约 1.4\*0.8cm 等回声结节, 形态规则, 边界清, 另于下极探及两个囊性结节, 大小均约 0.3\*0.2cm, 形态规则, 边界清, 余实质回声均匀, CDFI: 未见异常血流信号。双侧颈部未见明显肿大淋巴结。

影像诊断:

1. 甲状腺左侧叶实性结节 TI-RADS 3 级
2. 甲状腺左侧叶囊性结节 TI-RADS 2 级

报告医师: 侯爱兰

检查日期: 2023-11-15

审核医师: 侯爱兰

报告日期: 2023-11-15

## 超声诊断图文报告

流水号: 2309221092

影像号: 1449616

姓名: 李晓宇

年龄: 54 岁

性别: 男

检查设备: Vivid E95

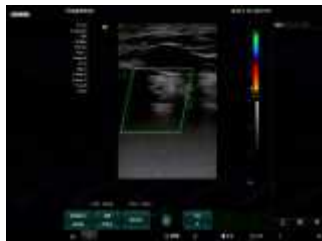
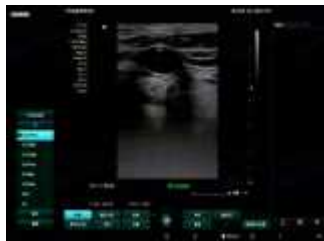体检号: 451196

申请医院: 本院

体检科室: 体检科

检查部位: 颈部血管彩超

经典图像:



影像所见:

左侧颈总动脉膨大处内中膜增厚, 厚约 1.8mm, 右锁骨下动脉起始处、右侧颈总动脉、双侧颈内、颈外动脉起始段内中膜不增厚, 内壁欠光滑, 管壁未见明确强回声斑。CDFI: 血流充盈好。PW: 频谱形态正常。

双侧椎动脉走行正常, 椎动脉内径正常, 管壁不厚, 管腔内为无回声, CDFI: 血流充盈好。PW: 频谱正常。

影像诊断:

左侧颈总动脉膨大处内中膜增厚

报告医师: 侯爱兰

检查日期: 2023-11-15

审核医师: 侯爱兰

报告日期: 2023-11-15

## 超声诊断图文报告

流水号: 2309221092

影像号: 1449618

姓名: 李晓宇

年龄: 54 岁

性别: 男

检查设备: Vivid E95

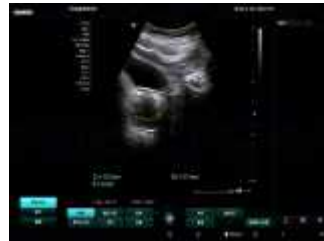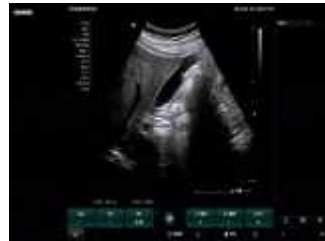体检号: 451196

申请医院: 本院

体检科室: 体检科

检查部位: 全腹彩超

经典图像:



影像所见:

肝脏大小形态正常, 包膜光滑完整, 实质回声细腻、增强, 肝内管道系统走行欠清晰, 门静脉及肝内胆管不扩张。  
胆囊大小形态正常, 壁不厚、光滑, 囊内透声好, 肝外胆管不扩张。  
胰腺大小形态正常, 实质回声均匀, 主胰管不扩张。  
脾脏大小形态正常, 实质回声均匀, 脾门静脉不宽。  
双肾大小形态正常, 皮髓质分界清晰, 集合系统未见分离, 双侧输尿管未见扩张。  
膀胱充盈尚可, 壁光滑, 内清晰。  
前列腺形态正常, 大小约 3.3\*2.9\*3.1cm, 实质回声欠均匀。

影像诊断:

脂肪肝 (轻度)

报告医师: 侯爱兰

检查日期: 2023-11-15

审核医师: 侯爱兰

报告日期: 2023-11-15