



2309221088

大同五洲心血管病医院

健康体检报告

体检编号	451192	工号	587
姓名	韩国华		
性别	女	年龄	42岁
单位	中国银行大同分行		
部门	中国银行大同分行		
联系电话	18635286511		
体检日期	2025-12-30		

尊敬的韩国华女士您好！

首先，五洲心血管健康体检全体员工欢迎您的光临，并对您的信任表示衷心的感谢！

您于 2025-12-30 （体检编号：451192）完成健康检查，本机构的各科医生已根据您的体检项目及结果，汇总成此份健康体检报告，并经总检医生审核。据此提出对您健康状况的综合分析及建议。

五洲心血管健康体检倡导守护心健康，预见未来的人文理念。希望您仔细阅读并妥善地保管此份健康体检报告，并认真关注报告中的提示与建议，若您对报告内容有任何疑问，可直接与五洲健康体检客服部联系，进一步咨询。

健康体检咨询电话：0352-5332388

客户服务咨询电话：0352-5339811

五洲健康体检报告由下列内容组成：

第一部分：主检报告

第二部分：分科分项结果

第三部分：检验报告

第四部分：附表

大同五洲心血管病医院
0352-5332388

主检报告

检查综述

- 【眼科】 (1) 左眼视力下降 (2) 右眼视力下降 (3) 晶状体：右眼老年性白内障
- 【耳鼻喉科】 (1) 鼻中隔：偏曲 (2) 鼻腔黏膜充血
- 【血常规（五分类）】 血小板分布宽度(PDW)偏低(10.1 f1) 红细胞(RBC)偏高($5.65 \times 10^9/L$) 血红蛋白偏高(170 g/L) 红细胞压积(HCT)偏高(51.3 %)
- 【肾功三项】 尿素测定(Urea)偏高(8.62 mmol/L)
- 【血脂四项】 总胆固醇(CHOL)偏高(5.41 mmol/L)
- 【尿液分析+尿沉渣】 粘液丝偏高(14 /HP) 酮体(KET)1+
- 【血流变】 红细胞压积偏高(0.51 L/L)
- 【MR检查】 1. 脑内MRI扫描未见异常 2. 左侧鼻甲肥大
- 【心脏彩超】 左室舒张功能减低
- 【全腹彩超】 肝内钙化斑
- 【口腔科】 (1) 左下8埋伏阻生 (2) 牙周：牙结石

医生建议

【鼻中隔：偏曲】：

(1) 建议耳鼻喉科诊断治疗。

【鼻腔黏膜充血】：

- (1) 积极锻炼身体，治疗全身疾病。
- (2) 戒除烟酒，避免刺激。
- (3) 建议到耳鼻喉科就诊，选择恰当的治疗方法。

【血小板分布宽度(PDW)偏低】：

(1) 供内科结合临床参考。

【红细胞压积(HCT)偏高】：

- (1) 供内科结合临床参考。
- (2) 如果明显升高，复查血常规。

【血红蛋白偏高】：

- (1) 由于各种原因引起血液中的红细胞和血红蛋白绝对值增多，多见于机体循环及组织缺氧，血液中促红细胞生成素水平升高，骨髓加速释放细胞有关。
- (2) 某些原因使血浆中的水分丢失，血液浓缩，使红细胞和血红蛋白相对增多，如连续剧烈呕吐，大面积烧伤，大量出汗等。
- (3) 如轻度升高，不需要治疗。如明显升高，建议到血液科咨询。

【红细胞(RBC)偏高】：

(1) 红细胞异常，但仅凭一次检查结果不一定有临床意义，请您复查血常规。

大同五洲心血管病医院

0352-5332388

(2)如果明显升高，复查血常规。

【尿素测定 (Urea) 偏高】：

(1)建议内科进一步复查。

【总胆固醇 (CHOL) 偏高】：

(1)总胆固醇是脂质的主要成分之一，其数量受年龄、家族、性别、饮食、遗传等多种因素影响。总胆固醇对人体生长发育以及新陈代谢有重要的作用，正常值是 2.59-5.20mmol/L。

(2)总胆固醇升高后，会增加类脂物质的堆积，会产生更多的血管斑块，进而增加心脑血管疾病的风险。大于 5.21-5.69mmol/L 是胆固醇的临界偏高，即使是一个完全健康的人，只要总胆固醇 > 7.2mmol/L 或低密度脂蛋白 > 4.9mmol/L，未来发生心脑血管的风险就明显增高，应该马上治疗。

(3)总胆固醇升高根据病因可分为两大类：一是原发性，是由于遗传因素缺陷所致，另一种是继发性，可引起其升高的疾病主要有糖尿病、高血压、甲减、肝肾疾病等。

(4)降低总胆固醇的治疗中，原发性偏高应积极应用降脂药，曾经选择他汀类药物，胆固醇不能达标的，可联合用药（如依折麦布等）。

(5)如果总胆固醇偏高，且患者有糖尿病、高血压、甲减、肝肾疾病或者已经发生心脑血管疾病的人更应积极用药，控制降低疾病风险。

(6)戒烟，增强运动，采用低脂、低糖饮食，少食富含脂肪、胆固醇及饱和脂肪酸的食物，多进食蔬菜、水果、豆制品、粗粮、鱼和高纤维食品。

(7)必要时在医师指导下使用降脂药物治疗，并前往内分泌科复诊。

【粘液丝偏高】：

(1)尿常规中粘液丝是由尿路中细胞分泌出来的，在有尿路感染时分泌会明显增多，且伴有炎症细胞的出现。

(2)粘液丝偏高，可分为生理性偏高和病理性偏高两种，生理性偏高一般是由于喝水较少导致的尿液浓缩，一般在喝水后就能达到稀释的效果。

(3)病理性的粘液丝偏高是由于泌尿系炎症或者是前列腺炎导致的，需要注意观察，多喝水，同时有白细胞等炎症细胞增多时，应及时服用抗感染药物治疗。如果仅有粘液丝的增多而没有白细胞等炎症细胞增多时，尿路有炎症的可能性不大。

(4)建议平时饮食注意清淡，多喝水，少吃油腻和辛辣的食物，要注意个人清洁卫生，勤洗阴部，注意休息。

【酮体 (KET) 1+】：

(1)尿酮体升高可以分为糖尿病酮症所引起和非糖尿病酮症引起。糖尿病患者当血糖控制不佳，糖利用减少，从而导致脂肪的分解增加，因而酮体增加。非糖尿病酮症所引起的尿酮体偏高多见于伤寒、败血症、腹泻、饥饿、剧烈运动等体内代谢水平升高的情况。

【红细胞压积偏高】：

(1)供内科结合临床参考。

【鼻甲肥大】：

(1)建议进一步往耳鼻喉科诊治。

【左室舒张功能减低】：

(1)左心室舒张功能是指心肌弹性减低，心脏泵血功能减退。其引起原因，一是随着年龄的增长，心肌组织进行性变。其二是由于冠心病、高血压等慢性心肌病变。一般来说没有原发病变及年龄偏大的人员又无症状，不需要特殊处理，建议心内科结合临床考虑。

【肝内钙化斑】：

(1)肝内钙化斑或肝内钙化灶是指在 B 超或 CT 图像中呈现出肝脏结石样改变，肝内毛细血管壁的钙化斑或由于肝内胆汁的粘稠形成强回声伴声影。一般有强回声或薄密度的影像表现，可呈单个或多个钙化灶。

大同五洲心血管病医院

0352-5332388

(2) 肝内钙化灶的原因有两大类：肝脏新陈代谢或既往疾病留下的痕迹，并无明显症状，对身体没有伤害，无须特殊治疗。

(3) 肝内钙化灶常发生于肝内胆管结石、肝内慢性炎症等疾病。这些疾病使肝细胞坏死，纤维组织增生，逐渐形成瘢痕，随之钙盐在炎症部位沉淀造成的一种病理变化，也有极少数的肝内钙化灶属于先天发育异常引起的肝脏畸形。

(4) 通常情况下，肝内钙化灶不会出现伴随症状，仅肝内胆管结石患者可能出现肝区闷胀的感觉，但一般对身体没有明显的影响。因此不需要特殊治疗，可遵医嘱或进行定期复查。

(5) 如果身体出现不适症状，应前往肝胆外科诊断治疗。

(6) 在日常生活和工作中，患者需要保证充足的休息，生活规律，多喝水，以高蛋白、低脂、高维生素饮食为主，保证能量供给的同时减轻肝脏以及胃肠道的负担。

【牙结石】：

(1) 牙结石又称牙石，是沉积在牙齿或修复体表面上已经钙化或正在钙化的菌斑或软垢。其开始时是软的，会因逐渐的钙化而变硬。它是由 75% 的磷酸钙，15-25% 的水、有机物、磷酸锰、矿酸钙及微量的钾、钠、铁所构成，并呈现出黄色、棕色或者黑色。

(2) 牙结石通常存在于唾液腺开口处的牙齿表面（例如：下颚前牙的舌侧表面，上颚后牙的颊侧表面）和牙齿的颈部，以及口腔粘膜运动不到的牙齿表面等处。

(3) 牙结石形成后，可伴随牙龈出血、牙龈萎缩、口臭等症状。

(4) 牙结石是牙周病的重要病因，它会不断刺激牙周组织，并且压迫牙龈，影响血液循环，造成牙周组织的细菌感染，形成牙周囊袋，此后更易使食物残渣、牙菌斑、牙结石等的堆积，最终牙周支持组织全部破坏，导致牙齿松动，以至于不得不拔除牙齿。

(5) 早晚刷牙、饭后漱口是防治牙结石形成的最重要措施。应采取正确的竖刷牙法和巴氏刷牙法，纠正横刷牙法。

(6) 多吃富有维生素的粗纤维食物，如肉、蛋、各种蔬菜和水果，充分咀嚼以利于牙面清洁。少吃甜食及黏性很强的食物，不吃零食。

(7) 建议每半年进行一次口腔健康检查，每年进行 2-3 次全口超声波洁牙术，使牙面、牙颈部经常处于洁净状态。

【白内障】：

(1) 白内障的主要表现就是晶状体混浊。老化、遗传、代谢异常、外伤、辐射、中毒和局部营养不良等可引起晶状体囊膜损伤，使其渗透性增加，丧失屏障作用，或导致晶状体代谢紊乱，使晶状体蛋白发生变性，形成混浊。

(2) 白内障主要表现为视力渐行性下降，多发生于 40 岁以后。

(3) 日常生活中预防眼外伤，避免过度视力疲劳。加强营养，忌烟、酒，积极治疗其他眼病。配戴抗紫外线眼镜，保持心情舒畅。

(4) 定期往眼科复查，必要时眼科治疗。

【视力下降】：

(1) 视力下降是由角膜白斑或角膜炎、晶状体混浊、眼底疾病、屈光不正等原因引起，建议眼科诊断治疗。

汇总医生： 丁昊炜

主检日期： 2026-01-01

主检医生：

分科结果

身高、体重、血压

项目名称	检查结果	项目名称	检查结果
身高	175cm	体重	70kg
血压	138/80mmHg		

*小结:

未见异常

操作员：陈红锦

检查日期:2025-12-30

检查医生：名燕凌

内科

项目名称	检查结果	项目名称	检查结果
心率	82 次/min	心律	齐
心脏杂音	无	心界	正常
肺部	正常	呼吸音	呼吸音清
啰音	未闻及	叩诊	叩诊呈清音
腹部触诊	腹部平软	发育	正常
肝胆	肋下未触及	脾脏	肋下未触及
双肾	无叩击痛	肠鸣音	正常
营养	良好	神经系统	正常
生理反射	生理反射存在	病理反射	病理反射未引出
颅神经	正常	运动功能	正常
深浅感觉	正常	其它	无异常发现
既往史	无		

*小结:

未见异常

操作员：名燕凌

检查日期:2025-12-30

检查医生：名燕凌

大同五洲心血管病医院

0352-5332388

外科（女）

项目名称	检查结果	项目名称	检查结果
皮肤	正常	甲状腺	无肿大
浅表淋巴结	无肿大	肛门	正常
泌尿外生殖器	正常	四肢关节	未见异常
腹股沟	未见异常	足背动脉	正常
紫绀	无	色素沉着	无
脱毛	无	脱色	无
浮肿	无	皮下结节	无
头颅	正常	颈部	正常
乳腺	正常	脊柱	正常
直肠	未检	皮肤黄疸	无
四肢	活动正常	其他	无

*小结：

未见异常

操作员：张明远

检查日期：2025-12-30

检查医生：张明远

眼科

项目名称	检查结果	项目名称	检查结果
视力(左)	镜 0.6	视力(右)	镜 0.2
辨色力	正常	眼睑	正常
结膜	正常	泪器	正常
角膜	正常	虹膜	正常
瞳孔	正常	晶状体	右眼老年性白内障
玻璃体	正常	眼底	未见异常

*小结：

大同五洲心血管病医院

0352-5332388

- (1) 左眼视力下降
- (2) 右眼视力下降
- (3) 晶状体：右眼老年性白内障

操作员：田野青 检查日期：2025-12-30 检查医生：田野青

耳鼻喉科

项目名称	检查结果	项目名称	检查结果
听力(左)	正常	听力(右)	正常
外耳道	正常	鼓膜	正常
鼻窦	正常	鼻中隔	鼻中隔：偏曲
鼻腔	鼻腔黏膜充血	扁桃体	无肿大
嗅觉	正常	咽喉	正常

***小结：**

- (1) 鼻中隔：偏曲
- (2) 鼻腔黏膜充血

操作员：裴文兴 检查日期：2025-12-30 检查医生：裴文兴

口腔科

项目名称	检查结果	项目名称	检查结果
唇颊	正常	齿	左下8埋伏阻生
齿龈	正常	牙周	牙结石II度
舌腭	正常	腮腺	正常
颌下腺	正常	颞下颌关节	正常

***小结：**

- (1) 左下8埋伏阻生
- (2) 牙周：牙结石

操作员：龚富生 检查日期：2025-12-30 检查医生：龚富生

检验报告

血流变

项目名称	检查结果	单位	参考值	提示
全血粘度高切 200/s	4.02	mpas	3.36--4.32	
全血粘度中切 100/s	4.29	mpas	3.43--4.59	
全血粘度中切 50/s	4.68	mpas	3.85--5.45	
全血还原粘度高切	4.92	mpas	3.69--8.74	
全血还原粘度低切	29.72	mpas	26.87--47.57	
血浆粘度	1.51	mpas	1.26--1.70	
血沉(ESR)	1.00	mm/h	0--20	
红细胞压积	0.51	L/L	0.35--0.45	↑
红细胞聚集指数	4.15		3.19--5.33	
红细胞变形指数	0.64		0.53--1.11	
红细胞刚性指数	3.26		2.17--6.94	
血沉方程 K 值	5.45	mm/h	0--80.48	
全血粘度 1/s	16.67	mpas	13.79--17.91	
全血高切相对指数	2.66		1.9--3.4	
全血低切相对指数	11.04		8.1--14.2	

*小结:

红细胞压积偏高(0.51 L/L)

操作员：荆鹏山 检查日期:2025-12-30

检查医生:康建忠

尿液分析+尿沉渣

项目名称	检查结果	单位	参考值	提示
白细胞尿	4	个/u1	0--13	

大同五洲心血管病医院

0352-5332388

上皮细胞 (EC)	0	/HP	0--28	
管型 (CAST)	0	个/u1	0--1	
霉菌 (尿)	0	/HP	0--0	
结晶	1	/HP	0--10	
透明度 (CLA)	清亮			
胆红素 (BIL)	-		阴性	
隐血 (ERY)	-		阴性	
小圆上皮细胞 (SRC)	0	个/u1	0--0	
维生素 C	-		阴性	
异常红细胞	0	个/u1	0--3	
红细胞 (正常)	0	个/u1	0--6	
鳞状上皮细胞	0	个/u1	0--0	
粘液丝	14	个/u1	0--0	↑
颜色 (Colour)	淡黄色			
尿葡萄糖 (GLU)	-		阴性	
酮体 (KET)	1+		阴性	
比重 (SG)	1.030		1.003--1.030	
酸碱度 (PH)	5.0		4.5--8.0	
尿蛋白质 (PRO)	-		阴性	
尿胆原 (URO)	-		阴性	
亚硝酸盐 (NIT)	-		阴性	
红细胞 (尿) (RBC)	0	个/u1	0--6	
尿白细胞 (LEU)	-		阴性	

***小结:**

粘液丝偏高(14 /HP) 酮体 (KET) 1+

操作员：祁佳佳 检查日期:2025-12-30

检查医生:康建忠

大同五洲心血管病医院

0352-5332388

肝功七项

项目名称	检查结果	单位	参考值	提示
总蛋白(T PROT)	77.6	g/L	65--85	
白蛋白(ALB)	44.90	g/L	40--55	
球蛋白(GLB)	32.70	g/L	15--35	
白蛋白/球蛋白(ALB/GLB)	1.37		1.0--2.5	
总胆红素(TBIL)	13.50	umol/L	0--21	
丙氨酸氨基转移酶(ALT)	30.00	U/L	7--40	
门冬氨酸氨基转移酶(AST)	23.00	U/L	13--35	

***小结:**

未见异常

操作员：梁可欣 检查日期:2025-12-30 检查医生:康建忠

心肌酶谱

项目名称	检查结果	单位	参考值	提示
乳酸脱氢酶(LDH)	147.00	U/L	120--250	
肌酸激酶(CK)	52.00	U/L	40--200	
肌酸激酶同工酶(CK-Mb(M))	14	U/L	0--25	
高敏肌钙蛋白(TnI)	2.50	pg/ml	0--46.47	

***小结:**

未见异常

操作员：梁可欣 检查日期:2025-12-30 检查医生:康建忠

血常规（五分类）

项目名称	检查结果	单位	参考值	提示
白细胞(WBC)	5.01	$10^9/L$	3.5--9.5	
淋巴细胞绝对值(LY#)	2.25	$10^9/L$	1.1--3.2	

大同五洲心血管病医院
0352-5332388

淋巴细胞百分比 (LY%)	45.0	%	20--50	
中性粒细胞绝对值 (GR#)	2.19	$10^9/L$	1.8--6.3	
中性粒细胞百分比 (GR%)	43.8	%	40--75	
嗜碱性粒细胞绝对值 (BA#)	0.01	$10^9/L$	0--0.06	
嗜碱性粒细胞百分比 (BA%)	0.2	%	0--1.0	
嗜酸性粒细胞绝对值 (EO#)	0.18	$10^9/L$	0.02--0.52	
嗜酸性粒细胞百分比 (EO%)	3.5	%	0.4--8	
血小板 (PLT)	204	$10^9/L$	125--350	
血小板分布宽度 (PDW)	10.1	%	15--17	↓
平均血小板体积 (MPV)	9.7	f1	6.0--14.0	
血小板压积 (PCT)	0.199	%	0.11--0.28	
红细胞 (RBC)	5.65	$10^{12}/L$	3.8--5.1	↑
血红蛋白	170	g/L	115--150	↑
红细胞压积 (HCT)	51.3	%	35--45	↑
红细胞平均体积 (MCV)	90.8	f1	82--100	
平均血红蛋白含量 (MCH)	30.0	pg	27--34	
平均血红蛋白浓度 (MCHC)	330	g/L	316--354	
单核细胞绝对值 (MO#)	0.38	$10^9/L$	0.1--0.6	
单核细胞百分比 (MO%)	7.5	%	3--10	
红细胞分布宽度标准差 (RDW-SD)	45.2	f1	35--56	
红细胞分布宽度变异系数 (RDW-CV)	13.9	%	10.6--16.6	
大血小板比率	24.0	%	11--45	
大血小板数目	49	$10^9/L$	30--90	
未成熟粒细胞数目	0.00	$10^9/L$	0--0.6	
未成熟粒细胞百分比	0.0	%	0--10	
有核红细胞数目	0.000	$10^9/L$	0--9999	

大同五洲心血管病医院

0352-5332388

有核红细胞百分比	0.00	/100WBC	0--9999	
----------	------	---------	---------	--

***小结:**

血小板分布宽度(PDW)偏低(10.1 f1) 红细胞(RBC)偏高($5.65 \times 10^9/L$) 血红蛋白偏高(170 g/L) 红细胞压积(HCT)偏高(51.3 %)

操作员：梁可欣 检查日期:2025-12-30 检查医生:康建忠

肾功三项

项目名称	检查结果	单位	参考值	提示
肌酐(CREA)	72.50	umol/L	41--73	
尿酸(UA)	325.00	umol/L	140--340	
尿素测定(Urea)	8.62	mmol/L	2.6--7.5	↑

***小结:**

尿素测定(Urea)偏高(8.62 mmol/L)

操作员：梁可欣 检查日期:2025-12-30 检查医生:康建忠

空腹血糖

项目名称	检查结果	单位	参考值	提示
葡萄糖(GLU)	5.17	mmol/L	3.89--6.1	

***小结:**

未见异常

操作员：梁可欣 检查日期:2025-12-30 检查医生:康建忠

血脂四项

项目名称	检查结果	单位	参考值	提示
动脉硬化指数	2.45		1.31--3.19	
总胆固醇(CHOL)	5.41	mmol/L	2.59--5.2	↑
甘油三脂(TG)	1.12	mmol/L	0.7--1.7	
低密度脂蛋白(LDL)	3.04	mmol/L	0--4.13	

高密度脂蛋白(HDL)	1.24	mmol/L	0.77--1.55
-------------	------	--------	------------

***小结:**

总胆固醇(CHOL)偏高(5.41 mmol/L)

操作员：梁可欣 检查日期:2025-12-30

检查医生:康健忠

体检科 12导联心电图报告

韩国华 女 42岁 体检号451192

病床号:

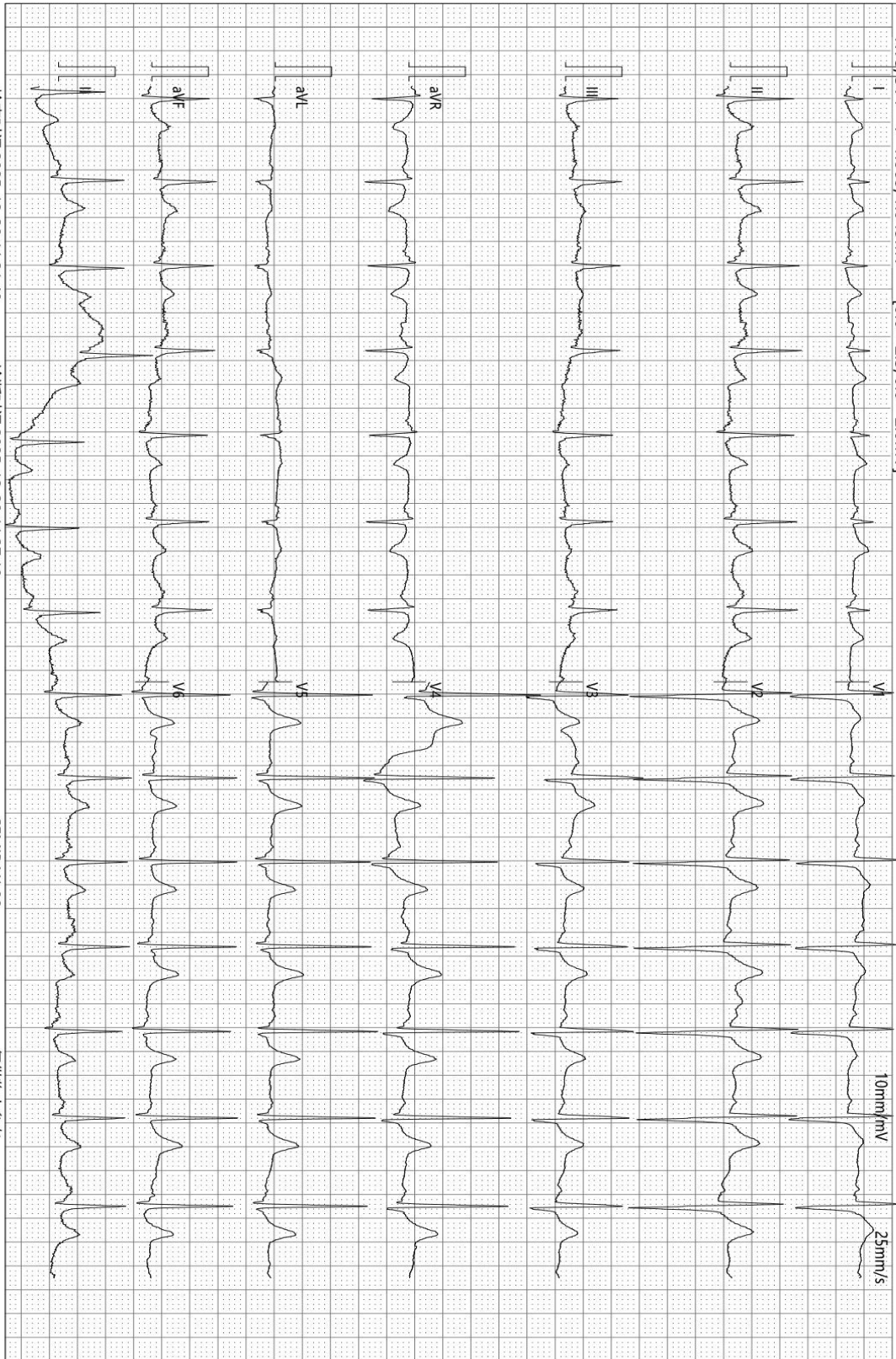
诊断结果:

- 1.窦性心律
- 2.正常心电图

诊断医生:

周志辉

HR : 83bpm [60 ~ 100bpm]
 P : 114↑ms [0 ~ 110ms]
 PR : 137ms [120 ~ 200ms]
 QRS : 97ms [60 ~ 100ms]
 QT/QTc : 355/418ms [320 ~ 440/0 ~ 460ms]
 P/QRS/T : 59/76/56deg [0 ~ 75/-30 ~ 90/0 ~ 75deg]
 RV5/SV1 : 1.889/1.049mV [0.0 ~ 2.5/0.0 ~ 2.0mV]



检查时间:2025-12-30 11:31:48

诊断时间:2025-12-30 11:37:19

SEMIP V1.90

仅供临床参考

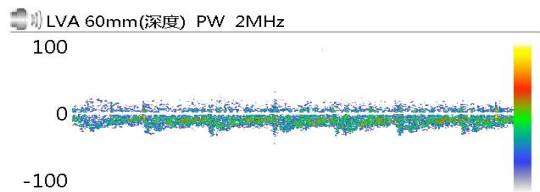
Text



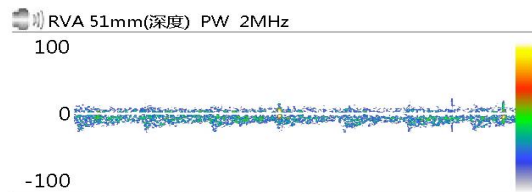
大同瑞慈健康体检

颅内多普勒血流图 (TCD) 检查报告单

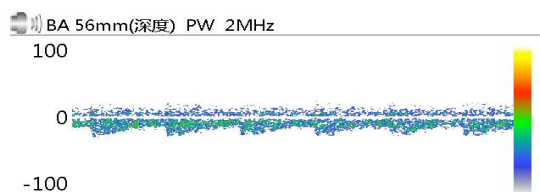
姓名: 韩国华 性别: 女 年龄: 42 岁 检查号: 2309221088
 申请科室: 体检科 申请医师: 李菊蓉 检查类型: 颅内血管 床号:



Vs:33.5 Vd:19.5 Vm:24.2
 PI:0.58 RI:0.42 S/D:1.72



Vs:27.7 Vd:13.7 Vm:18.4
 PI:0.77 RI:0.51 S/D:2.03



Vs:34.8 Vd:23.2 Vm:27.1
 PI:0.43 RI:0.33 S/D:1.50

Vs: Vd: Vm:
 PI: RI: S/D:

Vs: Vd: Vm:
 PI: RI: S/D:

Vs: Vd: Vm:
 PI: RI: S/D:

医生意见

结论: 椎-基底动脉脑血管超声未见异常。

李菊蓉

检查日期: 2025-12-30

本报告单仅提供临床参考

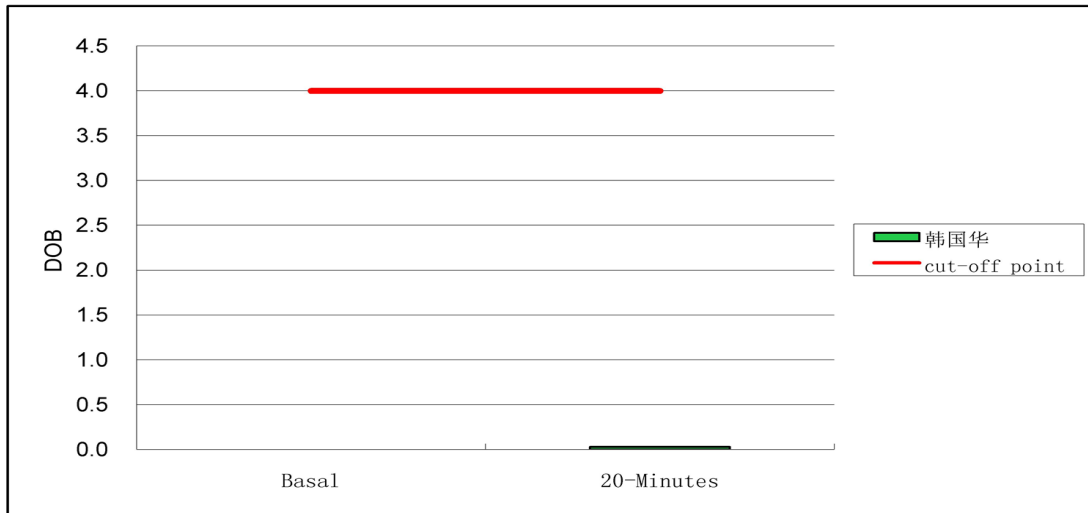
大同瑞慈康复医院

¹³C呼气试验检验报告

患者姓名	韩国华	年龄	42	性别	女
病历号		日期	2025/12/30	诊断结果	阴Hp(-)

¹³C呼气试验

DOB
Basal 0.0
20-Minutes 0.03



阳性参考值(Delta Over Baseline(DOB)):

20分钟的DOB值:	≥ 4.0	HP-阳性
	< 4.0	正常

检测结果: DOB= 0.03 阴性-

结论: 您本次幽门螺杆菌 (HP.) 检测结果为阴性 (正常)。

检测者: 宋晓宁

大同瑞慈健康体检

骨密度检测报告

受检者信息

受检者ID: 2309221088
姓名: 韩国华
出生年月日: 1983/10/21

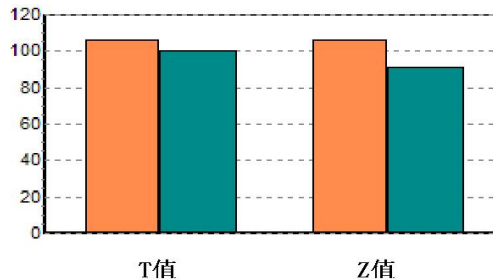
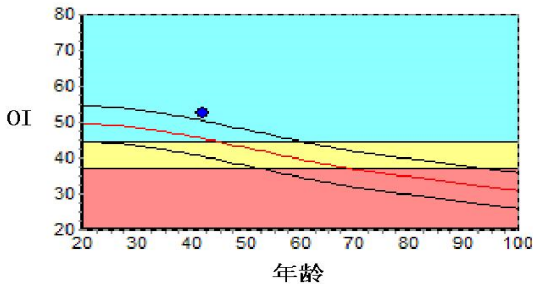
年龄: 42
性别: 女
测定部位(右/左): 右

测定结果

测定日期: 2025/12/30 11:33:15

测试编号: 1/1

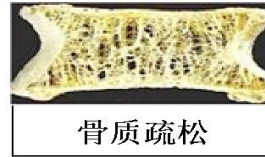
受测者 平均值



数据库: Asia
OI: 52.7
SOS: 1364.3 m/s, BUA: 39.3
T值: 0.62
Z值: 1.47

成人比: 106.2 %
同龄比: 116.1 %
OPR: N/A %

结果分析



注解

以上结论仅供参考

科室:

医生签名:

医院地址: 大同市平城区魏都大道79号

联系电话: 0352-2824444
操作者: 名燕凌

大同五洲心血管病医院
0352-5332388



大同五洲心血管病医院

超声诊断图文报告

流水号: 2309221088

超声号: 2092181

姓名: 韩国华

年龄: 42岁

性别: 女

检查设备: Vivid E95

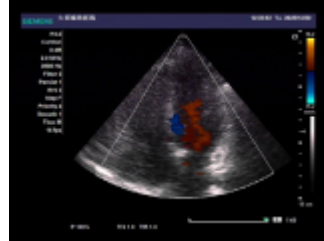
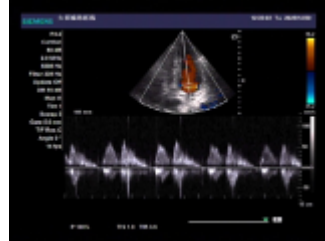
体检号: 451192

申请医院: 本院

体检科室: 体检科

检查部位: 心脏彩超

经典图像:



影像所见:

超声测量 (单位: mm)

升主动脉内径 29 (32±3mm)

左房内径 32 (35mm)

室间隔 9 (8-11mm)

左室内径 39 (47±4mm)

左室后壁 9 (8-11mm)

EF70% (50-80%)

右室内径 32 (36±4mm)

右房内径 31 (36±4mm)

FS33% (28-41%)

主肺动脉内径 20 (23±3mm)

升主动脉内径正常, 心脏各腔室大小正常, 室间隔厚度正常, 左室壁未见明显节段性运动异常, 各瓣膜及启闭功能未见明显异常, 舒张期二尖瓣口血流频谱 E/A<1, 心包腔未见积液。

影像诊断:

左室舒张功能减低

报告医师: 李菊蓉

检查日期: 2025-12-30

审核医师: 李菊蓉

报告日期: 2025-12-30

温馨提示: 本报告仅供临床医生参考! 若有疑问, 请致电: 0352---5339668

地址: 大同市平城区迎宾街 750 号。

大同五洲心血管病医院

0352-5332388



大同五洲心血管病医院

超声诊断图文报告

流水号: 2309221088

超声号: 2092235

姓名: 韩国华

年龄: 42岁

性别: 女

检查设备: Vivid E95

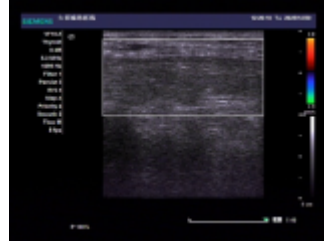
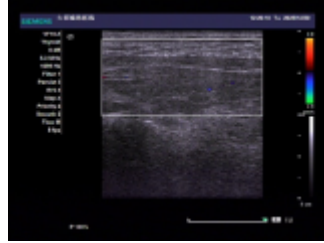
体检号: 451192

申请医院: 本院

体检科室: 体检科

检查部位: 甲状腺彩超

经典图像:



影像所见:

甲状腺双侧叶形态正常, 包膜完整, 实质回声均匀, CDFI: 未见异常血流信号。
双侧颈部未见明显肿大淋巴结。

影像诊断:

甲状腺双侧叶未见异常

报告医师: 李菊蓉

检查日期: 2025-12-30

审核医师: 李菊蓉

报告日期: 2025-12-30

温馨提示: 本报告仅供临床医生参考! 若有疑问, 请致电: 0352---5339668

地址: 大同市平城区迎宾街 750 号。

大同五洲心血管病医院

0352-5332388



大同五洲心血管病医院

超声诊断图文报告

流水号: 2309221088

超声号: 2092237

姓名: 韩国华

年龄: 42岁

性别: 女

检查设备: Vivid E95

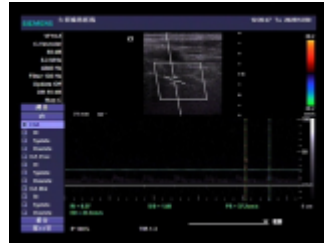
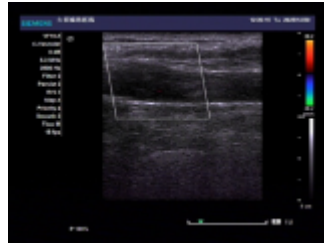
体检号: 451192

申请医院: 本院

体检科室: 体检科

检查部位: 颈部血管彩超

经典图像:



影像所见:

右锁骨下动脉起始处、双侧颈总动脉、颈内、颈外动脉起始段内中膜不增厚, 内壁欠光滑, 管壁未见明确强回声斑。CDFI: 血流充盈好。PW: 频谱形态正常。 双侧椎动脉走行正常, 椎动脉内径正常, 管壁不厚, 管腔内为无回声, CDFI: 血流充盈好。PW: 频谱正常。

影像诊断:

双侧颈动脉、椎动脉未见明显异常

报告医师: 李菊蓉

检查日期: 2025-12-30

审核医师: 李菊蓉

报告日期: 2025-12-30

温馨提示: 本报告仅供临床医生参考! 若有疑问, 请致电: 0352---5339668

地址: 大同市平城区迎宾街 750 号。

大同五洲心血管病医院

0352-5332388



大同五洲心血管病医院

超声诊断图文报告

流水号: 2309221088

超声号: 2092240

姓名: 韩国华

年龄: 42岁

性别: 女

检查设备: Vivid E95

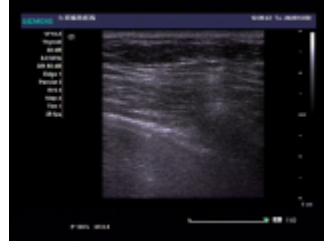
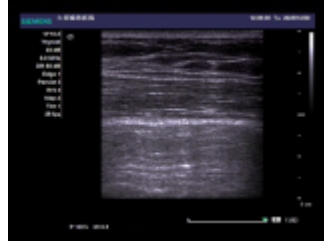
体检号: 451192

申请医院: 本院

体检科室: 体检科

检查部位: 乳腺彩超

经典图像:



影像所见:

男性乳腺: 双侧乳腺腺体层次清晰, 乳导管未见扩张, 未见明显占位性病变, CDFI: 未见异常血流信号。
双侧腋下未见明显肿大淋巴结。

影像诊断:

双侧乳腺未见明显异常

报告医师: 李菊蓉

检查日期: 2025-12-30

审核医师: 李菊蓉

报告日期: 2025-12-30

温馨提示: 本报告仅供临床医生参考! 若有疑问, 请致电: 0352---5339668

地址: 大同市平城区迎宾街 750 号。

大同五洲心血管病医院

0352-5332388



大同五洲心血管病医院

超声诊断图文报告

流水号: 2309221088

超声号: 2092242

姓名: 韩国华

年龄: 42岁

性别: 女

检查设备: Vivid E95

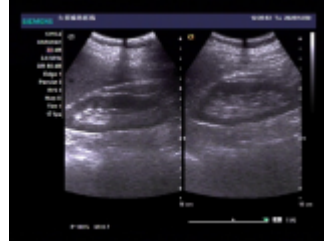
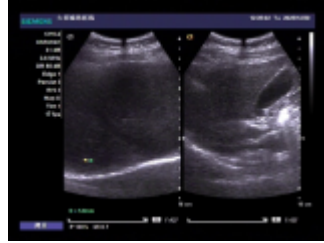
体检号: 451192

申请医院: 本院

体检科室: 体检科

检查部位: 全腹彩超

经典图像:



影像所见:

肝脏大小形态正常, 包膜光滑完整, 右叶实质内探及直径约 0.6cm 强回声斑, 余实质回声均匀, 肝内管道系统走行清晰, 门静脉及肝内胆管不扩张。

胆囊大小形态正常, 壁不厚、光滑, 囊内透声好, 肝外胆管不扩张。

胰腺大小形态正常, 实质回声均匀, 主胰管不扩张。

脾脏大小形态正常, 实质回声均匀, 脾门静脉不宽。

双肾大小形态正常, 皮髓质分界清晰, 集合系统未见分离, 双侧输尿管未见扩张。

影像诊断:

肝内钙化斑

报告医师: 李菊蓉

检查日期: 2025-12-30

审核医师: 李菊蓉

报告日期: 2025-12-30

温馨提示: 本报告仅供临床医生参考! 若有疑问, 请致电: 0352---5339668

地址: 大同市平城区迎宾街 750 号。

大同五洲心血管病医院

0352-5332388



大同五洲心血管病医院

双源 CT 诊断图文报告

ID号: 2309221088

影像号: CT20251230093

姓名: 韩国华

年龄: 42岁

性别: 女

检查设备: 西门子量子双源 CT

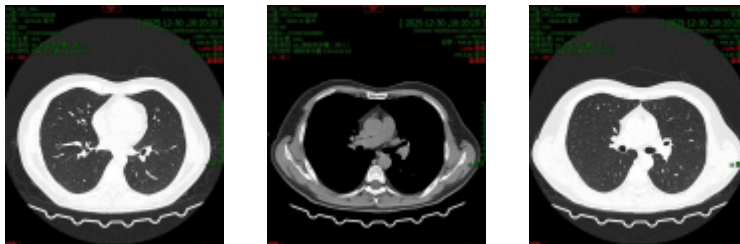体检号: 451192

申请医院: 本院

体检科室: 体检科

检查部位: 肺部双源 CT

经典图像:



影像所见:

双侧胸廓对称, 气管居中。气管及支气管未见狭窄及阻塞。双肺支气管血管束形态、结构、走行正常, 肺内未见异常密度。双肺门不大, 形态自然。心脏及大血管大小、形态未见异常。纵隔内未见肿块及肿大淋巴结。胸膜无增厚, 胸膜腔内无积液。胸壁软组织及骨骼未见病变征象。

影像诊断:

胸部 CT 平扫未见异常

报告医师: 张剑峰

检查日期: 2026-01-01

审核医师: 张剑峰

报告日期: 2026-01-01

大同五洲心血管病医院

0352-5332388

温馨提示：本报告仅供临床医生参考！若有疑问，请致电：0352---5339668

地址：大同市平城区迎宾街 750 号。

 大同五洲心血管病医院
MRI 诊断图文报告

ID 号：2309221088

影像号：MR20251230015

姓名：韩国华

年龄：42 岁

性别：女

检查设备：西门子 1.5T 磁共振

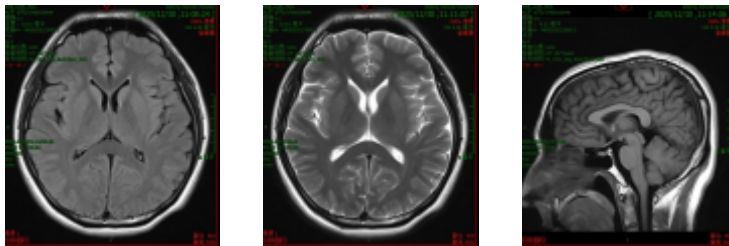
体检号：451192

申请医院：本院

体检科室：体检科

检查部位：MR 检查

经典图像：



影像所见：

双侧大脑半球对称，皮髓质分界清，未见异常信号。脑干、双侧小脑半球未见异常信号及占位征象。脑室、脑池无扩大，脑沟、脑裂无增宽。中线结构居中。左侧鼻甲肥大。

影像诊断：

1. 脑内 MRI 扫描未见异常
2. 左侧鼻甲肥大

报告医师：陈江莲

检查日期：2025-12-30

审核医师：陈江莲

报告日期：2025-12-30

大同五洲心血管病医院

0352-5332388

温馨提示：本报告仅供临床医生参考！如有疑问，请致电：0352---5339668

地址：大同市平城区迎宾街 750 号。
