



2309221087

大同瑞慈健康体检

报 告 册

| | | | |
|------|-------------|----|-----|
| 体检编号 | 451191 | 工号 | 586 |
| 姓名 | 李晓东 | | |
| 性别 | 男 | 年龄 | 49岁 |
| 单位 | 中国银行大同分行 | | |
| 部门 | 中国银行大同分行 | | |
| 联系电话 | 18903522526 | | |
| 体检日期 | 2023-11-26 | | |

尊敬的 李晓东先生 您好！

首先，瑞慈健康体检全体员工欢迎您的光临，并对您的信任表示衷心的感谢！

您于 2023-11-26 （体检编号：451191）完成健康检查，本机构的各科医生已根据您的体检项目及结果，汇总成此份健康体检报告，并经总检医生审核。据此提出对您健康状况的综合分析及建议。

瑞慈健康体检倡导“大健康、大康复”，提出“健康是第一财富（Rich）”的人文理念。希望您仔细阅读并妥善地保管此份健康体检报告，并认真关注报告中的提示与建议，若您对报告内容有任何疑问，可直接与瑞慈健康体检客服部联系，进一步咨询。

健康体检咨询电话：**0352-2824444**

客户服务咨询电话：**0352-2830597**
400-6112995

瑞慈健康体检报告由下列内容组成：

第一部分：主检报告

第二部分：分科分项结果

第三部分：检验报告

第四部分：附表

主检报告

检查综述

- 1、【身高、体重、血压】（1）体重指数 25.21：超重
- 2、【眼科】（1）视力下降
- 3、【血常规（五分类）】淋巴细胞绝对值(LY#)偏高(3.64 $10^9/L$) 红细胞压积(HCT)偏高(50.3 %)
- 4、【血脂四项】动脉硬化指数偏高(4.62) 总胆固醇(CHOL)偏高(7.83 mmol/L) 甘油三酯(TG)偏高(12.27 mmol/L)
- 5、【心电图】1.窦性心律 2.T波低平
- 6、【全腹彩超】1.中度脂肪肝
- 7、【骨密度检查】骨质减少
- 8、【肺功能测定】限制性通气功能障碍
- 9、【口腔科】（1）右上第三磨牙 残冠 右下第三磨牙 阻生齿 右下第二磨牙 龋齿 （2）牙龈萎缩 牙龈色红，探之出血 （3）牙周：牙结石
- 10、【动脉硬化检测】1.右侧上肢动脉阻塞，肢体远端动脉血液灌注欠充足
- 11、【C14检测幽门螺杆菌】阳性++

医生建议

【超重】：

- (1)体重指数是判断体重超标或偏低的主要指标。体重是反映和衡量一个人健康状况的重要标志之一，过胖和过瘦都不利于健康，身高体重不协调也不会给人以美感。体重的变化，还会直接反映身体长期的热量平衡状态。
- (2)当需要比较及分析一个人的体重对于不同身高的人所带来的健康影响时，体重指数是一个中立而可靠的指标。其主要适用于需要体重测试、体型肥胖和全身检查的人群。
- (3)体重指数(BMI)是世界卫生组织推荐的国际统一使用的肥胖分型标准，也是目前国际上常用的衡量人体胖瘦程度以及是否健康的一个标准，其计算方式为： $BMI = \text{体重(千克)} / \text{身高(米} \times \text{米)}$ 。成人的标准值是BMI18.5-23.9之间。低于18.5为体重指数偏低；高于23.9则为体重指数偏高。
- (4)一般表现为体重超重或肥胖，超重及肥胖会出现一系列代谢性疾病，如高血压、高血糖、高血脂、高尿酸血症等，所以体重指数偏高者一定要注意控制体重。
- (5)合理控制饮食，食品多样化，食物纤维可适量增加，饮食规律，避免暴饮暴食，低盐、低脂饮食为主，减少高热量食物的摄入。
- (6)加强体育锻炼，每天最少保持30分钟的中等强度运动。鼓励每天至少快步走6000步比较健康。肥胖患者不适合较剧烈的运动，会加重膝关节的负担，可以选择游泳、划船等对膝关节负荷较小的运动。
- (7)定期检查血糖、血脂、肝功、肝脏B超等，积极治疗基础性疾病。
- (8)减少热量摄取及增加热量消耗。强调以健康行为、饮食、运动为主的综合治疗。

【视力下降】：

- (1)视力下降是由角膜白斑或角膜炎、晶状体混浊、眼底疾病、屈光不正等原因引起，建议眼科诊断治疗。

【淋巴细胞绝对值(LY#)偏高】：

- (1)成人全血淋巴细胞占白细胞总数的 20-40%。在中性粒细胞减少的病例中，淋巴细胞可相对增高，多与病毒感染有关（如感冒等）。
- (2)病理性增高见于传染性淋巴细胞增多症、结核病、百日咳、急慢性淋巴细胞白血病、传染性单核细胞增多症等，建议结合其它血常规指标及临床进行综合评估。

【红细胞压积(HCT)偏高】：

- (1)供内科结合临床参考。
- (2)如果明显升高，复查血常规。

【总胆固醇(CHOL)偏高】：

- (1)总胆固醇是脂质的主要成分之一，其数量受年龄、家族、性别、饮食、遗传等多种因素影响。总胆固醇对人体生长发育以及新陈代谢有重要的作用，正常值是 2.59-5.20mmol/L。
- (2)总胆固醇升高后，会增加类脂物质的堆积，会产生更多的血管斑块，进而增加心脑血管疾病的风险。大于 5.21-5.69mmol/L 是胆固醇的临界偏高，即使是一个完全健康的人，只要总胆固醇 > 7.2mmol/L 或低密度脂蛋白 > 4.9mmol/L，未来发生心脑血管的风险就明显增高，应该马上治疗。
- (3)总胆固醇升高根据病因可分为两大类：一是原发性，是由于遗传因素缺陷所致，另一种是继发性，可引起其升高的疾病主要有糖尿病、高血压、甲减、肝肾疾病等。
- (4)降低总胆固醇的治疗中，原发性偏高应积极应用降脂药，曾经选择他汀类药物，胆固醇任不能达标的，可联合用药（如依折麦布等）。
- (5)如果总胆固醇偏高，且患者有糖尿病、高血压、甲减、肝肾疾病或者已经发生心脑血管疾病的人更应积极用药，控制降低疾病风险。
- (6)戒烟，增强运动，采用低脂、低糖饮食，少食富含脂肪、胆固醇及饱和脂肪酸的食物，多进食蔬菜、水果、豆制品、粗粮、鱼和高纤维食品。
- (7)必要时在医师指导下使用降脂药物治疗，并前往内分泌科复诊。

【动脉硬化指数偏高】：

- (1)动脉硬化指数偏高，提示动脉硬化的风险性会更高，也就是心脑血管疾病的发病率会相对较高。建议控制血脂、血糖，少吃油腻食物，多吃蔬菜水果，加强锻炼，减轻体重。

【甘油三脂(TG)偏高】：

- (1)甘油三酯是甘油和脂肪酸所构成的有机化合物，甘油三酯测定是脂类代谢的重要指标之一。
- (2)甘油三酯增高与冠心病的发生有着重要的相关性，随年龄增大而有上升的趋势，其增高最常见于高脂和过量糖类饮食、肥胖等。
- (3)甘油三酯主要功能是为机体提供能量，其正常值在 0.7-1.7mmol/L 之间，1.7-2.29mmol/L 为边缘增高，提示应该注意饮食和运动了。
- (4)甘油三酯大于 2.3mmol/L，就称为高甘油三酯血症。甘油三酯增高虽然不会直接导致血管斑块的形成，但也会间接引起心脑血管疾病风险增加，同时，当甘油三酯大于 5.6mmol/L 时，还会增加急性胰腺炎的风险，所以降低甘油三酯的基础主要是控制饮食，饮食控制不佳可以选择药物治疗。
- (5)生活方式的干预是控制甘油三酯水平升高的基础，包括减重，增加运动量，限制酒精摄入以及避免食用果糖和高碳水化合物食物。多食蔬菜水果，定期复查。
- (6)明显增高者在医师的指导下使用降脂药物治疗，首选他汀和贝特类药物。

【T波低平】：

- (1)建议往心血管内科诊断治疗，定期复查。

【中度脂肪肝】：

- (1)脂肪肝是指肝脏被脂肪浸润，为一种多病因引起的获得性疾病。
- (2)脂肪肝是以肝细胞脂肪变性和脂肪蓄积为病理特征，最常见易患因素有超重或肥胖、进食油腻食物、高脂血症（尤其甘油三酯升高）、营养失调（营养过量或不足）、饮酒、高脂血症、少运动、糖耐量异常、减肥造成体重急剧下降、营养不良、中毒和药物等。

- (3)当肝内脂类（主要为甘油三酯）含量超过肝重的5%时为脂肪肝。脂肪肝是一个常见的临床现象，不是一个独立性的疾病。
- (4)值得注意的是，过多的脂肪在肝组织、肝细胞内浸润，引起肝细胞肿大，严重可致肝硬化。脂肪肝是可逆性的，合理饮食、运动及治疗后可恢复。
- (5)合理控制饮食，控制总摄入量，低盐、低脂和低糖类饮食，少吃动物内脏，多吃蔬菜水果；
- (6)控制危险因素，如控制体重、改善胰岛素抵抗、调整血脂紊乱，戒烟、戒酒，坚持长期有氧运动，加强体育锻炼；
- (7)定期复查腹部彩超、血脂、肝功能。

【骨质减少】：

- (1)骨质减少是指以单位体积内骨组织量减少为特点的代谢性骨病变，表示骨骼密度低于正常水平，因为骨骼密度是测量骨骼强度的指标。骨质减少是一种渐进的形式，但能够反映骨骼状况。骨质减少是骨质疏松的前兆，其发展到严重程度就是骨质疏松。
- (2)骨骼随着年龄的增长，细胞活跃程度会逐渐降低，并且年龄增长后，体内性激素水平会逐渐下降，钙、锌、维生素D等微量元素吸收不足，导致骨质减少。此外，如果缺乏运动、过度挑食、偏食等情况，也会影响机体对微量元素的吸收，进而导致骨质减少。
- (3)骨质减少在临床上多见于孕妇和中老年人群，孕妇因为胎儿生长发育需要钙质，骨质会出现减少；中老年人群因为年龄增长也会出现钙质的流失。
- (4)此外，女性绝经期后雌激素分泌会明显下降导致破骨细胞活跃，引起骨量丢失而出现骨质减少；甲状腺、甲状旁腺功能亢进等继发性疾病也可导致骨质减少。
- (5)临床上常用双能X线骨密度测量作为测量骨质流失的一种方法，其测量骨密度主要是在脊柱、髋关节等部位；跟骨的定量超声也可用于普通筛查，其方法费用低、便携且无电离辐射。
- (6)定期复查骨密度，每年做一次骨密度的检测。如果骨质继续减少，就需要药物的治疗（如钙尔奇D、骨化三醇等）。
- (7)经常晒太阳或补充维生素D。加强体育锻炼，多参加户外运动。补钙，钙含量多的食品主要见于海产品、牛奶、豆腐、豆浆、酸奶、芝麻、绿色蔬菜等，到了五十岁以后最好口服钙片，以促进钙的吸收。

【限制性通气功能障碍】：

- (1)建议往呼吸内科进一步诊断治疗。

【牙结石】：

- (1)牙结石又称牙石，是沉积在牙齿或修复体表面上已经钙化或正在钙化的菌斑或软垢。其开始时是软的，会因逐渐的钙化而变硬。它是由75%的磷酸钙，15-25%的水、有机物、磷酸锰、矿酸钙及微量的钾、钠、铁所构成，并呈现出黄色、棕色或者黑色。
- (2)牙结石通常存在于唾液腺开口处的牙齿表面（例如：下颚前牙的舌侧表面，上颚后牙的颊侧表面）和牙齿的颈部，以及口腔粘膜运动不到的牙齿表面等处。
- (3)牙结石形成后，可伴随牙龈出血、牙龈萎缩、口臭等症状。
- (4)牙结石是牙周病的重要病因，它会不断刺激牙周组织，并且压迫牙龈，影响血液循环，造成牙周组织的细菌感染，形成牙周囊袋，此后更易使食物残渣、牙菌斑、牙结石等的堆积，最终牙周支持组织全部破坏，导致牙齿松动，以至于不得不拔除牙齿。
- (5)早晚刷牙、饭后漱口是防治牙结石形成的最重要措施。应采取正确的竖刷牙法和巴氏刷牙法，纠正横刷牙法。
- (6)多吃富有维生素的粗纤维食物，如肉、蛋、各种蔬菜和水果，充分咀嚼以利于牙面清洁。少吃甜食及黏性很强的食物，不吃零食。
- (7)建议每半年进行一次口腔健康检查，每年进行2-3次全口超声波洁牙术，使牙面、牙颈部经常处于洁净状态。

【牙龈色红，探之出血】：

- (1)牙龈的这种情况一般是由于牙结石导致的牙龈局部发炎。
- (2)必须坚持每天认真和合理刷牙（采用竖刷法），彻底清除牙菌斑。要经常检查口腔，保持口腔卫生，防止牙龈出血。

- (3)正确的刷牙方法是：顺着牙齿长轴方向，上牙向下刷，下牙往上刷，每个牙面都要刷到，这样刷牙不仅能把牙刷干净而且对牙龈起到按摩作用，促进牙龈的血液循环。
- (4)建议每半年进行一次口腔健康检查，每年进行2-3次全口超声波洁牙术，使牙面、牙颈部经常处于洁净状态。
- (5)注意口腔清洁卫生，养成早晚刷牙，饭后漱口的良好习惯。
- (6)及时治疗牙龈炎，防止炎症侵犯深部牙周组织，形成牙周炎。
- (7)养成清晨排便习惯。进餐要规律，细嚼慢咽，多食蔬菜，如胡萝卜、菠菜、木耳。适量进食水果，如山楂、苹果。男性少抽烟少喝酒。

【龋齿】：

- (1)龋齿是龋病的俗称，它是一种很常见牙体硬组织疾病，是牙齿在以细菌为主的多种外界因素的影响下，牙齿的牙釉质、牙本质或牙骨质发生的一种慢性进行性破坏的疾病。
- (2)临床上常根据龋坏程度分为浅龋、中龋、深龋三个阶段。
- (3)浅龋初期呈现白垩色或黄褐色斑块，窝沟处呈现浸墨状弥散，一般无明显龋洞；后期可出现局限于釉质的浅洞，无自觉症状。
- (4)中龋有明显龋洞，对外界刺激（如冷、热、酸、甜和食物嵌入等）可出现疼痛反应，当刺激源去除后疼痛立即消失，无自发性痛。
- (5)深龋一般表现为大而深或入口小而深层有较为广泛的破坏龋洞，对外界刺激反应较中龋为重，但刺激源去除后，疼痛仍可消失，无自发性痛。
- (6)对于恒牙尚未成洞的浅龋，乳前牙的浅、中龋洞，主要应用药物抑制龋病发展的方法；对已形成实质性缺损的牙齿，一般应去除龋坏组织，行充填术进行治疗。
- (7)早晚刷牙，养成饭后漱口的好习惯。少吃酸性刺激性及含糖分过高的食物，如糖、巧克力、饼干等，临睡前不吃零食。饮食选择富含钙、无机盐等营养食物，尽可能食用高纤维粗糙食物。定期进行口腔检查。

【阻生齿】：

- (1)牙齿在颌骨内由于位置不当，不能萌出到正常咬合位置，这样的牙齿称为阻生齿。最常见的阻生齿是下颌第三磨牙，其次是上颌第三磨牙和上颌尖牙等。
- (2)阻生齿和覆盖在其上的牙龈之间，很容易藏污纳垢，滋生细菌，引起口臭、牙齿龋坏等，当身体抵抗力下降时，常常会导致牙冠周围的牙龈发生炎症，严重时脸颊可致肿胀，张口困难，甚至会引起全身发烧，颌下淋巴结肿大。
- (3)阻生齿常常还会引起邻牙龋坏、松动、牙槽骨吸收等症状，所以能引起这些病变的阻生牙应该拔除。
- (4)由于阻生齿位置不正，被邻牙阻挡，有些还可能完全被骨组织包埋，因此阻生齿的拔除比拔除其他牙齿要困难，被牙龈覆盖的要切开牙龈，被骨包埋的要把骨去除，被邻牙挡住的要把牙冠劈开，分片拔除。
- (5)拔阻生齿费时较长，术中术后可能发生的并发症也较多，如：出血、断根、邻牙损伤等。
- (6)建议如果阻生齿位置不当，引起智齿冠周炎、邻牙的龋坏、松动等病变时，可往口腔科行拔除术。

【残冠】：

- (1)牙齿由于龋坏等原因而致使牙冠的大部分缺损，称为残冠。牙冠基本缺失，仅剩余牙根，称为残根。
- (2)残根、残冠一旦形成，牙齿的髓腔、根管就暴露于口腔的有菌环境中，细菌可通过根管到达根尖，形成根尖周围炎，使牙齿成为病灶牙。乳牙的残根、残冠可能会引起恒牙的牙釉质发育不全，遗留的残根还可以引起恒牙萌出过早或过晚，影响恒牙萌出的时间和位置，导致牙列畸形。
- (3)乳牙的残根、残冠，引起根尖周炎，或影响恒牙的萌出时，应予拔除。
- (4)恒牙的残根、残冠，根尖周病损较大，牙周情况不良或对口腔粘膜有长期慢性刺激时，应予拔除。
- (5)牙周情况较好，根尖周病损不大的残冠，可以先进行彻底的根管治疗，然后通过桩冠修复，最后进行全冠修复以恢复牙齿的外型和功能。
- (6)牙周情况较好，根尖周病损不大，牙根粗壮的残根，可以先进行彻底的根管治疗后行桩冠修复，或保留进行覆盖义齿修复。

【牙龈萎缩】：

- (1)牙龈生理性萎缩主要是龈缘部分存在异物又长期得不到清理，细菌滋生刺激长期存在所致；另外随着年龄的增长也会或多或少发生萎缩，致使牙龈暴露，这种生理性萎缩，是无需要治疗的。

- (2)炎症性的牙龈萎缩，主要表现为牙龈红肿胀痛，刷牙常见出血，对冷热温度变化及酸性食物等异常敏感，妨碍进食，尤其应该注意防治。
- (3)掌握正确竖刷法的刷牙方法，注意口腔清洁卫生，养成早晚刷牙，饭后漱口的良好习惯。
- (4)定期到医院检查治疗，每年进行2-3次全口超声波洁牙术。
- (5)补充维生素C等微量元素，多食水果蔬菜，戒烟限酒，避免熬夜的不良生活习惯。

【上肢动脉阻塞】：

- (1)动脉硬化是全身性粥样硬化在肢体局部表现，是全身性动脉内膜及其中膜呈退行性、增生性改变，使血管壁变硬缩小，失去弹性，从而继发血栓形成致使远端血流量进行性减少或中断。
- (2)要均衡饮食，要防止其他疾病引起的动脉粥样硬化，如糖尿病、肥胖、高血压。少吃含油脂和胆固醇多的食品，减少盐的摄入，多吃富含高密度脂蛋白的鱼类、海鲜。戒烟限酒，控制体重，保持良好的心态。通过适量的运动，可以明显改善动脉粥样硬化。必要时内科咨询及诊治。

【肢体远端动脉血液灌注欠充足】：

- (1)动脉硬化是全身性粥样硬化在肢体局部表现，是全身性动脉内膜及其中膜呈退行性、增生性改变，使血管壁变硬缩小，失去弹性，从而继发血栓形成致使远端血流量进行性减少或中断。
- (2)要均衡饮食，要防止其他疾病引起的动脉粥样硬化，如糖尿病、肥胖、高血压。少吃含油脂和胆固醇多的食品，减少盐的摄入，多吃富含高密度脂蛋白的鱼类、海鲜。戒烟限酒，控制体重，保持良好的心态。通过适量的运动，可以明显改善动脉粥样硬化。必要时内科咨询及诊治。

【呼气试验检验报告阳性++】：

- (1)提示幽门螺旋杆菌（HP）感染。幽门螺旋杆菌是慢性活动性胃炎的病原菌，是消化道溃疡和胃癌等疾病的重要致病因子。
- (2)没有临床症状者（如中上腹不适、饱胀、反酸、恶心等），可暂不进行抗HP治疗。如果是HP感染的消化性溃疡、慢性胃炎、早期胃癌切除后和需要长期服用非甾体类抗炎药物（如阿司匹林）者，应在专科医生指导下进行抗HP治疗。
- (3)建议您先进行胃镜检查，或往消化内科咨询，再决定是否进行根除治疗。

汇总医生： 樊兴国

主检日期： 2023-11-28

主检医生：

分科结果

身高、体重、血压

| 项目名称 | 检查结果 | 项目名称 | 检查结果 |
|------|------------|------|------|
| 身高 | 169cm | 体重 | 72kg |
| 血压 | 121/77mmHg | | |

***小结：**

(1) 体重指数 25.21：超重

操作员：杨柳庆

检查日期:2023-11-26

检查医生：名燕凌

内科

| 项目名称 | 检查结果 | 项目名称 | 检查结果 |
|------|----------|------|---------|
| 心率 | 84 次/min | 心律 | 齐 |
| 心脏杂音 | 无 | 心界 | 正常 |
| 肺部 | 正常 | 呼吸音 | 呼吸音清 |
| 啰音 | 未闻及 | 叩诊 | 叩诊呈清音 |
| 腹部触诊 | 腹部平软 | 发育 | 正常 |
| 肝胆 | 肋下未触及 | 脾脏 | 肋下未触及 |
| 双肾 | 无叩击痛 | 肠鸣音 | 正常 |
| 营养 | 良好 | 神经系统 | 正常 |
| 生理反射 | 生理反射存在 | 病理反射 | 病理反射未引出 |
| 颅神经 | 正常 | 运动功能 | 正常 |
| 深浅感觉 | 正常 | 其它 | 无异常发现 |
| 既往史 | 无 | | |

***小结：**

未见异常

操作员：杨淑兰

检查日期:2023-11-26

检查医生：杨淑兰

外科（男）

| 项目名称 | 检查结果 | 项目名称 | 检查结果 |
|--------|------|-------|------|
| 皮肤 | 正常 | 甲状腺 | 无肿大 |
| 脊椎 | 无畸形 | 浅表淋巴结 | 无肿大 |
| 肛门 | 拒检 | 前列腺 | 未检 |
| 泌尿外生殖器 | 正常 | 四肢关节 | 未见异常 |
| 腹股沟 | 未见异常 | 足背动脉 | 正常 |
| 紫绀 | 无 | 色素沉着 | 无 |
| 脱毛 | 无 | 脱色 | 无 |
| 浮肿 | 无 | 皮下结节 | 无 |
| 头颅 | 正常 | 颈部 | 正常 |
| 乳腺 | 正常 | 脊柱 | 正常 |
| 直肠 | 未检 | 皮肤黄疸 | 无 |
| 四肢 | 活动正常 | 其他 | 无 |

*小结:

未见异常

操作员：谷岱清

检查日期:2023-11-26

检查医生：谷岱清

眼科

| 项目名称 | 检查结果 | 项目名称 | 检查结果 |
|-------|------|-------|------|
| 视力(左) | 0.8 | 视力(右) | 0.6 |
| 辨色力 | 正常 | 眼睑 | 正常 |
| 结膜 | 正常 | 泪器 | 正常 |
| 角膜 | 正常 | 虹膜 | 正常 |
| 瞳孔 | 正常 | 晶状体 | 正常 |
| 玻璃体 | 正常 | 眼底 | 未见异常 |

*小结:

(1) 视力下降

操作员：田野青 检查日期:2023-11-26 检查医生：田野青

耳鼻喉科

| 项目名称 | 检查结果 | 项目名称 | 检查结果 |
|-------|------|-------|------|
| 听力(左) | 正常 | 听力(右) | 正常 |
| 外耳道 | 正常 | 鼓膜 | 正常 |
| 鼻窦 | 正常 | 鼻中隔 | 正常 |
| 鼻腔 | 正常 | 扁桃体 | 无肿大 |
| 嗅觉 | 正常 | 咽喉 | 正常 |

***小结:**

未见异常

操作员：王存宝 检查日期:2023-11-26 检查医生：王存宝

口腔科

| 项目名称 | 检查结果 | 项目名称 | 检查结果 |
|------|----------------|-------|--------------------------------|
| 唇颊 | 正常 | 齿 | 右上第三磨牙&残冠&右下第三磨牙&阻生齿&右下第二磨牙&龋齿 |
| 牙龈 | 牙龈萎缩&牙龈色红，探之出血 | 牙周 | 牙结石III度 |
| 舌腭 | 正常 | 腮腺 | 正常 |
| 颌下腺 | 正常 | 颞下颌关节 | 正常 |

***小结:**

(1) 右上第三磨牙 残冠 右下第三磨牙 阻生齿 右下第二磨牙 龋齿

(2) 牙龈萎缩 牙龈色红，探之出血

(3) 牙周：牙结石

操作员：麻剑 检查日期:2023-11-26 检查医生：麻剑

检验报告

血流变

| 项目名称 | 检查结果 | 单位 | 参考值 | 提示 |
|--------------|-------|------|--------------|----|
| 全血粘度高切 200/s | 4.31 | mpas | 3.53--4.65 | |
| 全血粘度中切 100/s | 4.63 | mpas | 3.6--4.9 | |
| 全血粘度中切 50/s | 5.09 | mpas | 4.7--5.9 | |
| 全血还原粘度高切 | 5.75 | mpas | 3.66--8.48 | |
| 全血还原粘度低切 | 36.34 | mpas | 31.8--50.2 | |
| 血浆粘度 | 1.44 | mpas | 1.26--1.70 | |
| 血沉(ESR) | 2.90 | mm/h | 0--15 | |
| 红细胞压积 | 0.50 | L/L | 0.40--0.50 | |
| 红细胞聚集指数 | 4.55 | | 3.79--6.05 | |
| 红细胞变形指数 | 0.71 | | 0.51--1.02 | |
| 红细胞刚性指数 | 3.99 | | 2.15--6.73 | |
| 血沉方程 K 值 | 15.01 | mm/h | 0--77 | |
| 全血粘度 1/s | 19.61 | mpas | 17.6--21.3 | |
| 全血高切相对指数 | 3.00 | | 2.08--3.69 | |
| 全血低切相对指数 | 13.62 | | 10.37--16.94 | |

*小结:

未见异常

操作员：梁可欣 检查日期:2023-11-26

检查医生:陈建国

尿液分析+尿沉渣

| 项目名称 | 检查结果 | 单位 | 参考值 | 提示 |
|----------|------|------|-------|----|
| 白细胞尿 | 0 | 个/ul | 0--13 | |
| 上皮细胞(EC) | 0 | /HP | 0--28 | |
| 管型(CAST) | 0 | 个/ul | 0--1 | |

| | | | | |
|-------------|-------|------|--------------|--|
| 霉菌 (尿) | 0 | /HP | 0--0 | |
| 结晶 | 0 | /HP | 0--10 | |
| 透明度(CLA) | 清亮 | | | |
| 胆红素(BIL) | - | | 阴性 | |
| 隐血(ERY) | - | | 阴性 | |
| 小圆上皮细胞(SRC) | 0 | 个/ul | 0--0 | |
| 维生素 C | - | | 阴性 | |
| 异常红细胞 | 0 | 个/ul | 0--3 | |
| 红细胞 (正常) | 0 | 个/ul | 0--6 | |
| 鳞状上皮细胞 | 0 | 个/ul | 0--0 | |
| 粘液丝 | 0 | 个/ul | 0--0 | |
| 颜色(Colour) | 淡黄色 | | | |
| 尿葡萄糖(GLU) | - | | 阴性 | |
| 酮体(KET) | - | | 阴性 | |
| 比重(SG) | 1.020 | | 1.003--1.030 | |
| 酸碱度(PH) | 6.0 | | 4.5--8.0 | |
| 尿蛋白质(PRO) | - | | 阴性 | |
| 尿胆原(URO) | - | | 阴性 | |
| 亚硝酸盐(NIT) | - | | 阴性 | |
| 红细胞(尿)(RBC) | 0 | 个/ul | 0--6 | |
| 尿白细胞(LEU) | - | | 阴性 | |

***小结:**

未见异常

操作员：李佳敏 检查日期:2023-11-27 检查医生:陈建国

肝功七项

| 项目名称 | 检查结果 | 单位 | 参考值 | 提示 |
|-------------|------|-----|--------|----|
| 总蛋白(T PROT) | 77.8 | g/L | 65--85 | |

| | | | | |
|------------------|-------|--------|----------|--|
| 白蛋白(ALB) | 47.90 | g/L | 40--55 | |
| 球蛋白(GLB) | 29.90 | g/L | 15--35 | |
| 白蛋白/球蛋白(ALB/GLB) | 1.60 | | 1.0--2.5 | |
| 总胆红素(TBIL) | 10.50 | umol/L | 0--26 | |
| 丙氨酸氨基转移酶(ALT) | 49.00 | U/L | 9--50 | |
| 门冬氨酸氨基转移酶(AST) | 25.00 | U/L | 15--40 | |

***小结:**

未见异常

操作员：刘慧芳 检查日期:2023-11-26 检查医生:陈建国

心肌酶谱

| 项目名称 | 检查结果 | 单位 | 参考值 | 提示 |
|-------------------|--------|-------|----------|----|
| 乳酸脱氢酶(LDH) | 149.00 | U/L | 120--250 | |
| 肌酸激酶(CK) | 69.00 | U/L | 50--310 | |
| 肌酸激酶同工酶(CK-Mb(M)) | 12 | U/L | 0--25 | |
| 高敏肌钙蛋白(Tnl) | 2.50 | pg/ml | 0--46.47 | |

***小结:**

未见异常

操作员：刘慧芳 检查日期:2023-11-26 检查医生:陈建国

血常规（五分类）

| 项目名称 | 检查结果 | 单位 | 参考值 | 提示 |
|---------------|------|--------------------|----------|----|
| 白细胞(WBC) | 8.81 | 10 ⁹ /L | 3.5--9.5 | |
| 淋巴细胞绝对值(LY#) | 3.64 | 10 ⁹ /L | 1.1--3.2 | ↑ |
| 淋巴细胞百分比(LY%) | 41.3 | % | 20--50 | |
| 中性粒细胞绝对值(GR#) | 4.47 | 10 ⁹ /L | 1.8--6.3 | |
| 中性粒细胞百分比(GR%) | 50.7 | % | 40--75 | |

| | | | | |
|-------------------------|-------|---------------------|------------|---|
| 嗜碱性粒细胞绝对值(BA#) | 0.04 | 10 ⁹ /L | 0--0.06 | |
| 嗜碱性粒细胞百分比 (BA%) | 0.5 | % | 0--1.0 | |
| 嗜酸性粒细胞绝对值(EO#) | 0.19 | 10 ⁹ /L | 0.02--0.52 | |
| 嗜酸性粒细胞百分比 (EO%) | 2.2 | % | 0.4--8.0 | |
| 血小板(PLT) | 236 | 10 ⁹ /L | 125--350 | |
| 血小板分布宽度(PDW) | 16.6 | % | 15--17 | |
| 平均血小板体积(MPV) | 9.8 | fl | 6.0--14.0 | |
| 血小板压积(PCT) | 0.231 | % | 0.11--0.28 | |
| 红细胞(RBC) | 5.62 | 10 ¹² /L | 4.3--5.8 | |
| 血红蛋白 | 168 | g/L | 130--175 | |
| 红细胞压积(HCT) | 50.3 | % | 40--50 | ↑ |
| 红细胞平均体积(MCV) | 89.6 | fl | 82--100 | |
| 平均血红蛋白含量(MCH) | 29.9 | pg | 27--34 | |
| 平均血红蛋白浓度(MCHC) | 334 | g/L | 316--354 | |
| 单核细胞绝对值(MO#) | 0.47 | 10 ⁹ /L | 0.1--0.60 | |
| 单核细胞百分比(MO%) | 5.3 | % | 3--10 | |
| 红细胞分布宽度标准差 (RDW-SD) | 45.4 | fl | 35--56 | |
| 红细胞分布宽度变异系数 (RDW-CV) | 13.3 | % | 10.6--16.6 | |
| 大血小板比率 | 25.4 | % | 11--45 | |
| 大血小板数目 | 60 | 10 ⁹ /L | 30--90 | |
| 未成熟粒细胞数目 | 0.05 | 10 ⁹ /L | 0--999 | |
| 未成熟粒细胞百分比 | 0.6 | % | 0--100 | |
| 有核红细胞数目 | 0.000 | 10 ⁹ /L | 0--9999 | |
| 有核红细胞百分比 | 0.00 | /100WBC | 0--9999 | |

***小结:**

淋巴细胞绝对值(LY#)偏高(3.64 10⁹/L) 红细胞压积(HCT)偏高(50.3 %)

操作员：赵伟 检查日期:2023-11-26 检查医生:陈建国

肾功三项

| 项目名称 | 检查结果 | 单位 | 参考值 | 提示 |
|-------------|--------|--------|----------|----|
| 肌酐(CREA) | 73.00 | umol/L | 57--97 | |
| 尿酸(UA) | 390.00 | umol/L | 200--420 | |
| 尿素测定 (Urea) | 5.60 | mmol/L | 3.1--8.0 | |

***小结:**

未见异常

操作员：刘慧芳 检查日期:2023-11-26 检查医生:陈建国

空腹血糖

| 项目名称 | 检查结果 | 单位 | 参考值 | 提示 |
|----------|------|--------|-----------|----|
| 葡萄糖(GLU) | 5.34 | mmol/L | 3.89--6.1 | |

***小结:**

未见异常

操作员：刘慧芳 检查日期:2023-11-26 检查医生:陈建国

血脂四项

| 项目名称 | 检查结果 | 单位 | 参考值 | 提示 |
|-------------|-------|--------|------------|----|
| 动脉硬化指数 | 4.62 | | 1.31--3.19 | ↑ |
| 总胆固醇(CHOL) | 7.83 | mmol/L | 2.59--5.2 | ↑ |
| 甘油三脂(TG) | 12.27 | mmol/L | 0.7--1.7 | ↑ |
| 低密度脂蛋白(LDL) | 3.56 | mmol/L | 0--4.13 | |
| 高密度脂蛋白(HDL) | 0.77 | mmol/L | 0.77--1.55 | |

***小结:**

动脉硬化指数偏高(4.62) 总胆固醇(CHOL)偏高(7.83 mmol/L) 甘油三脂(TG)偏高(12.27 mmol/L)

(男) 肿瘤三项

| 项目名称 | 检查结果 | 单位 | 参考值 | 提示 |
|---------------|------|-------|--------|----|
| 前列腺特异性抗原(PSA) | 0.29 | ng/ml | 0--2.0 | |
| 癌胚抗原(CEA) | 1.51 | ng/ml | 0--5 | |
| 甲胎蛋白(AFP) | 3.2 | ng/ml | 0--7 | |

*小结:

未见异常

大同瑞慈康复医院 12导联心电图报告

李晓东 男 49岁

体检号:451191

病床号:

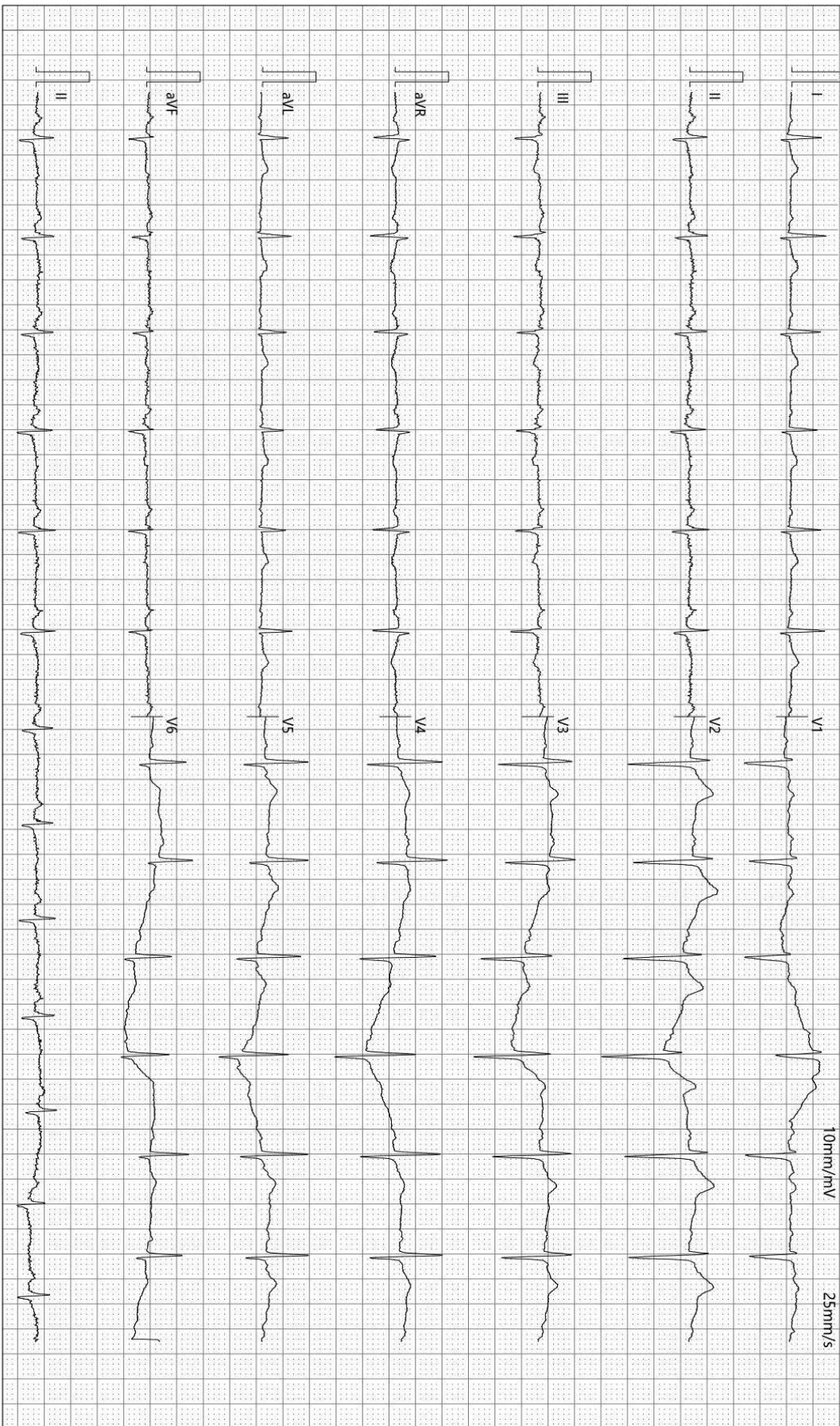
诊断结果:

- 1.窦性心律
- 2.T波低平

诊断医生:

张之生

HR : 77bpm [60~100bpm]
 P : 108ms [0~110ms]
 PR : 170ms [120~200ms]
 QRS : 95ms [60~100ms]
 QT/QTc : 370/421ms [320~440/0~450ms]
 P/QRS/T : 68/-19/-61 deg. [0~75/-30~90/0~75deg]
 RV5/SV1 : 0.775/0.783mV [0.0~2.5/0.0~2.0mV]



检查时间:2023-11-26 09:18:14

诊断时间:2023-11-26 09:29:10

SEMIP V1 90

仅供临床参考

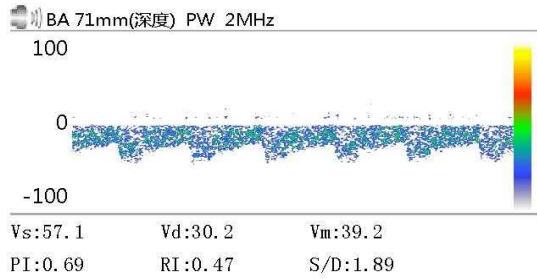
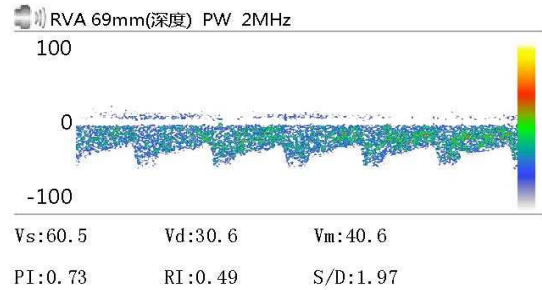
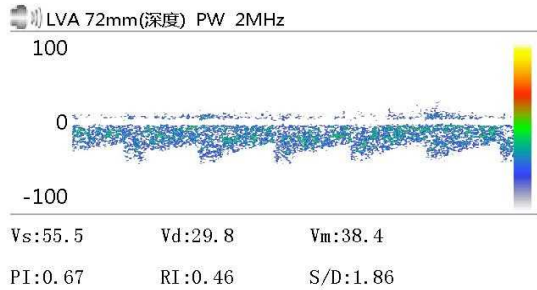
Text



大同瑞慈健康体检

颅内多普勒血流图 (TCD) 检查报告单

姓名: 李晓东 性别: 男 年龄: 49 岁 检查号: 2309221087
 申请科室: 体检科 申请医师: 李菊蓉 检查类型: 颅内血管 床号:



Vs: Vd: Vm:
 PI: RI: S/D:

Vs: Vd: Vm:
 PI: RI: S/D:

Vs: Vd: Vm:
 PI: RI: S/D:

医生意见

结论: 椎-基底动脉脑血管超声未见异常。

李菊蓉

检查日期: 2023-11-26

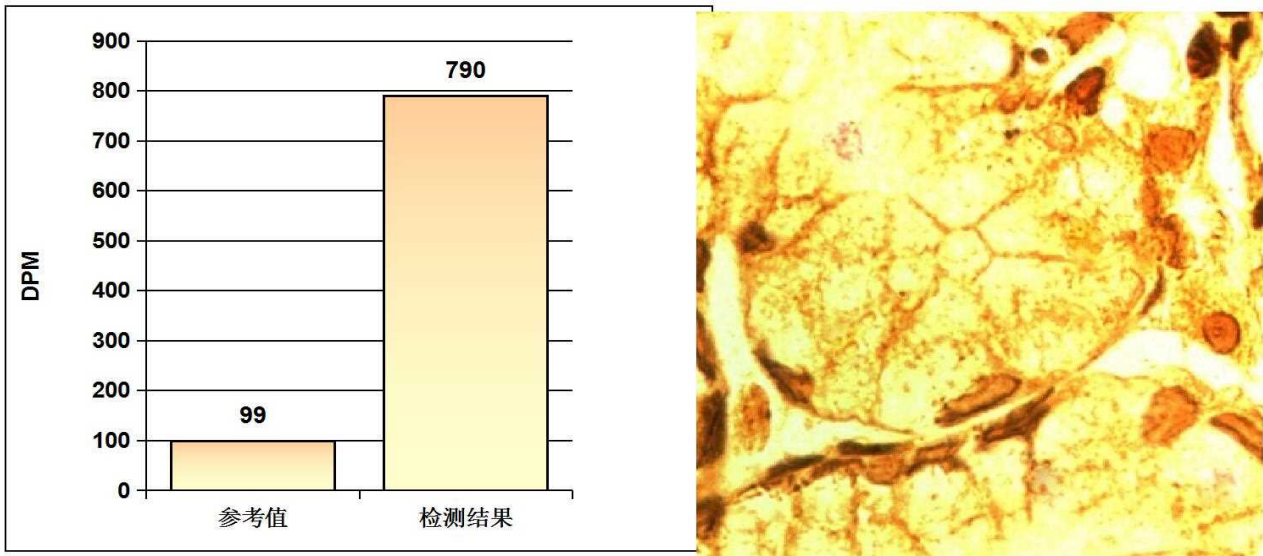
本报告单仅提供临床参考

大同瑞慈康复医院

¹⁴C呼气试验检验报告

| | | | | | |
|------|-------|------|--------------------|----|------------|
| 姓名 | 李晓东-T | 年龄 | 49 | 性别 | 男 |
| 住院号 | 0 | 日期 | 2023/11/26 9:22:02 | 电话 | 0 |
| 送检医生 | 曹居杰 | 样品编号 | 8123 | 编号 | 2309221087 |

¹⁴C呼气试验



阳性参考值 (Disintegrations Per Minute(DPM)):

| | | |
|-------|-------------------|--------|
| DPM值: | dpm > 2499 | 阳性++++ |
| | 1499 < dpm ≤ 2499 | 阳性+++ |
| | 499 < dpm ≤ 1499 | 阳性++ |
| | 149 < dpm ≤ 499 | 阳性+ |
| | dpm ≤ 99 | 阴性 |
| | 99 < dpm ≤ 149 | 不确定 |

检测结果: **dpm= 790** **阳性++**

医生建议: 请接受正规的根除幽门螺杆菌(HP)的治疗, 并在治疗结束后一个月内复查; 注意保持健康及规律饮食!

温馨提示: 您本次检测的结果为阳性

检测医生: _____ 曹居杰

大同瑞慈健康体检

骨密度检测报告

受检者信息

受检者ID: 2309221087
姓名: 李晓东-T
出生年月日: 1984/11/27

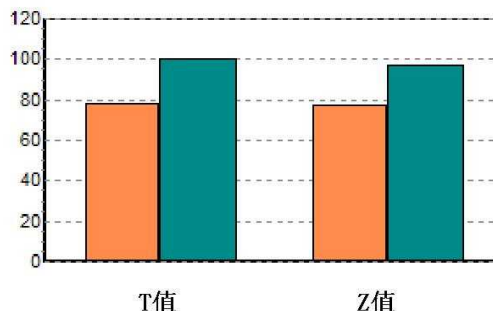
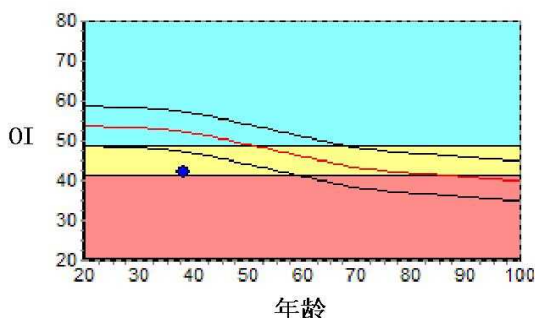
年龄: 38
性别: 男
测定部位(右/左): 右

测定结果

测定日期: 2023/11/26 9:27:43

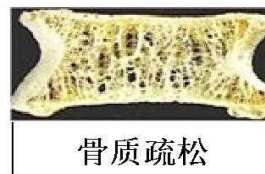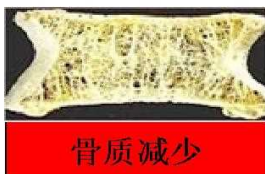
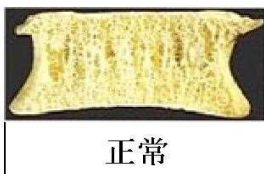
测试编号: 1/1

受测者 平均值



| | | | | |
|------|------------|------|------|---|
| 数据库: | Asia | 成人比: | 77.7 | % |
| OI: | 41.9 | 同龄比: | 80.2 | % |
| SOS: | 1364.3 m/s | OPR: | N/A | % |
| T值: | -2.40 | | | |
| Z值: | -2.06 | | | |

结果分析



注解

以上结论仅供参考

科室:

医生签名:

医院地址 大同瑞慈健康体检
地址 大同市平城区魏都大道79号

联系电话 0352-2824444
操作者 名燕凌

大同瑞慈健康体检

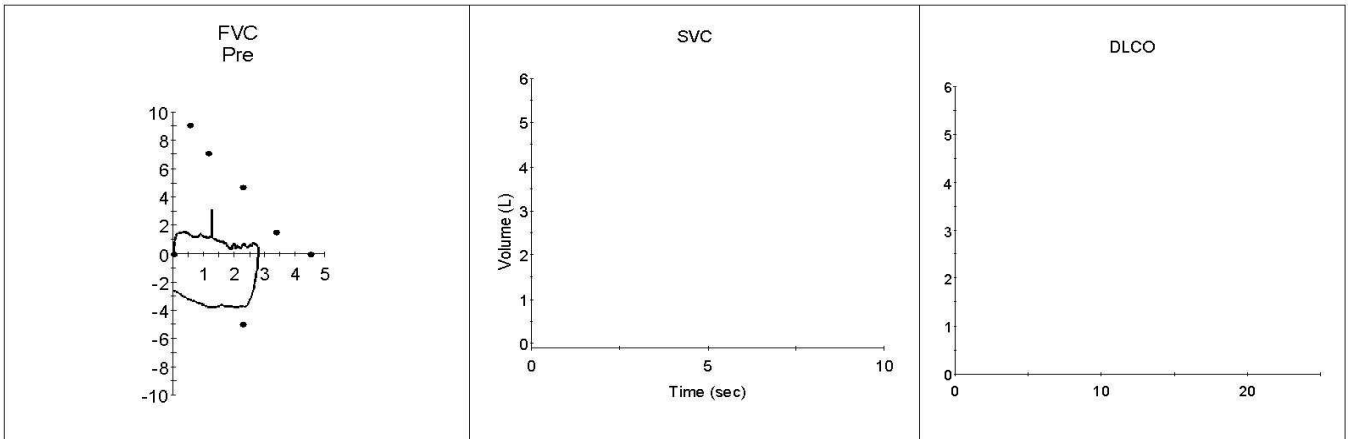
肺功能检验报告

| | | | |
|-----------|----------------|-----------|-------------------|
| 姓名: 李晓东-替 | ID: 2309221087 | BSA: 1.82 | 日期: 2023/11/26 |
| 医师: | 身高: 169.00 | 年龄: 38 | 病房: |
| 医生: | 体重: 72.00 | 性别: Male | 种族: <Unspecified> |

Pre Test Comments:

Post Test Comments: 限制性通气功能障碍

| | Pre-Bronch | | | Post-Bronch | | |
|--------------------|---------------|-------------|--------------|---------------|--------------|--------------|
| | <u>Actual</u> | <u>Pred</u> | <u>%Pred</u> | <u>Actual</u> | <u>%Pred</u> | <u>%Chng</u> |
| ----用力肺活量 ---- | | | | | | |
| FVC (L) | 2.82 | 4.51 | 62 | | | |
| FEV1 (L) | 1.30 | 3.52 | 37 | | | |
| FEV1/FVC (%) | 46 | 78 | 59 | | | |
| FEF 25% (L/sec) | 1.15 | 7.09 | 16 | | | |
| FEF 75% (L/sec) | 0.53 | 1.54 | 34 | | | |
| FEF 25-75% (L/sec) | 0.75 | 3.19 | 23 | | | |
| FEF Max (L/sec) | 1.52 | 9.10 | 16 | | | |
| FIVC (L) | 4.39 | | | | | |
| FIF Max (L/sec) | 3.81 | | | | | |



双源 CT 诊断图文报告

流水号: 2309221087

影像号: CT20231126092

姓名: 李晓东

年龄: 49 岁

性别: 男

检查设备: 西门子量子双源 CT

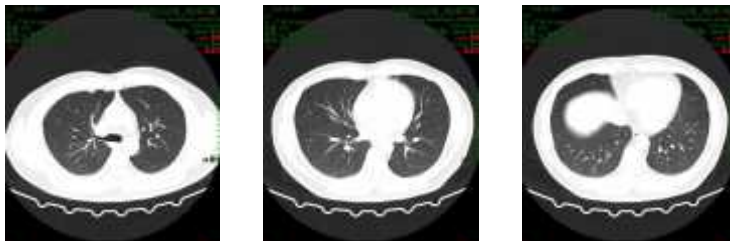体检号: 451191

申请医院: 本院

体检科室: 体检科

检查部位: 肺部双源 CT

经典图像:



影像所见:

胸廓对称, 骨性肋骨完整, 胸壁软组织结构良好, 两肺支气管血管纹理走行分布良好, 支气管束结构清晰, 双肺通气良好。肺门结构未见异常。纵隔无偏移, 段以上支气管通畅。心影及大血管形态结构正常, 纵隔内未见肿大淋巴结。胸膜未见异常。

影像诊断:

胸部未见明显异常

报告医师: 剧艳军

检查日期: 2023-11-27

审核医师: 剧艳军

报告日期: 2023-11-27

超声诊断图文报告

流水号: 2309221087

影像号: 1462703

姓名: 李晓东

年龄: 49 岁

性别: 男

检查设备: Vivid E95

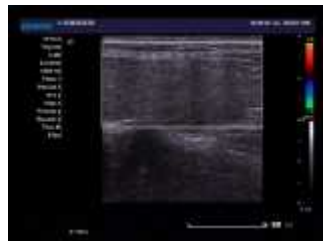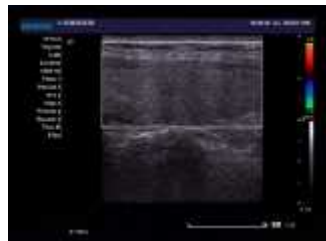体检号: 451191

申请医院: 本院

体检科室: 体检科

检查部位: 甲状腺彩超

经典图像:



影像所见:

甲状腺双侧叶形态正常, 包膜完整, 实质回声均匀, CDFI: 未见异常血流信号。
双侧颈部未见明显肿大淋巴结。

影像诊断:

甲状腺双侧叶未见异常

报告医师: 李菊蓉

检查日期: 2023-11-26

审核医师: 李菊蓉

报告日期: 2023-11-26

超声诊断图文报告

流水号: 2309221087

影像号: 1462706

姓名: 李晓东

年龄: 49 岁

性别: 男

检查设备: Vivid E95

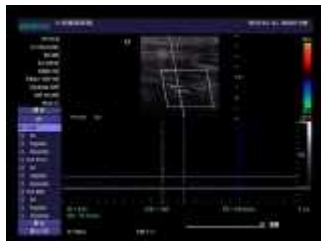
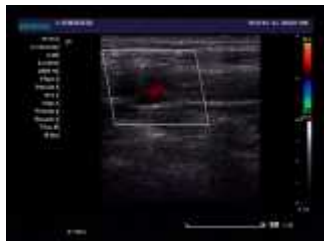体检号: 451191

申请医院: 本院

体检科室: 体检科

检查部位: 颈部血管彩超

经典图像:



影像所见:

右锁骨下动脉起始处、双侧颈总动脉、颈内、颈外动脉起始段内中膜不增厚, 内壁欠光滑, 管壁未见明确强回声斑。CDFI: 血流充盈好。PW: 频谱形态正常。

双侧椎动脉走行正常, 椎动脉内径正常, 管壁不厚, 管腔内为无回声, CDFI: 血流充盈好。PW: 频谱正常。

| | 内径 mm | 流速 cm/s | RI |
|-------|-------|---------|------|
| 左侧椎动脉 | 3.6 | 45.5 | 0.55 |
| 右侧椎动脉 | 3.2 | 47.8 | 0.58 |

影像诊断:

双侧颈动脉、椎动脉未见明显异常

报告医师: 李菊蓉

检查日期: 2023-11-26

审核医师: 李菊蓉

报告日期: 2023-11-26

超声诊断图文报告

流水号: 2309221087

影像号: 1462708

姓名: 李晓东

年龄: 49 岁

性别: 男

检查设备: Vivid E95

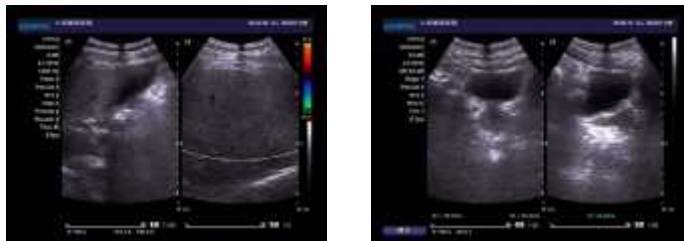
体检号: 451191

申请医院: 本院

体检科室: 体检科

检查部位: 全腹彩超

经典图像:



影像所见:

肝脏大小形态正常, 包膜光滑完整, 实质回声细腻、增强, 肝内管道系统走行欠清晰, 门静脉及肝内胆管不扩张。
胆囊大小形态正常, 壁不厚、光滑, 囊内透声好, 肝外胆管不扩张。
胰腺大小形态正常, 实质回声均匀, 主胰管不扩张。
脾脏大小形态正常, 实质回声均匀, 脾门静脉不宽。
双肾大小形态正常, 皮髓质分界清晰, 集合系统未见分离, 双侧输尿管未见扩张。
膀胱充盈尚可, 壁光滑, 内清晰。
前列腺形态正常, 大小约 3.5*2.5*2.3cm, 实质回声欠均匀。

影像诊断:

1. 中度脂肪肝

报告医师: 李菊蓉

检查日期: 2023-11-26

审核医师: 李菊蓉

报告日期: 2023-11-26