



2309221085

# 检 查 结 果

姓名	陈建军 2
性别	女 年龄 54 岁
联系电话	13934763716
体检日期	2026-04-26

## 检验报告

### 血流变

项目名称	检查结果	单位	参考值	提示
全血粘度高切 200/s	4.22	mpas	3.36--4.32	
全血粘度中切 100/s	4.52	mpas	3.43--4.59	
全血粘度中切 50/s	4.97	mpas	3.85--5.45	
全血还原粘度高切	6.48	mpas	3.69--8.74	
全血还原粘度低切	40.91	mpas	26.87--47.57	
血浆粘度	1.43	mpas	1.26--1.70	
血沉(ESR)	3.30	mm/h	0--20	
红细胞压积	0.43	L/L	0.35--0.45	
红细胞聚集指数	4.51		3.19--5.33	
红细胞变形指数	0.82		0.53--1.11	
红细胞刚性指数	4.53		2.17--6.94	
血沉方程 K 值	12.05	mm/h	0--80.48	
全血粘度 1/s	17.02	mpas	13.79--17.91	
全血高切相对指数	2.95		1.9--3.4	
全血低切相对指数	13.30		8.1--14.2	

**\*小结:**

未见异常

操作员：荆鹏山 检查日期：2026-04-26 检查医生：祁佳佳

### 尿液分析+尿沉渣

项目名称	检查结果	单位	参考值	提示
白细胞尿	0	个/u1	0--13	
上皮细胞(EC)	0	/HP	0--28	
管型(CAST)	0	个/u1	0--1	

霉菌（尿）	0	/HP	0--0
结晶	0	/HP	0--10
透明度(CLA)	清亮		
胆红素(BIL)	-		阴性
隐血(ERY)	-		阴性
小圆上皮细胞(SRC)	0	个/u1	0--0
维生素 C	-		阴性
异常红细胞	0	个/u1	0--3
红细胞（正常）	0	个/u1	0--6
鳞状上皮细胞	0	个/u1	0--0
粘液丝	0	个/u1	0--0
颜色(Colour)	淡黄色		
尿葡萄糖(GLU)	-		阴性
酮体(KET)	-		阴性
比重(SG)	1.010		1.003--1.030
酸碱度(PH)	7.5		4.5--8.0
尿蛋白质(PRO)	-		阴性
尿胆原(URO)	-		阴性
亚硝酸盐(NIT)	-		阴性
红细胞(尿)(RBC)	0	个/u1	0--6
尿白细胞(LEU)	-		阴性

**\*小结:**

未见异常

操作员：荆鹏山 检查日期:2026-04-26 检查医生:祁佳佳

**肝功七项**

项目名称	检查结果	单位	参考值	提示
总蛋白(T PROT)	69.7	g/L	65--85	
白蛋白(ALB)	45.00	g/L	40--55	

球蛋白 (GLB)	24.70	g/L	15--35	
白蛋白/球蛋白 (ALB/GLB)	1.82		1.0--2.5	
总胆红素 (TBIL)	14.40	umol/L	0--21	
丙氨酸氨基转移酶 (ALT)	23.00	U/L	7--40	
门冬氨酸氨基转移酶 (AST)	19.00	U/L	13--35	

**\*小结:**

未见异常

操作员：孙钰 检查日期：2026-04-26 检查医生：

**心肌酶谱**

项目名称	检查结果	单位	参考值	提示
乳酸脱氢酶 (LDH)	147.00	U/L	120--250	
肌酸激酶 (CK)	74.00	U/L	40--200	
肌酸激酶同工酶 (CK-Mb (M))	9	U/L	0--25	
高敏肌钙蛋白 (TnI)	2.50	pg/ml	0--46.47	

**\*小结:**

未见异常

操作员：孙钰 检查日期：2026-04-26 检查医生：

**血常规 (五分类)**

项目名称	检查结果	单位	参考值	提示
白细胞 (WBC)	4.70	$10^9/L$	3.5--9.5	
淋巴细胞绝对值 (LY#)	1.21	$10^9/L$	1.1--3.2	
淋巴细胞百分比 (LY%)	25.8	%	20--50	
中性粒细胞绝对值 (GR#)	3.10	$10^9/L$	1.8--6.3	
中性粒细胞百分比 (GR%)	66.0	%	40--75	
嗜碱性粒细胞绝对值 (BA#)	0.01	$10^9/L$	0--0.06	
嗜碱性粒细胞百分比 (BA%)	0.2	%	0--1.0	
嗜酸性粒细胞绝对值 (EO#)	0.15	$10^9/L$	0.02--0.52	

嗜酸性粒细胞百分比 (EO%)	3.1	%	0.4--8
血小板 (PLT)	252	10 <sup>9</sup> /L	125--350
血小板分布宽度 (PDW)	11.1	f1	9.0--17
平均血小板体积 (MPV)	9.7	f1	6.0--14.0
血小板压积 (PCT)	0.245	%	0.11--0.28
红细胞 (RBC)	5.01	10 <sup>12</sup> /L	3.8--5.1
血红蛋白	139	g/L	115--150
红细胞压积 (HCT)	43.7	%	35--45
红细胞平均体积 (MCV)	87.2	f1	82--100
平均血红蛋白含量 (MCH)	27.8	pg	27--34
平均血红蛋白浓度 (MCHC)	319	g/L	316--354
单核细胞绝对值 (MO#)	0.23	10 <sup>9</sup> /L	0.1--0.6
单核细胞百分比 (MO%)	4.9	%	3--10
红细胞分布宽度标准差 (RDW-SD)	48.7	f1	35--56
红细胞分布宽度变异系数 (RDW-CV)	15.7	%	10.6--16.6
大血小板比率	23.7	%	11--45
大血小板数目	60	10 <sup>9</sup> /L	30--90
未成熟粒细胞数目	0.00	10 <sup>9</sup> /L	0--0.6
未成熟粒细胞百分比	0.0	%	0--10
有核红细胞数目	0.000	10 <sup>9</sup> /L	0--9999
有核红细胞百分比	0.00	/100WBC	0--9999

**\*小结:**

未见异常

操作员：荆鹏山 检查日期：2026-04-26 检查医生：祁佳佳

**肾功三项**

项目名称	检查结果	单位	参考值	提示
肌酐 (CREA)	54.60	umol/L	41--73	

尿酸(UA)	276.00	umol/L	140--340	
尿素测定(Urea)	3.40	mmol/L	2.6--7.5	

**\*小结:**

未见异常

操作员：孙钰 检查日期：2026-04-26 检查医生：

**空腹血糖**

项目名称	检查结果	单位	参考值	提示
葡萄糖(GLU)	6.02	mmol/L	3.89--6.1	

**\*小结:**

未见异常

操作员：孙钰 检查日期：2026-04-26 检查医生：

**血脂四项**

项目名称	检查结果	单位	参考值	提示
动脉硬化指数	2.35		1.31--3.19	
总胆固醇(CHOL)	3.51	mmol/L	2.59--5.2	
甘油三脂(TG)	1.52	mmol/L	0.7--1.7	
低密度脂蛋白(LDL)	2.02	mmol/L	0--4.13	
高密度脂蛋白(HDL)	0.86	mmol/L	0.77--1.55	

**\*小结:**

未见异常

操作员：孙钰 检查日期：2026-04-26 检查医生：

**人乳头瘤病毒检查(HPV)**

项目名称	检查结果	单位	参考值	提示
HPV 高危亚型 16	阴性(-)		阴性	
HPV 高危亚型 18	阴性(-)		阴性	
HPV 高危亚型 31	阴性(-)		阴性	
HPV 高危亚型 26	阴性(-)		阴性	

HPV 高危亚型 33	阴性(-)		阴性	
HPV 高危亚型 35	阴性(-)		阴性	
HPV 高危亚型 39	阴性(-)		阴性	
HPV 高危亚型 45	阴性(-)		阴性	
HPV 高危亚型 51	阴性(-)		阴性	
HPV 高危亚型 52	阴性(-)		阴性	
HPV 高危亚型 53	阴性(-)		阴性	
HPV 高危亚型 56	阴性(-)		阴性	
HPV 高危亚型 58	阴性(-)		阴性	
HPV 高危亚型 59	阴性(-)		阴性	
HPV 高危亚型 66	阴性(-)		阴性	
HPV 高危亚型 68	阴性(-)		阴性	
HPV 高危亚型 73	阴性(-)		阴性	
HPV 高危亚型 82	阴性(-)		阴性	
HPV 低危亚型 6	阴性(-)		阴性	
HPV 低危亚型 11	阴性(-)		阴性	
HPV 低危亚型 42	阴性(-)		阴性	
HPV 低危亚型 43	阴性(-)		阴性	
HPV 低危亚型 81	阴性(-)		阴性	

**\*小结:**

未见异常

操作员：赵伟 检查日期：2026-04-28 检查医生：

# 大同现代医学检验实验室

## 液基薄层细胞学图文报告

ID: 2026129026

病理号: 115304

姓名: 陈建军2

性别: 女

年龄: 54岁

送检科室:

电话号码: 13934763716

床号:

病历号:

体检号: 2309221085

送检医院: 大同瑞慈康复体检

送检日期: 2026-04-27

末次月经:

送检医生:

采样日期:

报告日期: 2026-04-27

标本满意度: 满意

细胞量: >45%

红细胞:

经期样本:

颈管细胞:

化生细胞:

鳞状细胞:

宫颈柱状细胞:

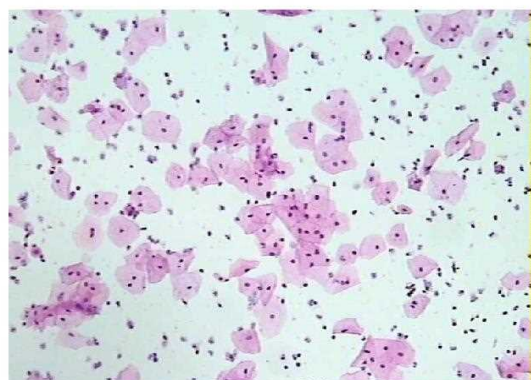
未见上皮内病变/恶性细胞:

正常范围内:

良性反应性改变:

- 炎性:
- 放疗:
- 妊娠:
- 萎缩性:
- 宫内避孕器:
- 其他:

- 轻度:
- 中度:
- 重度:



病原体: 滴虫感染:  念珠菌感染:  细菌感染:

提示 HPV 感染:  疱疹病毒感染:

鳞状上皮细胞分析:

- 非典型鳞状细胞:
- 倾向上皮内瘤变:
  - 倾向良性反应性改变:
  - 不能明确意义(ASC-US):
  - 不排除高度病变(ASC-H):

- 上皮内低度病变:  鳞癌:
- 上皮内高度病变:
- CIN2:
  - CIN3:

腺上皮细胞分析:

非典型腺细胞:

- 宫内膜:
- 来源不明:

非典型腺细胞(宫颈管):

- 倾向原位腺癌:
- 不能明确意义:
- 倾向良性反应性改变:

腺癌:

- 宫颈管:
- 宫内膜:
- 其它:

炎细胞:

- 轻度:
- 中度:
- 重度:

可疑腺癌:

诊断意见: 未见上皮内病变或恶性细胞 (NILM)。

建议:

报告医师: 张荣生

地址: 大同市魏都大道 79 号, 本报告医师签字后有效  
咨询: 0352-2830587 4006-122-995

妇科细胞学是筛查项目, 出于技术原因, 可能会有假阴性结果, 本检测仅对来样负责, 如果对结果有疑义, 请在收到报告 7 天内与我们联系。

# 体检科 12导联心电图报告

陈建军2 女 54岁

体检号:451189

病床号:

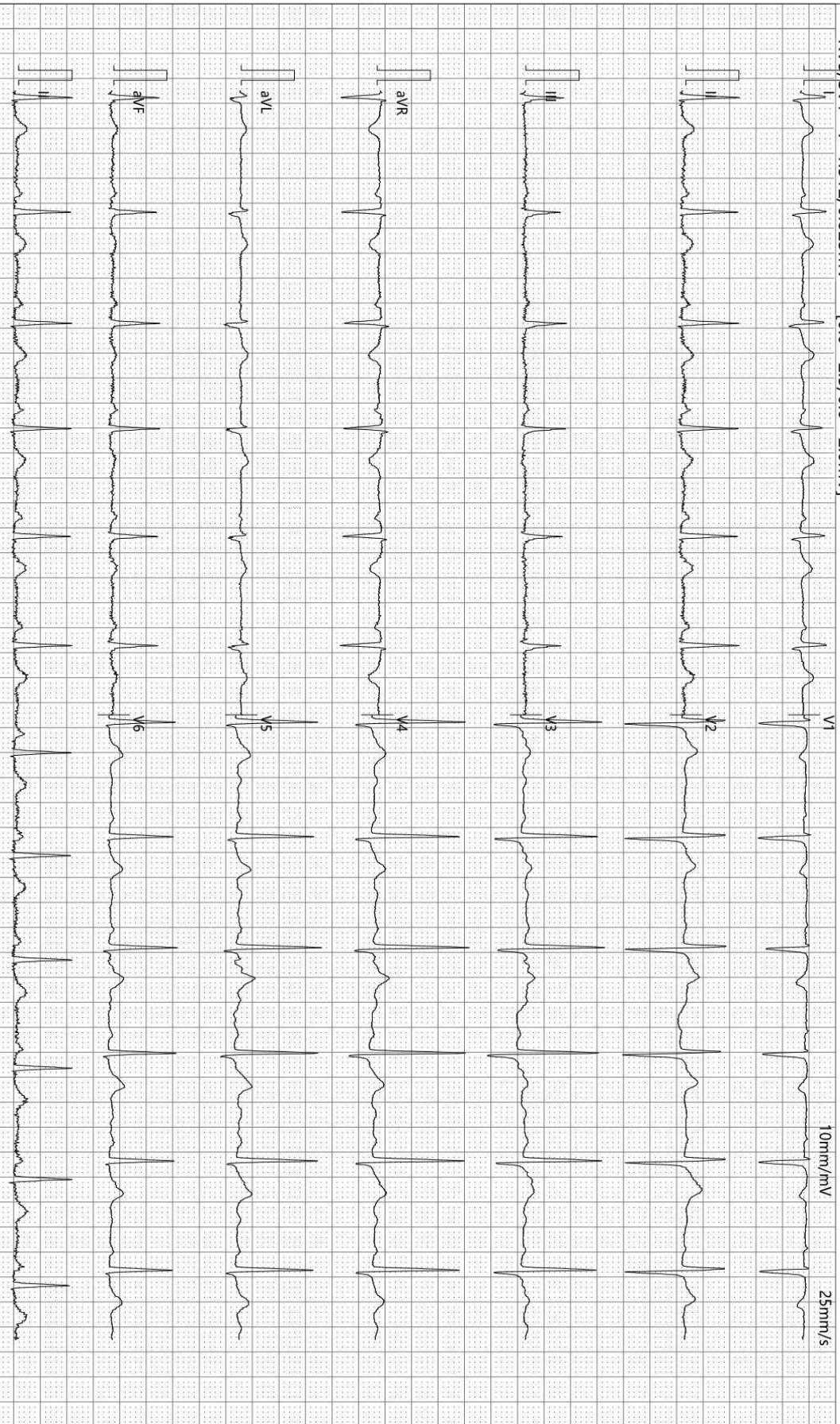
诊断结果:

- 1.窦性心律
- 2.正常心电图

诊断医生:

张之生

HR : 69bpm [60 ~ 100bpm]  
P : 105ms [0 ~ 110ms]  
PR : 176ms [120 ~ 200ms]  
QRS : 85ms [60 ~ 100ms]  
QT/QTc : 392/421ms [320 ~ 440/0 ~ 460ms]  
P/QRS/T : 60/74/21deg. [0 ~ 75/-30 ~ 90/0 ~ 75deg]  
RV5/SV1 : 1.512/0.823mV [0.0 ~ 2.5/0.0 ~ 2.0mV]



检查时间:2026-04-26 09:15:33

诊断时间:2026-04-26 09:30:29

SEMIP V1.90

仅供临床参考

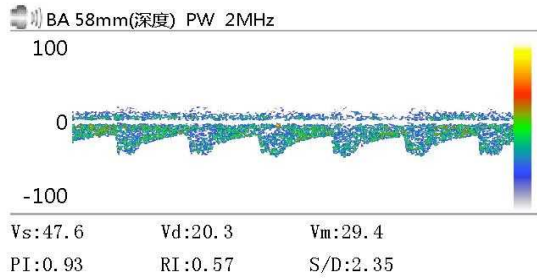
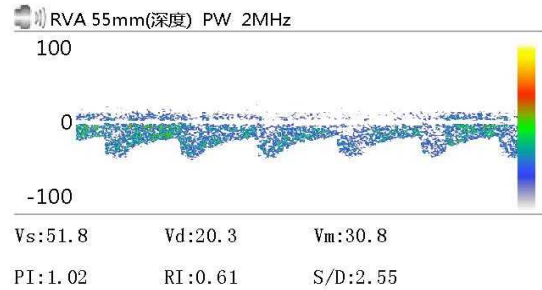
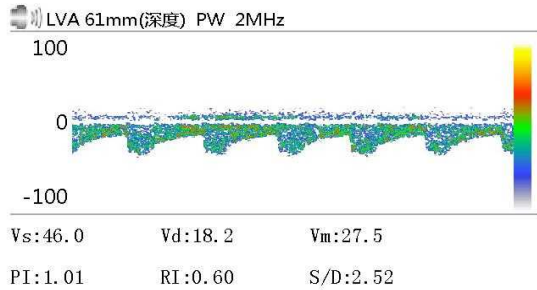
Text



# 大同瑞慈健康体检

## 颅内多普勒血流图 (TCD) 检查报告单

姓名: 陈建军2      性别: 女      年龄: 54 岁      检查号: 2309221085  
 申请科室: 体检科      申请医师: 李菊蓉      检查类型: 颅内血管      床号:



Vs:      Vd:      Vm:  
 PI:      RI:      S/D:

Vs:      Vd:      Vm:  
 PI:      RI:      S/D:

Vs:      Vd:      Vm:  
 PI:      RI:      S/D:

### 医生意见

结论: 椎-基底动脉脑血管超声未见异常。

李菊蓉

检查日期: 2026-04-26

本报告单仅提供临床参考

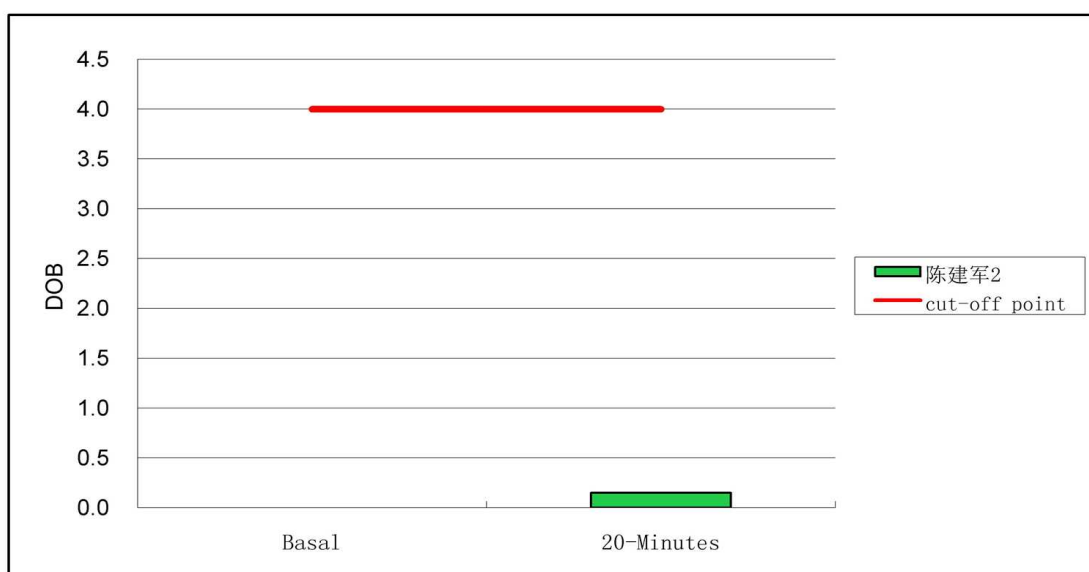
# 大同瑞慈康复医院

## <sup>13</sup>C呼气试验检验报告

患者姓名	陈建军2	年龄	54	性别	
病历号		日期	2026/4/26	诊断结果	阴Hp(-)

### <sup>13</sup>C呼气试验

	DOB
Basal	0.0
20-Minutes	0.15



阳性参考值(Delta Over Baseline(DOB)):

20分钟的DOB值:	$\geq$	4.0	HP-阳性
	$<$	4.0	正常

检测结果: DOB= 0.15 阴性-

结论: 您本次幽门螺杆菌 (HP.) 检测结果为阴性 (正常)。

检测者: 宋晓宁

# 大同瑞慈健康体检

## 骨密度检测报告

### 受检者信息

受检者ID: 2309221085  
姓名: 陈建军2  
出生年月日: 1972/11/29

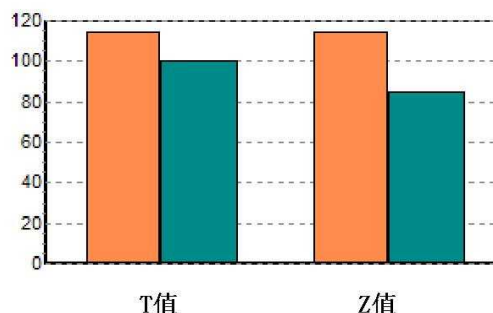
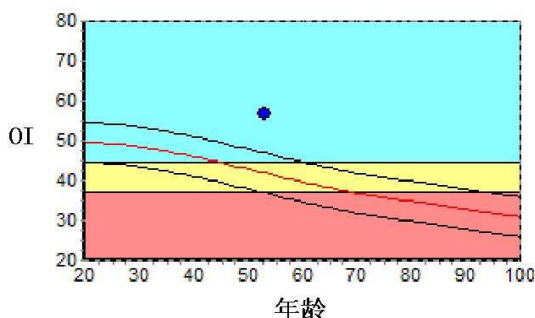
年龄: 53  
性别: 女  
测定部位(右/左): 右

### 测定结果

测定日期: 2026/4/26 8:59:47

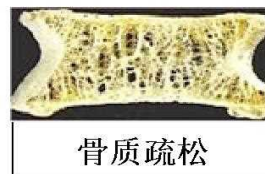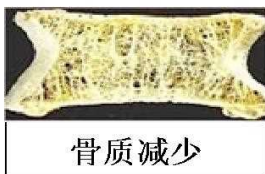
测试编号: 1/1

■ 受测者 ■ 平均值



数据库: Asia  
OI: 56.6  
SOS: 1393.0 m/s, BUA: 32.7  
T值: 1.39  
Z值: 2.95  
成人比: 114.0 %  
同龄比: 135.1 %  
OPR: N/A %

### 结果分析



### 注解

以上结论仅供参考

科室:

医生签名:

医院地址 大同瑞慈健康体检  
地址 大同市平城区魏都大道79号

联系电话 0352-2824444  
操作者 名燕凌

Rich 大同瑞慈康复医院  
超声诊断图文报告

流水号: 2309221085

超声号: 2162363

姓名: 陈建军 2

年龄: 54 岁

性别: 女

检查设备: Vivid E95

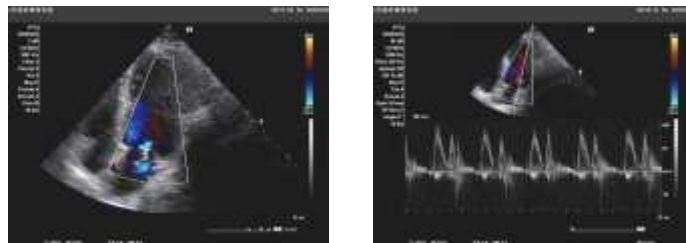
体检号: 451189

申请医院: 本院

体检科室: 体检科

检查部位: 心脏彩超

经典图像:



影像所见:

超声测量 (单位: mm)

升主动脉内径 28 (21-36)

左房内径 30 (22-39)

室间隔 10 (8-11)

左室内径 39 (37-54)

左室后壁 9 (8-11)

EF66% (50-80%)

右室内径 25 (25-40)

右房内径 28 (25-42)

FS36% (28-41%)

主肺动脉内径 20 (15-25)

升主动脉内径正常, 心脏各腔室大小正常, 室间隔厚度正常, 左室壁未见明显节段性运动异常, CDFI: 二尖瓣、主动脉瓣瓣口均可见少量反流血流信号, 余各瓣膜及启闭功能未见明显异常, 舒张期二尖瓣口血流频谱 E/A>1, 心包腔未见积液。

影像诊断:

二尖瓣、主动脉瓣少量反流

报告医师:

检查日期: 2026-04-26

审核医师:

报告日期: 2026-04-26



注: 本报告仅供临床医生参考!

地址: 大同市魏都大道 79 号。若有疑问, 请致电: 0352---2830580

Rich 大同瑞慈康复医院  
超声诊断图文报告

流水号: 2309221085

超声号: 2162365

姓名: 陈建军 2

年龄: 54 岁

性别: 女

检查设备: Vivid E95

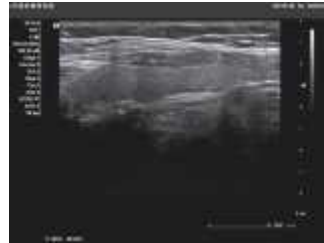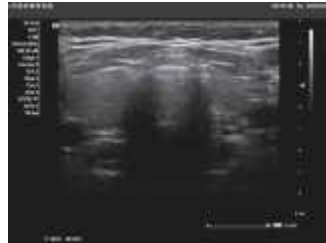体检号: 451189

申请医院: 本院

体检科室: 体检科

检查部位: 甲状腺彩超

经典图像:



影像所见:

甲状腺双侧叶形态正常, 包膜完整, 实质回声均匀, CDFI: 未见异常血流信号。  
双侧颈部未见明显肿大淋巴结。

影像诊断:

甲状腺双侧叶未见异常

报告医师:

检查日期: 2026-04-26

审核医师:

报告日期: 2026-04-26



注: 本报告仅供临床医生参考!

地址: 大同市魏都大道 79 号。若有疑问, 请致电: 0352---2830580

Rich 大同瑞慈康复医院  
超声诊断图文报告

流水号: 2309221085

超声号: 2162368

姓名: 陈建军 2

年龄: 54 岁

性别: 女

检查设备: Vivid E95

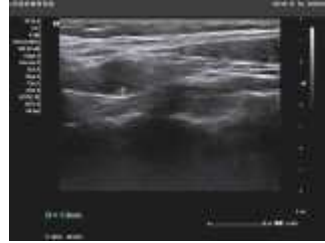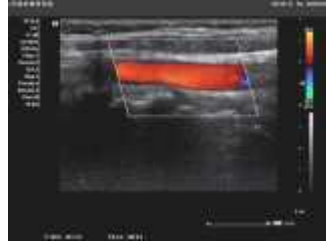
体检号: 451189

申请医院: 本院

体检科室: 体检科

检查部位: 颈部血管彩超

经典图像:



影像所见:

左侧颈总动脉膨大处内中膜增厚, 较厚处约 1.3mm, 右锁骨下动脉起始处、右侧颈总动脉、双侧颈内、颈外动脉起始段内中膜不增厚, 内壁欠光滑, 管壁未见明确强回声斑。CDFI: 血流充盈好。PW: 频谱形态正常。 双侧椎动脉走行正常, 椎动脉内径正常, 管壁不厚, 管腔内为无回声, CDFI: 血流充盈好。PW: 频谱正常。

影像诊断:

左侧颈总动脉膨大处内中膜增厚

报告医师:

检查日期: 2026-04-26

审核医师:

报告日期: 2026-04-26



注: 本报告仅供临床医生参考!

地址: 大同市魏都大道 79 号。若有疑问, 请致电: 0352---2830580

Rich 大同瑞慈康复医院  
超声诊断图文报告

流水号: 2309221085

超声号: 2162370

姓名: 陈建军 2

年龄: 54 岁

性别: 女

检查设备: Vivid E95

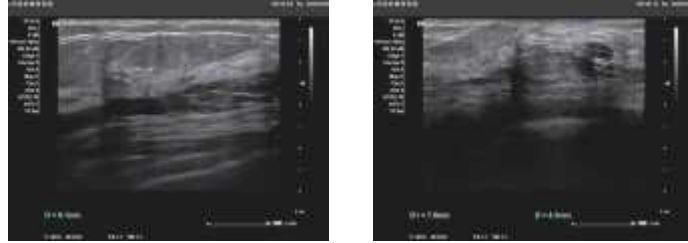
体检号: 451189

申请医院: 本院

体检科室: 体检科

检查部位: 乳腺彩超

经典图像:



影像所见:

双侧乳腺腺体层次清晰, 右乳腺体厚 0.6cm, 左乳腺体厚 0.6cm, 乳导管未见扩张, 左乳 1 点距乳头 1cm 处探及大小约 0.7\*0.5cm 低回声结节, 形态规则, 边界清, CDFI: 未见异常血流信号。

双侧腋下未见明显肿大淋巴结。

影像诊断:

左乳结节 BI-RADS3 级

报告医师:

检查日期: 2026-04-26

审核医师:

报告日期: 2026-04-26



注: 本报告仅供临床医生参考!

地址: 大同市魏都大道 79 号。若有疑问, 请致电: 0352---2830580

Rich 大同瑞慈康复医院  
超声诊断图文报告

流水号: 2309221085

超声号: 2162373

姓名: 陈建军 2

年龄: 54 岁

性别: 女

检查设备: Vivid E95

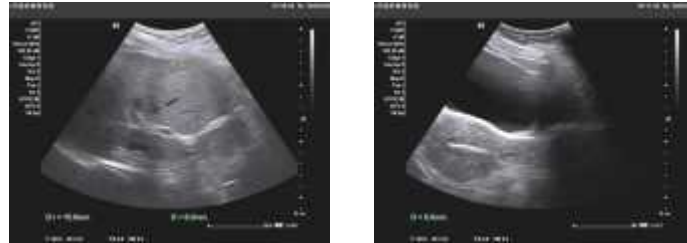
体检号: 451189

申请医院: 本院

体检科室: 体检科

检查部位: 全腹彩超

经典图像:



影像所见:

肝脏大小形态正常, 包膜光滑完整, 右叶实质内探及大小约 1.5\*0.9cm 低回声结节, 边界清, 结节周边见线状高回声环绕, 余实质回声细腻增强, 肝内管道系统走行清晰, 门静脉及肝内胆管不扩张。

胆囊大小形态正常, 壁不厚、光滑, 囊内透声好, 肝外胆管不扩张。

胰腺大小形态正常, 实质回声均匀, 主胰管不扩张。

脾脏大小形态正常, 实质回声均匀, 脾门静脉不宽。

双肾大小形态正常, 皮髓质分界清晰, 集合系统未见分离, 双侧输尿管未见扩张。

膀胱充盈佳, 未见明显异常。

前位子宫, 大小约 6.3\*5.6\*5.0cm, 肌壁回声均匀, 内膜线清晰, 厚 0.9cm, 宫内节育器位置正常, 宫颈厚约 2.5cm, 双侧附件区未见异常。

影像诊断:

1. 轻度脂肪肝
2. 肝内低回声结节考虑①低脂区②肝血管瘤建议复查
3. 宫内节育器位置正常

报告医师:

检查日期: 2026-04-26

审核医师:

报告日期: 2026-04-26



注: 本报告仅供临床医生参考!

地址: 大同市魏都大道 79 号。若有疑问, 请致电: 0352---2830580

ID 号: 2309221085

影像号: CT20260426014

姓名: 陈建军 2

年龄: 54 岁

性别: 女

检查设备: 西门子量子双源 CT

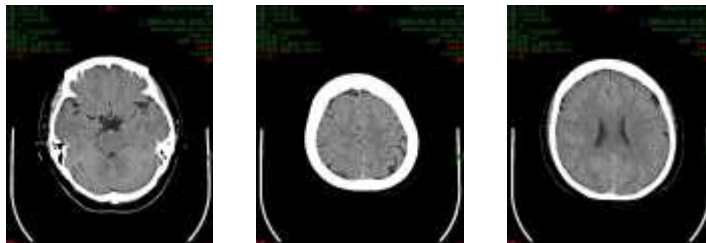体检号: 451189

申请医院: 本院

体检科室: 体检科

检查部位: 脑部双源 CT

经典图像:



影像所见:

双侧大脑半球对称, 脑实质未见异常, 脑室无扩张, 脑沟裂无增宽, 脑中线居中。脑干、小脑未见异常。颅骨未见异常。

影像诊断:

颅脑 CT 平扫未见异常

报告医师: 张剑峰

检查日期: 2026-04-26

审核医师:

报告日期: 2026-04-26

ID 号: 2309221085

影像号: CT20260426011

姓名: 陈建军 2

年龄: 54 岁

性别: 女

检查设备: 西门子量子双源 CT

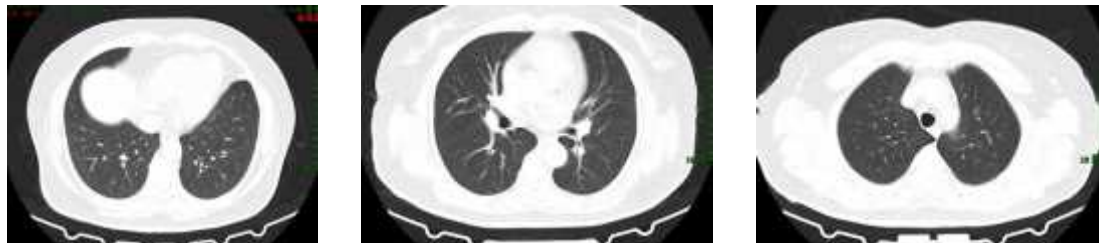体检号: 451189

申请医院: 本院

体检科室: 体检科

检查部位: 肺部双源 CT

## 经典图像:



## 影像所见:

双侧胸廓对称, 气管居中。气管及支气管未见狭窄及阻塞。双肺多发磨玻璃结节, 较大者位于左肺下叶背段 (IM134), 大小约为 1.0cm×0.8cm, 边界模糊。双肺门不大, 形态自然。心脏及大血管大小、形态未见异常。纵隔内未见肿块及肿大淋巴结。胸膜无增厚, 胸膜腔内无积液。胸壁软组织及骨骼未见病变征象。

## 影像诊断:

双肺多发磨玻璃结节, 建议随诊复查 (3 个月)

报告医师: 张剑峰

检查日期: 2026-04-26

审核医师:

报告日期: 2026-04-26