



2309221073

大同瑞慈健康体检

报 告 册

体检编号	451177	工号	572
姓名	蔚建英		
性别	女	年龄	49岁
单位	中国银行大同分行		
部门	中国银行大同分行		
联系电话	18103529689		
体检日期	2024-11-13		

尊敬的蔚建英女士您好！

首先，瑞慈健康体检全体员工欢迎您的光临，并对您的信任表示衷心的感谢！

您于 2024-11-13 （体检编号：451177）完成健康检查，本机构的各科医生已根据您的体检项目及结果，汇总成此份健康体检报告，并经总检医生审核。据此提出对您健康状况的综合分析及建议。

瑞慈健康体检倡导“大健康、大康复”，提出“健康是第一财富（Rich）”的人文理念。希望您仔细阅读并妥善地保管此份健康体检报告，并认真关注报告中的提示与建议，若您对报告内容有任何疑问，可直接与瑞慈健康体检客服部联系，进一步咨询。

健康体检咨询电话：**0352-2824444**

客户服务咨询电话：**0352-2830597**

400-6112995

瑞慈健康体检报告由下列内容组成：

第一部分：主检报告

第二部分：分科分项结果

第三部分：检验报告

第四部分：附表

主检报告

检查综述

- 【外科（女）】（1）乳腺：右乳肿块（性质待查、建议进一步诊治）
- 【血常规（五分类）】红细胞平均体积(MCV)偏高(100.4 f1)
- 【血脂四项】动脉硬化指数偏低(1.20) 高密度脂蛋白(HDL)偏高(1.71 mmol/L)
- 【心肌酶谱】肌酸激酶同工酶(CK-Mb(M))偏高(29 U/L)
- 【尿液分析+尿沉渣】鳞状上皮细胞偏高(11 /HP) 粘液丝偏高(1 /HP)
- 【肺部双源CT】右肺上叶纤维索条粘连。右侧乳腺增大，腺体异常，进一步检查
- 【MR检查】骶2椎体水平骶管内蛛网膜囊肿
- 【乳腺彩超】1.右侧乳腺不规则低回声包块 BI-RADS 4b 2.右侧腋下淋巴结肿大
- 【全腹彩超】子宫肌瘤

医生建议

【右乳肿块（性质待查、建议进一步诊治）】：

- (1)建议外科诊断治疗

【红细胞平均体积(MCV)偏高】：

- (1)供内科结合临床参考。

【动脉硬化指数偏低】：

- (1)建议内科结合临床参考。

【高密度脂蛋白(HDL)偏高】：

- (1)高密度脂蛋白(HDL)主要在肝脏合成，具有抗动脉粥样硬化的功能，是冠心病的保护因子。高密度脂蛋白(HDL)能将周围组织包括动脉壁内的胆固醇运转到肝脏进行代谢，是一种抗动脉粥样硬化的血浆脂蛋白。
- (2)高密度脂蛋白(HDL)的含量与心血管的发病率和病变程度呈负相关，即高密度脂蛋白(HDL)减低，患冠心病的危险性增加；高密度脂蛋白(HDL)含量增高，患冠心病的危险性降低。
- (3)高密度脂蛋白(HDL)对冠心病的临床诊断是一个重要的参考指标。它的升高是临床冠心病保护因子之一，并能防治和延缓动脉粥样硬化的发展。
- (4)血清中高密度脂蛋白(HDL)的降低，预示着冠心病的出现。临床上常同时测定高密度脂蛋白(HDL)和血清总胆固醇，并根据它们的比值作为冠心病的信息指标。
- (5)高密度脂蛋白(HDL)减少，主要见于冠心病、冠状动脉粥样硬化、高甘油三酯血症、慢性贫血、脑血管病、糖尿病、急慢性肝炎、肝硬化等疾病。
- (6)戒烟，增强运动，采用低脂、低糖饮食，少食富含脂肪、胆固醇及饱和脂肪酸的食物，多进食蔬菜、水果、豆制品、粗粮、鱼和高纤维食品。
- (7)建议当高密度脂蛋白(HDL)减少时，可参考其他相关指标，积极治疗基础性疾病，往内分泌科复诊。

【肌酸激酶同工酶(CK-Mb(M))偏高】：

- (1)建议心血管内科诊断治疗。

【鳞状上皮细胞偏高】：

(1)在生理情况下，机体正常的新陈代谢都会引起鳞状上皮细胞的脱离，这是一种正常的机体现象。如果长时间出现鳞状上皮细胞偏高的现象时，则有可能是尿路感染、泌尿系统结石等因素导致，应及时往泌尿外科进一步诊断治疗。

【粘液丝偏高】：

- (1)尿常规中粘液丝是由尿路中细胞分泌出来的，在有尿路感染时分泌会明显增多，且伴有炎症细胞的出现。
(2)粘液丝偏高，可分为生理性偏高和病理性偏高两种，生理性偏高一般是由于喝水较少导致的尿液浓缩，一般在喝水后就能达到稀释的效果。
(3)病理性的粘液丝偏高是由于泌尿系炎症或者是前列腺炎导致的，需要注意观察，多喝水，同时有白细胞等炎症细胞增多时，应及时服用抗感染药物治疗。如果仅有粘液丝的增多而没有白细胞等炎症细胞增多时，尿路有炎症的可能性不大。
(4)建议平时饮食注意清淡，多喝水，少吃油腻和辛辣的食物，要注意个人清洁卫生，勤洗阴部，注意休息。

【右肺上叶纤维索条】：

(1)建议呼吸内科诊断治疗。

【椎体水平骶管内蛛网膜囊】：

(1)建议脊柱外科诊断治疗。

【右侧腋下淋巴结肿大】：

(1)建议外科诊断治疗。

【子宫肌瘤】：

- (1)子宫肌瘤又称子宫平滑肌瘤，是女性生殖器最常见的一种良性肿瘤，多见于30—50岁妇女，以40—50岁最为多见。
(2)子宫肌瘤根据肌瘤与子宫壁的关系分3类：肌壁间肌瘤、浆膜下肌瘤和粘膜下肌瘤。
(3)子宫肌瘤多无症状，少数表现为阴道出血，腹部触及肿物以及压迫症状等。如发生蒂扭转或其他情况时可引起疼痛。以多发性子宫肌瘤为常见。
(4)治疗必须根据患者年龄、生育要求、症状、肌瘤大小等情况全面考虑，肌瘤小且无症状，尤其近绝经年龄者，雌激素水平低落，肌瘤可自然萎缩或消失，通常不需治疗，每3—6个月随访一次；若肌瘤较大或症状明显继发贫血者，常需手术切除。

【右侧乳腺不规则低回声包块】：

(1)建议乳腺专科诊断治疗。

【右侧乳腺增大，腺体异常】：

(1)建议乳腺专科诊断治疗。

汇总医生： 丁昊炜

主检日期： 2024-11-15

主检医生：

分科结果

身高、体重、血压

项目名称	检查结果	项目名称	检查结果
身高	164cm	体重	63kg
血压	131/68mmHg		

***小结：**

未见异常

操作员：陈红锦

检查日期：2024-11-13

检查医生：名燕凌

内科

项目名称	检查结果	项目名称	检查结果
心率	78次/min	心律	齐
心脏杂音	无	心界	正常
肺部	正常	呼吸音	呼吸音清
啰音	未闻及	叩诊	叩诊呈清音
腹部触诊	腹部平软	发育	正常
肝胆	肋下未触及	脾脏	肋下未触及
双肾	无叩击痛	肠鸣音	正常
营养	良好	神经系统	正常
生理反射	生理反射存在	病理反射	病理反射未引出
颅神经	正常	运动功能	正常
深浅感觉	正常	其它	无异常发现
既往史	无		

***小结：**

未见异常

操作员：名燕凌

检查日期：2024-11-13

检查医生：名燕凌

外科（女）

项目名称	检查结果	项目名称	检查结果
皮肤	正常	甲状腺	无肿大
浅表淋巴结	无肿大	肛门	拒检
泌尿外生殖器	正常	四肢关节	未见异常
腹股沟	未见异常	足背动脉	正常
紫绀	无	色素沉着	无
脱毛	无	脱色	无
浮肿	无	皮下结节	无
头颅	正常	颈部	正常
乳腺	右乳肿块（性质待查、建议进一步诊治）	脊柱	正常
直肠	未检	皮肤黄疸	无
四肢	活动正常	其他	无

*小结：

(1) 乳腺：右乳肿块（性质待查、建议进一步诊治）

操作员：魏利平

检查日期：2024-11-13

检查医生：魏利平

眼科

项目名称	检查结果	项目名称	检查结果
视力(左)	1.0	视力(右)	1.0
辨色力	正常	眼睑	正常
结膜	正常	泪器	正常
角膜	正常	虹膜	正常
瞳孔	正常	晶状体	正常
玻璃体	正常	眼底	未见异常

*小结：

未见异常

操作员：田野青 检查日期:2024-11-13 检查医生：田野青

耳鼻喉科

项目名称	检查结果	项目名称	检查结果
听力(左)	正常	听力(右)	正常
外耳道	正常	鼓膜	正常
鼻窦	正常	鼻中隔	正常
鼻腔	正常	扁桃体	无肿大
嗅觉	正常	咽喉	正常

*小结:

未见异常

操作员：裴文兴 检查日期:2024-11-13 检查医生：裴文兴

检验报告

血流变

项目名称	检查结果	单位	参考值	提示
全血粘度高切 200/s	4.12	mpas	3.36--4.32	
全血粘度中切 100/s	4.44	mpas	3.43--4.59	
全血粘度中切 50/s	4.91	mpas	3.85--5.45	
全血还原粘度高切	6.79	mpas	3.69--8.74	
全血还原粘度低切	46.99	mpas	26.87--47.57	
血浆粘度	1.40	mpas	1.26--1.70	
血沉(ESR)	7.60	mm/h	0--20	
红细胞压积	0.40	L/L	0.35--0.45	
红细胞聚集指数	4.90		3.19--5.33	
红细胞变形指数	0.88		0.53--1.11	
红细胞刚性指数	4.85		2.17--6.94	
血沉方程 K 值	24.03	mm/h	0--80.48	
全血粘度 1/s	14.21	mpas	13.79--17.91	
全血高切相对指数	2.94		1.9--3.4	
全血低切相对指数	14.10		8.1--14.2	

*小结:

未见异常

操作员：祁佳佳 检查日期:2024-11-13

检查医生:康健忠

尿液分析+尿沉渣

项目名称	检查结果	单位	参考值	提示
白细胞尿	1	个/ul	0--13	
上皮细胞(EC)	11	/HP	0--28	
管型(CAST)	0	个/ul	0--1	

霉菌(尿)	0	/HP	0--0	
结晶	3	/HP	0--10	
透明度(CLA)	清亮			
胆红素(BIL)	-		阴性	
隐血(ERY)	-		阴性	
小圆上皮细胞(SRC)	0	个/ul	0--0	
维生素 C	-		阴性	
异常红细胞	0	个/ul	0--3	
红细胞(正常)	0	个/ul	0--6	
鳞状上皮细胞	11	个/ul	0--0	↑
粘液丝	1	个/ul	0--0	↑
颜色(Colour)	淡黄色			
尿葡萄糖(GLU)	-		阴性	
酮体(KET)	-		阴性	
比重(SG)	1.005		1.003--1.030	
酸碱度(PH)	6.0		4.5--8.0	
尿蛋白质(PRO)	-		阴性	
尿胆原(URO)	-		阴性	
亚硝酸盐(NIT)	-		阴性	
红细胞(尿)(RBC)	0	个/ul	0--6	
尿白细胞(LEU)	-		阴性	

***小结:**

鳞状上皮细胞偏高(11 /HP) 粘液丝偏高(1 /HP)

操作员：祁佳佳 检查日期:2024-11-13 检查医生:康建忠

肝功七项

项目名称	检查结果	单位	参考值	提示
总蛋白(T PROT)	75.3	g/L	65--85	

白蛋白(ALB)	43.50	g/L	40--55	
球蛋白(GLB)	31.80	g/L	15--35	
白蛋白/球蛋白(ALB/GLB)	1.37		1.0--2.5	
总胆红素(TBIL)	7.60	umol/L	0--21	
丙氨酸氨基转移酶(ALT)	19.00	U/L	7--40	
门冬氨酸氨基转移酶(AST)	22.00	U/L	13--35	

***小结:**

未见异常

操作员：刘慧芳 检查日期:2024-11-13 检查医生:康健忠

心肌酶谱

项目名称	检查结果	单位	参考值	提示
乳酸脱氢酶(LDH)	179.00	U/L	120--250	
肌酸激酶(CK)	41.00	U/L	40--200	
肌酸激酶同工酶(CK-Mb(M))	29	U/L	0--25	↑
高敏肌钙蛋白(Tnl)	2.50	pg/ml	0--46.47	

***小结:**

肌酸激酶同工酶(CK-Mb(M))偏高(29 U/L)

操作员：刘慧芳 检查日期:2024-11-13 检查医生:康健忠

血常规（五分类）

项目名称	检查结果	单位	参考值	提示
白细胞(WBC)	4.81	10 ⁹ /L	3.5--9.5	
淋巴细胞绝对值(LY#)	1.68	10 ⁹ /L	1.1--3.2	
淋巴细胞百分比(LY%)	35.0	%	20--50	
中性粒细胞绝对值(GR#)	2.82	10 ⁹ /L	1.8--6.3	
中性粒细胞百分比(GR%)	58.5	%	40--75	

嗜碱性粒细胞绝对值(BA#)	0.02	10 ⁹ /L	0--0.06	
嗜碱性粒细胞百分比(BA%)	0.5	%	0--1.0	
嗜酸性粒细胞绝对值(EO#)	0.05	10 ⁹ /L	0.02--0.52	
嗜酸性粒细胞百分比(EO%)	1.1	%	0.4--8.0	
血小板(PLT)	261	10 ⁹ /L	125--350	
血小板分布宽度(PDW)	16.4	%	15--17	
平均血小板体积(MPV)	10.2	fl	6.0--14.0	
血小板压积(PCT)	0.267	%	0.11--0.28	
红细胞(RBC)	4.07	10 ¹² /L	3.8--5.1	
血红蛋白	131	g/L	115--150	
红细胞压积(HCT)	40.8	%	35--45	
红细胞平均体积(MCV)	100.4	fl	82--100	↑
平均血红蛋白含量(MCH)	32.2	pg	27--34	
平均血红蛋白浓度(MCHC)	321	g/L	316--354	
单核细胞绝对值(MO#)	0.24	10 ⁹ /L	0.1--0.60	
单核细胞百分比(MO%)	4.9	%	3--10	
红细胞分布宽度标准差(RDW-SD)	45.5	fl	35--56	
红细胞分布宽度变异系数(RDW-CV)	12.1	%	10.6--16.6	
大血小板比率	27.6	%	11--45	
大血小板数目	72	10 ⁹ /L	30--90	
未成熟粒细胞数目	0.01	10 ⁹ /L	0--999	
未成熟粒细胞百分比	0.2	%	0--100	
有核红细胞数目	0.000	10 ⁹ /L	0--9999	
有核红细胞百分比	0.00	/100WBC	0--9999	

***小结:**

红细胞平均体积(MCV)偏高(100.4 fl)

操作员：王小雪 检查日期：2024-11-13 检查医生：康建忠

肾功三项

项目名称	检查结果	单位	参考值	提示
肌酐(CREA)	55.50	umol/L	41--73	
尿酸(UA)	286.00	umol/L	140--340	
尿素测定 (Urea)	3.28	mmol/L	2.6--7.5	

***小结:**

未见异常

操作员：刘慧芳 检查日期：2024-11-13 检查医生：康建忠

空腹血糖

项目名称	检查结果	单位	参考值	提示
葡萄糖(GLU)	4.93	mmol/L	3.89--6.1	

***小结:**

未见异常

操作员：刘慧芳 检查日期：2024-11-13 检查医生：康建忠

血脂四项

项目名称	检查结果	单位	参考值	提示
动脉硬化指数	1.20		1.31--3.19	↓
总胆固醇(CHOL)	4.81	mmol/L	2.59--5.2	
甘油三脂(TG)	1.27	mmol/L	0.7--1.7	
低密度脂蛋白(LDL)	2.05	mmol/L	0--4.13	
高密度脂蛋白(HDL)	1.71	mmol/L	0.77--1.55	↑

***小结:**

动脉硬化指数偏低(1.20) 高密度脂蛋白(HDL)偏高(1.71 mmol/L)

操作员：刘慧芳 检查日期：2024-11-13 检查医生：康建忠

大同瑞慈康复医院 12导联心电图报告

蔚建英

女

49岁

体检号:451177

病床号:

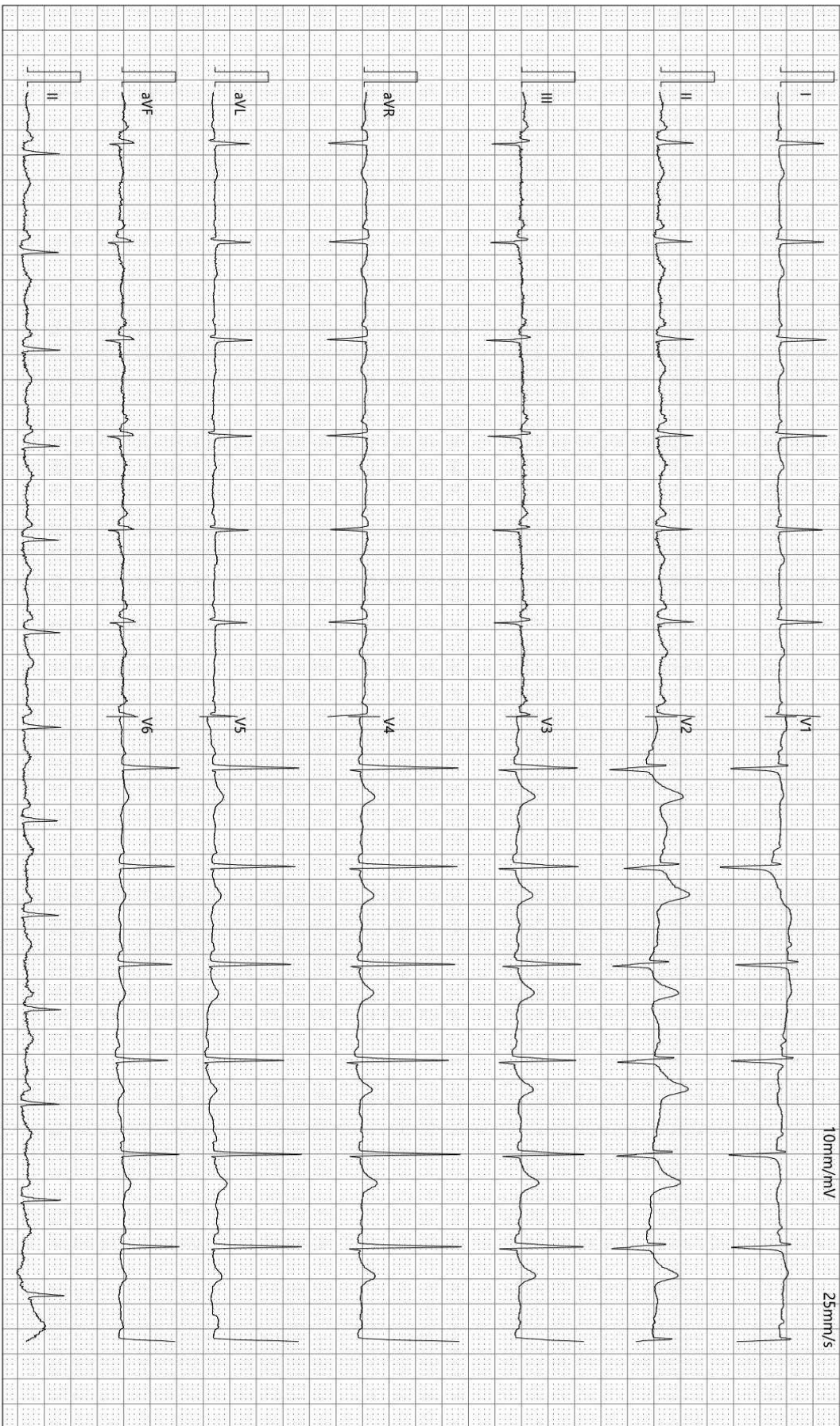
诊断结果:

- 1.窦性心律
- 2.正常心电图

诊断医生:

张之生

HR : 78bpm [60~100bpm]
 P : 99ms [0~110ms]
 PR : 147ms [120~200ms]
 QRS : 83ms [60~100ms]
 QT/QTc : 361/414ms [320~440/0~460ms]
 P/QRS/T : 68/1/49deg. [0~75/-30~90/0~75deg]
 RV5/SV1 : 1.581/0.950mV [0.0~2.5/0.0~2.0mV]



检查时间:2024-11-13 09:12:49

诊断时间:2024-11-13 09:24:06

SEMIP V1 90

仅供临床参考

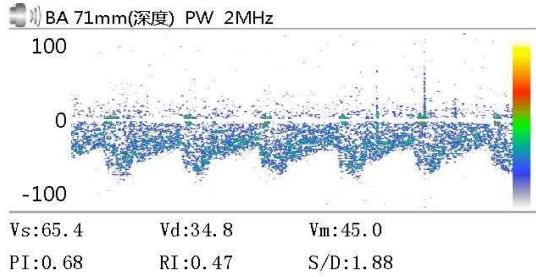
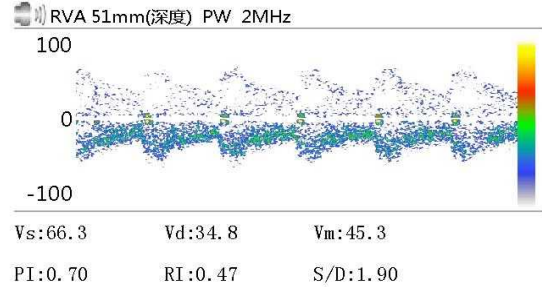
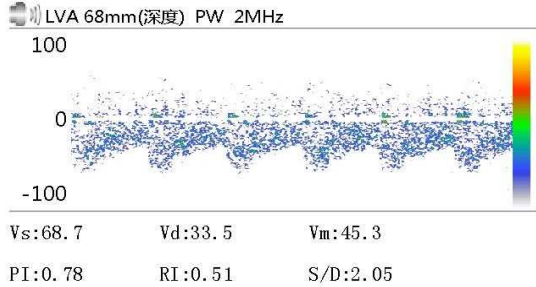
Text



大同瑞慈健康体检

颅内多普勒血流图 (TCD) 检查报告单

姓名: 蔚建英 性别: 女 年龄: 49 岁 检查号: 2309221073
 申请科室: 体检科 申请医师: 李菊蓉 检查类型: 颅内血管 床号:



Vs: Vd: Vm:
 PI: RI: S/D:

Vs: Vd: Vm:
 PI: RI: S/D:

Vs: Vd: Vm:
 PI: RI: S/D:

医生意见

结论: 椎-基底动脉脑血管超声未见异常。

李菊蓉

检查日期: 2024-11-13

本报告单仅提供临床参考

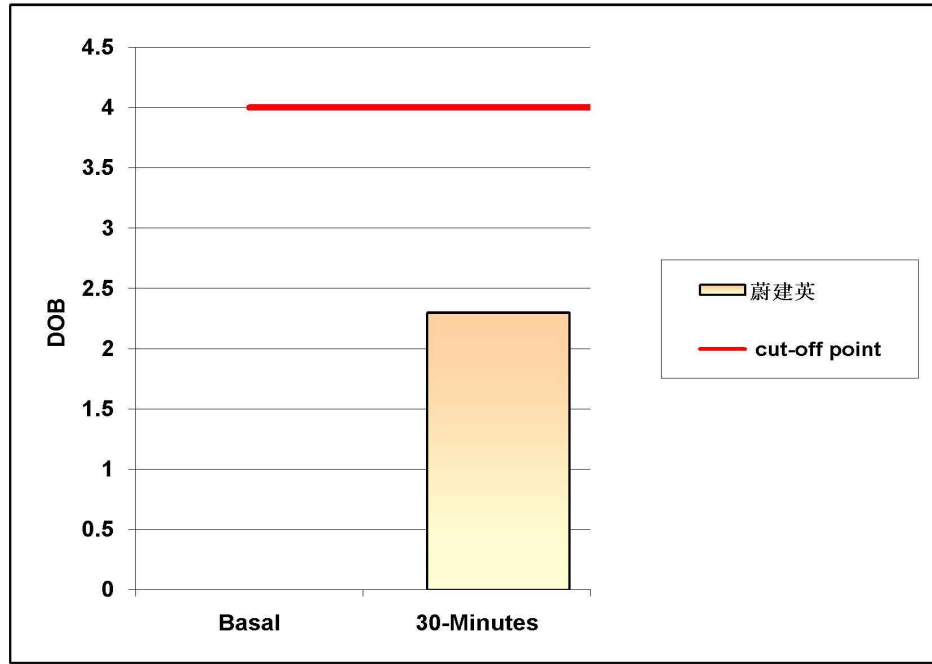
大同瑞慈健康体检

¹³C呼气试验检验报告

患者姓名	蔚建英	年龄	49	性别	女
患者 ID	2309221073	日期	2024/11/13	联系电话	18103529689
申请医生	曹居杰	科室		住院号	

¹³C呼气试验

Basal	DOB
	0.0
30-Minutes	2.3



阳性参考值 (Delta Over Baseline(DOB)):

30分钟的DOB值:	≥ 4.0	h.p. - 阳性
	< 4.0	正常

检测结果: DOB= 2.3 阴性

结论: 您本次幽门螺旋杆菌 (h. p.) 检测结果为阴性 (正常)。

检测医生: 曹居杰

大同瑞慈健康体检

骨密度检测报告

受检者信息

受检者ID: 2309221073
姓名: 蔚建英
出生年月日: 1974/12/13

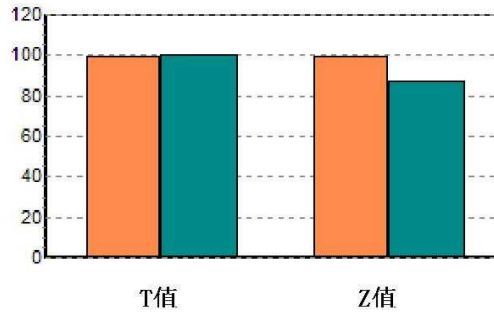
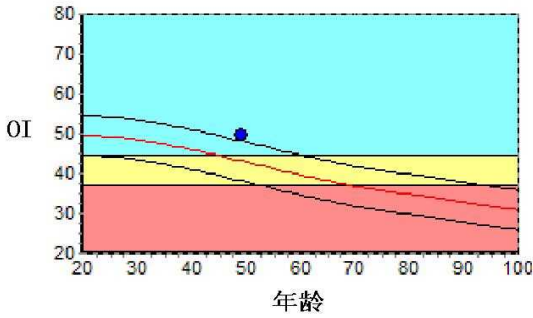
年龄: 49
性别: 女
测定部位(右/左): 右

测定结果

测定日期: 2024/11/13 9:26:16

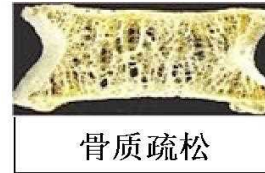
测试编号: 1/1

受测者 平均值



数据库:	Asia	成人比:	99.6	%
OI:	49.5	同龄比:	114.4	%
SOS:	1378.2 m/s	OPR:	N/A	%
T值:	-0.04			
Z值:	1.25			

结果分析



注解

以上结论仅供参考

科室:

医生签名:

医院地址 大同瑞慈健康体检
地址 大同市平城区魏都大道79号

联系电话 0352-2824444
操作者 名燕凌

Rich 大同瑞慈康复医院
超声诊断图文报告

流水号: 2309221073

超声号: 1745921

姓名: 蔚建英

年龄: 49岁

性别: 女

检查设备: Vivid E95

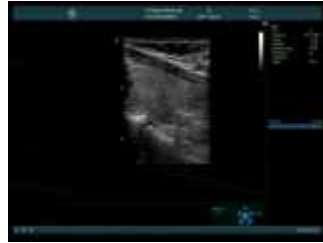
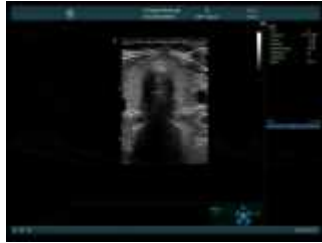体检号: 451177

申请医院: 本院

体检科室: 体检科

检查部位: 甲状腺彩超

经典图像:



影像所见:

甲状腺双侧叶形态正常, 包膜完整, 实质回声均匀, CDFI: 未见异常血流信号。
双侧颈部未见明显肿大淋巴结。

影像诊断:

甲状腺双侧叶未见异常

报告医师: 张莘芝

检查日期: 2024-11-13

审核医师: 张莘芝

报告日期: 2024-11-13



注: 本报告仅供临床医生参考!

地址: 大同市魏都大道79号。如有疑问, 请致电: 0352-2830580

Rich 大同瑞慈康复医院
超声诊断图文报告

流水号: 2309221073

超声号: 1745924

姓名: 蔚建英

年龄: 49岁

性别: 女

检查设备: Vivid E95

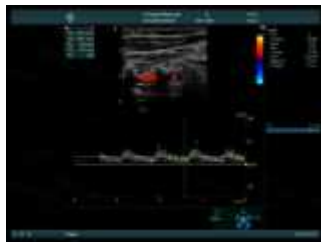
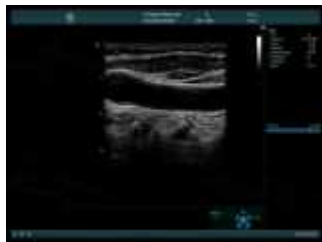体检号: 451177

申请医院: 本院

体检科室: 体检科

检查部位: 颈部血管彩超

经典图像:



影像所见:

右锁骨下动脉起始处、双侧颈总动脉、颈内、颈外动脉起始段内中膜不增厚, 内壁欠光滑, 管壁未见明确强回声斑。

CDFI: 血流充盈好。PW: 频谱形态正常。

双侧椎动脉走行正常, 椎动脉内径正常, 管壁不厚, 管腔内为无回声, CDFI: 血流充盈好。PW: 频谱正常。

影像诊断:

双侧颈动脉、椎动脉未见明显异常

报告医师: 张莘芝

检查日期: 2024-11-13

审核医师: 张莘芝

报告日期: 2024-11-13



注: 本报告仅供临床医生参考!

地址: 大同市魏都大道79号。若有疑问, 请致电: 0352-2830580

Rich 大同瑞慈康复医院
超声诊断图文报告

流水号: 2309221073

超声号: 1745926

姓名: 蔚建英

年龄: 49岁

性别: 女

检查设备: Vivid E95

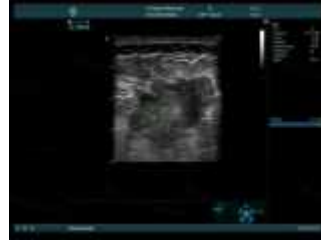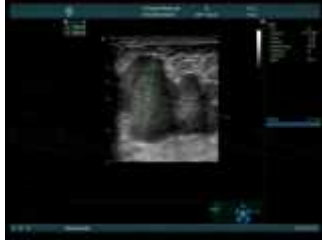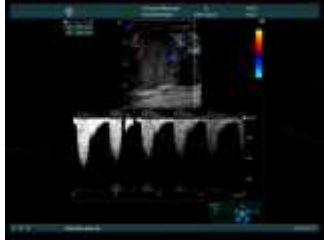
体检号: 451177

申请医院: 本院

体检科室: 体检科

检查部位: 乳腺彩超

经典图像:



影像所见:

双侧乳腺腺体层次清晰, 右乳腺体厚 0.7cm, 左乳腺体厚 0.8cm, 右乳乳头下方探及巨大不规则枫叶状包块, 大小约 5.1*3.9*2.9cm, 边界清, 形态不规则, 内部回声欠均匀, CDFI: 内可见丰富血流信号, 呈动脉频谱, 高速高阻, 双侧乳导管未见扩张。

右侧腋下探及数个低回声结节, 其一大小约 1.1*0.7cm, 边界清, 无明显皮髓质分界, 左侧腋下未见明显肿大淋巴结。

影像诊断:

1. 右侧乳腺不规则低回声包块 BI-RADS 4b
2. 右侧腋下淋巴结肿大

报告医师: 张莘芝

检查日期: 2024-11-13

审核医师: 张莘芝

报告日期: 2024-11-13



注: 本报告仅供临床医生参考!

地址: 大同市魏都大道 79 号。若有疑问, 请致电: 0352-2830580

Rich 大同瑞慈康复医院
超声诊断图文报告

流水号: 2309221073

超声号: 1745929

姓名: 蔚建英

年龄: 49 岁

性别: 女

检查设备: Vivid E95

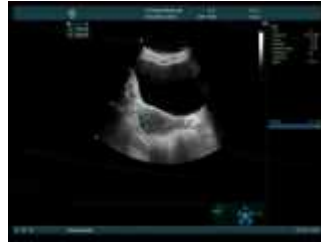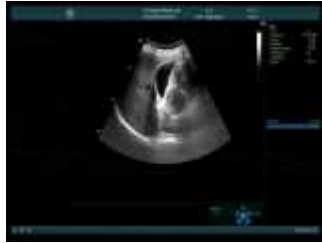体检号: 451177

申请医院: 本院

体检科室: 体检科

检查部位: 全腹彩超

经典图像:



影像所见:

肝脏大小形态正常, 包膜光滑完整, 实质回声均匀, 肝内管道系统走行清晰, 门静脉及肝内胆管不扩张。

胆囊大小形态正常, 壁不厚、光滑, 囊内透声好, 肝外胆管不扩张。

胰腺大小形态正常, 实质回声均匀, 主胰管不扩张。

脾脏大小形态正常, 实质回声均匀, 脾门静脉不宽。

双肾大小形态正常, 皮髓质分界清晰, 集合系统未见分离, 双侧输尿管未见扩张。

膀胱充盈佳, 未见明显异常。

前位子宫, 大小约 4.8*4.7*3.6cm, 肌壁回声欠均匀, 其内探及低回声结节, 大小约 1.7*1.5cm, 边界清, 内膜线清晰, 厚 0.5cm, 宫颈厚约 2.9cm, 双侧附件区未见异常。

影像诊断:

子宫肌瘤

报告医师: 张莘芝

检查日期: 2024-11-13

审核医师: 张莘芝

报告日期: 2024-11-13



注: 本报告仅供临床医生参考!

地址: 大同市魏都大道 79 号。若有疑问, 请致电: 0352-2830580

姓名: 蔚建英

年龄: 49岁

性别: 女

检查设备: 西门子量子双源 CT

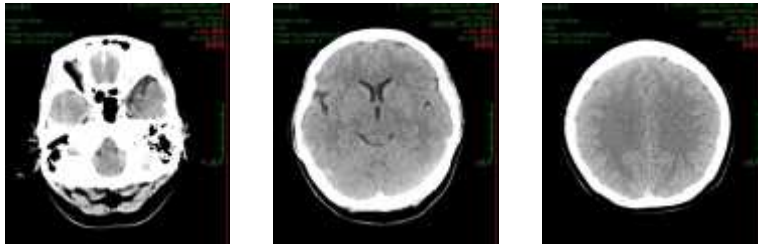体检号: 451177

申请医院: 本院

体检科室: 体检科

检查部位: 脑部双源 CT

经典图像:



影像所见:

颅脑结构双侧对称, 脑实质内未见异常密度。中线结构居中。脑沟、裂、池及脑室系统等未见异常。

影像诊断:

颅脑未见明显异常

报告医师: 剧艳军

检查日期: 2024-11-13

审核医师: 剧艳军

报告日期: 2024-11-13

姓名: 蔚建英

年龄: 49 岁

性别: 女

检查设备: 西门子量子双源 CT

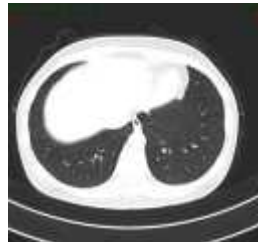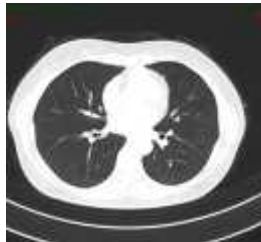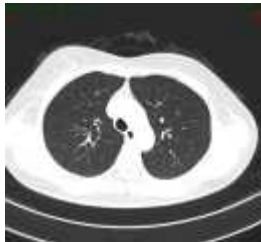体检号: 451177

申请医院: 本院

体检科室: 体检科

检查部位: 肺部双源 CT

经典图像:



影像所见:

胸廓对称, 骨性肋骨完整, 胸壁软组织结构良好, 右侧乳腺增大, 腺体异常。两肺支气管血管纹理走行分布良好, 支气管束结构清晰, 双肺通气良好, 右肺上叶纤维索条粘连。肺门结构未见异常。纵隔无偏移, 段以上支气管通畅。心影及大血管形态结构正常, 纵隔内未见肿大淋巴结。胸膜未见异常。

影像诊断:

右肺上叶纤维索条粘连。

右侧乳腺增大, 腺体异常, 进一步检查

报告医师: 剧艳军

检查日期: 2024-11-13

审核医师: 剧艳军

报告日期: 2024-11-13

MRI 诊断图文报告

ID号: 2309221073

影像号: MR20241113016

姓名: 蔚建英

年龄: 49岁

性别: 女

检查设备: 西门子 1.5T 磁共振

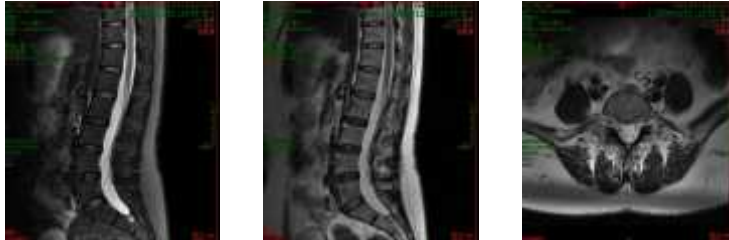体检号: 451177

申请医院: 本院

体检科室: 体检科

检查部位: MR 检查

经典图像:



影像所见:

腰椎椎体序列正常, 生理曲度存在。各椎体及附件骨结构正常, 椎间盘形态、信号未见异常; 椎管及双侧椎间孔无狭窄。脊髓圆锥位置、形态、信号无异常。骶2椎体水平骶管内见一直径约0.5cm类圆形长T1长T2信号, T2抑脂像呈高信号。

影像诊断:

骶2椎体水平骶管内蛛网膜囊肿

报告医师: 叶道斌

检查日期: 2024-11-13

审核医师: 叶道斌

报告日期: 2024-11-13



注: 本报告仅供临床医生参考!

地址: 大同市魏都大道79号。若有疑问, 请致电: 0352---2830580