



2309221059

# 大同瑞慈健康体检

## 报 告 册

体检编号	451163	工号	558
姓名	郭爱芬		
性别	女	年龄	47岁
单位	中国银行大同分行		
部门	中国银行大同分行		
联系电话	18835229107		
体检日期	2023-11-04		

尊敬的郭爱芬女士您好！

首先，瑞慈健康体检全体员工欢迎您的光临，并对您的信任表示衷心的感谢！

您于 2023-11-04 （体检编号：451163）完成健康检查，本机构的各科医生已根据您的体检项目及结果，汇总成此份健康体检报告，并经总检医生审核。据此提出对您健康状况的综合分析及建议。

瑞慈健康体检倡导“大健康、大康复”，提出“健康是第一财富（Rich）”的人文理念。希望您仔细阅读并妥善地保管此份健康体检报告，并认真关注报告中的提示与建议，若您对报告内容有任何疑问，可直接与瑞慈健康体检客服部联系，进一步咨询。

健康体检咨询电话：**0352-2824444**

客户服务咨询电话：**0352-2830597**

**400-6112995**

瑞慈健康体检报告由下列内容组成：

第一部分：主检报告

第二部分：分科分项结果

第三部分：检验报告

第四部分：附表

## 主检报告

### 检查综述

- 1、【血脂四项】 总胆固醇(CHOL)偏高(5.63 mmol/L) 高密度脂蛋白(HDL)偏高(1.59 mmol/L)
- 2、【尿液分析+尿沉渣】 鳞状上皮细胞偏高(3 /HP)
- 3、【心电图】 1.窦性心律不齐
- 4、【甲状腺彩超】 双侧颈部淋巴结肿大
- 5、【全腹彩超】 盆腔积液
- 6、【肺功能测定】 阻塞性通气功能障碍
- 7、【口腔科】 (1)左下第二磨牙 龋齿 左下第三磨牙 右下第三磨牙 阻生齿 左上第一双尖牙 牙齿充填 右上尖牙 右上第一双尖牙 右上第二双尖牙 烤瓷冠修复 (2)牙龈萎缩 牙龈色红,探之出血 (3)牙周:牙结石
- 8、【动脉硬化检测】 1.双上肢动脉阻塞,肢体远端动脉血液灌注欠充足 2.外周动脉僵硬度增高

### 医生建议

#### 【总胆固醇(CHOL)偏高】:

- (1)总胆固醇是脂质的主要成分之一,其数量受年龄、家族、性别、饮食、遗传等多种因素影响。总胆固醇对人体生长发育以及新陈代谢有重要的作用,正常值是2.59-5.20mmol/L。
- (2)总胆固醇升高后,会增加类脂物质的堆积,会产生更多的血管斑块,进而增加心脑血管疾病的风险。大于5.21-5.69mmol/L是胆固醇的临界偏高,即使是一个完全健康的人,只要总胆固醇>7.2mmol/L或低密度脂蛋白>4.9mmol/L,未来发生心脑血管的风险就明显增高,应该马上治疗。
- (3)总胆固醇升高根据病因可分为两大类:一是原发性,是由于遗传因素缺陷所致,另一种是继发性,可引起其升高的疾病主要有糖尿病、高血压、甲减、肝肾疾病等。
- (4)降低总胆固醇的治疗中,原发性偏高应积极应用降脂药,曾经选择他汀类药物,胆固醇任不能达标的,可联合用药(如依折麦布等)。
- (5)如果总胆固醇偏高,且患者有糖尿病、高血压、甲减、肝肾疾病或者已经发生心脑血管疾病的人更应积极用药,控制降低疾病风险。
- (6)戒烟,增强运动,采用低脂、低糖饮食,少食富含脂肪、胆固醇及饱和脂肪酸的食物,多进食蔬菜、水果、豆制品、粗粮、鱼和高纤维食品。
- (7)必要时在医师指导下使用降脂药物治疗,并前往内分泌科复诊。

#### 【高密度脂蛋白(HDL)偏高】:

- (1)高密度脂蛋白(HDL)主要在肝脏合成,具有抗动脉粥样硬化的功能,是冠心病的保护因子。高密度脂蛋白(HDL)能将周围组织包括动脉壁内的胆固醇运转到肝脏进行代谢,是一种抗动脉粥样硬化的血浆脂蛋白。
- (2)高密度脂蛋白(HDL)的含量与心血管的发病率和病变程度呈负相关,即高密度脂蛋白(HDL)减低,患冠心病的危险性增加;高密度脂蛋白(HDL)含量增高,患冠心病的危险性降低。
- (3)高密度脂蛋白(HDL)对冠心病的临床诊断是一个重要的参考指标。它的升高是临床冠心病保护因子之一,并能防治和延缓动脉粥样硬化的发展。
- (4)血清中高密度脂蛋白(HDL)的降低,预示着冠心病的出现。临床上常同时测定高密度脂蛋白(HDL)和血清总胆固醇,并根据它们的比值作为冠心病的信息指标。
- (5)高密度脂蛋白(HDL)减少,主要见于冠心病、冠状动脉粥样硬化、高甘油三酯血症、慢性贫血、脑血管病、糖尿病、急慢性肝炎、肝硬化等疾病。

(6)戒烟，增强运动，采用低脂、低糖饮食，少食富含脂肪、胆固醇及饱和脂肪酸的食物，多进食蔬菜、水果、豆制品、粗粮、鱼和高纤维食品。

(7)建议当高密度脂蛋白(HDL)减少时，可参考其他相关指标，积极治疗基础性疾病，往内分泌科复诊。

**【鳞状上皮细胞偏高】：**

(1)在生理情况下，机体正常的新陈代谢都会引起鳞状上皮细胞的脱离，这是一种正常的机体现象。如果长时间出现鳞状上皮细胞偏高的现象时，则有可能是尿路感染、泌尿系统结石等因素导致，应及时往泌尿外科进一步诊断治疗。

**【窦性心律不齐】：**

(1)供内科临床参考，可见于正常人，无重要临床意义。

(2)见于正常人，是一种随呼吸节律而变化的正常心律。

**【双侧颈部淋巴结肿大】：**

(1)建议外科结合临床考虑，动态观察；定期复查。

**【盆腔积液】：**

(1)盆腔积液是一种表现，而不是一种疾病，可分为生理性积液和病理性积液两种。生理性积液见于部分正常女性在月经期或排卵期，含有少量的积液。病理性积液可在盆腔炎、附件炎和子宫内膜异位症等疾病下产生的。

(2)建议月经干净3、4天后复查，如复查仍提示积液或有腹部疼痛等不适症状，不排除盆腔炎症，建议妇科诊治。

**【阻塞性通气功能障碍】：**

(1)建议往呼吸内科进一步诊断治疗。

**【烤瓷冠修复】：**

(1)烤瓷冠一般称为烤瓷牙，这种修复体具有金属的高强度、瓷的美观性和牙齿的逼真性，以及耐磨等优点，对缺失的前牙和后牙的修复，都能达到修复缺失牙理想的功能、形态的目的。

(2)烤瓷冠从结构上分内冠和釉面瓷层，从质地上分为金属内冠和全瓷内冠两种，金属内冠主要以镍铬合金、钴铬合金、钛合金等为代表；全瓷内冠，其主要成分以二氧化锆为主。

(3)牙齿缺损、牙齿排列不齐、牙齿异常变色、种植牙等都可应用烤瓷冠进行修复。

(4)烤瓷冠的制造通俗的说就是给牙齿戴一个套子，在制作之前就需要先将牙齿磨小一圈，然后再套上这个套子，或者说戴上牙冠，以恢复牙齿原来的大小和形态。

(5)烤瓷冠的优点是改善了牙齿的形态和色泽，恢复了正常的咀嚼功能。缺点是在牙体预备时磨除了部分牙体组织，初戴烤瓷冠时，可能会出现冷热敏感，但随着时间推移会逐渐缓解。

(6)注意日常饮食，缓慢进食，避免吃一些过凉过热的食物，少食辛辣刺激性的食物，注意多吃一些清淡的饮食。烤瓷冠毕竟不是真牙，受到过大压力时会碎瓷，所以不要咬太硬的食物。

(7)烤瓷冠与牙齿的接合部位容易聚集菌斑，易形成牙石，此外菌斑长时间的聚集也可导致龋病，所以必须注意保持口腔清洁，牙缝间使用牙线清洁，每天坚持早晚刷牙，勤漱口，定期洁牙。

(8)烤瓷冠修复后如有不适，应及时就医，定期往医院口腔科复查。

**【牙齿充填】：**

(1)牙齿充填术是修复受损或龋坏的牙齿，让其恢复正常的咬合功能及外观形态的一种修复方法。

(2)充填时，需要先去除坏死的牙体组织，清洁受损部位，再选择合适的充填材料进行修复。

(3)充填材料主要有银汞合金、复合树脂、玻璃离子等，应根据牙齿缺损或龋坏的不同部位来选择不同的材料修复。

(4)牙齿充填术后应注意避免食用坚硬的或是黏性太强的食物，日常生活中注意口腔卫生，早晚刷牙，饭后漱口。

**【牙结石】：**

- (1) 牙结石又称牙石，是沉积在牙齿或修复体表面上已经钙化或正在钙化的菌斑或软垢。其开始时是软的，会因逐渐的钙化而变硬。它是由 75% 的磷酸钙，15-25% 的水、有机物、磷酸锰、矿酸钙及微量的钾、钠、铁所构成，并呈现出黄色、棕色或者黑色。
- (2) 牙结石通常存在于唾液腺开口处的牙齿表面（例如：下颚前牙的舌侧表面，上颚后牙的颊侧表面）和牙齿的颈部，以及口腔粘膜运动不到的牙齿表面等处。
- (3) 牙结石形成后，可伴随牙龈出血、牙龈萎缩、口臭等症状。
- (4) 牙结石是牙周病的重要病因，它会不断刺激牙周组织，并且压迫牙龈，影响血液循环，造成牙周组织的细菌感染，形成牙周囊袋，此后更易使食物残渣、牙菌斑、牙结石等的堆积，最终牙周支持组织全部破坏，导致牙齿松动，以至于不得不拔除牙齿。
- (5) 早晚刷牙、饭后漱口是防治牙结石形成的最重要措施。应采取正确的竖刷牙法和巴氏刷牙法，纠正横刷牙法。
- (6) 多吃富有维生素的粗纤维食物，如肉、蛋、各种蔬菜和水果，充分咀嚼以利于牙面清洁。少吃甜食及黏性很强的食物，不吃零食。
- (7) 建议每半年进行一次口腔健康检查，每年进行 2-3 次全口超声波洁牙术，使牙面、牙颈部经常处于洁净状态。

**【牙龈色红，探之出血】：**

- (1) 牙龈的这种情况一般是由于牙结石导致的牙龈局部发炎。
- (2) 必须坚持每天认真和合理刷牙（采用竖刷法），彻底清除牙菌斑。要经常检查口腔，保持口腔卫生，防止牙龈出血。
- (3) 正确的刷牙方法是：顺着牙齿长轴方向，上牙向下刷，下牙往上刷，每个牙面都要刷到，这样刷牙不仅能把牙刷干净而且对牙龈起到按摩作用，促进牙龈的血液循环。
- (4) 建议每半年进行一次口腔健康检查，每年进行 2-3 次全口超声波洁牙术，使牙面、牙颈部经常处于洁净状态。
- (5) 注意口腔清洁卫生，养成早晚刷牙，饭后漱口的良好习惯。
- (6) 及时治疗牙龈炎，防止炎症侵犯深部牙周组织，形成牙周炎。
- (7) 养成清晨排便习惯。进餐要规律，细嚼慢咽，多食蔬菜，如胡萝卜、菠菜、木耳。适量进食水果，如山楂、苹果。男性少抽烟少喝酒。

**【龋齿】：**

- (1) 龋齿是龋病的俗称，它是一种很常见牙体硬组织疾病，是牙齿在以细菌为主的多种外界因素的影响下，牙齿的牙釉质、牙本质或牙骨质发生的一种慢性进行性破坏的疾病。
- (2) 临床上常根据龋坏程度分为浅龋、中龋、深龋三个阶段。
- (3) 浅龋初期呈现白垩色或黄褐色斑块，窝沟处呈现浸墨状弥散，一般无明显龋洞；后期可出现局限于釉质的浅洞，无自觉症状。
- (4) 中龋有明显龋洞，对外界刺激（如冷、热、酸、甜和食物嵌入等）可出现疼痛反应，当刺激源去除后疼痛立即消失，无自发性痛。
- (5) 深龋一般表现为大而深或入口小而深层有较为广泛的破坏龋洞，对外界刺激反应较中龋为重，但刺激源去除后，疼痛仍可消失，无自发性痛。
- (6) 对于恒牙尚未成洞的浅龋，乳前牙的浅、中龋洞，主要应用药物抑制龋病发展的方法；对已形成实质性缺损的牙齿，一般应去除龋坏组织，行充填术进行治疗。
- (7) 早晚刷牙，养成饭后漱口的好习惯。少吃酸性刺激性及含糖分过高的食物，如糖、巧克力、饼干等，临睡前不吃零食。饮食选择富含钙、无机盐等营养食物，尽可能食用高纤维粗糙食物。定期进行口腔检查。

**【阻生齿】：**

- (1) 牙齿在颌骨内由于位置不当，不能萌出到正常咬合位置，这样的牙齿称为阻生齿。最常见的阻生齿是下颌第三磨牙，其次是上颌第三磨牙和上颌尖牙等。
- (2) 阻生齿和覆盖在其上的牙龈之间，很容易藏污纳垢，滋生细菌，引起口臭、牙齿龋坏等，当身体抵抗力下降时，常常会导致牙冠周围的牙龈发生炎症，严重时脸颊可致肿胀，张口困难，甚至会引起全身发烧，颌下淋巴结肿大。
- (3) 阻生齿常常还会引起邻牙龋坏、松动、牙槽骨吸收等症状，所以能引起这些病变的阻生牙应该拔除。

- (4) 由于阻生齿位置不正，被邻牙阻挡，有些还可能完全被骨组织包埋，因此阻生齿的拔除比拔除其他牙齿要困难，被牙龈覆盖的要切开牙龈，被骨包埋的要把骨去除，被邻牙挡住的要把牙冠劈开，分片拔除。
- (5) 拔阻生齿费时较长，术中术后可能发生的并发症也较多，如：出血、断根、邻牙损伤等。
- (6) 建议如果阻生齿位置不当，引起智齿冠周炎、邻牙的龋坏、松动等病变时，可往口腔科行拔除术。

**【牙龈萎缩】：**

- (1) 牙龈生理性萎缩主要是龈缘部分存在异物又长期得不到清理，细菌滋生刺激长期存在所致；另外随着年龄的增长也会或多或少发生萎缩，致使牙龈暴露，这种生理性萎缩，是无需要治疗的。
- (2) 炎症性的牙龈萎缩，主要表现为牙龈红肿胀痛，刷牙常见出血，对冷热温度变化及酸性食物等异常敏感，妨碍进食，尤其应该注意防治。
- (3) 掌握正确竖刷法的刷牙方法，注意口腔清洁卫生，养成早晚刷牙，饭后漱口的良好习惯。
- (4) 定期到医院检查治疗，每年进行 2-3 次全口超声波洁牙术。
- (5) 补充维生素 C 等微量元素，多食水果蔬菜，戒烟限酒，避免熬夜的不良生活习惯。

**【双上肢动脉阻塞，肢体远端动脉血液灌注欠充足】：**

- (1) 动脉硬化是全身性粥样硬化在肢体局部表现，是全身性动脉内膜及其中膜呈退行性、增生性改变，使血管壁变硬缩小，失去弹性，从而继发血栓形成致使远端血流量进行性减少或中断。
- (2) 要均衡饮食，要防止其他疾病引起的动脉粥样硬化，如糖尿病、肥胖、高血压。少吃含油脂和胆固醇多的食品，减少盐的摄入，多吃富含高密度脂蛋白的鱼类、海鲜。戒烟限酒，控制体重，保持良好的心态。通过适量的运动，可以明显改善动脉粥样硬化。必要时内科咨询及诊治。

**【外周动脉僵硬度增高】：**

- (1) 动脉硬化是全身性粥样硬化在肢体局部表现，是全身性动脉内膜及其中膜呈退行性、增生性改变，使血管壁变硬缩小，失去弹性，从而继发血栓形成致使远端血流量进行性减少或中断。
- (2) 要均衡饮食，要防止其他疾病引起的动脉粥样硬化，如糖尿病、肥胖、高血压。少吃含油脂和胆固醇多的食品，减少盐的摄入，多吃富含高密度脂蛋白的鱼类、海鲜。戒烟限酒，控制体重，保持良好的心态。通过适量的运动，可以明显改善动脉粥样硬化。必要时内科咨询及诊治。

汇总医生： 樊兴国

主检日期： 2023-11-06

主检医生：

## 分科结果

## 身高、体重、血压

项目名称	检查结果	项目名称	检查结果
身高	155cm	体重	51kg
血压	127/70mmHg		

**\*小结：**

未见异常

操作员：张悦

检查日期：2023-11-04

检查医生：卢文举

## 内科

项目名称	检查结果	项目名称	检查结果
心率	97 次/min	心律	齐
心脏杂音	无	心界	正常
肺部	正常	呼吸音	呼吸音清
啰音	未闻及	叩诊	叩诊呈清音
腹部触诊	腹部平软	发育	正常
肝胆	肋下未触及	脾脏	肋下未触及
双肾	无叩击痛	肠鸣音	正常
营养	良好	神经系统	正常
生理反射	生理反射存在	病理反射	病理反射未引出
颅神经	正常	运动功能	正常
深浅感觉	正常	其它	无异常发现
既往史	无		

**\*小结：**

未见异常

操作员：杨淑兰

检查日期：2023-11-04

检查医生：杨淑兰

## 外科（女）

项目名称	检查结果	项目名称	检查结果
皮肤	正常	甲状腺	无肿大
浅表淋巴结	无肿大	肛门	拒检
泌尿外生殖器	正常	四肢关节	未见异常
腹股沟	未见异常	足背动脉	正常
紫绀	无	色素沉着	无
脱毛	无	脱色	无
浮肿	无	皮下结节	无
头颅	正常	颈部	正常
乳腺	正常	脊柱	正常
直肠	未检	皮肤黄疸	无
四肢	活动正常	其他	无

## \*小结:

未见异常

操作员：魏利平

检查日期:2023-11-04

检查医生：魏利平

## 眼科

项目名称	检查结果	项目名称	检查结果
视力(左)	镜 0.8	视力(右)	镜 1.0
辨色力	正常	眼睑	正常
结膜	正常	泪器	正常
角膜	正常	虹膜	正常
瞳孔	正常	晶状体	正常
玻璃体	正常	眼底	未见异常

## \*小结:

未见异常

操作员：田野青

检查日期:2023-11-04

检查医生：田野青

## 耳鼻喉科

项目名称	检查结果	项目名称	检查结果
听力(左)	正常	听力(右)	正常
外耳道	正常	鼓膜	正常
鼻窦	正常	鼻中隔	正常
鼻腔	正常	扁桃体	无肿大
嗅觉	正常	咽喉	正常

**\*小结：**

未见异常

操作员：王存宝

检查日期:2023-11-04

检查医生：王存宝

## 妇科内诊

项目名称	检查结果	项目名称	检查结果
外阴	正常	尿道口	正常
阴道	通畅	子宫	正常
附件	正常	宫颈	光滑
后穹窿	正常		

**\*小结：**

未见异常

操作员：许艳华

检查日期:2023-11-04

检查医生：许艳华

## 口腔科

项目名称	检查结果	项目名称	检查结果
唇颊	正常	齿	左下第二磨牙&龋齿& 左下第三磨牙&右下第三磨牙&阻生齿&左上第一双尖牙&牙齿充填

			&右上尖牙&右上第一双尖牙&右上第二双尖牙&烤瓷冠修复
牙龈	牙龈萎缩&牙龈色红，探之出血	牙周	牙结石Ⅰ度
舌腭	正常	腮腺	正常
颌下腺	正常	颞下颌关节	正常

**\*小结：**

(1) 左下第二磨牙 龋齿 左下第三磨牙 右下第三磨牙 阻生齿 左上第一双尖牙 牙齿充填 右上尖牙 右上第一双尖牙 右上第二双尖牙 烤瓷冠修复

(2) 牙龈萎缩 牙龈色红，探之出血

(3) 牙周：牙结石

操作员：麻剑 检查日期:2023-11-04 检查医生：麻剑

## 检验报告

## 血流变

项目名称	检查结果	单位	参考值	提示
全血粘度高切 200/s	3.73	mpas	3.36--4.32	
全血粘度中切 100/s	4.01	mpas	3.43--4.59	
全血粘度中切 50/s	4.42	mpas	3.85--5.45	
全血还原粘度高切	6.23	mpas	3.69--8.74	
全血还原粘度低切	43.59	mpas	26.87--47.57	
血浆粘度	1.42	mpas	1.26--1.70	
血沉(ESR)	8.10	mm/h	0--20	
红细胞压积	0.37	L/L	0.35--0.45	
红细胞聚集指数	4.71		3.19--5.33	
红细胞变形指数	0.87		0.53--1.11	
红细胞刚性指数	4.39		2.17--6.94	
血沉方程 K 值	22.24	mm/h	0--80.48	
全血粘度 1/s	17.55	mpas	13.79--17.91	
全血高切相对指数	2.62		1.9--3.4	
全血低切相对指数	12.36		8.1--14.2	

## \*小结:

未见异常

操作员：梁可欣 检查日期:2023-11-04

检查医生:陈建国

## 尿液分析+尿沉渣

项目名称	检查结果	单位	参考值	提示
白细胞尿	1	个/ul	0--13	
上皮细胞(EC)	3	/HP	0--28	
管型(CAST)	0	个/ul	0--1	

霉菌(尿)	0	/HP	0--0	
结晶	0	/HP	0--10	
透明度(CLA)	清亮			
胆红素(BIL)	-		阴性	
隐血(ERY)	-		阴性	
小圆上皮细胞(SRC)	0	个/ul	0--0	
维生素 C	-		阴性	
异常红细胞	0	个/ul	0--3	
红细胞(正常)	1	个/ul	0--6	
鳞状上皮细胞	3	个/ul	0--0	↑
粘液丝	0	个/ul	0--0	
颜色(Colour)	淡黄色			
尿葡萄糖(GLU)	-		阴性	
酮体(KET)	-		阴性	
比重(SG)	1.010		1.003--1.030	
酸碱度(PH)	6.5		4.5--8.0	
尿蛋白质(PRO)	-		阴性	
尿胆原(URO)	-		阴性	
亚硝酸盐(NIT)	-		阴性	
红细胞(尿)(RBC)	1	个/ul	0--6	
尿白细胞(LEU)	-		阴性	

**\*小结:**

鳞状上皮细胞偏高(3 /HP)

操作员：祁佳佳 检查日期:2023-11-04 检查医生:陈建国

**肝功七项**

项目名称	检查结果	单位	参考值	提示
总蛋白(T PROT)	77.5	g/L	65--85	

白蛋白(ALB)	52.50	g/L	40--55	
球蛋白(GLB)	25.00	g/L	15--35	
白蛋白/球蛋白(ALB/GLB)	2.10		1.0--2.5	
总胆红素(TBIL)	16.50	umol/L	0--21	
丙氨酸氨基转移酶(ALT)	13.00	U/L	7--40	
门冬氨酸氨基转移酶(AST)	21.00	U/L	13--35	

**\*小结：**

未见异常

操作员：王文静 检查日期:2023-11-04 检查医生:陈建国

**心肌酶谱**

项目名称	检查结果	单位	参考值	提示
乳酸脱氢酶(LDH)	164.00	U/L	120--250	
肌酸激酶(CK)	52.00	U/L	40--200	
肌酸激酶同工酶(CK-Mb(M))	3	U/L	0--25	
高敏肌钙蛋白 (Tnl)	2.50	pg/ml	0--46.47	

**\*小结：**

未见异常

操作员：王文静 检查日期:2023-11-04 检查医生:陈建国

**血常规（五分类）**

项目名称	检查结果	单位	参考值	提示
白细胞(WBC)	6.67	10 <sup>9</sup> /L	3.5--9.5	
淋巴细胞绝对值(LY#)	2.12	10 <sup>9</sup> /L	1.1--3.2	
淋巴细胞百分比(LY%)	31.8	%	20--50	
中性粒细胞绝对值(GR#)	3.92	10 <sup>9</sup> /L	1.8--6.3	
中性粒细胞百分比(GR%)	58.8	%	40--75	

嗜碱性粒细胞绝对值(BA#)	0.04	10 <sup>9</sup> /L	0--0.06
嗜碱性粒细胞百分比 (BA%)	0.6	%	0--1.0
嗜酸性粒细胞绝对值(EO#)	0.21	10 <sup>9</sup> /L	0.02--0.52
嗜酸性粒细胞百分比 (EO%)	3.1	%	0.4--8.0
血小板(PLT)	331	10 <sup>9</sup> /L	125--350
血小板分布宽度(PDW)	15.5	%	15--17
平均血小板体积(MPV)	8.4	fl	6.0--14.0
血小板压积(PCT)	0.278	%	0.11--0.28
红细胞(RBC)	4.08	10 <sup>12</sup> /L	3.8--5.1
血红蛋白	128	g/L	115--150
红细胞压积(HCT)	37.8	%	35--45
红细胞平均体积(MCV)	92.8	fl	82--100
平均血红蛋白含量(MCH)	31.4	pg	27--34
平均血红蛋白浓度(MCHC)	338	g/L	316--354
单核细胞绝对值(MO#)	0.38	10 <sup>9</sup> /L	0.1--0.60
单核细胞百分比(MO%)	5.7	%	3--10
红细胞分布宽度标准差 (RDW-SD)	44.7	fl	35--56
红细胞分布宽度变异系数 (RDW-CV)	12.7	%	10.6--16.6
大血小板比率	14.0	%	11--45
大血小板数目	46	10 <sup>9</sup> /L	30--90
未成熟粒细胞数目	0.00	10 <sup>9</sup> /L	0--999
未成熟粒细胞百分比	0.1	%	0--100
有核红细胞数目	0.000	10 <sup>9</sup> /L	0--9999
有核红细胞百分比	0.00	/100WBC	0--9999

**\*小结:**

未见异常

操作员：贺琰 检查日期：2023-11-04 检查医生：陈建国

### 肾功三项

项目名称	检查结果	单位	参考值	提示
肌酐(CREA)	64.00	umol/L	41--73	
尿酸(UA)	272.00	umol/L	140--340	
尿素测定 (Urea)	3.90	mmol/L	2.6--7.5	

**\*小结：**

未见异常

操作员：王文静 检查日期：2023-11-04 检查医生：陈建国

### 空腹血糖

项目名称	检查结果	单位	参考值	提示
葡萄糖(GLU)	4.47	mmol/L	3.89--6.1	

**\*小结：**

未见异常

操作员：王文静 检查日期：2023-11-04 检查医生：陈建国

### 血脂四项

项目名称	检查结果	单位	参考值	提示
动脉硬化指数	2.00		1.31--3.19	
总胆固醇(CHOL)	5.63	mmol/L	2.59--5.2	↑
甘油三脂(TG)	1.30	mmol/L	0.7--1.7	
低密度脂蛋白(LDL)	3.18	mmol/L	0--4.13	
高密度脂蛋白(HDL)	1.59	mmol/L	0.77--1.55	↑

**\*小结：**

总胆固醇(CHOL)偏高(5.63 mmol/L) 高密度脂蛋白(HDL)偏高(1.59 mmol/L)

操作员：王文静 检查日期：2023-11-04 检查医生：陈建国

### 人乳头瘤病毒检查 (HPV)

项目名称	检查结果	单位	参考值	提示
人乳头瘤病毒 (HPV)	HPV 低危型：阴性 HPV 高危型：阴性			

**\*小结：**

HPV 低危型：阴性

HPV 高危型：阴性

操作员：康建忠 检查日期:2023-11-05 检查医生:

### (女) 肿瘤三项

项目名称	检查结果	单位	参考值	提示
糖类抗原 125 测定 (CA125)	31.4	U/ml	0--38	
癌胚抗原(CEA)	1.61	ng/ml	0--5	
甲胎蛋白(AFP)	5.2	ng/ml	0--7	

**\*小结：**

未见异常

操作员：王文静 检查日期:2023-11-04 检查医生:陈建国

# 大同现代医学检验实验室

## 液基薄层细胞学图文报告

ID: 2023090941

病理号: 087206

姓名: 郭爱芬

性别: 女

年龄: 47岁

送检科室: 体检科

电话号码: 18835229107

床号:

病历号:

体检号: 2309221059

送检医院: 大同瑞慈康复体检

送检日期: 2023-11-04

末次月经:

送检医生:

采样日期:

报告日期: 2023-11-05

标本满意度: 满意

细胞量: >40%

红细胞:

经期样本:

颈管细胞:

化生细胞:

鳞状细胞:

宫颈柱状细胞:

未见上皮内病变/恶性细胞:

正常范围内:

良性反应性改变:

- 炎症: 
  - 轻度:
  - 中度:
  - 重度:
- 放疗:
- 妊娠:
- 萎缩性:
- 宫内避孕器:
- 其他:

病原体: 滴虫感染:  念珠菌感染:  细菌感染:

提示 HPV 感染:  疱疹病毒感染:

鳞状上皮细胞分析:

非典型鳞状细胞:

- 倾向上皮内瘤变:
- 倾向良性反应性改变:
- 不能明确意义(ASC-US):
- 不排除高度病变(ASC-H):

上皮内低度病变:  鳞癌:

上皮内高度病变:

- CIN2:
- CIN3:

腺上皮细胞分析:

非典型腺细胞:

- 宫内膜:
- 来源不明:

非典型腺细胞(宫颈管):

- 倾向原位腺癌:
- 不能明确意义:
- 倾向良性反应性改变:

腺癌:

- 宫颈管:
- 宫内膜:
- 其它:

炎细胞:

- 轻度:
- 中度:
- 重度:

可疑腺癌:

诊断意见: 未见上皮内病变或恶性细胞 (NILM)。

建议:

报告医师: 张荣生

地址: 大同市魏都大道 79 号, 本报告医师签字后有效  
咨询: 0352-2830587 4006-122-995

妇科细胞学是筛查项目, 出于技术原因, 可能会有假阴性结果, 本检测仅对来样负责, 如果对结果有疑义, 请在收到报告 7 天内与我们联系。

# 瑞慈健康体检

## 人乳头瘤病毒（HPV）基因分型检测报告

姓名：郭爱芬 科室：妇科 病历号：  
性别：女 房/床号： 标本编号： 133117  
年龄：47 送检医生： 接收日期： 2023年11月04日  
电话： 门诊/住院号 标本条码号： 2311043000203  
临床诊断：

标本类型：宫颈脱落细胞 标本状态：可用  
检测方法：反向点杂交法  
检测内容：低危型：HPV6、11、42、43、81、83  
高危型：HPV16、18、31、33、35、39、45、51、52、53、56、58、59、66、68、73、82

检测结果：低危型：阴性  
高危型：阴性

6	11	16	18	31	33	35	39	编号
42	43	45	51	52	53	56	58	133117
59	66	68	73	81	82	83	IC ●	HPV

### 结果分析及提示：

- HPV感染是宫颈癌的主要病因，大部分HPV感染会自行消退，与年龄及个人免疫能力有关。
- HPV基因分型检测是宫颈病变及宫颈癌筛查的重要手段。
- 低危型HPV感染能引起良性病变，如生殖器湿疣。
- 高危型HPV持续感染导致宫颈高级别病变的风险显著增加。

检测日期：2023年11月05日 检测者：李佳敏 审核者：康建忠

备注：本报告仅对所检测样本负责，结果分析和提示仅供临床参考。

大同瑞慈康复医院 12导联心电图报告

郭爱芬 女 47岁

体检号:451163

病床号:

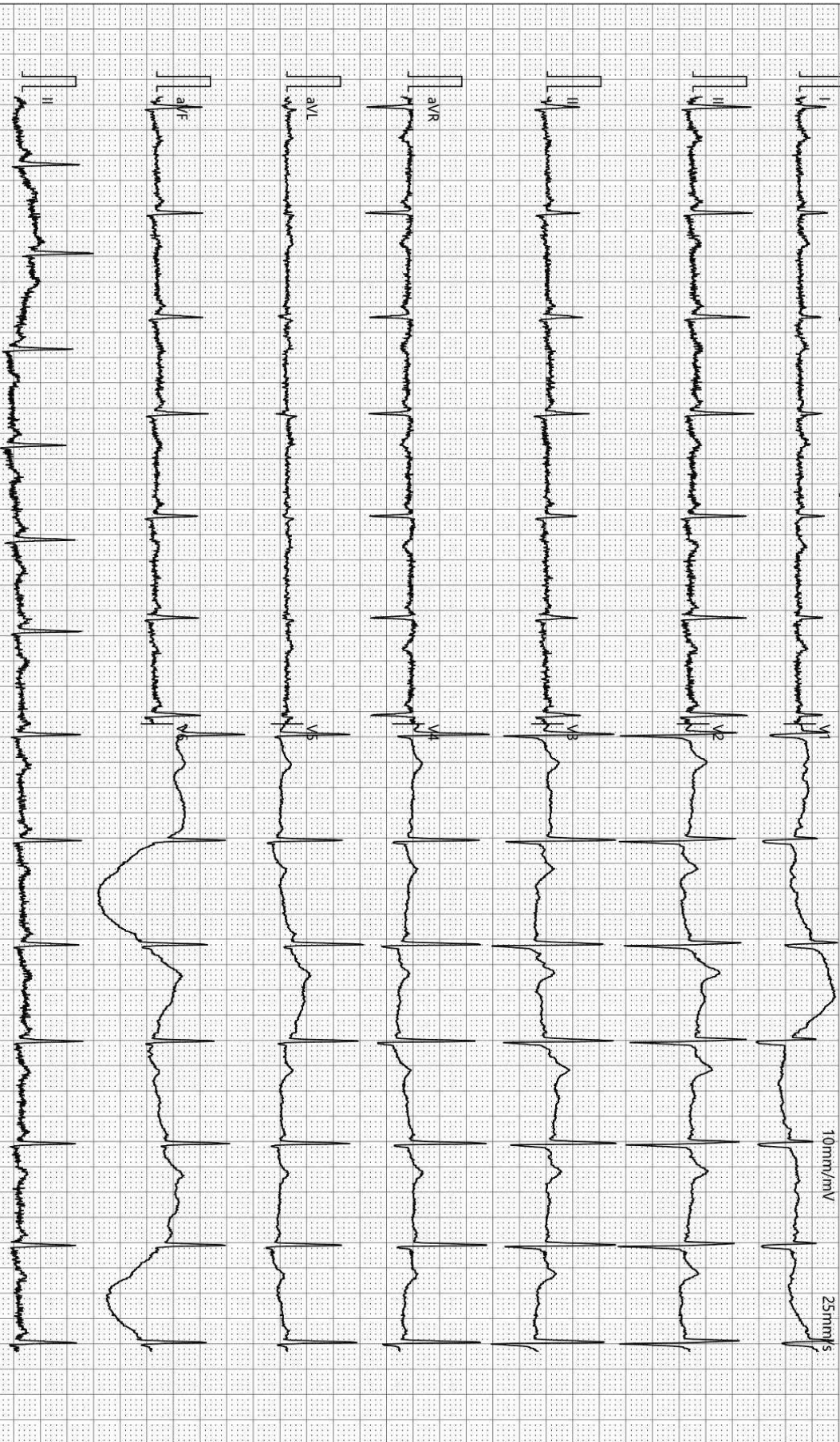
诊断结果:

窦性心律不齐

诊断医生:

曹志生 陶志峰

HR	: 76bpm	[60 ~ 100bpm]
P	: 103ms	[0 ~ 110ms]
PR	: 121ms	[120 ~ 200ms]
QRS	: 91ms	[60 ~ 100ms]
QT/QTc	: 380/429ms	[320 ~ 440/0 ~ 460ms]
P/QRS/T	: 68/60/44deg.	[0 ~ 75/-30 ~ 90/0 ~ 75deg]
RV5/SV1	: 1.294/0.634mV	[0.0 ~ 2.5/0.0 ~ 2.0mV]



检查时间:2023-11-04 10:20:52

诊断时间:2023-11-04 10:27:51

SEMIP V1.90

仅供临床参考

Text

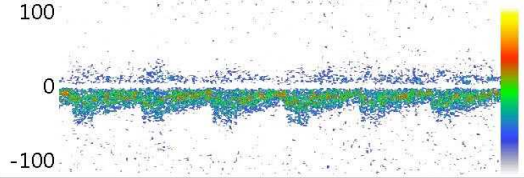


# 大同瑞慈健康体检

## 颅内多普勒血流图 (TCD) 检查报告单

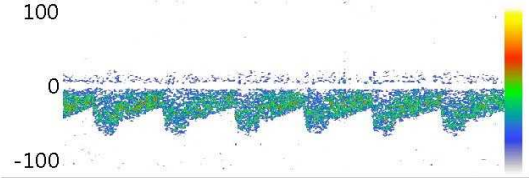
姓名: 郭爱芬      性别: 女      年龄: 47 岁      检查号: 2309221059  
 申请科室: 体检科      申请医师: 李菊蓉      检查类型: 颅内血管      床号:

LVA 56mm(深度) PW 2MHz



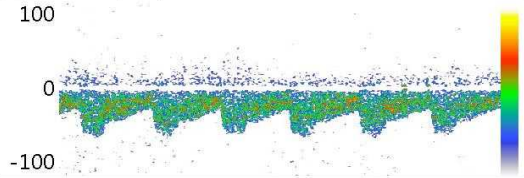
Vs:49.3      Vd:22.4      Vm:31.3  
 PI:0.86      RI:0.55      S/D:2.20

RVA 54mm(深度) PW 2MHz



Vs:62.5      Vd:29.4      Vm:40.4  
 PI:0.82      RI:0.53      S/D:2.13

BA 49mm(深度) PW 2MHz



Vs:59.2      Vd:27.3      Vm:38.0  
 PI:0.84      RI:0.54      S/D:2.17

Vs:      Vd:      Vm:  
 PI:      RI:      S/D:

Vs:      Vd:      Vm:  
 PI:      RI:      S/D:

Vs:      Vd:      Vm:  
 PI:      RI:      S/D:

### 医生意见

结论: 椎-基底动脉脑血管超声未见异常。

李菊蓉

检查日期: 2023-11-04

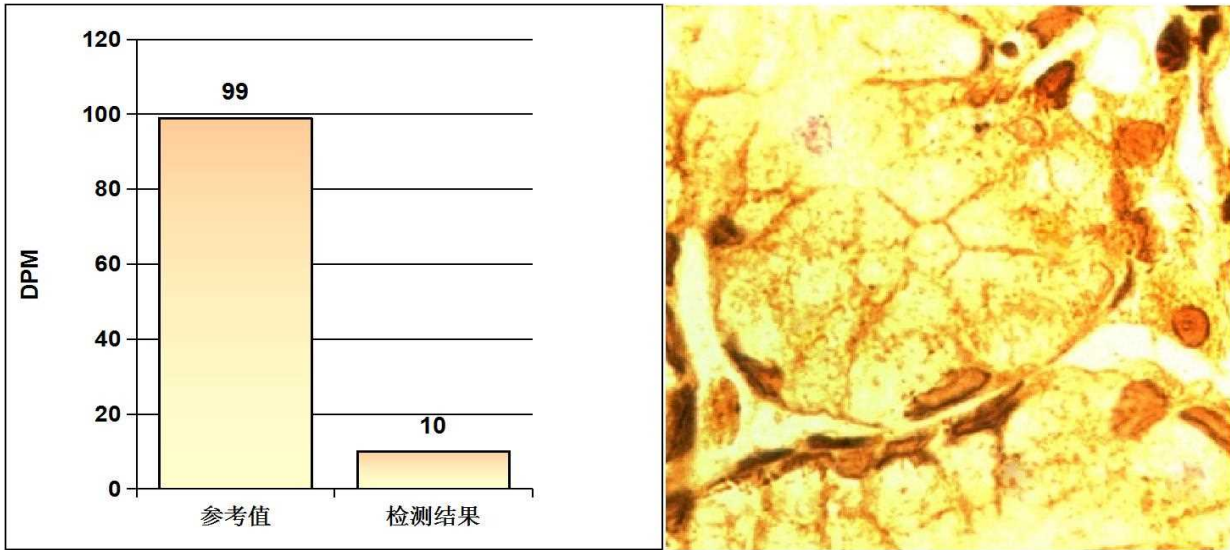
本报告单仅提供临床参考

# 大同瑞慈康复医院

## <sup>14</sup>C呼气试验检验报告

姓名	郭爱芬	年龄	47	性别	女
住院号	0	日期	2023/11/4 9:37:34	电话	0
送检医生	曹居杰	样品编号	7654	编号	2309221059

### <sup>14</sup>C呼气试验



#### 阳性参考值 (Disintegrations Per Minute(DPM)):

DPM值:	dpm > 2499	阳性++++
	1499 < dpm ≤ 2499	阳性+++
	499 < dpm ≤ 1499	阳性++
	149 < dpm ≤ 499	阳性+
	dpm ≤ 99	阴性
	99 < dpm ≤ 149	不确定

**检测结果:** **dpm= 10** **阴性**

医生建议: 注意保持健康及规律饮食

温馨提示: 您本次检测的结果为阴性

检测医生: 曹居杰

# 大同瑞慈健康体检

## 骨密度检测报告

### 受检者信息

受检者ID: 2309221059

姓名: 郭爱芬

出生年月日: 1976/1/16

年龄: 47

性别: 女

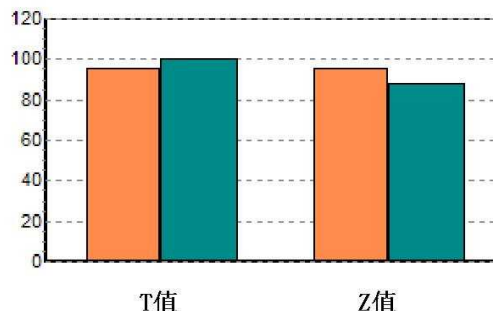
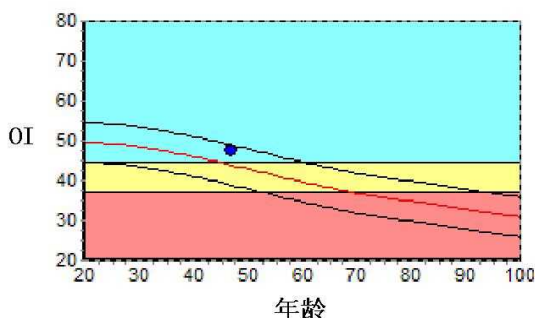
测定部位(右/左): 右

### 测定结果

测定日期: 2023/11/4 9:34:46

测试编号: 1/1

受测者 平均值



数据库: Asia

OI: 47.5

SOS: 1367.8 m/s, BUA: 27.1

T值: -0.43

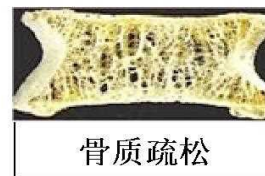
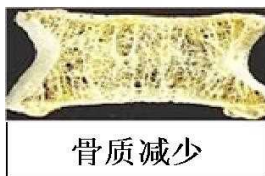Z值: 0.73

成人比: 95.7 %

同龄比: 108.3 %

OPR: N/A %

### 结果分析



### 注解

以上结论仅供参考

科室:

医生签名:

医院地址 大同瑞慈健康体检

地址 大同市平城区魏都大道79号

联系电话 0352-2824444

操作者 名燕凌

# 大同瑞慈健康体检

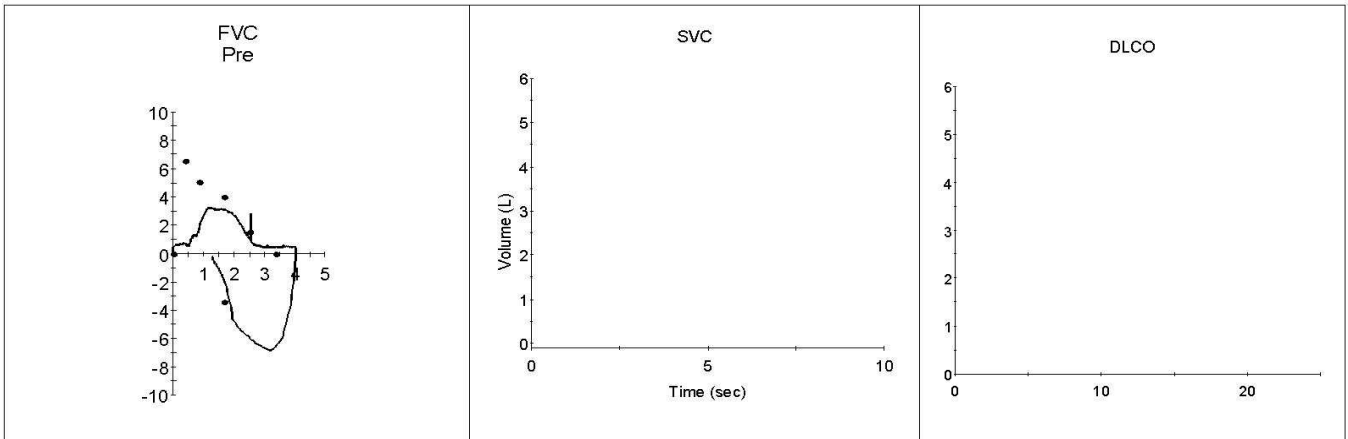
## 肺功能检验报告

姓名: 郭爱芬	ID: 23092210590	BSA: 1.51	日期: 2023/11/04
医师:	身高: 158.00	年龄: 47	病房:
医生:	体重: 51.50	性别: Female	种族: <Unspecified

Pre Test Comments:

Post Test Comments: 阻塞性通气功能障碍

	Pre-Bronch			Post-Bronch		
	<u>Actual</u>	<u>Pred</u>	<u>%Pred</u>	<u>Actual</u>	<u>%Pred</u>	<u>%Chng</u>
----用力肺活量 ----						
FVC (L)	4.04	3.36	120			
FEV1 (L)	2.58	2.69	95			
FEV1/FVC (%)	64	81	78			
FEF 25% (L/sec)	2.73	5.08	53			
FEF 75% (L/sec)	0.49	1.49	32			
FEF 25-75% (L/sec)	1.31	2.74	47			
FEF Max (L/sec)	3.24	6.53	49			
FIVC (L)	2.75					
FIF Max (L/sec)	6.80					





## 双源 CT 诊断图文报告

流水号: 2309221059

影像号: CT20231104027

姓名: 郭爱芬

年龄: 47 岁

性别: 女

检查设备: 西门子量子双源 CT

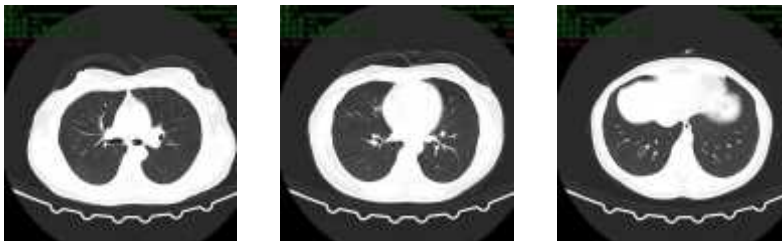体检号: 451163

申请医院: 本院

体检科室: 体检科

检查部位: 肺部双源 CT

经典图像:



影像所见:

胸廓对称, 骨性肋骨完整, 胸壁软组织结构良好, 两肺支气管血管纹理走行分布良好, 支气管束结构清晰, 双肺通气良好。肺门结构未见异常。纵隔无偏移, 段以上支气管通畅。心影及大血管形态结构正常, 纵隔内未见肿大淋巴结。胸膜未见异常。

影像诊断:

胸部未见明显异常

报告医师: 剧艳军

检查日期: 2023-11-05

审核医师: 剧艳军

报告日期: 2023-11-05

## 超声诊断图文报告

流水号: 2309221059

影像号: 1440054

姓名: 郭爱芬

年龄: 47 岁

性别: 女

检查设备: Vivid E95

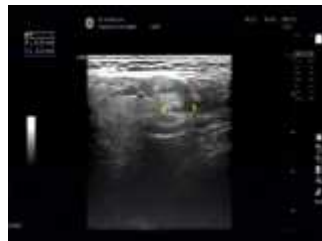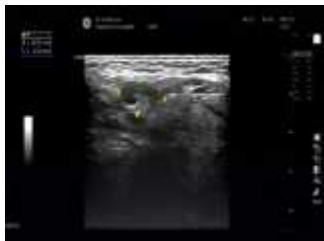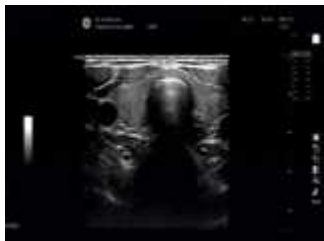体检号: 451163

申请医院: 本院

体检科室: 体检科

检查部位: 甲状腺彩超

经典图像:



影像所见:

甲状腺双侧叶形态正常, 包膜完整, 实质回声均匀, CDFI: 未见异常血流信号。

双侧颈部均探及低回声结节, 左侧大小约 1.6\*0.8cm, 右侧大小约 1.4\*0.9cm, 边界清, 皮髓质分界清。

影像诊断:

双侧颈部淋巴结肿大

报告医师: 李菊蓉

检查日期: 2023-11-04

审核医师: 李菊蓉

报告日期: 2023-11-04

## 超声诊断图文报告

流水号: 2309221059

影像号: 1440064

姓名: 郭爱芬

年龄: 47 岁

性别: 女

检查设备: Vivid E95

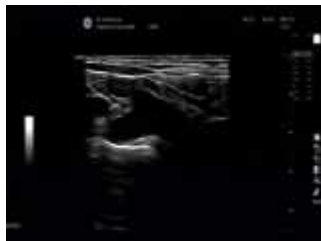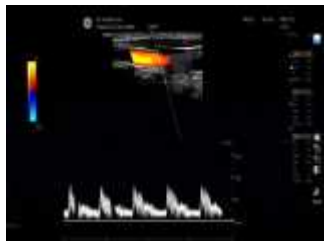
体检号: 451163

申请医院: 本院

体检科室: 体检科

检查部位: 颈部血管彩超

经典图像:



影像所见:

右锁骨下动脉起始处、双侧颈总动脉、颈内、颈外动脉起始段内中膜不增厚，内壁欠光滑，管壁未见明确强回声斑。CDFI: 血流充盈好。PW: 频谱形态正常。

双侧椎动脉走行正常，椎动脉内径正常，管壁不厚，管腔内为无回声，CDFI: 血流充盈好。PW: 频谱正常。

影像诊断:

双侧颈动脉、椎动脉未见明显异常

报告医师: 李菊蓉

检查日期: 2023-11-04

审核医师: 李菊蓉

报告日期: 2023-11-04

## 超声诊断图文报告

流水号: 2309221059

影像号: 1440066

姓名: 郭爱芬

年龄: 47 岁

性别: 女

检查设备: Vivid E95

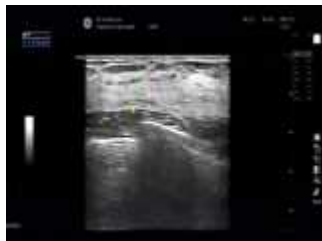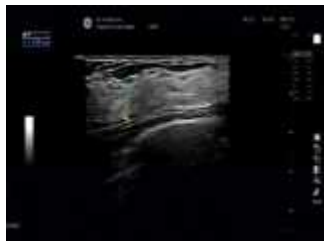体检号: 451163

申请医院: 本院

体检科室: 体检科

检查部位: 乳腺彩超

经典图像:



影像所见:

双侧乳腺腺体层次清晰, 右乳腺体厚 0.9cm, 左乳腺体厚 0.9cm, 乳导管未见扩张, 未见明显占位性病变, CDFI: 未见异常血流信号。

双侧腋下未见明显肿大淋巴结。

影像诊断:

双侧乳腺未见明显异常

报告医师: 李菊蓉

检查日期: 2023-11-04

审核医师: 李菊蓉

报告日期: 2023-11-04

## 超声诊断图文报告

流水号: 2309221059

影像号: 1440068

姓名: 郭爱芬

年龄: 47岁

性别: 女

检查设备: Vivid E95

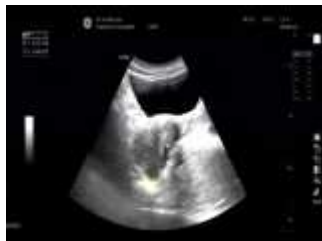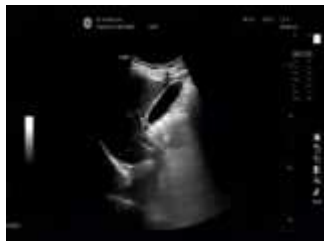体检号: 451163

申请医院: 本院

体检科室: 体检科

检查部位: 全腹彩超

经典图像:



影像所见:

肝脏大小形态正常, 包膜光滑完整, 实质回声均匀, 肝内管道系统走行清晰, 门静脉及肝内胆管不扩张。

胆囊大小形态正常, 壁不厚、光滑, 囊内透声好, 肝外胆管不扩张。

胰腺大小形态正常, 实质回声均匀, 主胰管不扩张。

脾脏大小形态正常, 实质回声均匀, 脾门静脉不宽。

双肾大小形态正常, 皮髓质分界清晰, 集合系统未见分离, 双侧输尿管未见扩张。

膀胱充盈佳, 未见明显异常。

后位子宫, 大小约 4.4\*4.2\*3.3cm, 肌壁回声均匀, 内膜线清晰, 厚 0.8cm, 宫颈厚约 2.3cm, 双侧附件区未见异常。

子宫后方探及液性暗区, 深约 4.2cm。

影像诊断:

盆腔积液

报告医师: 李菊蓉

检查日期: 2023-11-04

审核医师: 李菊蓉

报告日期: 2023-11-04



大同市医学影像研究中心

注: 本报告仅供临床医生参考!

地址: 大同市魏都大道 79 号。若有疑问, 请致电: 0352---2830580