



2309221050

大同瑞慈健康体检

报 告 册

体检编号	451154	工号	549
姓名	叶小利		
性别	男	年龄	55岁
单位	中国银行大同分行		
部门	中国银行大同分行		
联系电话	18635286121		
体检日期	2023-11-01		

尊敬的叶小利先生您好！

首先,瑞慈健康体检全体员工欢迎您的光临,并对您的信任表示衷心的感谢！

您于 2023-11-01 (体检编号: 451154) 完成健康检查,本机构的各科医生已根据您的体检项目及结果,汇总成此份健康体检报告,并经总检医生审核。据此提出对您健康状况的综合分析及建议。

瑞慈健康体检倡导“大健康、大康复”,提出“健康是第一财富 (Rich)”的人文理念。希望您仔细阅读并妥善地保管此份健康体检报告,并认真关注报告中的提示与建议,若您对报告内容有任何疑问,可直接与瑞慈健康体检客服部联系,进一步咨询。

健康体检咨询电话: **0352-2824444**

客户服务咨询电话: **0352-2830597**

400-6112995

瑞慈健康体检报告由下列内容组成:

第一部分:主检报告

第二部分:分科分项结果

第三部分:检验报告

第四部分:附表

主检报告

检查综述

- 【血脂四项】 总胆固醇(CHOL)偏高(6.34 mmol/L)
- 【尿液分析+尿沉渣】 鳞状上皮细胞偏高(1 /HP)
- 【心脏彩超】 二尖瓣、三尖瓣少量返流
- 【甲状腺彩超】 甲状腺弥漫性改变 考虑桥本 建议查甲功
- 【颈部血管彩超】 1.左侧颈总动脉膨大处、颈内动脉入口内中膜局部增厚 2.右侧颈内动脉内中膜局部增厚
- 【全腹彩超】 1.肝囊肿 2.轻度脂肪肝
- 【骨密度检查】 骨质减少

医生建议

【总胆固醇(CHOL)偏高】：

- (1)总胆固醇是脂质的主要成分之一，其数量受年龄、家族、性别、饮食、遗传等多种因素影响。总胆固醇对人体生长发育以及新陈代谢有重要的作用，正常值是2.59-5.20mmol/L。
- (2)总胆固醇升高后，会增加类脂物质的堆积，会产生更多的血管斑块，进而增加心脑血管疾病的风险。大于5.21-5.69mmol/L是胆固醇的临界偏高，即使是一个完全健康的人，只要总胆固醇 >7.2 mmol/L或低密度脂蛋白 >4.9 mmol/L，未来发生心脑血管的风险就明显增高，应该马上治疗。
- (3)总胆固醇升高根据病因可分为两大类：一是原发性，是由于遗传因素缺陷所致，另一种是继发性，可引起其升高的疾病主要有糖尿病、高血压、甲减、肝肾疾病等。
- (4)降低总胆固醇的治疗中，原发性偏高应积极应用降脂药，曾经选择他汀类药物，胆固醇任不能达标的，可联合用药（如依折麦布等）。
- (5)如果总胆固醇偏高，且患者有糖尿病、高血压、甲减、肝肾疾病或者已经发生心脑血管疾病的人更应积极用药，控制降低疾病风险。
- (6)戒烟，增强运动，采用低脂、低糖饮食，少食富含脂肪、胆固醇及饱和脂肪酸的食物，多进食蔬菜、水果、豆制品、粗粮、鱼和高纤维食品。
- (7)必要时在医师指导下使用降脂药物治疗，并前往内分泌科复诊。

【鳞状上皮细胞偏高】：

- (1)在生理情况下，机体正常的新陈代谢都会引起鳞状上皮细胞的脱离，这是一种正常的机体现象。如果长时间出现鳞状上皮细胞偏高的现象时，则有可能是尿路感染、泌尿系统结石等因素导致，应及时往泌尿外科进一步诊断治疗。

【二尖瓣、三尖瓣少量返流】：

- (1)由于二尖瓣瓣膜轻微的改变而产生二尖瓣相对关闭不全。在很多人中，没有临床症状，只有在做心脏彩超时发现。一般不需要治疗，建议定期复查，必要时心内科结合临床考虑。
- (2)由于三尖瓣瓣膜轻微的改变而产生三尖瓣相对关闭不全。在很多人中，没有临床症状，只有在做心脏彩超时发现。一般不需要治疗，建议定期复查，必要时心内科结合临床考虑。

【甲状腺弥漫性改变】：

(1) 甲状腺弥漫性病变是甲状腺的一种病症，临床上常见的病种，多为结节性甲状腺肿、甲状腺癌、桥本甲状腺炎、甲亢等。建议内分泌科结合临床诊治。

【右侧颈内动脉内中膜局部增厚】：

- (1) 颈动脉内中膜增厚是一个超声诊断，它属于血管性疾病（动脉硬化）的早期表现，提示长期发展下去动脉硬化会形成斑块和狭窄闭塞病变。
- (2) 建议改变饮食结构，适量增加运动量，减缓动脉硬化发展的速度。如果有血脂高、胆固醇高、高血压、高血糖，就要进行相应的控制和预防，通过药物的干预，避免从内中膜增厚发展成斑块，进一步形成血管狭窄和闭塞的病变。

【肝囊肿】：

- (1) 肝囊肿，通俗说就是肝脏中的水泡。绝大多数的肝囊肿都是先天性的，即因先天发育的某些异常导致了肝囊肿形成。
- (2) 肝囊肿病因大多数系肝内小胆管发育障碍所致，单发性肝囊肿的发生是由于异位胆管造成。肝囊肿生长缓慢，所以可能长期或终生无症状，其临床表现也随囊肿位置、大小、数目以及有无压迫邻近器官和有无并发症而异。
- (3) 肝囊肿是一种较常见的肝脏良性疾病，一般没有什么症状，也不会影响肝功。5CM以下的肝囊肿一般不需要特殊治疗。当囊肿长大到一定程度，可能会压迫胃肠道而引起症状，如上腹不适饱胀；也有因囊肿继发细菌感染而有腹痛、发热的。
- (4) 肝囊肿首次发现，建议作MRI或CT检查，除外肝内其它占位性病变。
- (5) 过大的肝囊肿，对肝脏本身或周围的器官有压迫症状的，或有炎症的，往外科治疗。
- (6) 已确诊为肝囊肿，动态观察，定期B超检查进行对照，监测囊肿大小。
- (7) 解除顾虑和紧张情绪，保持良好心态，切忌大怒。
- (8) 多食新鲜蔬菜和水果，保持大便通畅，防止便秘；保证营养，宜食清淡富含蛋白质的食物为主；限制饮酒。
- (9) 不宜剧烈运动，防止过度用力，以免增加腹腔压力。
- (10) 如有症状请及时就诊。

【轻度脂肪肝】：

- (1) 脂肪肝是指肝脏被脂肪浸润，为一种多病因引起的获得性疾病。
- (2) 脂肪肝是以肝细胞脂肪变性和脂肪蓄积为病理特征，最常见易患因素有超重或肥胖、进食油腻食物、高脂血症（尤其甘油三酯升高）、营养失调（营养过量或不足）、饮酒、高脂血症、少运动、糖耐量异常、减肥造成体重急剧下降、营养不良、中毒和药物等。
- (3) 当肝内脂类（主要为甘油三酯）含量超过肝重的5%时为脂肪肝。脂肪肝是一个常见的临床现象，不是一个独立性的疾病。
- (4) 值得注意的是，过多的脂肪在肝组织、肝细胞内浸润，引起肝细胞肿大，严重可致肝硬化。脂肪肝是可逆性的，合理饮食、运动及治疗后可恢复。
- (5) 合理控制饮食，控制总摄入量，低盐、低脂和低糖类饮食，少吃动物内脏，多吃蔬菜水果；
- (6) 控制危险因素，如控制体重、改善胰岛素抵抗、调整血脂紊乱，戒酒、戒烟，坚持长期有氧运动，加强体育锻炼；
- (7) 定期复查腹部彩超、血脂、肝功能。

【骨质减少】：

- (1) 骨质减少是指以单位体积内骨组织量减少为特点的代谢性骨病变，表示骨骼密度低于正常水平，因为骨骼密度是测量骨骼强度的指标。骨质减少是一种渐进的形式，但能够反映骨骼状况。骨质减少是骨质疏松的前兆，其发展到严重程度就是骨质疏松。
- (2) 骨骼随着年龄的增长，细胞活跃程度会逐渐降低，并且年龄增长后，体内性激素水平会逐渐下降，钙、锌、维生素D等微量元素吸收不足，导致骨质减少。此外，如果缺乏运动、过度挑食、偏食等情况，也会影响机体对微量元素的吸收，进而导致骨质减少。
- (3) 骨质减少在临床上多见于孕妇和中老年人群，孕妇因为胎儿生长发育需要钙质，骨质会出现减少；中老年人群因为年龄增长也会出现钙质的流失。
- (4) 此外，女性绝经期后雌激素分泌会明显下降导致破骨细胞活跃，引起骨量丢失而出现骨质减少；甲状腺、甲状旁腺功能亢进等继发性疾病也可导致骨质减少。

(5)临床上常用双能 X 线骨密度测量作为测量骨质流失的一种方法，其测量骨密度主要是在脊柱、髋关节等部位；跟骨的定量超声也可用于普通筛查，其方法费用低、便携且无电离辐射。

(6)定期复查骨密度，每年做一次骨密度的检测。如果骨质继续减少，就需要药物的治疗（如钙尔奇 D、骨化三醇等）。

(7)经常晒太阳或补充维生素 D。加强体育锻炼，多参加户外运动。补钙，钙含量多的食品主要见于海产品、牛奶、豆腐、豆浆、酸奶、芝麻、绿色蔬菜等，到了五十岁以后最好口服钙片，以促进钙的吸收。

【左侧颈总动脉膨大处、颈内动脉入口内中膜局部增厚】：

(1)建议心血管内科诊断治疗。

汇总医生： 丁昊炜

主检日期： 2023-11-02

主检医生：

分科结果

身高、体重、血压

项目名称	检查结果	项目名称	检查结果
身高	178cm	体重	77kg
血压	124/65mmHg		

***小结：**

未见异常

操作员：高妙

检查日期：2023-11-01

检查医生：张彬艳

内科

项目名称	检查结果	项目名称	检查结果
心率	76 次/min	心律	齐
心脏杂音	无	心界	正常
肺部	正常	呼吸音	呼吸音清
啰音	未闻及	叩诊	叩诊呈清音
腹部触诊	腹部平软	发育	正常
肝胆	肋下未触及	脾脏	肋下未触及
双肾	无叩击痛	肠鸣音	正常
营养	良好	神经系统	正常
生理反射	生理反射存在	病理反射	病理反射未引出
颅神经	正常	运动功能	正常
深浅感觉	正常	其它	无异常发现
既往史	无		

***小结：**

未见异常

操作员：杨淑兰

检查日期：2023-11-01

检查医生：杨淑兰

外科（男）

项目名称	检查结果	项目名称	检查结果
皮肤	正常	甲状腺	无肿大
脊椎	无畸形	浅表淋巴结	无肿大
肛门	拒检	前列腺	未检
泌尿外生殖器	正常	四肢关节	未见异常
腹股沟	未见异常	足背动脉	正常
紫绀	无	色素沉着	无
脱毛	无	脱色	无
浮肿	无	皮下结节	无
头颅	正常	颈部	正常
乳腺	正常	脊柱	正常
直肠	未检	皮肤黄疸	无
四肢	活动正常	其他	无

*小结:

未见异常

操作员：谷岱清

检查日期:2023-11-01

检查医生：谷岱清

眼科

项目名称	检查结果	项目名称	检查结果
视力(左)	镜 1.0	视力(右)	镜 1.0
辨色力	正常	眼睑	正常
结膜	正常	泪器	正常
角膜	正常	虹膜	正常
瞳孔	正常	晶状体	正常
玻璃体	正常	眼底	未见异常

*小结:

未见异常

操作员：田野青 检查日期:2023-11-01 检查医生：田野青

耳鼻喉科

项目名称	检查结果	项目名称	检查结果
听力(左)	正常	听力(右)	正常
外耳道	正常	鼓膜	正常
鼻窦	正常	鼻中隔	正常
鼻腔	正常	扁桃体	无肿大
嗅觉	正常	咽喉	正常

***小结:**

未见异常

操作员：王存宝 检查日期:2023-11-01 检查医生：王存宝

检验报告

血流变

项目名称	检查结果	单位	参考值	提示
全血粘度高切 200/s	4.22	mpas	3.53--4.65	
全血粘度中切 100/s	4.54	mpas	3.6--4.9	
全血粘度中切 50/s	5.02	mpas	4.7--5.9	
全血还原粘度高切	6.49	mpas	3.66--8.48	
全血还原粘度低切	43.03	mpas	31.8--50.2	
血浆粘度	1.36	mpas	1.26--1.70	
血沉(ESR)	1.70	mm/h	0--15	
红细胞压积	0.44	L/L	0.40--0.50	
红细胞聚集指数	4.81		3.79--6.05	
红细胞变形指数	0.83		0.51--1.02	
红细胞刚性指数	4.77		2.15--6.73	
血沉方程 K 值	6.51	mm/h	0--77	
全血粘度 1/s	20.29	mpas	17.6--21.3	
全血高切相对指数	3.10		2.08--3.69	
全血低切相对指数	14.92		10.37--16.94	

*小结:

未见异常

操作员：乔叶 检查日期:2023-11-01

检查医生:陈建国

尿液分析+尿沉渣

项目名称	检查结果	单位	参考值	提示
白细胞尿	1	个/ul	0--13	
上皮细胞(EC)	1	/HP	0--28	
管型(CAST)	0	个/ul	0--1	

霉菌(尿)	0	/HP	0--0	
结晶	0	/HP	0--10	
透明度(CLA)	清亮			
胆红素(BIL)	-		阴性	
隐血(ERY)	-		阴性	
小圆上皮细胞(SRC)	0	个/ul	0--0	
维生素 C	-		阴性	
异常红细胞	0	个/ul	0--3	
红细胞(正常)	0	个/ul	0--6	
鳞状上皮细胞	1	个/ul	0--0	↑
粘液丝	0	个/ul	0--0	
颜色(Colour)	淡黄色			
尿葡萄糖(GLU)	-		阴性	
酮体(KET)	-		阴性	
比重(SG)	1.015		1.003--1.030	
酸碱度(PH)	6.5		4.5--8.0	
尿蛋白质(PRO)	-		阴性	
尿胆原(URO)	-		阴性	
亚硝酸盐(NIT)	-		阴性	
红细胞(尿)(RBC)	0	个/ul	0--6	
尿白细胞(LEU)	-		阴性	

***小结:**

鳞状上皮细胞偏高(1 /HP)

操作员：祁佳佳 检查日期:2023-11-01 检查医生:陈建国

肝功七项

项目名称	检查结果	单位	参考值	提示
总蛋白(T PROT)	67.0	g/L	65--85	

白蛋白(ALB)	47.60	g/L	40--55	
球蛋白(GLB)	19.40	g/L	15--35	
白蛋白/球蛋白(ALB/GLB)	2.45		1.0--2.5	
总胆红素(TBIL)	20.10	umol/L	0--26	
丙氨酸氨基转移酶(ALT)	27.00	U/L	9--50	
门冬氨酸氨基转移酶(AST)	19.00	U/L	15--40	

***小结:**

未见异常

操作员：李丹 检查日期:2023-11-01 检查医生:陈建国

心肌酶谱

项目名称	检查结果	单位	参考值	提示
乳酸脱氢酶(LDH)	144.00	U/L	120--250	
肌酸激酶(CK)	65.00	U/L	50--310	
肌酸激酶同工酶(CK-Mb(M))	8	U/L	0--25	
高敏肌钙蛋白(Tnl)	2.40	pg/ml	0--46.47	

***小结:**

未见异常

操作员：李丹 检查日期:2023-11-01 检查医生:陈建国

血常规（五分类）

项目名称	检查结果	单位	参考值	提示
白细胞(WBC)	6.18	10 ⁹ /L	3.5--9.5	
淋巴细胞绝对值(LY#)	2.43	10 ⁹ /L	1.1--3.2	
淋巴细胞百分比(LY%)	39.3	%	20--50	
中性粒细胞绝对值(GR#)	3.25	10 ⁹ /L	1.8--6.3	
中性粒细胞百分比(GR%)	52.5	%	40--75	

嗜碱性粒细胞绝对值(BA#)	0.06	10 ⁹ /L	0--0.06
嗜碱性粒细胞百分比 (BA%)	1.0	%	0--1.0
嗜酸性粒细胞绝对值(EO#)	0.10	10 ⁹ /L	0.02--0.52
嗜酸性粒细胞百分比 (EO%)	1.7	%	0.4--8.0
血小板(PLT)	215	10 ⁹ /L	125--350
血小板分布宽度(PDW)	15.7	%	15--17
平均血小板体积(MPV)	9.0	fl	6.0--14.0
血小板压积(PCT)	0.193	%	0.11--0.28
红细胞(RBC)	4.68	10 ¹² /L	4.3--5.8
血红蛋白	150	g/L	130--175
红细胞压积(HCT)	44.0	%	40--50
红细胞平均体积(MCV)	94.1	fl	82--100
平均血红蛋白含量(MCH)	32.0	pg	27--34
平均血红蛋白浓度(MCHC)	340	g/L	316--354
单核细胞绝对值(MO#)	0.34	10 ⁹ /L	0.1--0.60
单核细胞百分比(MO%)	5.5	%	3--10
红细胞分布宽度标准差 (RDW-SD)	43.0	fl	35--56
红细胞分布宽度变异系数 (RDW-CV)	12.0	%	10.6--16.6
大血小板比率	17.8	%	11--45
大血小板数目	38	10 ⁹ /L	30--90
未成熟粒细胞数目	0.03	10 ⁹ /L	0--999
未成熟粒细胞百分比	0.4	%	0--100
有核红细胞数目	0.000	10 ⁹ /L	0--9999
有核红细胞百分比	0.00	/100WBC	0--9999

***小结:**

未见异常

操作员：贺琰 检查日期：2023-11-01 检查医生：陈建国

肾功三项

项目名称	检查结果	单位	参考值	提示
肌酐(CREA)	73.00	umol/L	57--97	
尿酸(UA)	376.00	umol/L	200--420	
尿素测定 (Urea)	4.30	mmol/L	3.1--8.0	

***小结：**

未见异常

操作员：李丹 检查日期：2023-11-01 检查医生：陈建国

空腹血糖

项目名称	检查结果	单位	参考值	提示
葡萄糖(GLU)	4.57	mmol/L	3.89--6.1	

***小结：**

未见异常

操作员：李丹 检查日期：2023-11-01 检查医生：陈建国

血脂四项

项目名称	检查结果	单位	参考值	提示
动脉硬化指数	2.73		1.31--3.19	
总胆固醇(CHOL)	6.34	mmol/L	2.59--5.2	↑
甘油三脂(TG)	1.51	mmol/L	0.7--1.7	
低密度脂蛋白(LDL)	3.79	mmol/L	0--4.13	
高密度脂蛋白(HDL)	1.39	mmol/L	0.77--1.55	

***小结：**

总胆固醇(CHOL)偏高(6.34 mmol/L)

操作员：李丹 检查日期：2023-11-01 检查医生：陈建国

大同瑞慈康复医院 12导联心电图报告

叶小利

男

55岁

ID:2309221050

申请科室:瑞慈体检科

体检号:451154

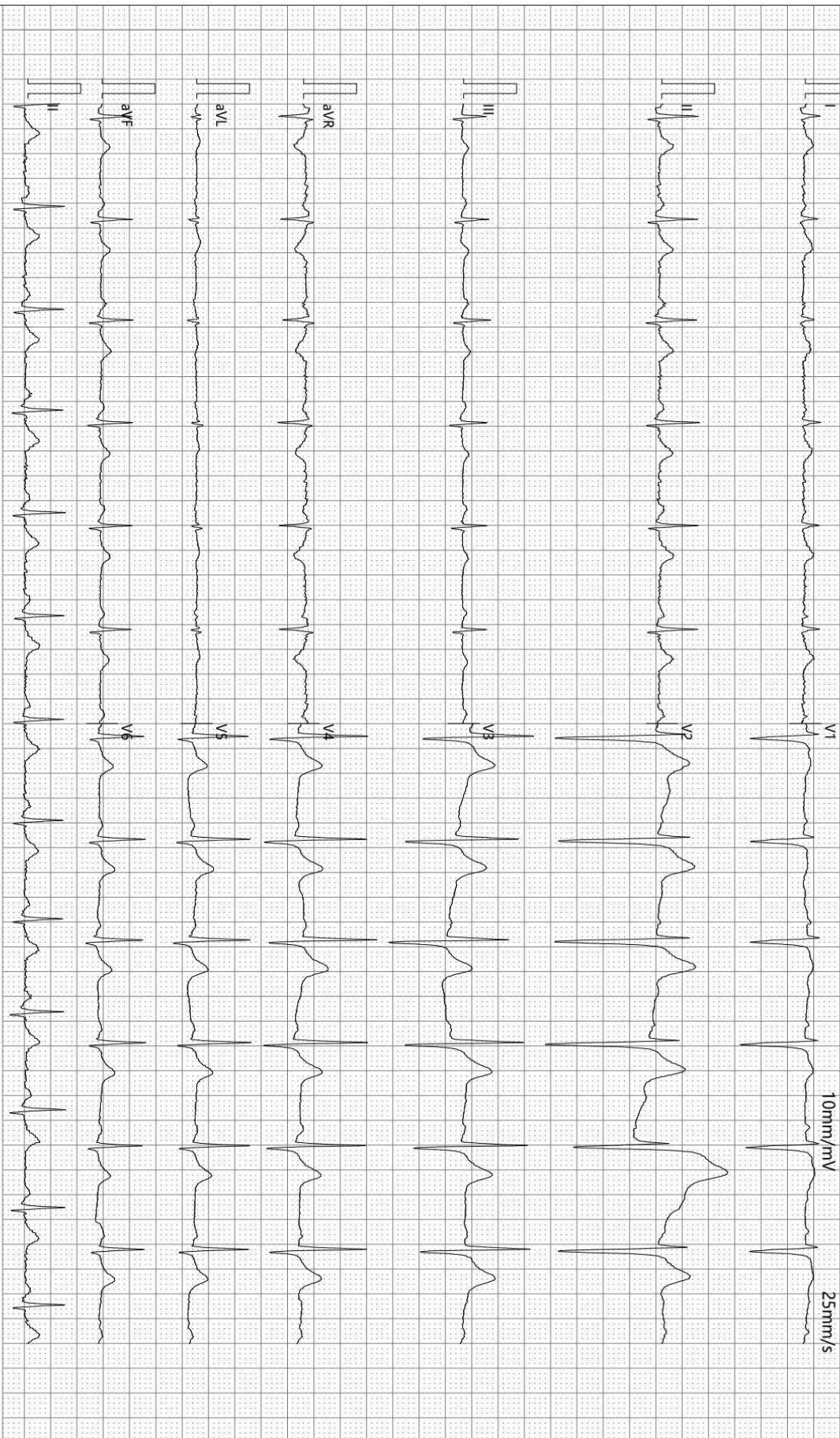
病床号:

HR: 74bpm
QT/QTc:370/412ms

P: 114 ↑ms
P/QRS/T :70/59/54deg.

PR: 150ms
RV5/SV1 :1.101/1.115mV

QRS: 96ms



诊断结果:

- 1.窦性心律
- 2.正常心电图

-35Hz AC50

检查:2023-11-01 09:15:22

打印:2023-11-01 09:25:47

报告需医生确认:

SE-1515 V1.40

SEMIP V1.90

仅供临床参考

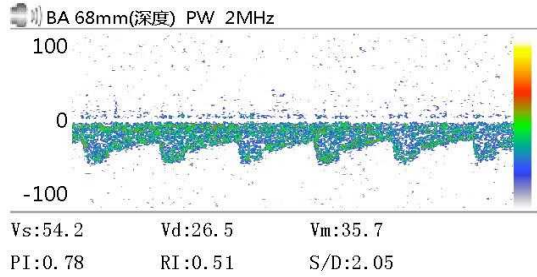
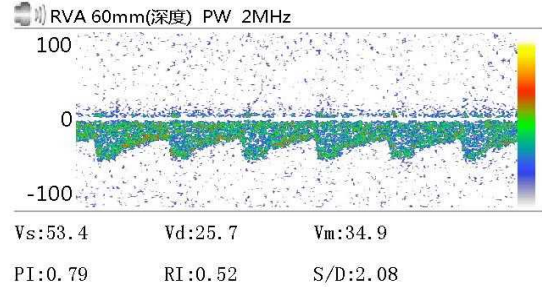
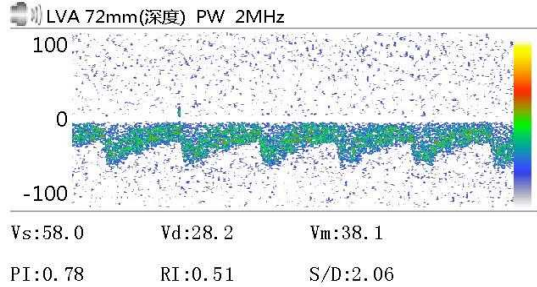
Text



大同瑞慈健康体检

颅内多普勒血流图 (TCD) 检查报告单

姓名: 叶小利 性别: 男 年龄: 55 岁 检查号: 2309221050
 申请科室: 体检科 申请医师: 李菊蓉 检查类型: 颅内血管 床号:



Vs: Vd: Vm:
 PI: RI: S/D:

Vs: Vd: Vm:
 PI: RI: S/D:

Vs: Vd: Vm:
 PI: RI: S/D:

医生意见

结论: 椎-基底动脉脑血管超声未见异常。

李菊蓉

检查日期: 2023-11-01

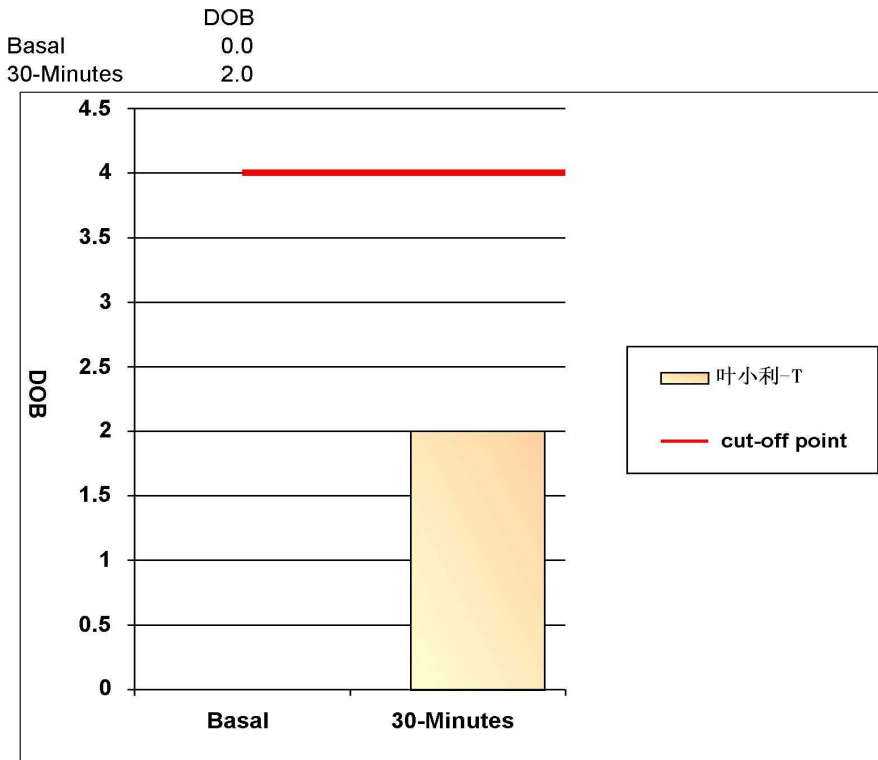
本报告单仅提供临床参考

大同瑞慈健康体检

¹³C呼气试验检验报告

患者姓名	叶小利-T	年龄	55	性别	男
患者 ID	2309221050	日期	2023年11月01日	联系电话	
申请医生		备注		设备型号	YH08

¹³C呼气试验



阳性参考值 (Delta Over Baseline(DOB)):

30分钟的DOB值:	≥ 4.0	阳性+
	< 4.0	阴性-

检测结果: **DOB= 2** **阴性-**

结论: 您本次检测结果为阴性, 正常, 无感染

检测医生: 曹居杰

大同瑞慈健康体检

骨密度检测报告

受检者信息

受检者ID: 2309221050

姓名: 叶小利-T

出生年月日: 1969/5/23

年龄: 54

性别: 男

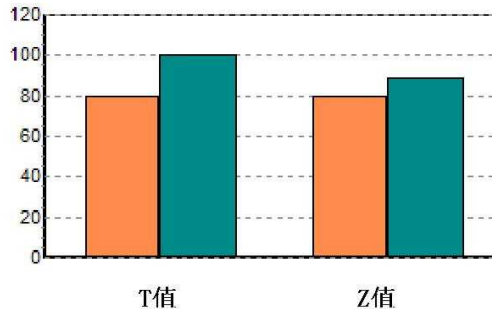
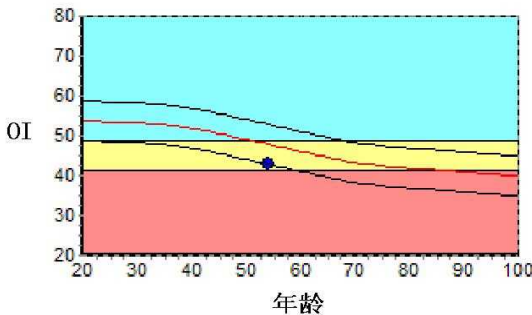
测定部位(右/左): 右

测定结果

测定日期: 2023/11/1 11:30:27

测试编号: 1/1

受测者 平均值



数据库: Asia

OI: 42.9

SOS: 1352.8 m/s, BUA: 25.4

T值: -2.19

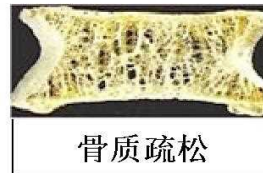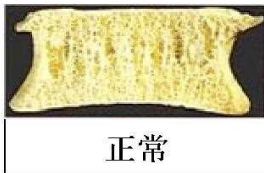
Z值: -0.98

成人比: 79.7 %

同龄比: 89.7 %

OPR: N/A %

结果分析



注解

以上结论仅供参考

科室:

医生签名:

医院地址 大同瑞慈健康体检

地址 大同市平城区魏都大道79号

联系电话 0352-2824444

操作者 名燕凌

双源 CT 诊断图文报告

流水号: 2309221050

影像号: CT20231101087

姓名: 叶小利

年龄: 55 岁

性别: 男

检查设备: 西门子量子双源 CT

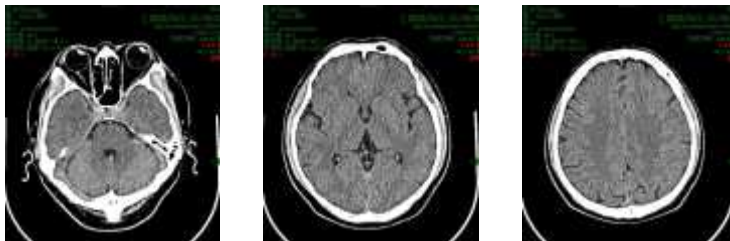体检号: 451154

申请医院: 本院

体检科室: 体检科

检查部位: 脑部双源 CT

经典图像:



影像所见:

颅脑结构双侧对称, 脑实质内未见异常密度。中线结构居中。脑沟、裂、池及脑室系统等未见异常。

影像诊断:

颅脑未见明显异常

报告医师: 剧艳军

检查日期: 2023-11-01

审核医师: 剧艳军

报告日期: 2023-11-01

双源 CT 诊断图文报告

流水号: 2309221050

影像号: CT20231101086

姓名: 叶小利

年龄: 55 岁

性别: 男

检查设备: 西门子量子双源 CT

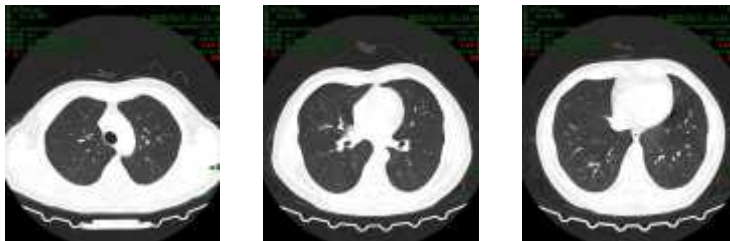体检号: 451154

申请医院: 本院

体检科室: 体检科

检查部位: 肺部双源 CT

经典图像:



影像所见:

胸廓对称, 骨性肋骨完整, 胸壁软组织结构良好, 两肺支气管血管纹理走行分布良好, 支气管束结构清晰, 双肺通气良好。肺门结构未见异常。纵隔无偏移, 段以上支气管通畅。心影及大血管形态结构正常, 纵隔内未见肿大淋巴结。胸膜未见异常。

影像诊断:

胸部未见明显异常

报告医师: 剧艳军

检查日期: 2023-11-01

审核医师: 剧艳军

报告日期: 2023-11-01

超声诊断图文报告

流水号: 2309221050

影像号: 1436746

姓名: 叶小利

年龄: 55 岁

性别: 男

检查设备: Vivid E95

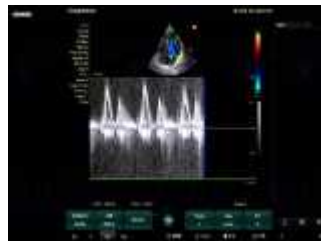
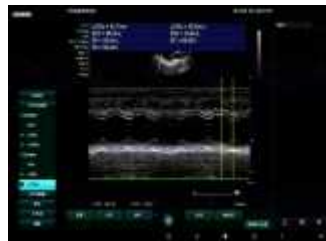
体检号: 451154

申请医院: 本院

体检科室: 体检科

检查部位: 心脏彩超

经典图像:



影像所见:

超声测量 (单位: mm)

升主动脉内径 27 (32±3mm)

左房内径 29 (35mm)

室间隔 10 (8-11mm)

左室内径 43 (47±4mm)

左室后壁 9 (8-11mm)

EF69% (50-80%)

右室内径 25 (36±4mm)

右房内径 28 (36±4mm)

FS38% (28-41%)

主肺动脉内径 20 (23±3mm)

升主动脉内径正常, 心脏各腔室大小正常, 室间隔厚度正常, 左室壁未见明显节段性运动异常, 二尖瓣、三尖瓣回声正常, 收缩期房侧可见少量返流信号, 余瓣膜及启闭功能未见明显异常, 舒张期二尖瓣口血流频谱 E/A>1, 心包腔未见积液。

影像诊断:

二尖瓣、三尖瓣少量返流

报告医师: 侯爱兰

检查日期: 2023-11-01

审核医师: 侯爱兰

报告日期: 2023-11-01



大同市医学影像研究中心

注: 本报告仅供临床医生参考!

地址: 大同市魏都大道 79 号。若有疑问, 请致电: 0352-2830580

超声诊断图文报告

流水号: 2309221050

影像号: 1436740

姓名: 叶小利

年龄: 55 岁

性别: 男

检查设备: Vivid E95

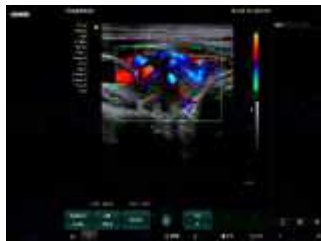
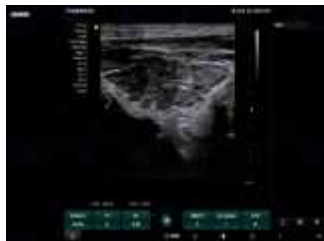体检号: 451154

申请医院: 本院

体检科室: 体检科

检查部位: 甲状腺彩超

经典图像:



影像所见:

甲状腺双侧叶形态正常, 包膜完整, 实质回声不均匀, 颗粒增粗、增强, 可见条索状回声弥漫性分布, CDFI: 腺体内血流信号丰富。

双侧颈部未见明显肿大淋巴结。

影像诊断:

甲状腺弥漫性改变 考虑桥本 建议查甲功

报告医师: 侯爱兰

检查日期: 2023-11-01

审核医师: 侯爱兰

报告日期: 2023-11-01

超声诊断图文报告

流水号: 2309221050

影像号: 1436744

姓名: 叶小利

年龄: 55 岁

性别: 男

检查设备: Vivid E95

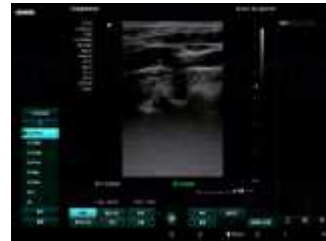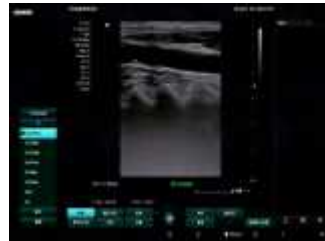体检号: 451154

申请医院: 本院

体检科室: 体检科

检查部位: 颈部血管彩超

经典图像:



影像所见:

右侧颈内动脉内中膜局部增厚, 厚约 1.6mm, 左侧颈总动脉膨大处及颈内动脉入口内中膜局部增厚, 膨大处厚约 2.2mm, 入口处厚约 2.2mm, 右锁骨下动脉起始处、右侧颈总动脉、双侧颈外动脉起始段内中膜不增厚, 内壁欠光滑, 管壁未见明确强回声斑。CDFI: 血流充盈好。PW: 频谱形态正常。

双侧椎动脉走行正常, 椎动脉内径正常, 管壁不厚, 管腔内为无回声, CDFI: 血流充盈好。PW: 频谱正常。

影像诊断:

1. 左侧颈总动脉膨大处、颈内动脉入口内中膜局部增厚
2. 右侧颈内动脉内中膜局部增厚

报告医师: 侯爱兰

检查日期: 2023-11-01

审核医师: 侯爱兰

报告日期: 2023-11-01

超声诊断图文报告

流水号: 2309221050

影像号: 1436751

姓名: 叶小利

年龄: 55 岁

性别: 男

检查设备: Vivid E95

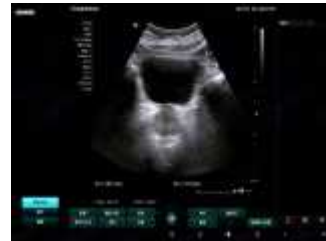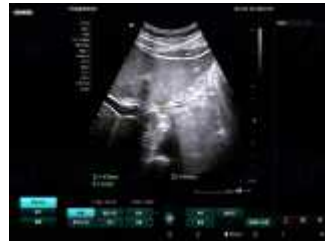体检号: 451154

申请医院: 本院

体检科室: 体检科

检查部位: 全腹彩超

经典图像:



影像所见:

肝脏大小形态正常, 包膜光滑完整, 肝左叶探及囊性回声, 大小约 0.6*0.4cm, 边界清, 余实质回声细腻增强, 肝内管道系统走行尚清晰, 门静脉及肝内胆管不扩张。

胆囊大小形态正常, 壁不厚、光滑, 囊内透声好, 肝外胆管不扩张。

胰腺大小形态正常, 实质回声均匀, 主胰管不扩张。

脾脏大小形态正常, 实质回声均匀, 脾门静脉不宽。

双肾大小形态正常, 皮髓质分界清晰, 集合系统未见分离, 双侧输尿管未见扩张。

膀胱充盈尚可, 壁光滑, 内清晰。

前列腺形态正常, 大小约 3.6*3.1*2.5cm, 实质回声欠均匀。

影像诊断:

1. 肝囊肿
2. 轻度脂肪肝

报告医师: 侯爱兰

检查日期: 2023-11-01

审核医师: 侯爱兰

报告日期: 2023-11-01