



2309221046

大同瑞慈健康体检

报 告 册

体检编号	451150	工号	545
姓名	徐清		
性别	女	年龄	45岁
单位	中国银行大同分行		
部门	中国银行大同分行		
联系电话	13643428473		
体检日期	2023-12-19		

尊敬的 徐清女士 您好！

首先，瑞慈健康体检全体员工欢迎您的光临，并对您的信任表示衷心的感谢！

您于 2023-12-19 （体检编号：451150）完成健康检查，本机构的各科医生已根据您的体检项目及结果，汇总成此份健康体检报告，并经总检医生审核。据此提出对您健康状况的综合分析及建议。

瑞慈健康体检倡导“大健康、大康复”，提出“健康是第一财富（Rich）”的人文理念。希望您仔细阅读并妥善地保管此份健康体检报告，并认真关注报告中的提示与建议，若您对报告内容有任何疑问，可直接与瑞慈健康体检客服部联系，进一步咨询。

健康体检咨询电话：**0352-2824444**

客户服务咨询电话：**0352-2830597**

400-6112995

瑞慈健康体检报告由下列内容组成：

第一部分：主检报告

第二部分：分科分项结果

第三部分：检验报告

第四部分：附表

主检报告

检查综述

- 1、【身高、体重、血压】 (1) 体重指数 30.02：轻度肥胖 (2) 血压 141/92：本次测量血压偏高
- 2、【眼科】 (1) 左眼视力下降 (2) 右眼视力下降
- 3、【肾功三项】 尿酸(UA) 偏高(424.00 umol/L)
- 4、【血脂四项】 甘油三脂(TG) 偏高(1.91 mmol/L)
- 5、【尿液分析+尿沉渣】 隐血(ERY) 2+ 鳞状上皮细胞偏高(24 /HP) 粘液丝偏高(3 /HP)
- 6、【心电图】 1. 窦性心律 2. 胸导低电压
- 7、【甲状腺彩超】 甲状腺实质回声欠均 建议查甲功
- 8、【全腹彩超】 1. 轻度脂肪肝 2. 宫颈稍大 3. 左侧附件区囊性结构 建议复查
- 9、【口腔科】 (1) 左下第二磨牙 残根 右下第二磨牙 右下第一磨牙 牙齿充填 牙齿Ⅲ° 松动 左下第三磨牙 阻生齿 右上第一双尖牙 右上第二双尖牙 右上第一磨牙 烤瓷冠修复 (2) 牙龈萎缩 牙龈色红，探之出血 (3) 牙周：牙结石

医生建议

【本次测量血压偏高】：

- (1) 高血压是指收缩期和（或）舒张期动脉血压高于正常，并连续三次不同日测量，血压都高于正常标准，可确定患高血压病。
- (2) 高血压的发病与遗传、精神过度紧张、肥胖、吸烟、酗酒、嗜盐等因素有关。血压持久增高，可导致心、脑、肾等脏器的损害。
- (3) 原发性高血压由于目前原因不明（部分与遗传有关），须终身服药降压。高血压主要危害心、脑血管和肾脏。一旦确诊“高血压”就要终生服药。
- (4) 平时应低盐（每天 5~10g）、低脂饮食（少吃动物脂肪与内脏）；忌烟限酒。遵照医嘱坚持服药，定期测量血压，宜控制在 140/90mmHg 以下，若合并有糖尿病和肾病，要把血压控制在 130/80mmHg 以下。
- (5) 血压到正常水平时，说明此时选用的降压药和治疗方案基本合适，但并不意味着高血压已被“治愈”，应坚持治疗。若盲目自行停药或间断服药，常会使血压波动很大，而加重心、脑、肾和血管的损害。
- (6) 建议您密切关注血压，保持心情舒畅，劳逸结合，适量运动，控制体重，避免过度劳累、情绪激动等。改进生活方式，适当低盐、低脂、低胆固醇饮食，戒烟酒。必要时心血管专科诊治。

【轻度肥胖】：

- (1) 体重指数是判断体重超标或偏低的主要指标。体重是反映和衡量一个人健康状况的重要标志之一，过胖和过瘦都不利于健康，身高体重不协调也不会给人以美感。体重的变化，还会直接反映身体长期的热量平衡状态。
- (2) 当需要比较及分析一个人的体重对于不同身高的人所带来的健康影响时，体重指数是一个中立而可靠的指标。其主要适用于需要体重测试、体型肥胖和全身检查的人群。
- (3) 体重指数（BMI）是世界卫生组织推荐的国际统一使用的肥胖分型标准，也是目前国际上常用的衡量人体胖瘦程度以及是否健康的一个标准，其计算方式为： $BMI = \text{体重（千克）} / \text{身高（米} \times \text{米）}$ 。成人的标准值是 BMI 18.5-23.9 之间。低于 18.5 为体重指数偏低；高于 23.9 则为体重指数偏高。
- (4) 一般表现为体重超重或肥胖，超重及肥胖会出现一系列代谢性疾病，如高血压、高血糖、高血脂、高尿酸血症等，所以体重指数偏高者一定要注意控制体重。

- (5)合理控制饮食，食品多样化，膳食纤维可适量增加，饮食规律，避免暴饮暴食，低盐、低脂饮食为主，减少高热量食物的摄入。
- (6)加强体育锻炼，每天最少保持30分钟的中等强度运动。鼓励每天至少快步走6000步比较健康。肥胖患者不适合较剧烈的运动，会加重膝关节的负担，可以选择游泳、划船等对膝关节负荷较小的运动。
- (7)定期检查血糖、血脂、肝功、肝脏B超等，积极治疗基础性疾病。
- (8)减少热量摄取及增加热量消耗。强调以健康行为、饮食、运动为主的综合治疗。

【视力下降】：

- (1)视力下降是由角膜白斑或角膜炎、晶状体混浊、眼底疾病、屈光不正等原因引起，建议眼科诊断治疗。

【尿酸(UA)偏高】：

- (1)尿酸(UA)是体内嘌呤代谢的最终产物。食物中的核酸分解生成嘌呤，体内组织中的核酸分解成嘌呤核苷，嘌呤和嘌呤核苷经过分解脱氨及氧化作用生成尿酸(UA)。
- (2)大部分的尿酸由肾脏排出，其余在肝脏分解破坏或随胆汁排泄。肾脏在排泄尿酸过程中，由肾小球滤出尿酸，若肾功能不好的人，排泄功能差，尿中排出的尿酸少了，血尿酸就会增高。
- (3)常见于肾脏疾病(如急性慢性肾炎、肾结核、肾积水晚期等)；还可见于长期吃高嘌呤食物，如动物内脏、海鲜、贝类等，这种情况下，若不控制饮食，导致嘌呤长期偏高，即使肾功能正常，也会受高浓度尿酸的影响。
- (4)另外，需要警惕的是，若尿酸长期偏高，会由尿酸盐结晶沉积引起痛风性关节炎、慢性间质性肾炎，血尿酸增高是诊断痛风的主要依据。
- (5)应避免食用含嘌呤高的食物，如各种动物内脏、豆制品、海鲜等，不要喝酒，尤其是啤酒。忌酸性食物，忌醋，多喝水，每日尿量在2公升以上，碱化尿液。
- (6)必要时在肾内科医生指导下进行降尿酸治疗，定期复查。

【甘油三酯(TG)偏高】：

- (1)甘油三酯是甘油和脂肪酸所构成的有机化合物，甘油三酯测定是脂类代谢的重要指标之一。
- (2)甘油三酯增高与冠心病的发生有着重要的相关性，随年龄增大而有上升的趋势，其增高最常见于高脂和过量糖类饮食、肥胖等。
- (3)甘油三酯主要功能是为机体提供能量，其正常值在0.7-1.7mmol/L之间，1.7-2.29mmol/L为边缘增高，提示应该注意饮食和运动了。
- (4)甘油三酯大于2.3mmol/L，就称为高甘油三酯血症。甘油三酯增高虽然不会直接导致血管斑块的形成，但也会间接引起心脑血管疾病风险增加，同时，当甘油三酯大于5.6mmol/L时，还会增加急性胰腺炎的风险，所以降低甘油三酯的基础主要是控制饮食，饮食控制不佳可以选择药物治疗。
- (5)生活方式的干预是控制甘油三酯水平升高的基础，包括减重，增加运动量，限制酒精摄入以及避免食用果糖和高碳水化合物食物。多食蔬菜水果，定期复查。
- (6)明显增高者在医师的指导下使用降脂药物治疗，首选他汀和贝特类药物。

【隐血(ERY)2+】：

- (1)尿隐血可分为肉眼血尿和镜下血尿。肉眼血尿是指肉眼能见到血色的尿，尿液呈洗肉水色或血色，通常在1000ml尿中含有1ml血液即肉眼可见。镜下血尿是指尿的颜色正常，通过显微镜可以观察到尿液中含红细胞，通常离心沉淀后的尿液镜检每高倍视野有红细胞3个以上。
- (2)尿隐血是泌尿系疾病常见的症状之一，生理情况下女性生理期、运动后等都可以引起，病理情况下大多是由泌尿系统疾病引起，如泌尿系炎症、尿路结石等，也有一些血尿是由全身性疾病或泌尿系统邻近器官所致。
- (3)需要指出的是：尿液呈红色并不都是血尿，有些药物、食物都能使尿液呈红色、橙色或褐色；由于严重创伤、错误输血等大量红细胞或组织破坏，也可导致血红蛋白或肌红蛋白血尿。
- (4)建议往泌尿外科进一步复查，以明确诊断。

【鳞状上皮细胞偏高】：

- (1)在生理情况下，机体正常的新陈代谢都会引起鳞状上皮细胞的脱离，这是一种正常的机体现象。如果长时间出现鳞状上皮细胞偏高的现象时，则有可能是尿路感染、泌尿系统结石等因素导致，应及时往泌尿外科进一步诊断治疗。

【粘液丝偏高】：

- (1)尿常规中粘液丝是由尿路中细胞分泌出来的，在有尿路感染时分泌会明显增多，且伴有炎症细胞的出现。
- (2)粘液丝偏高，可分为生理性偏高和病理性偏高两种，生理性偏高一般是由于喝水较少导致的尿液浓缩，一般在喝水后就能达到稀释的效果。
- (3)病理性的粘液丝偏高是由于泌尿系炎症或者是前列腺炎导致的，需要注意观察，多喝水，同时有白细胞等炎症细胞增多时，应及时服用抗感染药物治疗。如果仅有粘液丝的增多而没有白细胞等炎症细胞增多时，尿路有炎症的可能性不大。
- (4)建议平时饮食注意清淡，多喝水，少吃油腻和辛辣的食物，要注意个人清洁卫生，勤洗阴部，注意休息。

【胸导低电压】：

- (1)建议往心血管内科诊断治疗，定期复查。

【甲状腺实质回声欠均】：

- (1)建议内分泌科诊断治疗。

【轻度脂肪肝】：

- (1)脂肪肝是指肝脏被脂肪浸润，为一种多病因引起的获得性疾病。
- (2)脂肪肝是以肝细胞脂肪变性和脂肪蓄积为病理特征，最常见易患因素有超重或肥胖、进食油腻食物、高脂血症（尤其甘油三酯升高）、营养失调（营养过量或不足）、饮酒、高脂血症、少运动、糖耐量异常、减肥造成体重急剧下降、营养不良、中毒和药物等。
- (3)当肝内脂类（主要为甘油三酯）含量超过肝重的5%时为脂肪肝。脂肪肝是一个常见的临床现象，不是一个独立性的疾病。
- (4)值得注意的是，过多的脂肪在肝组织、肝细胞内浸润，引起肝细胞肿大，严重可致肝硬化。脂肪肝是可逆性的，合理饮食、运动及治疗后可恢复。
- (5)合理控制饮食，控制总摄入量，低盐、低脂和低糖类饮食，少吃动物内脏，多吃蔬菜水果；
- (6)控制危险因素，如控制体重、改善胰岛素抵抗、调整血脂紊乱，戒酒、戒烟，坚持长期有氧运动，加强体育锻炼；
- (7)定期复查腹部彩超、血脂、肝功能。

【左侧附件区囊性结构】：

- (1)建议妇科进一步复查。

【烤瓷冠修复】：

- (1)烤瓷冠一般称为烤瓷牙，这种修复体具有金属的高强度、瓷的美观性和牙齿的逼真性，以及耐磨等优点，对缺失的前牙和后牙的修复，都能达到修复缺失牙理想的功能、形态的目的。
- (2)烤瓷冠从结构上分内冠和釉面瓷层，从质地上分为金属内冠和全瓷内冠两种，金属内冠主要以镍铬合金、钴铬合金、钛合金等为代表；全瓷内冠，其主要成分以二氧化锆为主。
- (3)牙齿缺损、牙齿排列不齐、牙齿异常变色、种植牙等都可应用烤瓷冠进行修复。
- (4)烤瓷冠的制造通俗的说就是给牙齿戴一个套子，在制作之前就需要先将牙齿磨小一圈，然后再套上这个套子，或者说戴上牙冠，以恢复牙齿原来的大小和形态。
- (5)烤瓷冠的优点是改善了牙齿的形态和色泽，恢复了正常的咀嚼功能。缺点是在牙体预备时磨除了部分牙体组织，初戴烤瓷冠时，可能会出现冷热敏感，但随着时间推移会逐渐缓解。
- (6)注意日常饮食，缓慢进食，避免吃一些过凉过热的食物，少食辛辣刺激性的食物，注意多吃一些清淡的饮食。烤瓷冠毕竟不是真牙，受到过大压力时会碎瓷，所以不要咬太硬的食物。
- (7)烤瓷冠与牙齿的接合部位容易聚集菌斑，易形成牙石，此外菌斑长时间的聚集也可导致龋病，所以必须注意保持口腔清洁，牙缝间使用牙线清洁，每天坚持早晚刷牙，勤漱口，定期洁牙。
- (8)烤瓷冠修复后如有不适，应及时就医，定期往医院口腔科复查。

【牙齿充填】：

- (1) 牙齿充填术是修复受损或龋坏的牙齿，让其恢复正常的咬合功能及外观形态的一种修复方法。
- (2) 充填时，需要先去除坏死的牙体组织，清洁受损部位，再选择合适的充填材料进行修复。
- (3) 充填材料主要有银汞合金、复合树脂、玻璃离子等，应根据牙齿缺损或龋坏的不同部位来选择不同的材料修复。
- (4) 牙齿充填术后应注意避免食用坚硬的或是黏性太强的食物，日常生活中注意口腔卫生，早晚刷牙，饭后漱口。

【牙齿Ⅲ°松动】：

- (1) 牙齿在健康状态下有一定的活动度，主要是水平方向的，垂直方向的更是非常微小，而当由于某些疾病因素或者其他因素造成牙齿的活动度大于这个范围时，就称作牙齿松动。
- (2) 牙齿松动可急性引起或慢性缓慢进展，可伴有或不伴有牙齿的疼痛不适。对人体造成的主要影响是咀嚼食物时感觉无力或不适。
- (3) 慢性进展性的牙齿松动多由于牙周炎引起；如果牙齿的咬合状况不良，或有夜磨牙、紧咬牙的不良习惯等对牙齿的咬合造成了创伤，长期也会造成牙齿的松动。
- (4) 突发的牙齿松动多有明确的病因，如突然咬硬物、受外伤等；牙根尖周围组织的炎症也会引起牙齿松动；此外，女性激素水平的变化也可能会引起牙齿松动度的改变，如在月经期可能出现轻度的牙齿松动等情况。
- (5) 根据牙齿松动的程度不同，临床上可分为 I-III 度。I 度牙齿松动为颊舌方向活动，动度在 1mm 以内。II 度牙齿松动为颊舌及近远中方向活动，动度在 1-2mm 之间。III 度牙齿松动为颊舌、近远中及垂直三个方向的动度，动度超过 2mm。
- (6) 牙齿松动的治疗首先应明确松动的原因，才能进行有针对性的治疗。如积极治疗牙周炎、根尖周围炎，调整牙齿咬合关系，因外伤引起的牙齿松动要尽早进行固位治疗。如果牙齿松动程度严重，周围炎症广泛，及时拔除过度松动的牙齿也是一种治疗方法。
- (7) 维持口腔卫生是预防牙齿松动形成的重要措施，应采取正确的竖刷牙法和巴氏刷牙法，纠正横刷牙法。
- (8) 多吃富有维生素的粗纤维食物，如肉、蛋、各种蔬菜和水果，充分咀嚼以利于牙面清洁。少吃甜食及黏性很强的食物，不吃零食。
- (9) 定期进行口腔检查、口腔洁治，建议每半年进行一次口腔健康检查，每年进行 2-3 次全口超声波洁牙术，使牙面、牙颈部经常处于洁净状态。

【牙结石】：

- (1) 牙结石又称牙石，是沉积在牙齿或修复体表面上已经钙化或正在钙化的菌斑或软垢。其开始时是软的，会因逐渐的钙化而变硬。它是由 75% 的磷酸钙，15-25% 的水、有机物、磷酸锰、矿酸钙及微量的钾、钠、铁所构成，并呈现出黄色、棕色或者黑色。
- (2) 牙结石通常存在于唾液腺开口处的牙齿表面（例如：下颚前牙的舌侧表面，上颚后牙的颊侧表面）和牙齿的颈部，以及口腔粘膜运动不到的牙齿表面等处。
- (3) 牙结石形成后，可伴随牙龈出血、牙龈萎缩、口臭等症状。
- (4) 牙结石是牙周病的重要病因，它会不断刺激牙周组织，并且压迫牙龈，影响血液循环，造成牙周组织的细菌感染，形成牙周囊袋，此后更易使食物残渣、牙菌斑、牙结石等的堆积，最终牙周支持组织全部破坏，导致牙齿松动，以至于不得不拔除牙齿。
- (5) 早晚刷牙、饭后漱口是防治牙结石形成的最重要措施。应采取正确的竖刷牙法和巴氏刷牙法，纠正横刷牙法。
- (6) 多吃富有维生素的粗纤维食物，如肉、蛋、各种蔬菜和水果，充分咀嚼以利于牙面清洁。少吃甜食及黏性很强的食物，不吃零食。
- (7) 建议每半年进行一次口腔健康检查，每年进行 2-3 次全口超声波洁牙术，使牙面、牙颈部经常处于洁净状态。

【牙龈色红，探之出血】：

- (1) 牙龈的这种情况一般是由于牙结石导致的牙龈局部发炎。
- (2) 必须坚持每天认真和合理刷牙（采用竖刷法），彻底清除牙菌斑。要经常检查口腔，保持口腔卫生，防止牙龈出血。
- (3) 正确的刷牙方法是：顺着牙齿长轴方向，上牙向下刷，下牙往上刷，每个牙面都要刷到，这样刷牙不仅能把牙刷干净而且对牙龈起到按摩作用，促进牙龈的血液循环。

(4) 建议每半年进行一次口腔健康检查，每年进行 2-3 次全口超声波洁牙术，使牙面、牙颈部经常处于洁净状态。

(5) 注意口腔清洁卫生，养成早晚刷牙，饭后漱口的良好习惯。

(6) 及时治疗牙龈炎，防止炎症侵犯深部牙周组织，形成牙周炎。

(7) 养成清晨排便习惯。进餐要规律，细嚼慢咽，多食蔬菜，如胡萝卜、菠菜、木耳。适量进食水果，如山楂、苹果。男性少抽烟少喝酒。

【残根】：

(1) 牙齿由于龋坏等原因而致使牙冠的大部分缺损，称为残冠。牙冠基本缺失，仅剩余牙根，称为残根。

(2) 残根、残冠一旦形成，牙齿的髓腔、根管就暴露于口腔的有菌环境中，细菌可通过根管到达根尖，形成根尖周围炎，使牙齿成为病灶牙。乳牙的残根、残冠可能会引起恒牙的牙釉质发育不全，遗留的残根还可以引起恒牙萌出过早或过晚，影响恒牙萌出的时间和位置，导致牙列畸形。

(3) 乳牙的残根、残冠，引起根尖周炎，或影响恒牙的萌出时，应予拔除。

(4) 恒牙的残根、残冠，根尖周病损较大，牙周情况不良或对口腔粘膜有长期慢性刺激时，应予拔除。

(5) 牙周情况较好，根尖周病损不大的残冠，可以先进行彻底的根管治疗，然后通过桩冠修复，最后进行全冠修复以恢复牙齿的外型和功能。

(6) 牙周情况较好，根尖周病损不大，牙根粗壮的残根，可以先进行彻底的根管治疗后行桩冠修复，或保留进行覆盖义齿修复。

【阻生齿】：

(1) 牙齿在颌骨内由于位置不当，不能萌出到正常咬合位置，这样的牙齿称为阻生齿。最常见的阻生齿是下颌第三磨牙，其次是上颌第三磨牙和上颌尖牙等。

(2) 阻生齿和覆盖在其上的牙龈之间，很容易藏污纳垢，滋生细菌，引起口臭、牙齿龋坏等，当身体抵抗力下降时，常常会导致牙冠周围的牙龈发生炎症，严重时脸颊可致肿胀，张口困难，甚至会引起全身发烧，颌下淋巴结肿大。

(3) 阻生齿常常还会引起邻牙龋坏、松动、牙槽骨吸收等症状，所以能引起这些病变的阻生牙应该拔除。

(4) 由于阻生齿位置不正，被邻牙阻挡，有些还可能完全被骨组织包埋，因此阻生齿的拔除比拔除其他牙齿要困难，被牙龈覆盖的要切开牙龈，被骨包埋的要把骨去除，被邻牙挡住的要把牙冠劈开，分片拔除。

(5) 拔阻生齿费时较长，术中术后可能发生的并发症也较多，如：出血、断根、邻牙损伤等。

(6) 建议如果阻生齿位置不当，引起智齿冠周炎、邻牙的龋坏、松动等病变时，可往口腔科行拔除术。

【牙龈萎缩】：

(1) 牙龈生理性萎缩主要是龈缘部分存在异物又长期得不到清理，细菌滋生刺激长期存在所致；另外随着年龄的增长也会或多或少发生萎缩，致使牙龈暴露，这种生理性萎缩，是无需要治疗的。

(2) 炎症性的牙龈萎缩，主要表现为牙龈红肿胀痛，刷牙常见出血，对冷热温度变化及酸性食物等异常敏感，妨碍进食，尤其应该注意防治。

(3) 掌握正确竖刷法的刷牙方法，注意口腔清洁卫生，养成早晚刷牙，饭后漱口的良好习惯。

(4) 定期到医院检查治疗，每年进行 2-3 次全口超声波洁牙术。

(5) 补充维生素 C 等微量元素，多食水果蔬菜，戒烟限酒，避免熬夜的不良生活习惯。

【宫颈稍大】：

(1) 建议妇科诊断治疗

汇总医生： 丁昊炜

主检日期： 2023-12-20

主检医生：

分科结果

身高、体重、血压

项目名称	检查结果	项目名称	检查结果
身高	157cm	体重	74kg
血压	141/92mmHg		

***小结：**

(1) 体重指数 30.02：轻度肥胖

(2) 血压 141/92：本次测量血压偏高

操作员：杨柳庆 检查日期:2023-12-19 检查医生：张彬艳

内科

项目名称	检查结果	项目名称	检查结果
心率	74 次/min	心律	齐
心脏杂音	无	心界	正常
肺部	正常	呼吸音	呼吸音清
啰音	未闻及	叩诊	叩诊呈清音
腹部触诊	腹部平软	发育	正常
肝胆	肋下未触及	脾脏	肋下未触及
双肾	无叩击痛	肠鸣音	正常
营养	良好	神经系统	正常
生理反射	生理反射存在	病理反射	病理反射未引出
颅神经	正常	运动功能	正常
深浅感觉	正常	其它	无异常发现
既往史	无		

***小结：**

未见异常

操作员：名燕凌 检查日期:2023-12-19 检查医生：名燕凌

外科（女）

项目名称	检查结果	项目名称	检查结果
皮肤	正常	甲状腺	无肿大
浅表淋巴结	无肿大	肛门	拒检
泌尿外生殖器	正常	四肢关节	未见异常
腹股沟	未见异常	足背动脉	正常
紫绀	无	色素沉着	无
脱毛	无	脱色	无
浮肿	无	皮下结节	无
头颅	正常	颈部	正常
乳腺	正常	脊柱	正常
直肠	未检	皮肤黄疸	无
四肢	活动正常	其他	无

***小结：**

未见异常

操作员：魏利平

检查日期：2023-12-19

检查医生：魏利平

眼科

项目名称	检查结果	项目名称	检查结果
视力(左)	0.6	视力(右)	0.25
辨色力	正常	眼睑	正常
结膜	正常	泪器	正常
角膜	正常	虹膜	正常
瞳孔	正常	晶状体	正常
玻璃体	正常	眼底	未见异常

***小结：**

(1) 左眼视力下降

(2) 右眼视力下降

操作员：田野青 检查日期:2023-12-19 检查医生：田野青

耳鼻喉科

项目名称	检查结果	项目名称	检查结果
听力(左)	正常	听力(右)	正常
外耳道	正常	鼓膜	正常
鼻窦	正常	鼻中隔	正常
鼻腔	正常	扁桃体	无肿大
嗅觉	正常	咽喉	正常

*小结:

未见异常

操作员：王存宝 检查日期:2023-12-19 检查医生：王存宝

口腔科

项目名称	检查结果	项目名称	检查结果
唇颊	正常	齿	左下第二磨牙&残根&右下第二磨牙&右下第一磨牙&牙齿充填&牙齿III°松动&左下第三磨牙&阻生齿&右上第一双尖牙&右上第二双尖牙&右上第一磨牙&烤瓷冠修复
牙龈	牙龈萎缩&牙龈色红, 探之出血	牙周	牙结石 I 度
舌腭	正常	腮腺	正常
颌下腺	正常	颞下颌关节	正常

*小结:

(1) 左下第二磨牙 残根 右下第二磨牙 右下第一磨牙 牙齿充填 牙齿III°松动 左下第三磨牙
阻生齿 右上第一双尖牙 右上第二双尖牙 右上第一磨牙 烤瓷冠修复

(2) 牙龈萎缩 牙龈色红，探之出血

(3) 牙周：牙结石

操作员：麻剑 检查日期:2023-12-19 检查医生：麻剑

检验报告

血流变

项目名称	检查结果	单位	参考值	提示
全血粘度高切 200/s	3.77	mpas	3.36--4.32	
全血粘度中切 100/s	3.99	mpas	3.43--4.59	
全血粘度中切 50/s	4.32	mpas	3.85--5.45	
全血还原粘度高切	5.89	mpas	3.69--8.74	
全血还原粘度低切	31.77	mpas	26.87--47.57	
血浆粘度	1.41	mpas	1.26--1.70	
血沉(ESR)	8.10	mm/h	0--20	
红细胞压积	0.40	L/L	0.35--0.45	
红细胞聚集指数	3.75		3.19--5.33	
红细胞变形指数	0.81		0.53--1.11	
红细胞刚性指数	4.18		2.17--6.94	
血沉方程 K 值	25.61	mm/h	0--80.48	
全血粘度 1/s	14.12	mpas	13.79--17.91	
全血高切相对指数	2.67		1.9--3.4	
全血低切相对指数	10.01		8.1--14.2	

***小结:**

未见异常

操作员：乔叶 检查日期:2023-12-19 检查医生:陈建国

尿液分析+尿沉渣

项目名称	检查结果	单位	参考值	提示
白细胞尿	1	个/ul	0--13	
上皮细胞(EC)	24	/HP	0--28	
管型(CAST)	0	个/ul	0--1	

霉菌(尿)	0	/HP	0--0	
结晶	0	/HP	0--10	
透明度(CLA)	清亮			
胆红素(BIL)	-		阴性	
隐血(ERY)	2+		阴性	
小圆上皮细胞(SRC)	0	个/ul	0--0	
维生素 C	-		阴性	
异常红细胞	0	个/ul	0--3	
红细胞(正常)	0	个/ul	0--6	
鳞状上皮细胞	24	个/ul	0--0	↑
粘液丝	3	个/ul	0--0	↑
颜色(Colour)	淡黄色			
尿葡萄糖(GLU)	-		阴性	
酮体(KET)	-		阴性	
比重(SG)	1.020		1.003--1.030	
酸碱度(PH)	6.5		4.5--8.0	
尿蛋白质(PRO)	-		阴性	
尿胆原(URO)	-		阴性	
亚硝酸盐(NIT)	-		阴性	
红细胞(尿)(RBC)	0	个/ul	0--6	
尿白细胞(LEU)	-		阴性	

***小结:**

隐血(ERY)2+ 鳞状上皮细胞偏高(24 /HP) 粘液丝偏高(3 /HP)

操作员：李佳敏 检查日期:2023-12-19 检查医生:陈建国

肝功七项

项目名称	检查结果	单位	参考值	提示
总蛋白(T PROT)	76.0	g/L	65--85	

白蛋白(ALB)	44.20	g/L	40--55	
球蛋白(GLB)	31.80	g/L	15--35	
白蛋白/球蛋白(ALB/GLB)	1.39		1.0--2.5	
总胆红素(TBIL)	11.10	umol/L	0--21	
丙氨酸氨基转移酶(ALT)	32.00	U/L	7--40	
门冬氨酸氨基转移酶(AST)	19.00	U/L	13--35	

***小结:**

未见异常

操作员：王小雪 检查日期:2023-12-19 检查医生:陈建国

心肌酶谱

项目名称	检查结果	单位	参考值	提示
乳酸脱氢酶(LDH)	162.00	U/L	120--250	
肌酸激酶(CK)	60.00	U/L	40--200	
肌酸激酶同工酶(CK-Mb(M))	12	U/L	0--25	
高敏肌钙蛋白(Tnl)	2.40	pg/ml	0--46.47	

***小结:**

未见异常

操作员：王小雪 检查日期:2023-12-19 检查医生:陈建国

血常规（五分类）

项目名称	检查结果	单位	参考值	提示
白细胞(WBC)	6.24	10 ⁹ /L	3.5--9.5	
淋巴细胞绝对值(LY#)	1.53	10 ⁹ /L	1.1--3.2	
淋巴细胞百分比(LY%)	24.5	%	20--50	
中性粒细胞绝对值(GR#)	4.28	10 ⁹ /L	1.8--6.3	
中性粒细胞百分比(GR%)	68.5	%	40--75	

嗜碱性粒细胞绝对值(BA#)	0.04	10 ⁹ /L	0--0.06
嗜碱性粒细胞百分比(BA%)	0.7	%	0--1.0
嗜酸性粒细胞绝对值(EO#)	0.08	10 ⁹ /L	0.02--0.52
嗜酸性粒细胞百分比(EO%)	1.3	%	0.4--8.0
血小板(PLT)	290	10 ⁹ /L	125--350
血小板分布宽度(PDW)	16.0	%	15--17
平均血小板体积(MPV)	9.5	fl	6.0--14.0
血小板压积(PCT)	0.277	%	0.11--0.28
红细胞(RBC)	4.35	10 ¹² /L	3.8--5.1
血红蛋白	137	g/L	115--150
红细胞压积(HCT)	40.2	%	35--45
红细胞平均体积(MCV)	92.4	fl	82--100
平均血红蛋白含量(MCH)	31.4	pg	27--34
平均血红蛋白浓度(MCHC)	340	g/L	316--354
单核细胞绝对值(MO#)	0.31	10 ⁹ /L	0.1--0.60
单核细胞百分比(MO%)	5.0	%	3--10
红细胞分布宽度标准差(RDW-SD)	43.5	fl	35--56
红细胞分布宽度变异系数(RDW-CV)	12.4	%	10.6--16.6
大血小板比率	22.3	%	11--45
大血小板数目	65	10 ⁹ /L	30--90
未成熟粒细胞数目	0.01	10 ⁹ /L	0--999
未成熟粒细胞百分比	0.2	%	0--100
有核红细胞数目	0.000	10 ⁹ /L	0--9999
有核红细胞百分比	0.00	/100WBC	0--9999

***小结:**

未见异常

操作员：黄璐瑶 检查日期：2023-12-19 检查医生：陈建国

肾功三项

项目名称	检查结果	单位	参考值	提示
肌酐(CREA)	49.00	umol/L	41--73	
尿酸(UA)	424.00	umol/L	140--340	↑
尿素测定 (Urea)	3.50	mmol/L	2.6--7.5	

***小结：**

尿酸(UA)偏高(424.00 umol/L)

操作员：王小雪 检查日期：2023-12-19 检查医生：陈建国

空腹血糖

项目名称	检查结果	单位	参考值	提示
葡萄糖(GLU)	5.29	mmol/L	3.89--6.1	

***小结：**

未见异常

操作员：王小雪 检查日期：2023-12-19 检查医生：陈建国

血脂四项

项目名称	检查结果	单位	参考值	提示
动脉硬化指数	2.82		1.31--3.19	
总胆固醇(CHOL)	5.17	mmol/L	2.59--5.2	
甘油三脂(TG)	1.91	mmol/L	0.7--1.7	↑
低密度脂蛋白(LDL)	3.35	mmol/L	0--4.13	
高密度脂蛋白(HDL)	1.19	mmol/L	0.77--1.55	

***小结：**

甘油三脂(TG)偏高(1.91 mmol/L)

操作员：王小雪 检查日期：2023-12-19 检查医生：陈建国

大同瑞慈康复医院 12导联心电图报告

徐清 女 45岁

体检号:451150

病床号:

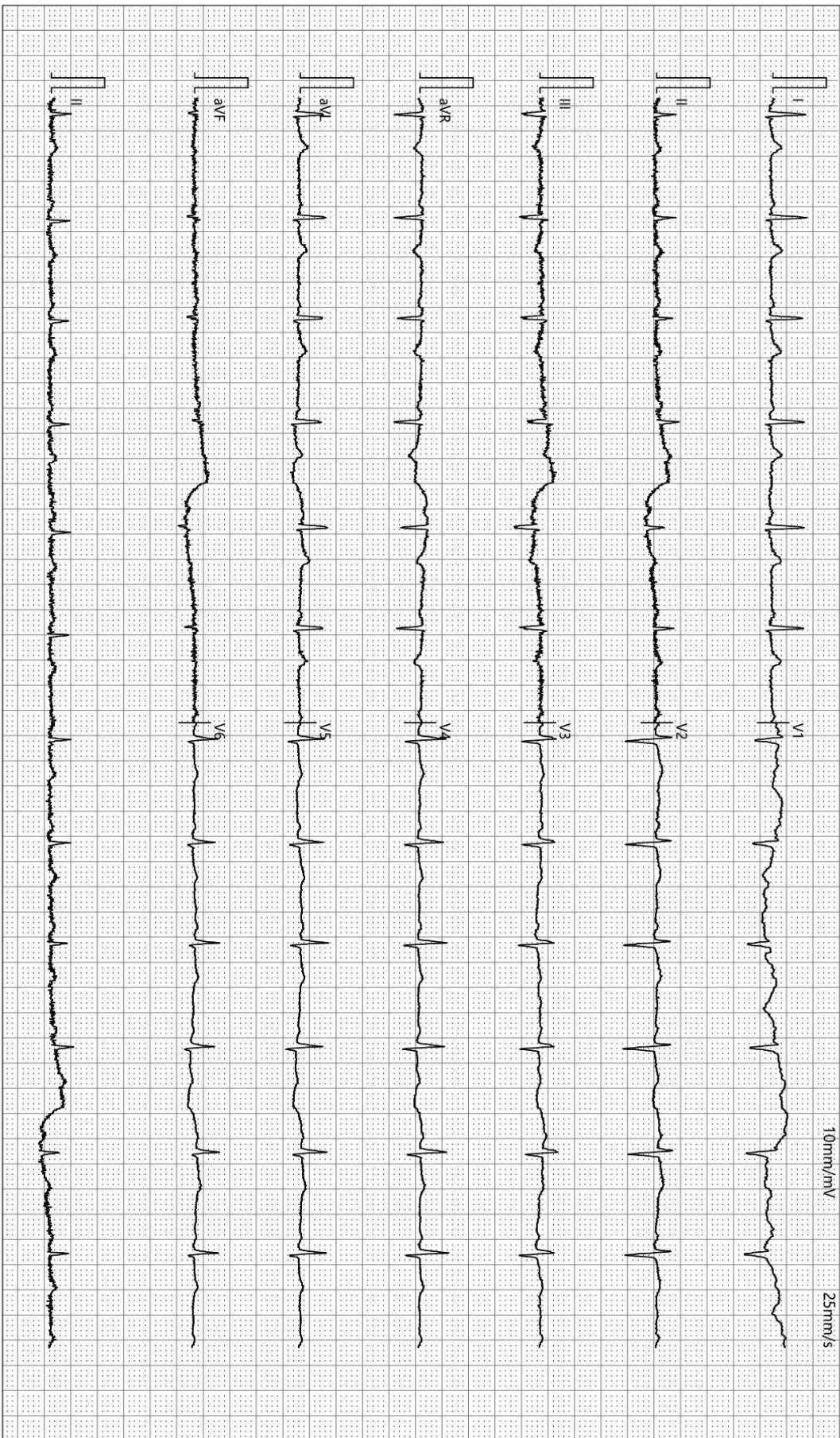
诊断结果:

- 1.窦性心律
- 2.胸导低电压

诊断医生:

张生 陶志娟

HR	: 72bpm	[60 ~ 100bpm]
P	: 110ms	[0 ~ 110ms]
PR	: 146ms	[120 ~ 200ms]
QRS	: 80ms	[60 ~ 100ms]
QT/QTc	: 380/417ms	[320 ~ 440/0 ~ 460ms]
P/QRS/T	: 57/8/0deg	[0 ~ 75/-30 ~ 90/0 ~ 75deg]
RV5/SV1	: 0.507/0.443mV	[0.0 ~ 2.5/0.0 ~ 2.0mV]



检查时间:2023-12-19 09:02:52

诊断时间:2023-12-19 09:15:55

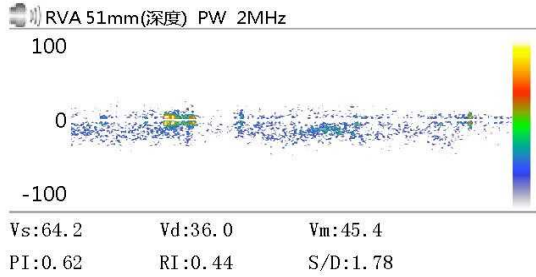
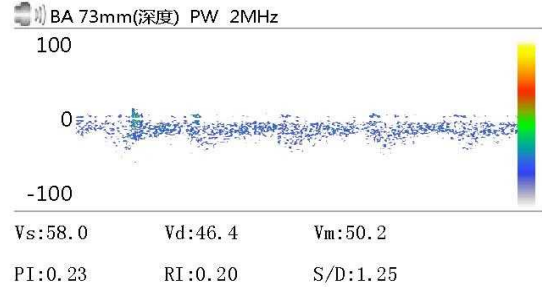
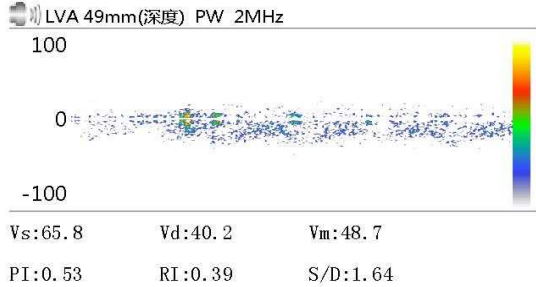
SEMIP V1 90

仅供临床参考



颅内多普勒血流图 (TCD) 检查报告单

姓名: 徐清 性别: 女 年龄: 45 岁 检查号: 2309221046
 申请科室: 体检科 申请医师: 李菊蓉 检查类型: 颅内血管



Vs: Vd: Vm:
 PI: RI: S/D:

Vs: Vd: Vm:
 PI: RI: S/D:

Vs: Vd: Vm:
 PI: RI: S/D:

医生意见
 椎-基底动脉脑血管超声未见异常。

医师签名: 李菊蓉

检查日期: 2023-12-19
地址:

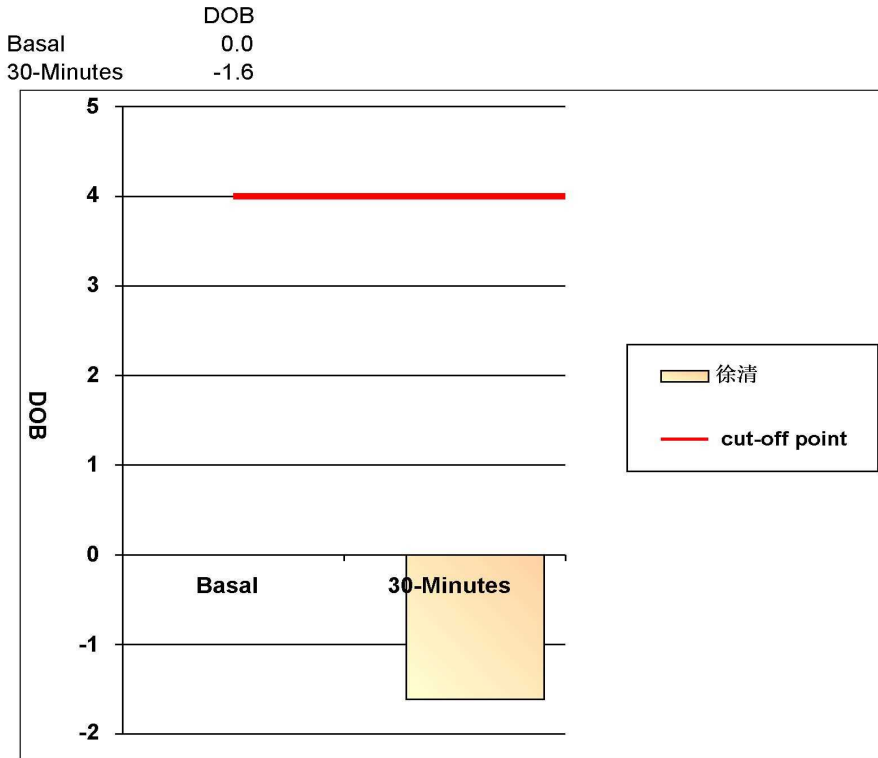
本报告单仅提供临床参考
电话:

大同瑞慈健康体检

¹³C呼气试验检验报告

患者姓名	徐清	年龄	45	性别	女
患者 ID	2309221046	日期	2023年12月19日	联系电话	
申请医生		备注		设备型号	YH08

¹³C呼气试验



阳性参考值 (Delta Over Baseline(DOB)):

30分钟的DOB值:	≥ 4.0	阳性+
	< 4.0	阴性-

检测结果: **DOB= -1.6** **阴性-**

结论: 您本次检测结果为阴性, 正常, 无感染

检测医生: 曹居杰

大同瑞慈健康体检

骨密度检测报告

受检者信息

受检者ID: 2309221046
姓名: 徐清
出生年月日: 1978/10/24

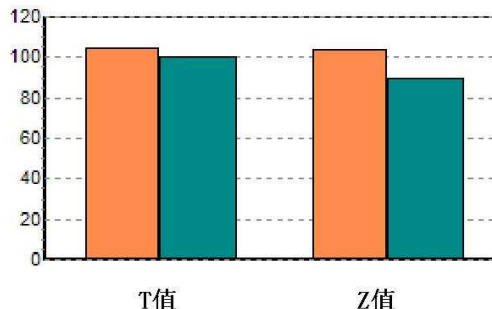
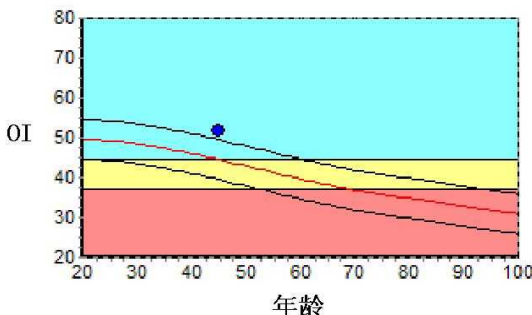
年龄: 45
性别: 女
测定部位(右/左): 右

测定结果

测定日期: 2023/12/19 9:24:59

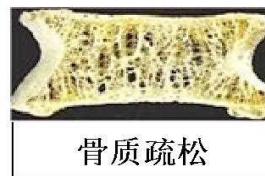
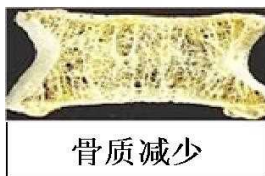测试编号: 1/1

受测者 平均值



数据库:	Asia	成人比:	104.0	%
OI:	51.7	同龄比:	116.1	%
SOS:	1366.2 m/s	OPR:	N/A	%
T值:	0.40			
Z值:	1.44			

结果分析



注解

以上结论仅供参考

科室:

医生签名:

医院地址 大同瑞慈健康体检
地址 大同市平城区魏都大道79号

联系电话 0352-2824444
操作者 名燕凌

双源 CT 诊断图文报告

流水号: 2309221046

影像号: CT20231219022

姓名: 徐清

年龄: 45 岁

性别: 女

检查设备: 西门子量子双源 CT

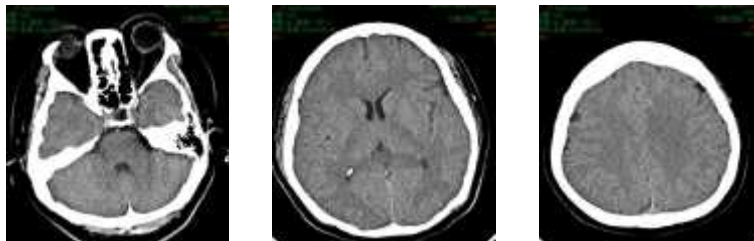体检号: 451150

申请医院: 本院

体检科室: 体检科

检查部位: 脑部双源 CT

经典图像:



影像所见:

颅脑结构双侧对称, 脑实质内未见异常密度。中线结构居中。脑沟、裂、池及脑室系统等未见异常。

影像诊断:

颅脑未见明显异常

报告医师: 剧艳军

检查日期: 2023-12-19

审核医师: 剧艳军

报告日期: 2023-12-19

双源 CT 诊断图文报告

流水号: 2309221046

影像号: CT20231219023

姓名: 徐清

年龄: 45 岁

性别: 女

检查设备: 西门子量子双源 CT

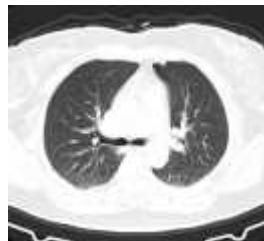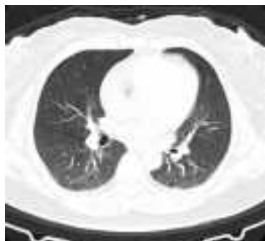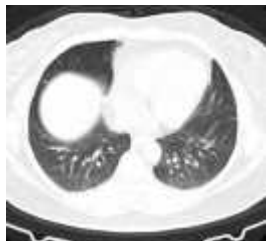体检号: 451150

申请医院: 本院

体检科室: 体检科

检查部位: 肺部双源 CT

经典图像:



影像所见:

胸廓对称, 骨性肋骨完整, 胸壁软组织结构良好, 两肺支气管血管纹理走行分布良好, 支气管束结构清晰, 双肺通气良好。肺门结构未见异常。纵隔无偏移, 段以上支气管通畅。心影及大血管形态结构正常, 纵隔内未见肿大淋巴结。胸膜未见异常。

影像诊断:

胸部未见明显异常

报告医师: 剧艳军

检查日期: 2023-12-19

审核医师: 剧艳军

报告日期: 2023-12-19

超声诊断图文报告

流水号: 2309221046

影像号: 1490747

姓名: 徐清

年龄: 45 岁

性别: 女

检查设备: Vivid E95

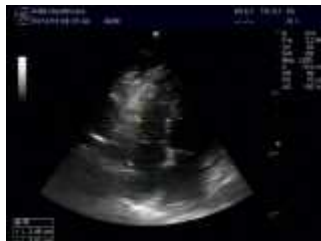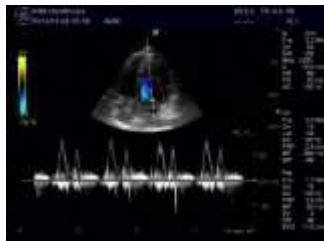体检号: 451150

申请医院: 本院

体检科室: 体检科

检查部位: 心脏彩超

经典图像:



影像所见:

超声测量 (单位: mm)

升主动脉内径 27 (32±3mm)

左房内径 29 (35mm)

室间隔 11 (8-11mm)

左室内径 48 (47±4mm)

左室后壁 9 (8-11mm)

EF65% (50-80%)

右室内径 25 (36±4mm)

右房内径 26 (36±4mm)

FS36% (28-41%)

主肺动脉内径 20 (23±3mm)

升主动脉内径正常, 心脏各腔室大小正常, 室间隔厚度正常, 左室壁未见明显节段性运动异常, 各瓣膜及启闭功能未见明显异常, 舒张期二尖瓣口血流频谱 E/A>1, 心包腔未见积液。

影像诊断:

心脏结构及功能未见明显异常

报告医师: 李菊蓉

检查日期: 2023-12-19

审核医师: 李菊蓉

报告日期: 2023-12-19



大同市医学影像研究中心

注: 本报告仅供临床医生参考!

地址: 大同市魏都大道 79 号。若有疑问, 请致电: 0352-2830580

超声诊断图文报告

流水号: 2309221046

影像号: 1490752

姓名: 徐清

年龄: 45 岁

性别: 女

检查设备: Vivid E95

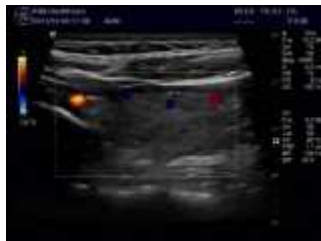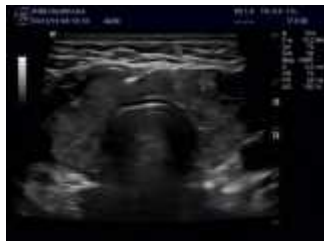体检号: 451150

申请医院: 本院

体检科室: 体检科

检查部位: 甲状腺彩超

经典图像:



影像所见:

甲状腺双侧叶形态正常, 包膜完整, 实质回声欠均匀, CDFI: 未见异常血流信号。
双侧颈部未见明显肿大淋巴结。

影像诊断:

甲状腺实质回声欠均 建议查甲功

报告医师: 李菊蓉

检查日期: 2023-12-19

审核医师: 李菊蓉

报告日期: 2023-12-19

超声诊断图文报告

流水号: 2309221046

影像号: 1490772

姓名: 徐清

年龄: 45 岁

性别: 女

检查设备: Vivid E95

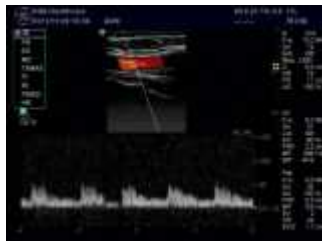
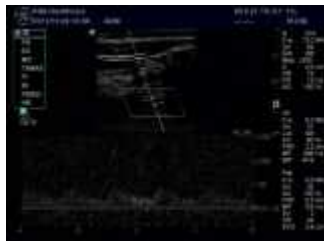
体检号: 451150

申请医院: 本院

体检科室: 体检科

检查部位: 颈部血管彩超

经典图像:



影像所见:

右锁骨下动脉起始处、双侧颈总动脉、颈内、颈外动脉起始段内中膜不增厚，内壁欠光滑，管壁未见明确强回声斑。CDFI: 血流充盈好。PW: 频谱形态正常。

双侧椎动脉走行正常，椎动脉内径正常，管壁不厚，管腔内为无回声，CDFI: 血流充盈好。PW: 频谱正常。

影像诊断:

双侧颈动脉、椎动脉未见明显异常

报告医师: 李菊蓉

检查日期: 2023-12-19

审核医师: 李菊蓉

报告日期: 2023-12-19

超声诊断图文报告

流水号: 2309221046

影像号: 1490774

姓名: 徐清

年龄: 45 岁

性别: 女

检查设备: Vivid E95

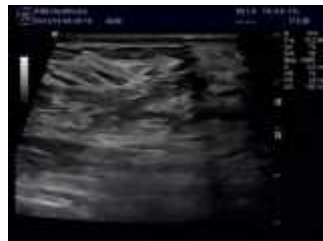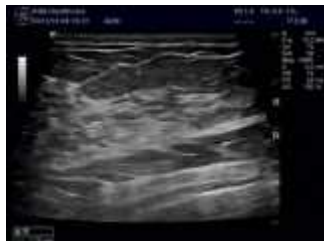体检号: 451150

申请医院: 本院

体检科室: 体检科

检查部位: 乳腺彩超

经典图像:



影像所见:

双侧乳腺腺体层次清晰, 右乳腺体厚 1.1cm, 左乳腺体厚 1.2cm, 乳导管未见扩张, 未见明显占位性病变, CDFI: 未见异常血流信号。

影像诊断:

双侧乳腺未见明显异常

报告医师: 李菊蓉

检查日期: 2023-12-19

审核医师: 李菊蓉

报告日期: 2023-12-19

超声诊断图文报告

流水号: 2309221046

影像号: 1490776

姓名: 徐清

年龄: 45 岁

性别: 女

检查设备: Vivid E95

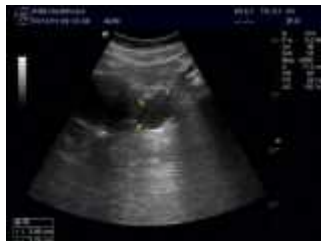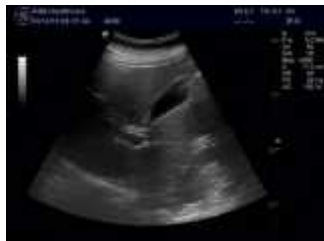体检号: 451150

申请医院: 本院

体检科室: 体检科

检查部位: 全腹彩超

经典图像:



影像所见:

肝脏大小形态正常, 包膜光滑完整, 实质回声细腻增强, 肝内管道系统走行尚清晰, 门静脉及肝内胆管不扩张。

胆囊大小形态正常, 壁不厚、光滑, 囊内透声好, 肝外胆管不扩张。

胰腺大小形态正常, 实质回声均匀, 主胰管不扩张。

脾脏大小形态正常, 实质回声均匀, 脾门静脉不宽。

双肾大小形态正常, 皮髓质分界清晰, 集合系统未见分离, 双侧输尿管未见扩张。

膀胱充盈欠佳。

后位子宫, 大小约 4.9*4.5*5.0cm, 肌壁回声均匀, 内膜线清晰, 厚 1.0cm, 宫颈厚约 3.2cm。

左侧附件区探及囊性结构, 大小约 4.0*2.7cm, 边界清, 右侧附件区未见异常。

影像诊断:

1. 轻度脂肪肝

2. 宫颈稍大

3. 左侧附件区囊性结构 建议复查

报告医师: 李菊蓉

检查日期: 2023-12-19

审核医师: 李菊蓉

报告日期: 2023-12-19