



2309221038

# 大同瑞慈健康体检

## 报 告 册

体检编号	451142	工号	537
姓名	王婷婷		
性别	女	年龄	40岁
单位	中国银行大同分行		
部门	中国银行大同分行		
联系电话	18635286503		
体检日期	2023-12-01		

尊敬的王婷婷女士您好！

首先，瑞慈健康体检全体员工欢迎您的光临，并对您的信任表示衷心的感谢！

您于 2023-12-01 （体检编号：451142）完成健康检查，本机构的各科医生已根据您的体检项目及结果，汇总成此份健康体检报告，并经总检医生审核。据此提出对您健康状况的综合分析及建议。

瑞慈健康体检倡导“大健康、大康复”，提出“健康是第一财富（Rich）”的人文理念。希望您仔细阅读并妥善地保管此份健康体检报告，并认真关注报告中的提示与建议，若您对报告内容有任何疑问，可直接与瑞慈健康体检客服部联系，进一步咨询。

健康体检咨询电话：**0352-2824444**

客户服务咨询电话：**0352-2830597**

**400-6112995**

瑞慈健康体检报告由下列内容组成：

第一部分：主检报告

第二部分：分科分项结果

第三部分：检验报告

第四部分：附表

## 主检报告

### 检查综述

- 1、【身高、体重、血压】 (1) 体重指数 26.49：超重
- 2、【血脂四项】 高密度脂蛋白(HDL)偏高(1.96 mmol/L)
- 3、【尿液分析+尿沉渣】 白细胞尿偏高(17 个/u1) 上皮细胞(EC)偏高(91 /HP) 鳞状上皮细胞偏高(91 /HP) 尿白细胞(LEU)+-
- 4、【血流变】 全血粘度高切 200/s 偏低(3.14 mPa.S) 全血粘度中切 100/s 偏低(3.35 mPa.S) 全血粘度中切 50/s 偏低(3.67 mPa.S) 全血粘度 1/s 偏低(13.43 mPa.S)
- 5、【全腹彩超】 轻度脂肪肝
- 6、【肺功能测定】 限制性通气功能障碍

### 医生建议

#### 【超重】：

- (1) 体重指数是判断体重超标或偏低的主要指标。体重是反映和衡量一个人健康状况的重要标志之一，过胖和过瘦都不利于健康，身高体重不协调也不会给人以美感。体重的变化，还会直接反映身体长期的热量平衡状态。
- (2) 当需要比较及分析一个人的体重对于不同身高的人所带来的健康影响时，体重指数是一个中立而可靠的指标。其主要适用于需要体重测试、体型肥胖和全身检查的人群。
- (3) 体重指数(BMI)是世界卫生组织推荐的国际统一使用的肥胖分型标准，也是目前国际上常用的衡量人体胖瘦程度以及是否健康的一个标准，其计算方式为： $BMI = \text{体重(千克)} / \text{身高(米} \times \text{米)}$ 。成人的标准值是BMI18.5-23.9之间。低于18.5为体重指数偏低；高于23.9则为体重指数偏高。
- (4) 一般表现为体重超重或肥胖，超重及肥胖会出现一系列代谢性疾病，如高血压、高血糖、高血脂、高尿酸血症等，所以体重指数偏高者一定要注意控制体重。
- (5) 合理控制饮食，食品多样化，食物纤维可适量增加，饮食规律，避免暴饮暴食，低盐、低脂饮食为主，减少高热量食物的摄入。
- (6) 加强体育锻炼，每天最少保持30分钟的中等强度运动。鼓励每天至少快步走6000步比较健康。肥胖患者不适合较剧烈的运动，会加重膝关节的负担，可以选择游泳、划船等对膝关节负荷较小的运动。
- (7) 定期检查血糖、血脂、肝功、肝脏B超等，积极治疗基础性疾病。
- (8) 减少热量摄取及增加热量消耗。强调以健康行为、饮食、运动为主的综合治疗。

#### 【高密度脂蛋白(HDL)偏高】：

- (1) 高密度脂蛋白(HDL)主要在肝脏合成，具有抗动脉粥样硬化的功能，是冠心病的保护因子。高密度脂蛋白(HDL)能将周围组织包括动脉壁内的胆固醇运转到肝脏进行代谢，是一种抗动脉粥样硬化的血浆脂蛋白。
- (2) 高密度脂蛋白(HDL)的含量与心血管的发病率和病变程度呈负相关，即高密度脂蛋白(HDL)减低，患冠心病的危险性增加；高密度脂蛋白(HDL)含量增高，患冠心病的危险性降低。
- (3) 高密度脂蛋白(HDL)对冠心病的临床诊断是一个重要的参考指标。它的升高是临床冠心病保护因子之一，并能防治和延缓动脉粥样硬化的发展。
- (4) 血清中高密度脂蛋白(HDL)的降低，预示着冠心病的出现。临床上常同时测定高密度脂蛋白(HDL)和血清总胆固醇，并根据它们的比值作为冠心病的信息指标。
- (5) 高密度脂蛋白(HDL)减少，主要见于冠心病、冠状动脉粥样硬化、高甘油三酯血症、慢性贫血、脑血管病、糖尿病、急慢性肝炎、肝硬化等疾病。

(6)戒烟，增强运动，采用低脂、低糖饮食，少食富含脂肪、胆固醇及饱和脂肪酸的食物，多进食蔬菜、水果、豆制品、粗粮、鱼和高纤维食品。

(7)建议当高密度脂蛋白(HDL)减少时，可参考其他相关指标，积极治疗基础性疾病，往内分泌科复诊。

**【鳞状上皮细胞偏高】：**

(1)在生理情况下，机体正常的新陈代谢都会引起鳞状上皮细胞的脱离，这是一种正常的机体现象。如果长时间出现鳞状上皮细胞偏高的现象时，则有可能是尿路感染、泌尿系统结石等因素导致，应及时往泌尿外科进一步诊断治疗。

**【白细胞尿偏高】：**

(1)白细胞尿偏高，一般提示为泌尿系感染，白细胞数目跟感染的程度相关，细菌感染的程度越重，白细胞数目增加的越高。建议往泌尿外科诊断治疗。

**【上皮细胞(EC)偏高】：**

(1)尿液中的上皮细胞主要包括肾小管上皮细胞、移行上皮细胞、鳞状上皮细胞。尿液中出现肾小管上皮细胞，多见于肾小管病变。移行上皮细胞提示相应部位的病变。

(2)在正常的尿液中可见少量的鳞状上皮细胞，如果鳞状上皮细胞大量增加，并伴有白细胞增多，则提示有炎症，女性患者则因排除阴道分泌物混入的位于阴道表层的扁平上皮细胞。

**【尿白细胞(LEU)+-】：**

(1)建议结合临床参考。

**【全血粘度 1/s 偏低】：**

(1)影响全血粘度值降低的因素很多，比如贫血、血浆蛋白降低，服用某些药物等，建议内科结合临床排查其偏低的因素，明确原因，及时治疗。

**【全血粘度高切 200/s 偏低】：**

(1)影响全血粘度值降低的因素很多，比如贫血、血浆蛋白降低，服用某些药物等，建议内科结合临床排查其偏低的因素，明确原因，及时治疗。

**【全血粘度中切 50/s 偏低】：**

(1)影响全血粘度值降低的因素很多，比如贫血、血浆蛋白降低，服用某些药物等，建议内科结合临床排查其偏低的因素，明确原因，及时治疗。

**【全血粘度中切 100/s 偏低】：**

(1)影响全血粘度值降低的因素很多，比如贫血、血浆蛋白降低，服用某些药物等，建议内科结合临床排查其偏低的因素，明确原因，及时治疗。

**【轻度脂肪肝】：**

(1)脂肪肝是指肝脏被脂肪浸润，为一种多病因引起的获得性疾病。

(2)脂肪肝是以肝细胞脂肪变性和脂肪蓄积为病理特征，最常见易患因素有超重或肥胖、进食油腻食物、高脂血症（尤其甘油三酯升高）、营养失调（营养过量或不足）、饮酒、高脂血症、少运动、糖耐量异常、减肥造成体重急剧下降、营养不良、中毒和药物等。

(3)当肝内脂类（主要为甘油三酯）含量超过肝重的5%时为脂肪肝。脂肪肝是一个常见的临床现象，不是一个独立性的疾病。

(4)值得注意的是，过多的脂肪在肝组织、肝细胞内浸润，引起肝细胞肿大，严重可致肝硬化。脂肪肝是可逆性的，合理饮食、运动及治疗后可恢复。

(5)合理控制饮食，控制总摄入量，低盐、低脂和低糖类饮食，少吃动物内脏，多吃蔬菜水果；

(6)控制危险因素，如控制体重、改善胰岛素抵抗、调整血脂紊乱，戒酒、戒烟，坚持长期有氧运动，加强体育锻炼；

(7)定期复查腹部彩超、血脂、肝功能。

【限制性通气功能障碍】：

(1)建议往呼吸内科进一步诊断治疗。

汇总医生： 丁昊炜

主检日期： 2023-12-04

主检医生：

## 分科结果

## 身高、体重、血压

项目名称	检查结果	项目名称	检查结果
身高	166cm	体重	73kg
血压	126/65mmHg		

**\*小结：**

(1) 体重指数 26.49：超重

操作员：杨柳庆

检查日期:2023-12-01

检查医生：张彬艳

## 内科

项目名称	检查结果	项目名称	检查结果
心率	80 次/min	心律	齐
心脏杂音	无	心界	正常
肺部	正常	呼吸音	呼吸音清
啰音	未闻及	叩诊	叩诊呈清音
腹部触诊	腹部平软	发育	正常
肝胆	肋下未触及	脾脏	肋下未触及
双肾	无叩击痛	肠鸣音	正常
营养	良好	神经系统	正常
生理反射	生理反射存在	病理反射	病理反射未引出
颅神经	正常	运动功能	正常
深浅感觉	正常	其它	无异常发现
既往史	无		

**\*小结：**

未见异常

操作员：名燕凌

检查日期:2023-12-01

检查医生：名燕凌

## 外科（女）

项目名称	检查结果	项目名称	检查结果
皮肤	正常	甲状腺	无肿大
浅表淋巴结	无肿大	肛门	拒检
泌尿外生殖器	正常	四肢关节	未见异常
腹股沟	未见异常	足背动脉	正常
紫绀	无	色素沉着	无
脱毛	无	脱色	无
浮肿	无	皮下结节	无
头颅	正常	颈部	正常
乳腺	正常	脊柱	正常
直肠	未检	皮肤黄疸	无
四肢	活动正常	其他	无

## \*小结：

未见异常

操作员：魏利平

检查日期：2023-12-01

检查医生：魏利平

## 妇科内诊

项目名称	检查结果	项目名称	检查结果
外阴	正常	尿道口	正常
阴道	通畅	子宫	正常
附件	正常	宫颈	光滑
后穹窿	正常		

## \*小结：

未见异常

操作员：许艳华

检查日期：2023-12-01

检查医生：许艳华

## 检验报告

## 血流变

项目名称	检查结果	单位	参考值	提示
全血粘度高切 200/s	3.14	mpas	3.36--4.32	↓
全血粘度中切 100/s	3.35	mpas	3.43--4.59	↓
全血粘度中切 50/s	3.67	mpas	3.85--5.45	↓
全血还原粘度高切	4.30	mpas	3.69--8.74	
全血还原粘度低切	28.24	mpas	26.87--47.57	
血浆粘度	1.29	mpas	1.26--1.70	
血沉(ESR)	7.40	mm/h	0--20	
红细胞压积	0.43	L/L	0.35--0.45	
红细胞聚集指数	4.28		3.19--5.33	
红细胞变形指数	0.70		0.53--1.11	
红细胞刚性指数	3.33		2.17--6.94	
血沉方程 K 值	27.01	mm/h	0--80.48	
全血粘度 1/s	13.43	mpas	13.79--17.91	↓
全血高切相对指数	2.43		1.9--3.4	
全血低切相对指数	10.41		8.1--14.2	

## \*小结:

全血粘度高切 200/s 偏低(3.14 mPa.S) 全血粘度中切 100/s 偏低(3.35 mPa.S) 全血粘度中切 50/s 偏低(3.67 mPa.S) 全血粘度 1/s 偏低(13.43 mPa.S)

操作员：赵伟 检查日期:2023-12-01

检查医生:陈建国

## 尿液分析+尿沉渣

项目名称	检查结果	单位	参考值	提示
白细胞尿	17	个/ul	0--13	↑
上皮细胞(EC)	91	/HP	0--28	↑
管型(CAST)	0	个/ul	0--1	

霉菌(尿)	0	/HP	0--0	
结晶	0	/HP	0--10	
透明度(CLA)	清亮			
胆红素(BIL)	-		阴性	
隐血(ERY)	-		阴性	
小圆上皮细胞(SRC)	0	个/ul	0--0	
维生素 C	-		阴性	
异常红细胞	0	个/ul	0--3	
红细胞(正常)	0	个/ul	0--6	
鳞状上皮细胞	91	个/ul	0--0	↑
粘液丝	0	个/ul	0--0	
颜色(Colour)	淡黄色			
尿葡萄糖(GLU)	-		阴性	
酮体(KET)	-		阴性	
比重(SG)	1.020		1.003--1.030	
酸碱度(PH)	6.5		4.5--8.0	
尿蛋白质(PRO)	-		阴性	
尿胆原(URO)	-		阴性	
亚硝酸盐(NIT)	-		阴性	
红细胞(尿)(RBC)	0	个/ul	0--6	
尿白细胞(LEU)	+-		阴性	

**\*小结:**

白细胞尿偏高(17 个/ul) 上皮细胞(EC)偏高(91 /HP) 鳞状上皮细胞偏高(91 /HP) 尿白细胞(LEU)+-

操作员：祁佳佳 检查日期:2023-12-01 检查医生:陈建国

**肝功七项**

项目名称	检查结果	单位	参考值	提示
------	------	----	-----	----

总蛋白(T PROT)	70.1	g/L	65--85	
白蛋白(ALB)	43.30	g/L	40--55	
球蛋白(GLB)	26.80	g/L	15--35	
白蛋白/球蛋白(ALB/GLB)	1.62		1.0--2.5	
总胆红素(TBIL)	17.10	umol/L	0--21	
丙氨酸氨基转移酶(ALT)	37.00	U/L	7--40	
门冬氨酸氨基转移酶(AST)	28.00	U/L	13--35	

**\*小结:**

未见异常

操作员：王文静 检查日期:2023-12-01 检查医生:陈建国

**心肌酶谱**

项目名称	检查结果	单位	参考值	提示
乳酸脱氢酶(LDH)	135.00	U/L	120--250	
肌酸激酶(CK)	50.00	U/L	40--200	
肌酸激酶同工酶(CK-Mb(M))	4	U/L	0--25	
高敏肌钙蛋白 (Tnl)	2.50	pg/ml	0--46.47	

**\*小结:**

未见异常

操作员：王文静 检查日期:2023-12-01 检查医生:陈建国

**血常规（五分类）**

项目名称	检查结果	单位	参考值	提示
白细胞(WBC)	4.69	10 <sup>9</sup> /L	3.5--9.5	
淋巴细胞绝对值(LY#)	1.72	10 <sup>9</sup> /L	1.1--3.2	
淋巴细胞百分比(LY%)	36.8	%	20--50	
中性粒细胞绝对值(GR#)	2.61	10 <sup>9</sup> /L	1.8--6.3	

中性粒细胞百分比(GR%)	55.6	%	40--75
嗜碱性粒细胞绝对值(BA#)	0.01	10 <sup>9</sup> /L	0--0.06
嗜碱性粒细胞百分比(BA%)	0.3	%	0--1.0
嗜酸性粒细胞绝对值(EO#)	0.10	10 <sup>9</sup> /L	0.02--0.52
嗜酸性粒细胞百分比(EO%)	2.0	%	0.4--8.0
血小板(PLT)	256	10 <sup>9</sup> /L	125--350
血小板分布宽度(PDW)	15.6	%	15--17
平均血小板体积(MPV)	9.1	fl	6.0--14.0
血小板压积(PCT)	0.233	%	0.11--0.28
红细胞(RBC)	4.14	10 <sup>12</sup> /L	3.8--5.1
血红蛋白	128	g/L	115--150
红细胞压积(HCT)	37.9	%	35--45
红细胞平均体积(MCV)	91.7	fl	82--100
平均血红蛋白含量(MCH)	31.0	pg	27--34
平均血红蛋白浓度(MCHC)	338	g/L	316--354
单核细胞绝对值(MO#)	0.25	10 <sup>9</sup> /L	0.1--0.60
单核细胞百分比(MO%)	5.3	%	3--10
红细胞分布宽度标准差(RDW-SD)	43.1	fl	35--56
红细胞分布宽度变异系数(RDW-CV)	12.3	%	10.6--16.6
大血小板比率	18.4	%	11--45
大血小板数目	47	10 <sup>9</sup> /L	30--90
未成熟粒细胞数目	0.01	10 <sup>9</sup> /L	0--999
未成熟粒细胞百分比	0.2	%	0--100
有核红细胞数目	0.000	10 <sup>9</sup> /L	0--9999
有核红细胞百分比	0.00	/100WBC	0--9999

\*小结:

未见异常

操作员：梁可欣 检查日期：2023-12-01 检查医生：陈建国

### 肾功三项

项目名称	检查结果	单位	参考值	提示
肌酐(CREA)	53.00	umol/L	41--73	
尿酸(UA)	280.00	umol/L	140--340	
尿素测定(Urea)	4.50	mmol/L	2.6--7.5	

\*小结：

未见异常

操作员：王文静 检查日期：2023-12-01 检查医生：陈建国

### 空腹血糖

项目名称	检查结果	单位	参考值	提示
葡萄糖(GLU)	4.86	mmol/L	3.89--6.1	

\*小结：

未见异常

操作员：王文静 检查日期：2023-12-01 检查医生：陈建国

### 血脂四项

项目名称	检查结果	单位	参考值	提示
动脉硬化指数	1.33		1.31--3.19	
总胆固醇(CHOL)	4.63	mmol/L	2.59--5.2	
甘油三脂(TG)	1.01	mmol/L	0.7--1.7	
低密度脂蛋白(LDL)	2.61	mmol/L	0--4.13	
高密度脂蛋白(HDL)	1.96	mmol/L	0.77--1.55	↑

\*小结：

高密度脂蛋白(HDL)偏高(1.96 mmol/L)

人乳头瘤病毒检查 (HPV)

项目名称	检查结果	单位	参考值	提示
HPV 高危亚型 16	阴性(-)		阴性	
HPV 高危亚型 18	阴性(-)		阴性	
HPV 高危亚型 31	阴性(-)		阴性	
HPV 高危亚型 26	阴性(-)		阴性	
HPV 高危亚型 33	阴性(-)		阴性	
HPV 高危亚型 35	阴性(-)		阴性	
HPV 高危亚型 39	阴性(-)		阴性	
HPV 高危亚型 45	阴性(-)		阴性	
HPV 高危亚型 51	阴性(-)		阴性	
HPV 高危亚型 52	阴性(-)		阴性	
HPV 高危亚型 53	阴性(-)		阴性	
HPV 高危亚型 56	阴性(-)		阴性	
HPV 高危亚型 58	阴性(-)		阴性	
HPV 高危亚型 59	阴性(-)		阴性	
HPV 高危亚型 66	阴性(-)		阴性	
HPV 高危亚型 68	阴性(-)		阴性	
HPV 高危亚型 73	阴性(-)		阴性	
HPV 高危亚型 82	阴性(-)		阴性	
HPV 低危亚型 6	阴性(-)		阴性	
HPV 低危亚型 11	阴性(-)		阴性	
HPV 低危亚型 42	阴性(-)		阴性	
HPV 低危亚型 43	阴性(-)		阴性	
HPV 低危亚型 81	阴性(-)		阴性	

\*小结:

未见异常

操作员：刘慧芳 检查日期:2023-12-02 检查医生:陈建国

(女) 肿瘤三项

项目名称	检查结果	单位	参考值	提示
糖类抗原 125 测定 (CA125)	12.9	U/ml	0--38	
癌胚抗原(CEA)	1.25	ng/ml	0--5	
甲胎蛋白(AFP)	2.0	ng/ml	0--7	

\*小结:

未见异常

操作员：王文静 检查日期:2023-12-01 检查医生:陈建国

# 大同现代医学检验实验室

## 液基薄层细胞学图文报告

ID: 2023092657

病理号: 088495

姓名: 王婷婷

性别: 女

年龄: 40岁

送检科室:

电话号码: 18635286503

床号:

病历号:

体检号: 2309221038

送检医院: 大同瑞慈康复体检 送检日期: 2023-12-01

末次月经:

送检医生:

采样日期:

报告日期: 2023-12-01

标本满意度: 满意

细胞量: >45%

红细胞:

经期样本:

颈管细胞:

化生细胞:

鳞状细胞:

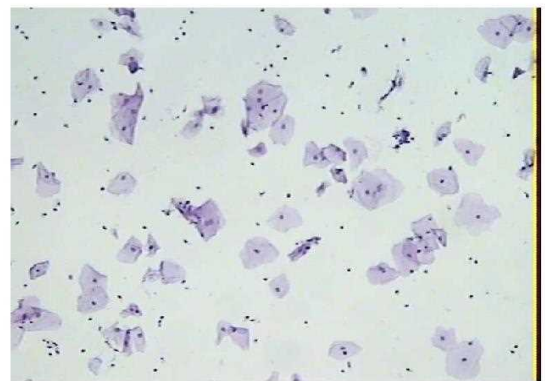
宫颈柱状细胞:

未见上皮内病变/恶性细胞:

正常范围内:

良性反应性改变:

- 炎症: 
  - 轻度:
  - 中度:
  - 重度:
- 放疗:
- 妊娠:
- 萎缩性:
- 宫内避孕器:
- 其他:



病原体: 滴虫感染:  念珠菌感染:  细菌感染:

提示 HPV 感染:  疱疹病毒感染:

鳞状上皮细胞分析:

非典型鳞状细胞:

- 倾向上皮内瘤变:
- 倾向良性反应性改变:
- 不能明确意义(ASC-US):
- 不排除高度病变(ASC-H):

上皮内低度病变:  鳞癌:

上皮内高度病变:

- CIN2:
- CIN3:

腺上皮细胞分析:

非典型腺细胞:

- 宫内膜:
- 来源不明:

非典型腺细胞(宫颈管):

- 倾向原位腺癌:
- 不能明确意义:
- 倾向良性反应性改变:

腺癌:

- 宫颈管:
- 宫内膜:
- 其它:

炎细胞:

- 轻度:
- 中度:
- 重度:

可疑腺癌:

诊断意见: 未见上皮内病变或恶性细胞 (NILM)。

建议:

报告医师: 张荣生

地址: 大同市魏都大道 79 号, 本报告医师签字后有效  
咨询: 0352-2830587 4006-122-995

妇科细胞学是筛查项目, 出于技术原因, 可能会有假阴性结果, 本检测仅对来样负责, 如果对结果有疑义, 请在收到报告 7 天内与我们联系。

# 大同瑞慈康复医院 12导联心电图报告

王婷婷 女 40岁

体检号:451142

病床号:

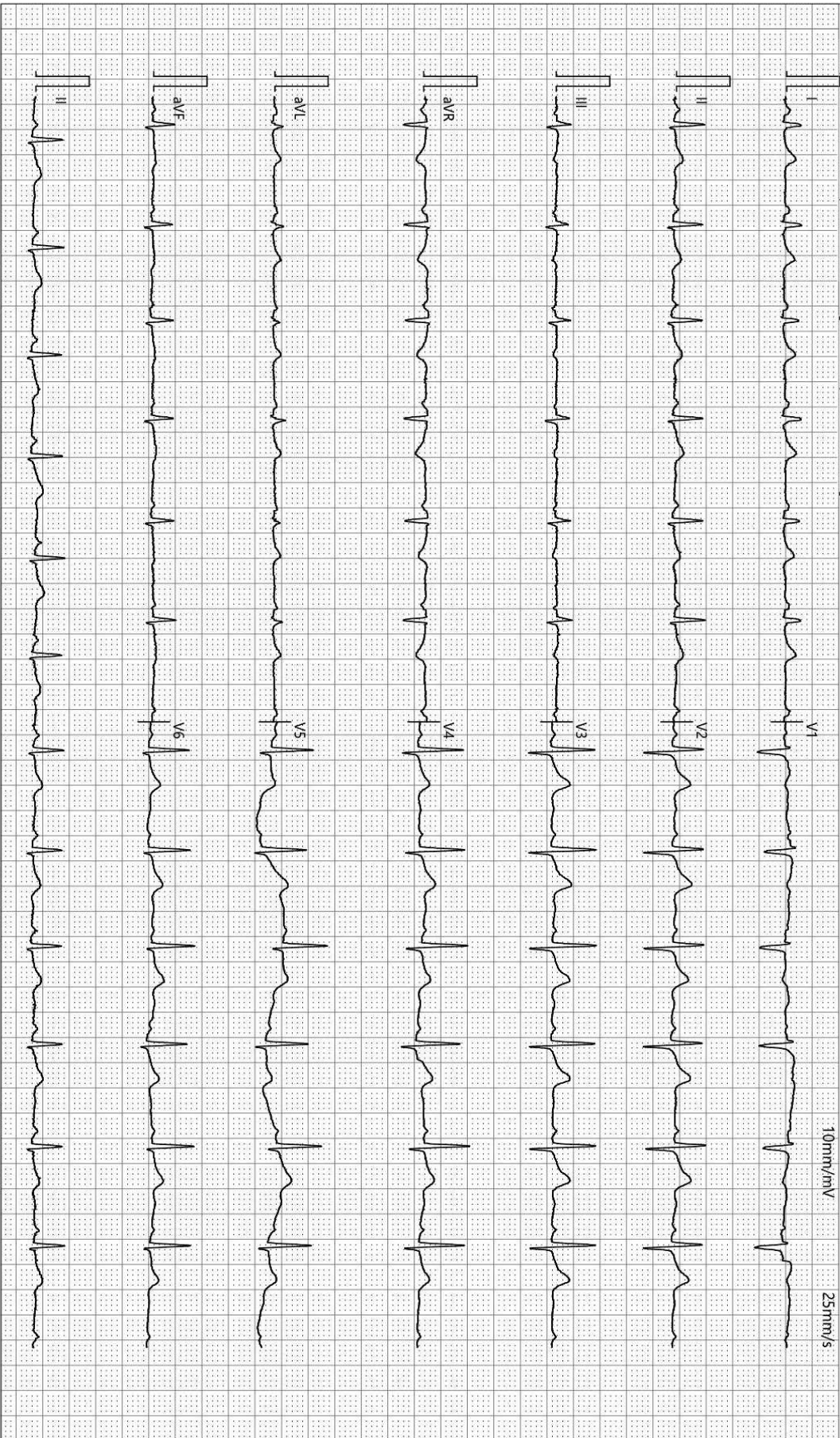
诊断结果:

- 1.窦性心律
- 2.正常心电图

诊断医生:

*同古峰*

HR	: 74bpm	[60 ~ 100bpm]
P	: 99ms	[0 ~ 110ms]
PR	: 141ms	[120 ~ 200ms]
QRS	: 73ms	[60 ~ 100ms]
QT/QTc	: 390/435ms	[320 ~ 440/0 ~ 460ms]
P/QRS/T	: -71/44/15deg.	[0 ~ 75/-30 ~ 90/0 ~ 75deg]
RV5/SV1	: 0.814/0.511mV	[0.0 ~ 2.5/0.0 ~ 2.0mV]



检查时间:2023-12-01 09:34:57

诊断时间:2023-12-01 09:41:32

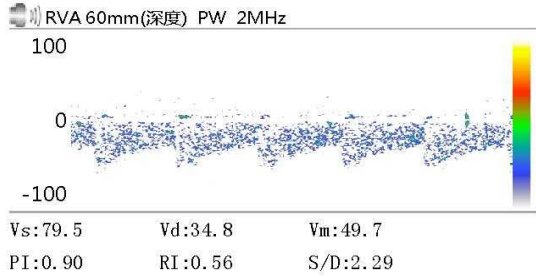
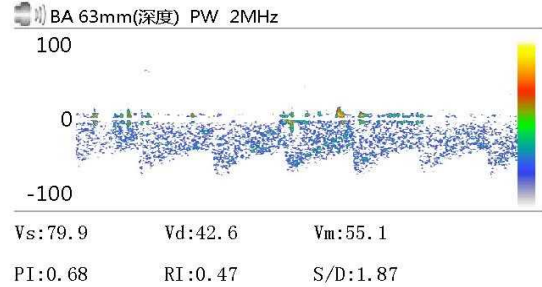
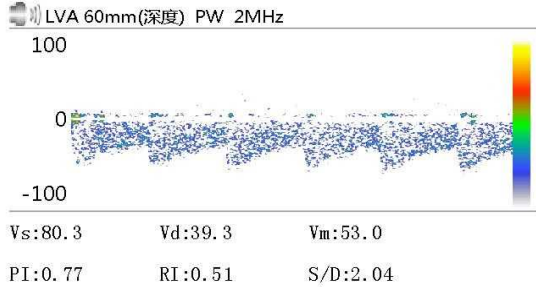
SEMIP V1.90

仅供临床参考



颅内多普勒血流图 (TCD) 检查报告单

姓名: 王婷婷      性别: 女      年龄: 40 岁      检查号: 2309221038  
 申请科室: 体检科      申请医师: 李菊蓉      检查类型: 颅内血管



Vs:      Vd:      Vm:  
 PI:      RI:      S/D:

Vs:      Vd:      Vm:  
 PI:      RI:      S/D:

Vs:      Vd:      Vm:  
 PI:      RI:      S/D:

医生意见

结论: 椎-基底动脉脑血管超声未见异常。

医师签名: 李菊蓉

检查日期: 2023-12-01  
地址:

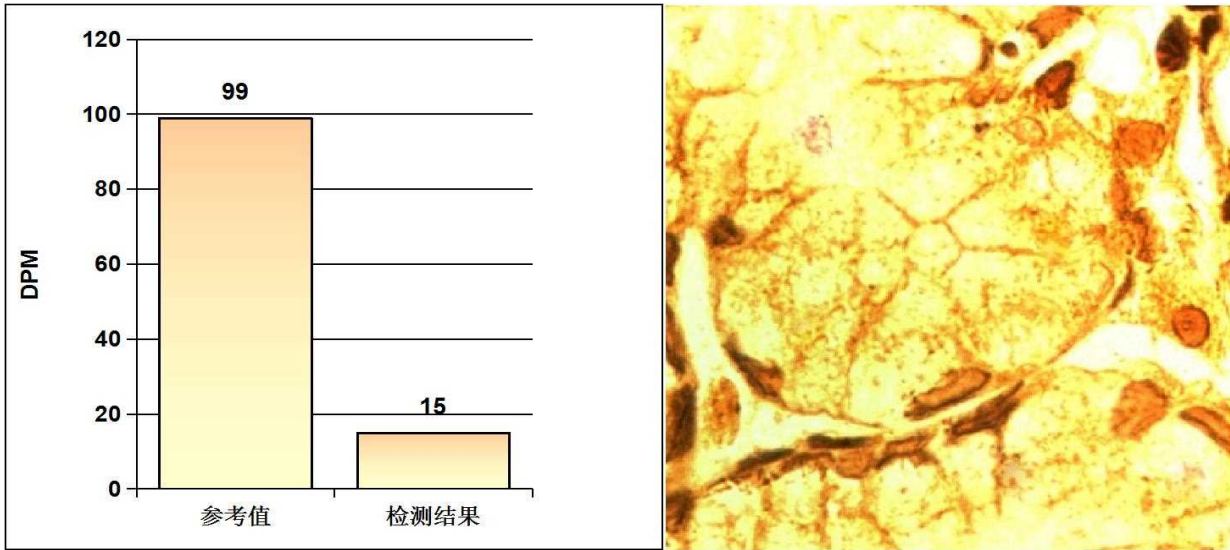
本报告单仅提供临床参考  
电话:

# 大同瑞慈康复医院

## <sup>14</sup>C呼气试验检验报告

姓名	王婷婷	年龄	40	性别	女
住院号	0	日期	2023/12/1 12:15:31	电话	0
送检医生	曹居杰	样品编号	8259	编号	2309221038

### <sup>14</sup>C呼气试验



#### 阳性参考值 (Disintegrations Per Minute(DPM)):

DPM值:	dpm > 2499	阳性++++
	1499 < dpm ≤ 2499	阳性+++
	499 < dpm ≤ 1499	阳性++
	149 < dpm ≤ 499	阳性+
	dpm ≤ 99	阴性
	99 < dpm ≤ 149	不确定

**检测结果:** **dpm= 15** **阴性**

医生建议: 注意保持健康及规律饮食

温馨提示: 您本次检测的结果为阴性

检测医生: 曹居杰

# 大同瑞慈健康体检

## 骨密度检测报告

### 受检者信息

受检者ID: 2309221038

姓名: 王婷婷

出生年月日: 1983/5/10

年龄: 40

性别: 女

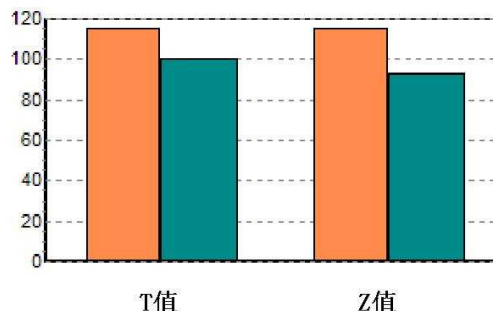
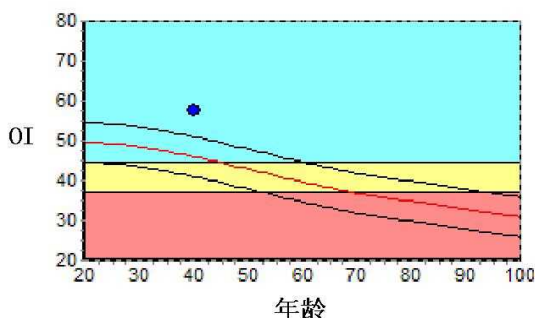
测定部位(右/左): 右

### 测定结果

测定日期: 2023/12/1 10:11:19

测试编号: 1/1

受测者 平均值



数据库: Asia

OI: 57.3

SOS: 1367.0 m/s, BUA: 47.1

T值: 1.53

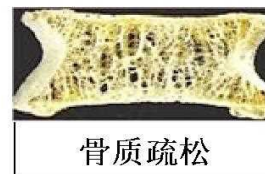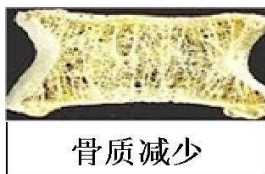Z值: 2.27

成人比: 115.4 %

同龄比: 124.6 %

OPR: N/A %

### 结果分析



### 注解

以上结论仅供参考

科室:

医生签名:

医院地址 大同瑞慈健康体检

地址 大同市平城区魏都大道79号

联系电话 0352-2824444

操作者 名燕凌

# 大同瑞慈健康体检

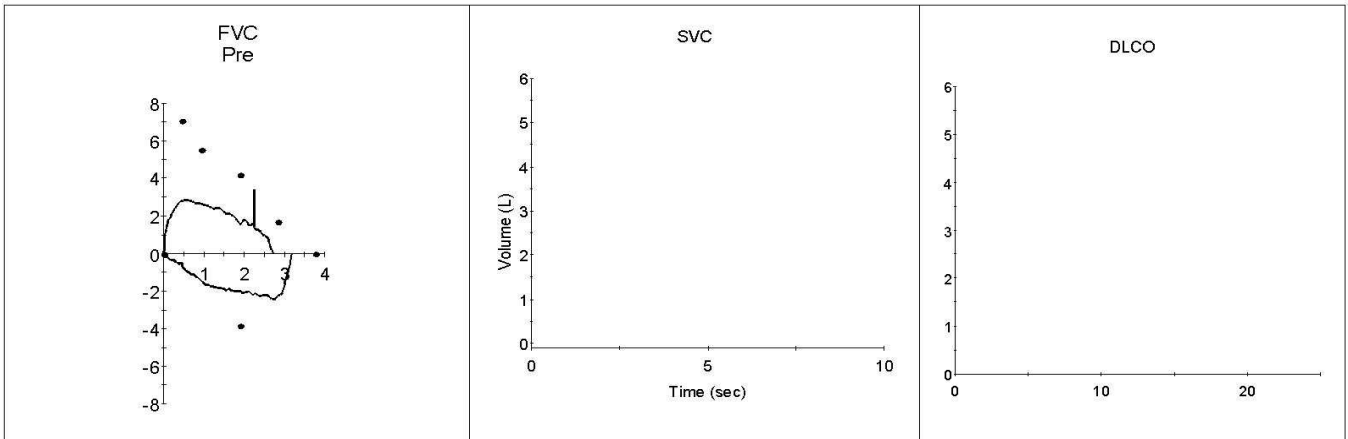
## 肺功能检验报告

姓名: 王婷婷	ID: 2309221038	BSA: 1.75	日期: 2023/12/01
医师:	身高: 164.00	年龄: 40	病房:
医生:	体重: 69.00	性别: Female	种族: <Unspecified

Pre Test Comments:

Post Test Comments: 限制性通气功能障碍

	Pre-Bronch			Post-Bronch		
	<u>Actual</u>	<u>Pred</u>	<u>%Pred</u>	<u>Actual</u>	<u>%Pred</u>	<u>%Chng</u>
----用力肺活量 ----						
FVC (L)	2.71	3.76	72			
FEV1 (L)	2.26	3.06	74			
FEV1/FVC (%)	84	82	101			
FEF 25% (L/sec)	2.79	5.51	50			
FEF 75% (L/sec)	1.77	1.66	106			
FEF 25-75% (L/sec)	2.20	3.14	70			
FEF Max (L/sec)	2.84	7.05	40			
FIVC (L)	3.18					
FIF Max (L/sec)	2.42					





## 双源 CT 诊断图文报告

流水号: 2309221038

影像号: CT20231201096

姓名: 王婷婷

年龄: 40 岁

性别: 女

检查设备: 西门子量子双源 CT

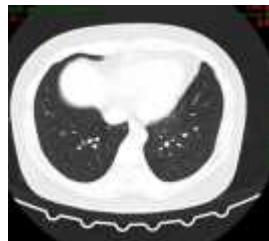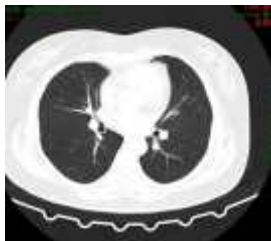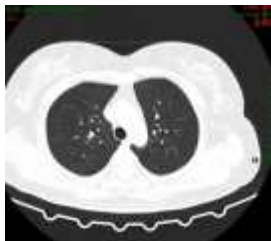体检号: 451142

申请医院: 本院

体检科室: 体检科

检查部位: 肺部双源 CT

经典图像:



影像所见:

胸廓对称, 骨性肋骨完整, 胸壁软组织结构良好, 两肺支气管血管纹理走行分布良好, 支气管束结构清晰, 双肺通气良好。肺门结构未见异常。纵隔无偏移, 段以上支气管通畅。心影及大血管形态结构正常, 纵隔内未见肿大淋巴结。胸膜未见异常。

影像诊断:

胸部未见明显异常

报告医师: 剧艳军

检查日期: 2023-12-04

审核医师: 剧艳军

报告日期: 2023-12-04

## 超声诊断图文报告

流水号: 2309221038

影像号: 1469039

姓名: 王婷婷

年龄: 40 岁

性别: 女

检查设备: Vivid E95

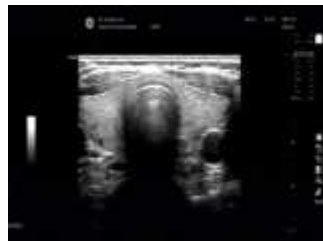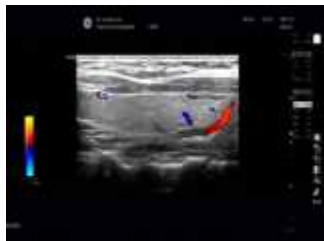体检号: 451142

申请医院: 本院

体检科室: 体检科

检查部位: 甲状腺彩超

经典图像:



影像所见:

甲状腺双侧叶形态正常, 包膜完整, 实质回声均匀, CDFI: 未见异常血流信号。  
双侧颈部未见明显肿大淋巴结。

影像诊断:

甲状腺双侧叶未见异常

报告医师: 陈玉荣

检查日期: 2023-12-01

审核医师: 陈玉荣

报告日期: 2023-12-01

## 超声诊断图文报告

流水号: 2309221038

影像号: 1469042

姓名: 王婷婷

年龄: 40 岁

性别: 女

检查设备: Vivid E95

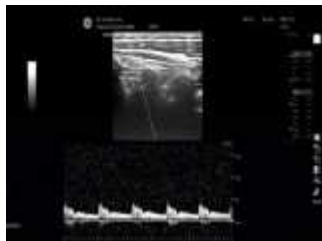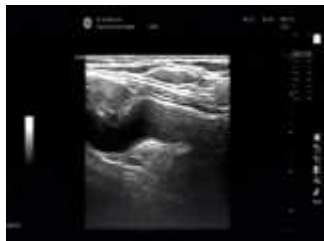体检号: 451142

申请医院: 本院

体检科室: 体检科

检查部位: 颈部血管彩超

经典图像:



影像所见:

右锁骨下动脉起始处、双侧颈总动脉、颈内、颈外动脉起始段内中膜不增厚, 内壁欠光滑, 管壁未见明确强回声斑。CDFI: 血流充盈好。PW: 频谱形态正常。

双侧椎动脉走行正常, 椎动脉内径正常, 管壁不厚, 管腔内为无回声, CDFI: 血流充盈好。PW: 频谱正常。

影像诊断:

双侧颈动脉、椎动脉未见明显异常

报告医师: 陈玉荣

检查日期: 2023-12-01

审核医师: 陈玉荣

报告日期: 2023-12-01

## 超声诊断图文报告

流水号: 2309221038

影像号: 1469056

姓名: 王婷婷

年龄: 40 岁

性别: 女

检查设备: Vivid E95

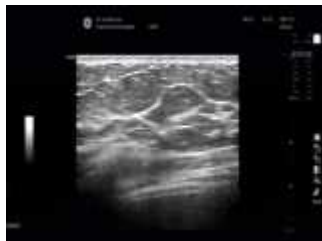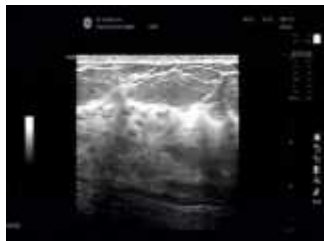体检号: 451142

申请医院: 本院

体检科室: 体检科

检查部位: 乳腺彩超

经典图像:



影像所见:

双侧乳腺腺体层次清晰, 右乳腺体厚 1.0cm, 左乳腺体厚 1.0cm, 乳导管未见扩张, 未见明显占位性病变, CDFI: 未见异常血流信号。

双侧腋下未见明显肿大淋巴结。

影像诊断:

双侧乳腺未见明显异常

报告医师: 陈玉荣

检查日期: 2023-12-01

审核医师: 陈玉荣

报告日期: 2023-12-01

## 超声诊断图文报告

流水号: 2309221038

影像号: 1469061

姓名: 王婷婷

年龄: 40 岁

性别: 女

检查设备: Vivid E95

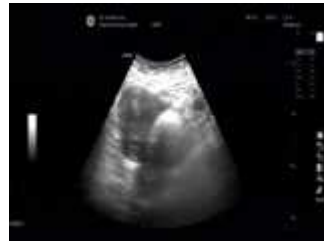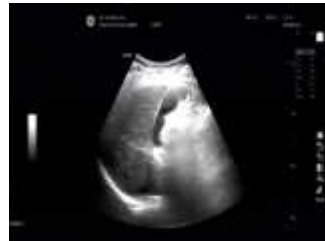体检号: 451142

申请医院: 本院

体检科室: 体检科

检查部位: 全腹彩超

经典图像:



影像所见:

肝脏大小形态正常, 包膜光滑完整, 实质回声细腻、增强, 肝内管道系统走行欠清晰, 门静脉及肝内胆管不扩张。

胆囊大小形态正常, 壁不厚、光滑, 囊内透声好, 肝外胆管不扩张。

胰腺大小形态正常, 实质回声均匀, 主胰管不扩张。

脾脏大小形态正常, 实质回声均匀, 脾门静脉不宽。

双肾大小形态正常, 皮髓质分界清晰, 集合系统未见分离, 双侧输尿管未见扩张。

膀胱充盈佳, 未见明显异常。

前位子宫, 大小正常, 肌壁回声均匀, 内膜线清晰, 厚 0.8cm, 宫颈厚约 2.0cm, 双侧附件区未见异常。

影像诊断:

轻度脂肪肝

报告医师: 陈玉荣

检查日期: 2023-12-01

审核医师: 陈玉荣

报告日期: 2023-12-01