



2309221026

大同瑞慈健康体检

报 告 册

| | | | |
|------|-------------|----|-----|
| 体检编号 | 451130 | 工号 | 525 |
| 姓名 | 赵跃晋 | | |
| 性别 | 女 | 年龄 | 40岁 |
| 单位 | 中国银行大同分行 | | |
| 部门 | 中国银行大同分行 | | |
| 联系电话 | 18635286205 | | |
| 体检日期 | 2023-11-05 | | |

尊敬的 赵跃晋女士 您好！

首先，瑞慈健康体检全体员工欢迎您的光临，并对您的信任表示衷心的感谢！

您于 2023-11-05 （体检编号：451130）完成健康检查，本机构的各科医生已根据您的体检项目及结果，汇总成此份健康体检报告，并经总检医生审核。据此提出对您健康状况的综合分析及建议。

瑞慈健康体检倡导“大健康、大康复”，提出“健康是第一财富（Rich）”的人文理念。希望您仔细阅读并妥善地保管此份健康体检报告，并认真关注报告中的提示与建议，若您对报告内容有任何疑问，可直接与瑞慈健康体检客服部联系，进一步咨询。

健康体检咨询电话：**0352-2824444**

客户服务咨询电话：**0352-2830597**
400-6112995

瑞慈健康体检报告由下列内容组成：

第一部分：主检报告

第二部分：分科分项结果

第三部分：检验报告

第四部分：附表

主检报告

检查综述

- 1、【身高、体重、血压】 (1) 血压 157/97：本次测量血压偏高
- 2、【内科】 (1) 高血压
- 3、【肾功三项】 尿素测定 (Urea) 偏高 (8.20 mmol/L)
- 4、【肝功七项】 丙氨酸氨基转移酶 (ALT) 偏高 (59.00 U/L)
- 5、【尿液分析+尿沉渣】 鳞状上皮细胞偏高 (1 /HP) 粘液丝偏高 (5 /HP)
- 6、【血流变】 全血粘度 1/s 偏高 (17.94 mPa.S)
- 7、【妇科内诊】 (1) 阴道炎
- 8、【心电图】 1. 窦性心律不齐 2. ST-T 改变结合临床
- 9、【全腹彩超】 1. 中度脂肪肝 2. 慢性胆囊炎
- 10、【眼科】 (1) 镜 0.6

医生建议

【本次测量血压偏高】：

- (1) 高血压是指收缩期和（或）舒张期动脉血压高于正常，并连续三次不同日测量，血压都高于正常标准，可确定患高血压病。
- (2) 高血压的发病与遗传、精神过度紧张、肥胖、吸烟、酗酒、嗜盐等因素有关。血压持久增高，可导致心、脑、肾等脏器的损害。
- (3) 原发性高血压由于目前原因不明（部分与遗传有关），须终身服药降压。高血压主要危害心、脑血管和肾脏。一旦确诊“高血压”就要终生服药。
- (4) 平时应低盐（每天 5~10g）、低脂饮食（少吃动物脂肪与内脏）；忌烟限酒。遵照医嘱坚持服药，定期测量血压，宜控制在 140/90mmHg 以下，若合并有糖尿病和肾病，要把血压控制在 130/80mmHg 以下。
- (5) 血压到正常水平时，说明此时选用的降压药和治疗方案基本合适，但并不意味着高血压已被“治愈”，应坚持治疗。若盲目自行停药或间断服药，常会使血压波动很大，而加重心、脑、肾和血管的损害。
- (6) 建议您密切关注血压，保持心情舒畅，劳逸结合，适量运动，控制体重，避免过度劳累、情绪激动等。改进生活方式，适当低盐、低脂、低胆固醇饮食，戒烟酒。必要时心血管专科诊治。

【高血压】：

- (1) 高血压是指收缩期和（或）舒张期动脉血压高于正常，并连续三次不同日测量，血压都高于正常标准，可确定患高血压病。
- (2) 高血压的发病与遗传、精神过度紧张、肥胖、吸烟、酗酒、嗜盐等因素有关。血压持久增高，可导致心、脑、肾等脏器的损害。
- (3) 原发性高血压由于目前原因不明（部分与遗传有关），须终身服药降压。高血压主要危害心、脑血管和肾脏。一旦确诊“高血压”就要终生服药。
- (4) 平时应低盐（每天 5~10g）、低脂饮食（少吃动物脂肪与内脏）；忌烟限酒。遵照医嘱坚持服药，定期测量血压，宜控制在 140/90mmHg 以下，若合并有糖尿病和肾病，要把血压控制在 130/80mmHg 以下。
- (5) 血压到正常水平时，说明此时选用的降压药和治疗方案基本合适，但并不意味着高血压已被“治愈”，应坚持治疗。若盲目自行停药或间断服药，常会使血压波动很大，而加重心、脑、肾和血管的损害。
- (6) 建议您密切关注血压，保持心情舒畅，劳逸结合，适量运动，控制体重，避免过度劳累、情绪激动等。改进生活方式，适当低盐、低脂、低胆固醇饮食，戒烟酒。必要时心血管专科诊治。

【尿素测定（Urea）偏高】：

(1) 建议内科进一步复查。

【丙氨酸氨基转移酶(ALT)偏高】：

(1) 丙氨酸氨基转移酶主要存在于肝细胞内，还分布在心肌、骨骼肌、肾脏等部位。肝脏轻度损伤就可能引起肝细胞膜破坏，导致丙氨酸转氨酶释放入血，是肝细胞损害的敏感指标，其增高的程度与肝细胞被破坏的程度成正比。

(2) 丙氨酸氨基转移酶具有临床意义的升高一般要大于正常值的 2-3 倍。如果是生理性的升高多是由于剧烈运动、熬夜、饮酒、感冒、过量食用油腻食物后，致使丙氨酸氨基转移酶轻度升高。

(3) 丙氨酸氨基转移酶病理性升高多由于病毒性肝炎、肝硬化、酒精肝、药物性肝病、脂肪肝、胆囊炎等疾病造成，除了肝胆疾病外，心脏疾病、骨骼疾病等，也可使丙氨酸氨基转移酶升高。

(4) 发现了丙氨酸氨基转移酶升高，排除生理性的原因外，如果超过正常值的两倍，则需要明确升高的原因。首先完善彩超、各型肝炎病毒等检查，如果经复查仍偏高者，应前往消化内科咨询，结合临床治疗。

(5) 平时生活中应清淡饮食、戒烟限酒、避免劳累，多食新鲜果蔬，尤其是富含 V-C 的水果蔬菜。

【鳞状上皮细胞偏高】：

(1) 在生理情况下，机体正常的新陈代谢都会引起鳞状上皮细胞的脱离，这是一种正常的机体现象。如果长时间出现鳞状上皮细胞偏高的现象时，则有可能是尿路感染、泌尿系统结石等因素导致，应及时往泌尿外科进一步诊断治疗。

【粘液丝偏高】：

(1) 尿常规中粘液丝是由尿路中细胞分泌出来的，在有尿路感染时分泌会明显增多，且伴有炎症细胞的出现。

(2) 粘液丝偏高，可分为生理性偏高和病理性偏高两种，生理性偏高一般是由于喝水较少导致的尿液浓缩，一般在喝水后就能达到稀释的效果。

(3) 病理性的粘液丝偏高是由于泌尿系炎症或者是前列腺炎导致的，需要注意观察，多喝水，同时有白细胞等炎症细胞增多时，应及时服用抗感染药物治疗。如果仅有粘液丝的增多而没有白细胞等炎症细胞增多时，尿路有炎症的可能性不大。

(4) 建议平时饮食注意清淡，多喝水，少吃油腻和辛辣的食物，要注意个人清洁卫生，勤洗阴部，注意休息。

【全血粘度 1/s 偏高】：

(1) 血液的流动特性取决于血液粘度的高低，血液的粘度愈高，流动性愈差（慢），粘度愈低，流动性愈好（快）。影响血粘度的因素主要有：红细胞压积、红细胞聚集性、红细胞刚性、血浆中的胆固醇、甘油三酯及纤维蛋白原的含量等。

(2) 血粘度偏高应注意：1. 限制高脂肪、高蛋白、糖、盐、淀粉类食物的摄入量。2. 多喝水，增加有氧运动。

3. 必要时内科结合临床治疗。

【阴道炎】：

(1) 阴道炎是阴道粘膜及粘膜下结缔组织的炎症，是妇科门诊常见的疾病。

(2) 正常健康妇女，由于解剖学及生物化学特点，阴道对病原体的侵入有自然防御功能，当阴道的自然防御功能遭到破坏，则病原体易于侵入，导致阴道炎症。

(3) 绝经后妇女由于雌激素缺乏，阴道上皮菲薄，细胞内糖原含量减少，阴道 PH 高达 7 左右，故阴道抵抗力低下，比青春期及育龄妇女易受感染。

(4) 阴道炎临床上以白带的性状发生改变以及外阴痒痒灼痛为主要临床特点，感染累及尿道时，可有尿痛、尿急等症状。常见的阴道炎有细菌性阴道病、滴虫性阴道炎、霉菌性阴道炎、老年性阴道炎。

(5) 阴道炎由不同的病原体感染所致，一旦出现外阴不适，白带异常，立即去医院检查，确定病原体，针对病因治疗。

【窦性心律不齐】：

(1) 供内科临床参考，可见于正常人，无重要临床意义。

(2) 见于正常人，是一种随呼吸节律而变化的正常心律。

【ST-T 改变】：

- (1) ST-T 改变主要是反映心肌缺血现象，具有 ST 段抬高和下移两种表现，多见于慢性冠状动脉供血不足、心绞痛、心肌炎、心肌劳损等，但有时也见于神经植物功能紊乱、精神紧张、电解质紊乱、内分泌疾病等。
- (2) 临床上把心肌缺血疾病的 ST-T 改变称为特异性 ST-T 改变，把超出正常范围而又不具备特异性 ST-T 改变归结为非特异性 ST-T 改变。建议定期复查、动态观察，并心内科结合临床考虑，必要时心脏彩超、冠脉 CTA 检查。

【慢性胆囊炎】：

- (1) 慢性胆囊炎是临床上较为常见的慢性炎症，多由胆汁淤滞、细菌感染、急性胆囊炎反复发作迁延而来。
- (2) 控制体重，注意饮食规律，避免进食生冷坚硬不易消化的食物和不吃早餐的习惯，限制高脂及油腻的食物。
- (3) 防止和控制高胆固醇血症。
- (4) 保持心情舒畅，戒怒戒躁。
- (5) 注意保暖，防止因受寒而引起疾病发作。
- (6) 胆囊炎反复发作宜早期手术治疗。
- (7) 如有症状请到医院在专科医师指导下诊治。

【中度脂肪肝】：

- (1) 脂肪肝是指肝脏被脂肪浸润，为一种多病因引起的获得性疾病。
- (2) 脂肪肝是以肝细胞脂肪变性和脂肪蓄积为病理特征，最常见易患因素有超重或肥胖、进食油腻食物、高脂血症（尤其甘油三酯升高）、营养失调（营养过量或不足）、饮酒、高脂血症、少运动、糖耐量异常、减肥造成体重急剧下降、营养不良、中毒和药物等。
- (3) 当肝内脂类（主要为甘油三酯）含量超过肝重的 5% 时为脂肪肝。脂肪肝是一个常见的临床现象，不是一个独立性的疾病。
- (4) 值得注意的是，过多的脂肪在肝组织、肝细胞内浸润，引起肝细胞肿大，严重可致肝硬化。脂肪肝是可逆性的，合理饮食、运动及治疗后可恢复。
- (5) 合理控制饮食，控制总摄入量，低盐、低脂和低糖类饮食，少吃动物内脏，多吃蔬菜水果；
- (6) 控制危险因素，如控制体重、改善胰岛素抵抗、调整血脂紊乱，戒酒、戒烟，坚持长期有氧运动，加强体育锻炼；
- (7) 定期复查腹部彩超、血脂、肝功能。

汇总医生： 樊兴国

主检日期： 2023-11-07

主检医生：

分科结果

身高、体重、血压

| 项目名称 | 检查结果 | 项目名称 | 检查结果 |
|------|------------|------|------|
| 身高 | 163cm | 体重 | 66kg |
| 血压 | 157/97mmHg | | |

*小结：

(1) 血压 157/97：本次测量血压偏高

操作员：闫辛儿

检查日期：2023-11-05

检查医生：名燕凌

内科

| 项目名称 | 检查结果 | 项目名称 | 检查结果 |
|------|---------|------|---------|
| 心率 | 72次/min | 心律 | 齐 |
| 心脏杂音 | 无 | 心界 | 正常 |
| 肺部 | 正常 | 呼吸音 | 呼吸音清 |
| 啰音 | 未闻及 | 叩诊 | 叩诊呈清音 |
| 腹部触诊 | 腹部平软 | 发育 | 正常 |
| 肝胆 | 肋下未触及 | 脾脏 | 肋下未触及 |
| 双肾 | 无叩击痛 | 肠鸣音 | 正常 |
| 营养 | 良好 | 神经系统 | 正常 |
| 生理反射 | 生理反射存在 | 病理反射 | 病理反射未引出 |
| 颅神经 | 正常 | 运动功能 | 正常 |
| 深浅感觉 | 正常 | 其它 | 无异常发现 |
| 既往史 | 高血压 | | |

*小结：

(1) 高血压

操作员：名燕凌

检查日期：2023-11-05

检查医生：名燕凌

外科（女）

| 项目名称 | 检查结果 | 项目名称 | 检查结果 |
|--------|------|------|------|
| 皮肤 | 正常 | 甲状腺 | 无肿大 |
| 浅表淋巴结 | 无肿大 | 肛门 | 拒检 |
| 泌尿外生殖器 | 正常 | 四肢关节 | 未见异常 |
| 腹股沟 | 未见异常 | 足背动脉 | 正常 |
| 紫绀 | 无 | 色素沉着 | 无 |
| 脱毛 | 无 | 脱色 | 无 |
| 浮肿 | 无 | 皮下结节 | 无 |
| 头颅 | 正常 | 颈部 | 正常 |
| 乳腺 | 正常 | 脊柱 | 正常 |
| 直肠 | 未检 | 皮肤黄疸 | 无 |
| 四肢 | 活动正常 | 其他 | 无 |

*小结:

未见异常

操作员：魏利平

检查日期:2023-11-05

检查医生：魏利平

眼科

| 项目名称 | 检查结果 | 项目名称 | 检查结果 |
|-------|-------|-------|-------|
| 视力(左) | 镜 0.6 | 视力(右) | 镜 0.8 |
| 辨色力 | 正常 | 眼睑 | 正常 |
| 结膜 | 正常 | 泪器 | 正常 |
| 角膜 | 正常 | 虹膜 | 正常 |
| 瞳孔 | 正常 | 晶状体 | 正常 |
| 玻璃体 | 正常 | 眼底 | 未见异常 |

*小结:

(1) 镜 0.6

操作员：田野青

检查日期:2023-11-05

检查医生：田野青

耳鼻喉科

| 项目名称 | 检查结果 | 项目名称 | 检查结果 |
|-------|------|-------|------|
| 听力(左) | 正常 | 听力(右) | 正常 |
| 外耳道 | 正常 | 鼓膜 | 正常 |
| 鼻窦 | 正常 | 鼻中隔 | 正常 |
| 鼻腔 | 正常 | 扁桃体 | 无肿大 |
| 嗅觉 | 正常 | 咽喉 | 正常 |

***小结:**

未见异常

操作员：王存宝 检查日期:2023-11-05 检查医生：王存宝

妇科内诊

| 项目名称 | 检查结果 | 项目名称 | 检查结果 |
|------|------|------|------|
| 外阴 | 正常 | 尿道口 | 正常 |
| 阴道 | 阴道炎 | 子宫 | 正常 |
| 附件 | 正常 | 宫颈 | 光滑 |
| 后穹窿 | 正常 | | |

***小结:**

(1) 阴道炎

操作员：智美玲 检查日期:2023-11-05 检查医生：智美玲

检验报告

血流变

| 项目名称 | 检查结果 | 单位 | 参考值 | 提示 |
|--------------|-------|------|--------------|----|
| 全血粘度高切 200/s | 3.77 | mpas | 3.36--4.32 | |
| 全血粘度中切 100/s | 4.05 | mpas | 3.43--4.59 | |
| 全血粘度中切 50/s | 4.48 | mpas | 3.85--5.45 | |
| 全血还原粘度高切 | 5.64 | mpas | 3.69--8.74 | |
| 全血还原粘度低切 | 39.38 | mpas | 26.87--47.57 | |
| 血浆粘度 | 1.40 | mpas | 1.26--1.70 | |
| 血沉(ESR) | 3.70 | mm/h | 0--20 | |
| 红细胞压积 | 0.42 | L/L | 0.35--0.45 | |
| 红细胞聚集指数 | 4.76 | | 3.19--5.33 | |
| 红细胞变形指数 | 0.78 | | 0.53--1.11 | |
| 红细胞刚性指数 | 4.03 | | 2.17--6.94 | |
| 血沉方程 K 值 | 12.87 | mm/h | 0--80.48 | |
| 全血粘度 1/s | 17.94 | mpas | 13.79--17.91 | ↑ |
| 全血高切相对指数 | 2.69 | | 1.9--3.4 | |
| 全血低切相对指数 | 12.81 | | 8.1--14.2 | |

*小结:

全血粘度 1/s 偏高(17.94 mPa.S)

操作员：梁可欣

检查日期:2023-11-05

检查医生:陈建国

尿液分析+尿沉渣

| 项目名称 | 检查结果 | 单位 | 参考值 | 提示 |
|----------|------|------|-------|----|
| 白细胞尿 | 11 | 个/ul | 0--13 | |
| 上皮细胞(EC) | 1 | /HP | 0--28 | |
| 管型(CAST) | 0 | 个/ul | 0--1 | |

| | | | | |
|-------------|-------|------|--------------|---|
| 霉菌(尿) | 0 | /HP | 0--0 | |
| 结晶 | 0 | /HP | 0--10 | |
| 透明度(CLA) | 清亮 | | | |
| 胆红素(BIL) | - | | 阴性 | |
| 隐血(ERY) | - | | 阴性 | |
| 小圆上皮细胞(SRC) | 0 | 个/ul | 0--0 | |
| 维生素 C | - | | 阴性 | |
| 异常红细胞 | 0 | 个/ul | 0--3 | |
| 红细胞(正常) | 0 | 个/ul | 0--6 | |
| 鳞状上皮细胞 | 1 | 个/ul | 0--0 | ↑ |
| 粘液丝 | 5 | 个/ul | 0--0 | ↑ |
| 颜色(Colour) | 淡黄色 | | | |
| 尿葡萄糖(GLU) | - | | 阴性 | |
| 酮体(KET) | - | | 阴性 | |
| 比重(SG) | 1.020 | | 1.003--1.030 | |
| 酸碱度(PH) | 6.0 | | 4.5--8.0 | |
| 尿蛋白质(PRO) | - | | 阴性 | |
| 尿胆原(URO) | - | | 阴性 | |
| 亚硝酸盐(NIT) | - | | 阴性 | |
| 红细胞(尿)(RBC) | 0 | 个/ul | 0--6 | |
| 尿白细胞(LEU) | - | | 阴性 | |

***小结:**

鳞状上皮细胞偏高(1 /HP) 粘液丝偏高(5 /HP)

操作员：赵伟 检查日期:2023-11-05 检查医生:陈建国

肝功七项

| 项目名称 | 检查结果 | 单位 | 参考值 | 提示 |
|-------------|------|-----|--------|----|
| 总蛋白(T PROT) | 75.7 | g/L | 65--85 | |

| | | | | |
|------------------|-------|--------|----------|---|
| 白蛋白(ALB) | 48.70 | g/L | 40--55 | |
| 球蛋白(GLB) | 27.00 | g/L | 15--35 | |
| 白蛋白/球蛋白(ALB/GLB) | 1.80 | | 1.0--2.5 | |
| 总胆红素(TBIL) | 19.10 | umol/L | 0--21 | |
| 丙氨酸氨基转移酶(ALT) | 59.00 | U/L | 7--40 | ↑ |
| 门冬氨酸氨基转移酶(AST) | 27.00 | U/L | 13--35 | |

***小结:**

丙氨酸氨基转移酶(ALT)偏高(59.00 U/L)

操作员：王文静 检查日期:2023-11-05 检查医生:陈建国

心肌酶谱

| 项目名称 | 检查结果 | 单位 | 参考值 | 提示 |
|-------------------|--------|-------|----------|----|
| 乳酸脱氢酶(LDH) | 193.00 | U/L | 120--250 | |
| 肌酸激酶(CK) | 59.00 | U/L | 40--200 | |
| 肌酸激酶同工酶(CK-Mb(M)) | 11 | U/L | 0--25 | |
| 高敏肌钙蛋白(Tnl) | 2.91 | pg/ml | 0--46.47 | |

***小结:**

未见异常

操作员：王文静 检查日期:2023-11-05 检查医生:陈建国

血常规（五分类）

| 项目名称 | 检查结果 | 单位 | 参考值 | 提示 |
|---------------|------|--------------------|----------|----|
| 白细胞(WBC) | 6.38 | 10 ⁹ /L | 3.5--9.5 | |
| 淋巴细胞绝对值(LY#) | 2.05 | 10 ⁹ /L | 1.1--3.2 | |
| 淋巴细胞百分比(LY%) | 32.2 | % | 20--50 | |
| 中性粒细胞绝对值(GR#) | 3.93 | 10 ⁹ /L | 1.8--6.3 | |
| 中性粒细胞百分比(GR%) | 61.4 | % | 40--75 | |

| | | | |
|-------------------------|-------|---------------------|------------|
| 嗜碱性粒细胞绝对值(BA#) | 0.03 | 10 ⁹ /L | 0--0.06 |
| 嗜碱性粒细胞百分比 (BA%) | 0.5 | % | 0--1.0 |
| 嗜酸性粒细胞绝对值(EO#) | 0.05 | 10 ⁹ /L | 0.02--0.52 |
| 嗜酸性粒细胞百分比 (EO%) | 0.9 | % | 0.4--8.0 |
| 血小板(PLT) | 194 | 10 ⁹ /L | 125--350 |
| 血小板分布宽度(PDW) | 16.3 | % | 15--17 |
| 平均血小板体积(MPV) | 12.5 | fl | 6.0--14.0 |
| 血小板压积(PCT) | 0.243 | % | 0.11--0.28 |
| 红细胞(RBC) | 5.02 | 10 ¹² /L | 3.8--5.1 |
| 血红蛋白 | 144 | g/L | 115--150 |
| 红细胞压积(HCT) | 42.8 | % | 35--45 |
| 红细胞平均体积(MCV) | 85.2 | fl | 82--100 |
| 平均血红蛋白含量(MCH) | 28.6 | pg | 27--34 |
| 平均血红蛋白浓度(MCHC) | 335 | g/L | 316--354 |
| 单核细胞绝对值(MO#) | 0.32 | 10 ⁹ /L | 0.1--0.60 |
| 单核细胞百分比(MO%) | 5.0 | % | 3--10 |
| 红细胞分布宽度标准差 (RDW-SD) | 42.9 | fl | 35--56 |
| 红细胞分布宽度变异系数 (RDW-CV) | 13.2 | % | 10.6--16.6 |
| 大血小板比率 | 44.5 | % | 11--45 |
| 大血小板数目 | 86 | 10 ⁹ /L | 30--90 |
| 未成熟粒细胞数目 | 0.03 | 10 ⁹ /L | 0--999 |
| 未成熟粒细胞百分比 | 0.5 | % | 0--100 |
| 有核红细胞数目 | 0.000 | 10 ⁹ /L | 0--9999 |
| 有核红细胞百分比 | 0.00 | /100WBC | 0--9999 |

***小结:**

未见异常

操作员：贺琰 检查日期：2023-11-05 检查医生：陈建国

肾功三项

| 项目名称 | 检查结果 | 单位 | 参考值 | 提示 |
|-------------|--------|--------|----------|----|
| 肌酐(CREA) | 56.00 | umol/L | 41--73 | |
| 尿酸(UA) | 309.00 | umol/L | 140--340 | |
| 尿素测定 (Urea) | 8.20 | mmol/L | 2.6--7.5 | ↑ |

***小结：**

尿素测定 (Urea) 偏高(8.20 mmol/L)

操作员：王文静 检查日期：2023-11-05 检查医生：陈建国

空腹血糖

| 项目名称 | 检查结果 | 单位 | 参考值 | 提示 |
|----------|------|--------|-----------|----|
| 葡萄糖(GLU) | 4.50 | mmol/L | 3.89--6.1 | |

***小结：**

未见异常

操作员：王文静 检查日期：2023-11-05 检查医生：陈建国

血脂四项

| 项目名称 | 检查结果 | 单位 | 参考值 | 提示 |
|-------------|------|--------|------------|----|
| 动脉硬化指数 | 2.70 | | 1.31--3.19 | |
| 总胆固醇(CHOL) | 4.16 | mmol/L | 2.59--5.2 | |
| 甘油三脂(TG) | 0.93 | mmol/L | 0.7--1.7 | |
| 低密度脂蛋白(LDL) | 2.65 | mmol/L | 0--4.13 | |
| 高密度脂蛋白(HDL) | 0.98 | mmol/L | 0.77--1.55 | |

***小结：**

未见异常

操作员：王文静 检查日期：2023-11-05 检查医生：陈建国

人乳头瘤病毒检查 (HPV)

| 项目名称 | 检查结果 | 单位 | 参考值 | 提示 |
|--------------|--------------------------|----|-----|----|
| 人乳头瘤病毒 (HPV) | HPV 低危型：阴性 HPV 高危型：阴性 | | | |

***小结：**

HPV 低危型：阴性

HPV 高危型：阴性

操作员：康建忠 检查日期:2023-11-06 检查医生：

大同现代医学检验实验室

液基薄层细胞学图文报告

ID: 2023091059

病理号: 087284

姓名: 赵跃晋

性别: 女

年龄: 40岁

送检科室:

电话号码: 18635286205

床号:

病历号:

体检号: 2309221026

送检医院: 大同瑞慈康复体检

送检日期: 2023-11-06

末次月经:

送检医生:

采样日期:

报告日期: 2023-11-06

标本满意度: 满意

细胞量: >45%

红细胞:

经期样本:

颈管细胞:

化生细胞:

鳞状细胞:

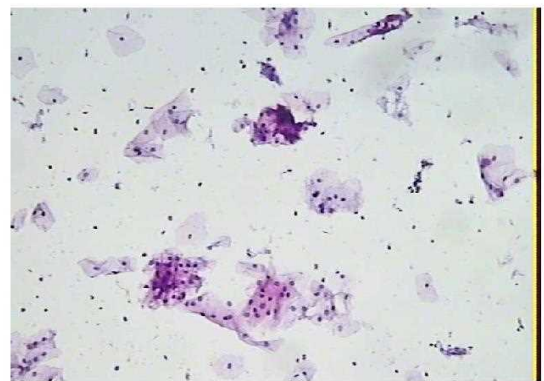
宫颈柱状细胞:

未见上皮内病变/恶性细胞:

正常范围内:

良性反应性改变:

- 炎症:
 - 轻度:
 - 中度:
 - 重度:
- 放疗:
- 妊娠:
- 萎缩性:
- 宫内避孕器:
- 其他:



病原体: 滴虫感染: 念珠菌感染: 细菌感染:

提示 HPV 感染: 疱疹病毒感染:

鳞状上皮细胞分析:

非典型鳞状细胞:

- 倾向上皮内瘤变:
- 倾向良性反应性改变:
- 不能明确意义(ASC-US):
- 不排除高度病变(ASC-H):

上皮内低度病变: 鳞癌:

上皮内高度病变:

- CIN2:
- CIN3:

腺上皮细胞分析:

非典型腺细胞:

- 宫内膜:
- 来源不明:

非典型腺细胞(宫颈管):

- 倾向原位腺癌:
- 不能明确意义:
- 倾向良性反应性改变:

腺癌:

- 宫颈管:
- 宫内膜:
- 其它:

炎细胞:

- 轻度:
- 中度:
- 重度:

可疑腺癌:

诊断意见: 未见上皮内病变或恶性细胞 (NILM)。

建议:

报告医师: 张荣生

地址: 大同市魏都大道 79 号, 本报告医师签字后有效
咨询: 0352-2830587 4006-122-995

妇科细胞学是筛查项目, 出于技术原因, 可能会有假阴性结果, 本检测仅对来样负责, 如果对结果有疑义, 请在收到报告 7 天内与我们联系。

瑞慈健康体检

人乳头瘤病毒（HPV）基因分型检测报告

姓名：赵跃晋 科室：妇科 病历号：
性别：女 房/床号： 标本编号： 133182
年龄：40 送检医生： 接收日期： 2023年11月05日
电话： 门诊/住院号 标本条码号： 2311053000380
临床诊断：

标本类型：宫颈脱落细胞 标本状态：可用
检测方法：反向点杂交法
检测内容：低危型：HPV6、11、42、43、81、83
高危型：HPV16、18、31、33、35、39、45、51、52、53、56、58、59、66、68、73、82

检测结果：低危型：阴性
高危型：阴性

| | | | | | | | | |
|----|----|----|----|----|----|----|------|--------|
| 6 | 11 | 16 | 18 | 31 | 33 | 35 | 39 | 编号 |
| 42 | 43 | 45 | 51 | 52 | 53 | 56 | 58 | 133182 |
| 59 | 66 | 68 | 73 | 81 | 82 | 83 | IC ● | HPV |

结果分析及提示：

- HPV感染是宫颈癌的主要病因，大部分HPV感染会自行消退，与年龄及个人免疫能力有关。
- HPV基因分型检测是宫颈病变及宫颈癌筛查的重要手段。
- 低危型HPV感染能引起良性病变，如生殖器湿疣。
- 高危型HPV持续感染导致宫颈高级别病变的风险显著增加。

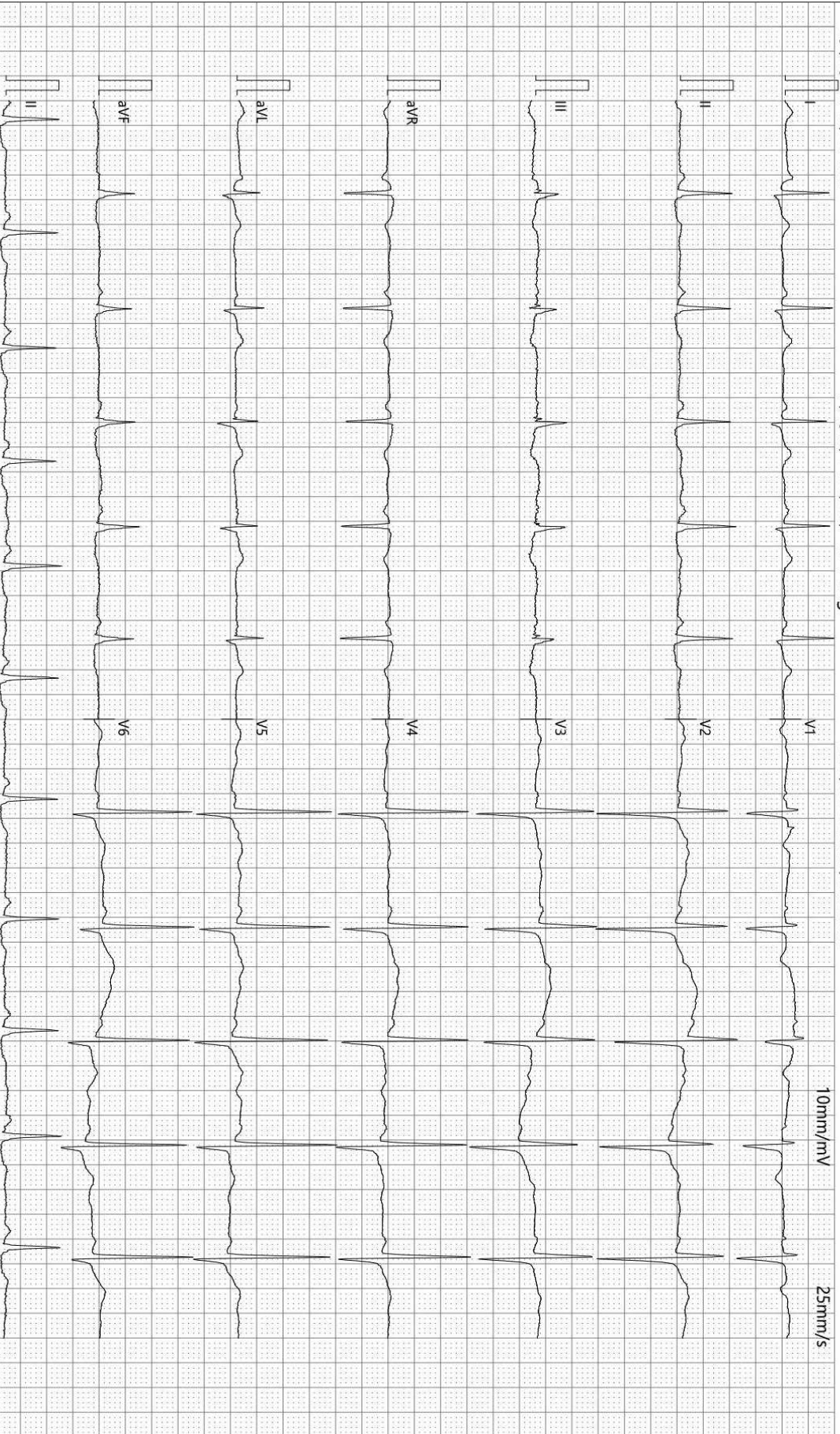
检测日期：2023年11月06日 检测者：王小雪 审核者：康建忠

备注：本报告仅对所检测样本负责，结果分析和提示仅供临床参考。

大同瑞慈康复医院 12导联心电图报告

赵跃晋 女 40岁 ID:2309221026 申请科室:瑞慈体检科 体检号:451130 病床号:

HR: 65bpm QT/QTc:443/464ms P: 108ms P/QRS/T :50/50/-11 ↓ deg. PR: 143ms RV5/SV1 :1.867/0.807mV QRs: 91ms



诊断结果:

- 1.窦性心律不齐
- 2.ST-T改变结合临床

-100Hz AC50 检查:2023-11-05 10:08:02 打印:2023-11-05 10:13:11 报告需医生确认: SE-1515 V1.40 SEMIP V1.90 仅供临床参考

Text




大同瑞慈健康体检

颅内多普勒血流图 (TCD) 检查报告单


姓名: 赵跃晋 性别: 女 年龄: 40 岁 检查号: 2309221026
 申请科室: 体检科 申请医师: 李菊蓉 检查类型: 颅内血管 床号:

LVA 51mm(深度) PW 2MHz




Vs:46.8 Vd:24.8 Vm:32.2
 PI:0.68 RI:0.47 S/D:1.88

RVA 52mm(深度) PW 2MHz



Vs:44.7 Vd:24.8 Vm:31.5
 PI:0.63 RI:0.44 S/D:1.80

BA 53mm(深度) PW 2MHz



Vs:47.6 Vd:26.1 Vm:33.3
 PI:0.65 RI:0.45 S/D:1.83

Vs: Vd: Vm:
 PI: RI: S/D:

Vs: Vd: Vm:
 PI: RI: S/D:

Vs: Vd: Vm:
 PI: RI: S/D:

医生意见

结论: 椎-基底动脉脑血管超声未见异常。

李菊蓉

检查日期: 2023-11-05

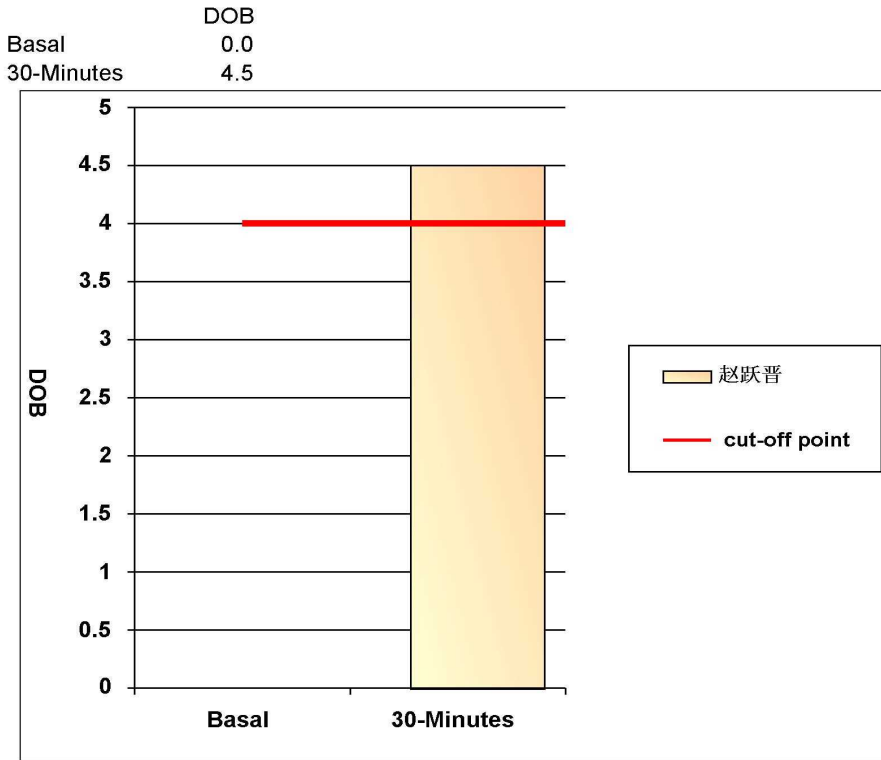
本报告单仅提供临床参考

大同瑞慈健康体检

¹³C呼气试验检验报告

| | | | | | |
|-------|------------|----|-------------|------|------|
| 患者姓名 | 赵跃晋 | 年龄 | 40 | 性别 | 女 |
| 患者 ID | 2309221026 | 日期 | 2023年11月05日 | 联系电话 | |
| 申请医生 | | 备注 | | 设备型号 | YH08 |

¹³C呼气试验



阳性参考值 (Delta Over Baseline(DOB)):

| | | |
|------------|-------|-----|
| 30分钟的DOB值: | ≥ 4.0 | 阳性+ |
| | < 4.0 | 阴性- |

检测结果: DOB= 4.5 阳性+

结论: 您本次检测的结果为阳性, 有幽门螺杆菌感染

检测医生: 曹居杰

大同瑞慈健康体检

骨密度检测报告

受检者信息

受检者ID: 2309221026
姓名: 赵跃晋
出生年月日: 1983/1/3

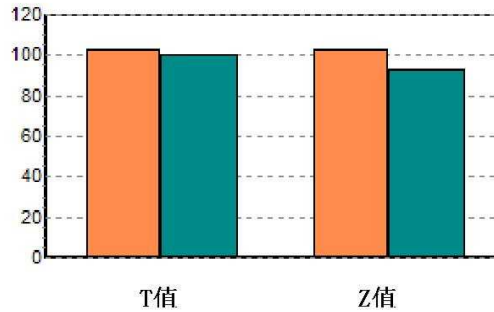
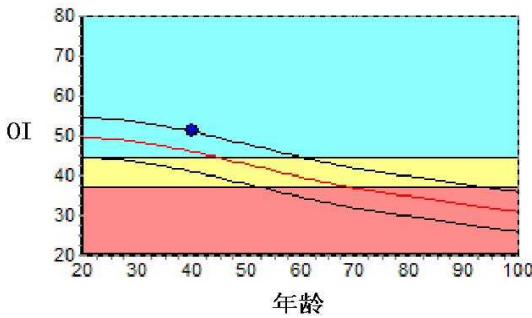
年龄: 40
性别: 女
测定部位(右/左): 右

测定结果

测定日期: 2023/11/5 10:04:02

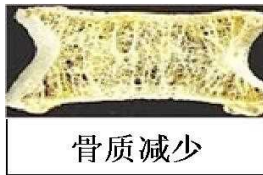测试编号: 1/1

受测者 平均值



| | | | | |
|------|------------|------|-------|---|
| 数据库: | Asia | 成人比: | 102.8 | % |
| OI: | 51.1 | 同龄比: | 111.0 | % |
| SOS: | 1395.8 m/s | OPR: | N/A | % |
| T值: | 0.28 | | | |
| Z值: | 1.02 | | | |

结果分析



注解

以上结论仅供参考

科室:

医生签名:

医院地址 大同瑞慈健康体检
地址 大同市平城区魏都大道79号

联系电话 0352-2824444
操作者 名燕凌

双源 CT 诊断图文报告

流水号: 2309221026

影像号: CT20231105038

姓名: 赵跃晋

年龄: 40 岁

性别: 女

检查设备: 西门子量子双源 CT

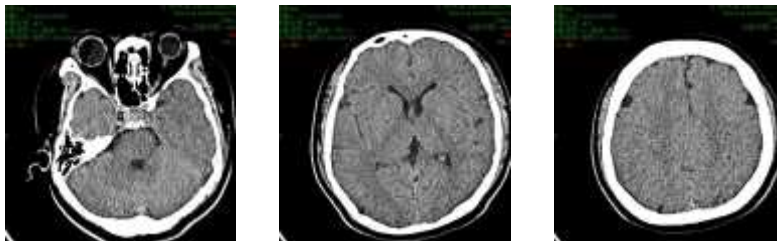体检号: 451130

申请医院: 本院

体检科室: 体检科

检查部位: 脑部双源 CT

经典图像:



影像所见:

颅脑结构双侧对称, 脑实质内未见异常密度。中线结构居中。脑沟、裂、池及脑室系统等未见异常。

影像诊断:

颅脑未见明显异常

报告医师: 剧艳军

检查日期: 2023-11-05

审核医师: 剧艳军

报告日期: 2023-11-05

双源 CT 诊断图文报告

流水号: 2309221026

影像号: CT20231105037

姓名: 赵跃晋

年龄: 40 岁

性别: 女

检查设备: 西门子量子双源 CT

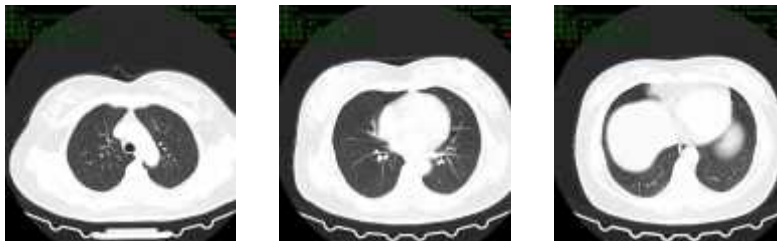体检号: 451130

申请医院: 本院

体检科室: 体检科

检查部位: 肺部双源 CT

经典图像:



影像所见:

胸廓对称, 骨性肋骨完整, 胸壁软组织结构良好, 两肺支气管血管纹理走行分布良好, 支气管束结构清晰, 双肺通气良好。肺门结构未见异常。纵隔无偏移, 段以上支气管通畅。心影及大血管形态结构正常, 纵隔内未见肿大淋巴结。胸膜未见异常。

影像诊断:

胸部未见明显异常

报告医师: 剧艳军

检查日期: 2023-11-05

审核医师: 剧艳军

报告日期: 2023-11-05

超声诊断图文报告

流水号: 2309221026

影像号: 1441733

姓名: 赵跃晋

年龄: 40 岁

性别: 女

检查设备: Vivid E95

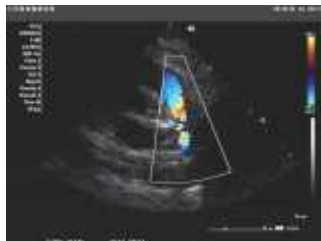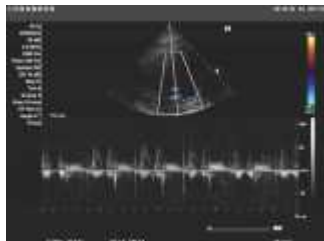
体检号: 451130

申请医院: 本院

体检科室: 体检科

检查部位: 心脏彩超

经典图像:



影像所见:

超声测量 (单位: mm)

升主动脉内径 25 (32±3mm)

左房内径 30 (35mm)

室间隔 10 (8-11mm)

左室内径 39 (47±4mm)

左室后壁 9 (8-11mm)

EF68% (50-80%)

右室内径 25 (36±4mm)

右房内径 28 (36±4mm)

FS39% (28-41%)

主肺动脉内径 20 (23±3mm)

升主动脉内径正常, 心脏各腔室大小正常, 室间隔厚度正常, 左室壁未见明显节段性运动异常, 各瓣膜及启闭功能未见明显异常, 舒张期二尖瓣口血流频谱 E/A>1, 心包腔未见积液。

影像诊断:

心脏结构及功能未见明显异常

报告医师: 郭丽霞

检查日期: 2023-11-05

审核医师: 郭丽霞

报告日期: 2023-11-05



大同市医学影像研究中心

注: 本报告仅供临床医生参考!

地址: 大同市魏都大道 79 号。若有疑问, 请致电: 0352-2830580

超声诊断图文报告

流水号: 2309221026

影像号: 1441737

姓名: 赵跃晋

年龄: 40 岁

性别: 女

检查设备: Vivid E95

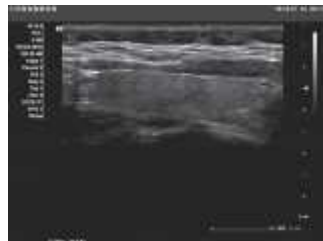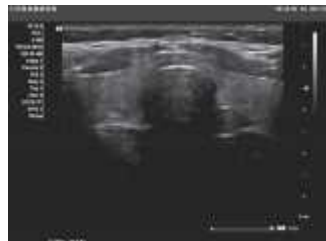体检号: 451130

申请医院: 本院

体检科室: 体检科

检查部位: 甲状腺彩超

经典图像:



影像所见:

甲状腺双侧叶形态正常, 包膜完整, 实质回声均匀, CDFI: 未见异常血流信号。
双侧颈部未见明显肿大淋巴结。

影像诊断:

甲状腺双侧叶未见异常

报告医师: 郭丽霞

检查日期: 2023-11-05

审核医师: 郭丽霞

报告日期: 2023-11-05

超声诊断图文报告

流水号: 2309221026

影像号: 1441723

姓名: 赵跃晋

年龄: 40 岁

性别: 女

检查设备: Vivid E95

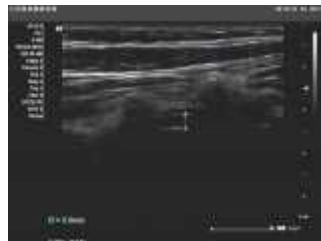
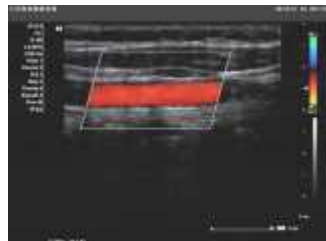
体检号: 451130

申请医院: 本院

体检科室: 体检科

检查部位: 颈部血管彩超

经典图像:



影像所见:

右锁骨下动脉起始处、双侧颈总动脉、颈内、颈外动脉起始段内中膜不增厚, 内壁欠光滑, 管壁未见明确强回声斑。CDFI: 血流充盈好。PW: 频谱形态正常。

双侧椎动脉走行正常, 椎动脉内径正常, 管壁不厚, 管腔内为无回声, CDFI: 血流充盈好。PW: 频谱正常。

影像诊断:

双侧颈动脉、椎动脉未见明显异常

报告医师: 郭丽霞

检查日期: 2023-11-05

审核医师: 郭丽霞

报告日期: 2023-11-05



大同市医学影像研究中心

注: 本报告仅供临床医生参考!

地址: 大同市魏都大道 79 号。若有疑问, 请致电: 0352-2830580

超声诊断图文报告

流水号: 2309221026

影像号: 1441739

姓名: 赵跃晋

年龄: 40 岁

性别: 女

检查设备: Vivid E95

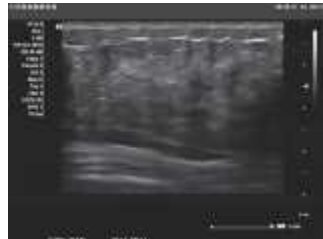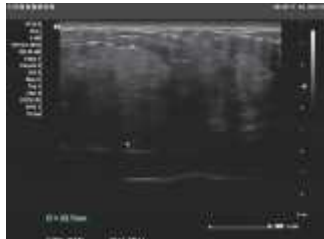体检号: 451130

申请医院: 本院

体检科室: 体检科

检查部位: 乳腺彩超

经典图像:



影像所见:

哺乳期乳腺: 双侧乳腺腺体层次清晰, 右乳腺体厚 2.3cm, 左乳腺体厚 2.3cm, 部分乳导管扩张, 未见明显占位性病
变, CDFI: 未见异常血流信号。

双侧腋下未见明显肿大淋巴结。

影像诊断:

符合哺乳期乳腺声像图

报告医师: 郭丽霞

检查日期: 2023-11-05

审核医师: 郭丽霞

报告日期: 2023-11-05



大同市医学影像研究中心

注: 本报告仅供临床医生参考!

地址: 大同市魏都大道 79 号。若有疑问, 请致电: 0352-2830580

超声诊断图文报告

流水号: 2309221026

影像号: 1441741

姓名: 赵跃晋

年龄: 40 岁

性别: 女

检查设备: Vivid E95

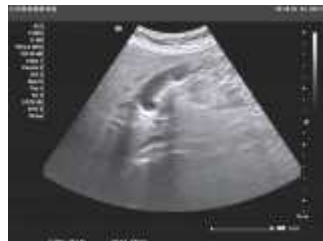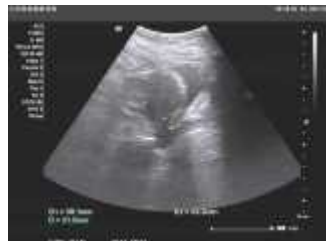体检号: 451130

申请医院: 本院

体检科室: 体检科

检查部位: 全腹彩超

经典图像:



影像所见:

肝脏形态饱满, 包膜光滑完整, 实质回声细腻增强, 肝内管道系统走行欠清晰, 门静脉及肝内胆管不扩张。

胆囊大小形态正常, 壁毛糙、增厚, 囊内透声好, 肝外胆管不扩张。

胰腺大小形态正常, 实质回声均匀, 主胰管不扩张。

脾脏大小形态正常, 实质回声均匀, 脾门静脉不宽。

双肾大小形态正常, 皮髓质分界清晰, 集合系统未见分离, 双侧输尿管未见扩张。

膀胱充盈佳, 未见明显异常。

前位子宫, 大小约 3.9*3.5*3.3cm, 肌壁回声均匀, 内膜线清晰, 厚 0.4cm, 宫颈厚约 2.2cm, 双侧附件区未见异常。

影像诊断:

1. 中度脂肪肝
2. 慢性胆囊炎

报告医师: 郭丽霞

检查日期: 2023-11-05

审核医师: 郭丽霞

报告日期: 2023-11-05