



2309221014

大同瑞慈健康体检

报 告 册

体检编号	451118	工号	513
姓名	王伟		
性别	女	年龄	39岁
单位	中国银行大同分行		
部门	中国银行大同分行		
联系电话	18635286230		
体检日期	2023-11-02		

尊敬的王伟女士您好！

首先，瑞慈健康体检全体员工欢迎您的光临，并对您的信任表示衷心的感谢！

您于 2023-11-02 （体检编号：451118）完成健康检查，本机构的各科医生已根据您的体检项目及结果，汇总成此份健康体检报告，并经总检医生审核。据此提出对您健康状况的综合分析及建议。

瑞慈健康体检倡导“大健康、大康复”，提出“健康是第一财富（Rich）”的人文理念。希望您仔细阅读并妥善地保管此份健康体检报告，并认真关注报告中的提示与建议，若您对报告内容有任何疑问，可直接与瑞慈健康体检客服部联系，进一步咨询。

健康体检咨询电话：**0352-2824444**

客户服务咨询电话：**0352-2830597**

400-6112995

瑞慈健康体检报告由下列内容组成：

第一部分：主检报告

第二部分：分科分项结果

第三部分：检验报告

第四部分：附表

主检报告

检查综述

- 1、【眼科】（1）视力下降
- 2、【血常规（五分类）】血小板压积(PCT)偏高(0.307%) 大血小板数目偏高($94 \times 10^9/L$)
- 3、【人乳头瘤病毒检查(HPV)】 HPV 高危型：阳性 HPV 低危型：阴性
- 4、【肝功七项】总胆红素(TBIL)偏高($24.00 \mu\text{mol/L}$)
- 5、【尿液分析+尿沉渣】鳞状上皮细胞偏高(6 /HP) 粘液丝偏高(6 /HP)
- 6、【心电图】1. 窦性心动过缓
- 7、【甲状腺彩超】甲状腺左侧叶结节 TI-RADS II 级 定期复查
- 8、【全腹彩超】1. 左肾积水 建议复查 2. 宫颈纳囊
- 9、【肺功能测定】限制性通气功能障碍
- 10、【口腔科】（1）左下第一磨牙 牙齿缺失 左下第一双尖牙 右下第二双尖牙 右下第一磨牙 楔状缺损 左下第二双尖牙 （2）牙龈萎缩 牙龈色红，探之出血 （3）牙周：牙结石

医生建议

【视力下降】：

(1) 视力下降是由角膜白斑或角膜炎、晶状体混浊、眼底疾病、屈光不正等原因引起，建议眼科诊断治疗。

【大血小板数目偏高】：

(1) 供内科结合临床参考。

【血小板压积(PCT)偏高】：

(1) 血小板压积是指外周血中血小板的容积占血液容积的百分比。血小板压积偏高，如果在血小板数目正常的情况下，可不考虑。如果血小板数目明显增高，建议往血液科进一步复查，以明确诊断。

【HPV 高危型：阳性】：

- (1) 妇科咨询。
- (2) 妇科作宫颈细胞病理学检查。
- (3) 动态追踪观察 HPV 变化；定期（三个月）复查 HPV；定期常规妇检（包括子宫、附件 B 超）。
- (4) 必要时进行免疫治疗、抗病毒治疗及妇科相关疾病治疗（如宫颈炎的治疗等）。

【总胆红素(TBIL)偏高】：

- (1) 总胆红素(TBIL)能准确反映黄疸的程度。人体的红细胞有一定的寿命，大约是 120 天。
- (2) 当红细胞被破坏死亡后，其中的血红蛋白会被我们人体的肝、脾、骨髓内单核吞噬细胞吞噬破坏分解，在组织酶的作用下，成为血红素和球蛋白，而血红素再进一步被催化还原成胆红素，80-85%的胆红素来源于此，另外还有 20%的胆红素来源于血红蛋白以外的肌红蛋白等在肝脏中产生。
- (3) 未被肝细胞摄取且未与葡萄糖结合的胆红素称之为非结合胆红素，即间接胆红素(IBIL)。间接胆红素被运载到肝脏，被肝细胞摄取，与葡萄糖醛酸结合，则形成结合胆红素(DBIL)，即直接胆红素。在这个过程中有一部分会吸收入血，但其水平会维持动态平衡。

(4)总胆红素、间接胆红素、直接胆红素这三项是反映胆红素代谢的指标，而胆红素长期以来是作为溶血及肝胆疾病的重要异常指标。胆红素检查主要用于黄疸检查，反映肝脏疾病和胆道梗阻，如肝细胞发生炎症坏死等损害时会引起黄疸，胆道疾病及溶血性疾病也可引起黄疸。

(5)大多健康体检中发现的胆红素轻度升高并不能反映肝脏有损伤，如果直接胆红素升高的程度不高，一般可能是生理性的原因引起的，如感冒、酗酒、过于劳累、熬夜等情况，只要注意休息、戒酒，过段时间复查肝功能，一般会自行恢复。

(6)生活方面，多吃新鲜果蔬以补充人体所需的维生素，提高人体免疫力，多吃富含蛋白质的食物，如牛肉、鱼、蛋奶，这些都有助于修复受损的肝细胞，促进肝细胞的再生。如果胆红素升高很多，则需要完善相关检查，往消化内科诊断治疗。

【鳞状上皮细胞偏高】：

(1)在生理情况下，机体正常的新陈代谢都会引起鳞状上皮细胞的脱离，这是一种正常的机体现象。如果长时间出现鳞状上皮细胞偏高的现象时，则有可能是尿路感染、泌尿系统结石等因素导致，应及时往泌尿外科进一步诊断治疗。

【粘液丝偏高】：

(1)尿常规中粘液丝是由尿路中细胞分泌出来的，在有尿路感染时分泌会明显增多，且伴有炎症细胞的出现。

(2)粘液丝偏高，可分为生理性偏高和病理性偏高两种，生理性偏高一般是由于喝水较少导致的尿液浓缩，一般在喝水后就能达到稀释的效果。

(3)病理性的粘液丝偏高是由于泌尿系炎症或者是前列腺炎导致的，需要注意观察，多喝水，同时有白细胞等炎症细胞增多时，应及时服用抗感染药物治疗。如果仅有粘液丝的增多而没有白细胞等炎症细胞增多时，尿路有炎症的可能性不大。

(4)建议平时饮食注意清淡，多喝水，少吃油腻和辛辣的食物，要注意个人清洁卫生，勤洗阴部，注意休息。

【窦性心动过缓】：

(1)可见于正常人、体力劳动者、运动员，无症状者一般不需治疗，可定期随访，跟踪观察。

(2)如果有症状（胸闷、黑矇、晕厥等）请做动态心电图等相关检查，在医生指导下服用提升心率的药物如：心宝、红参等。如果每分钟心率低于45次伴有晕厥、胸闷等症状时，需安装心脏起搏器。请前往心内科进一步治疗，长期随访。

【甲状腺左侧叶结节】：

(1)甲状腺结节是一种常见的甲状腺疾病，很多甲状腺疾病可表现为结节，如可由甲状腺退行性变、炎症、自身免疫性及新生物等多种病变所致。甲状腺结节在各个年龄段的男女人群中均可见到，但中年女性中较多。

(2)甲状腺结节分良性和恶性两大类，良性的占绝大多数，恶性者不足1%，判断甲状腺结节的良恶主要依靠病史、体格检查、放射性核素扫描、穿刺细胞学检查。

(3)建议往外科就诊，进一步检查，明确诊断，结合临床诊治并定期复查。

【肾积水】：

(1)由于尿液从肾脏排出受阻、蓄积，造成尿液潴留而引起肾内压升高，以致肾盂肾盏逐渐扩张，肾实质萎缩与破坏，统称为肾积水。

(2)肾盂积水是由于尿路阻塞而引起的肾盂肾盏扩大伴有肾组织萎缩，尿路任何部位的管道狭窄或阻塞以及神经肌肉的正常功能紊乱，尿液通过即可出现障碍，造成尿流梗阻，梗阻以上部位因尿液排出不畅而压力逐渐增高，管腔扩大，最终导致肾脏积水、扩张，肾实质变薄、肾功能减退。

(3)其临床表现为：腰痛，为持续性钝痛或坠胀不适；腰腹部肿块，起初始于肋缘下，逐渐向侧腹部及腰部延伸，大者可越过中线为表面光滑的囊性肿块，边缘规则，有波动感，压痛不明显；血尿，一般为镜下血尿，并发感染，结石或外伤后血尿加重；

(4)少尿或无尿，若双侧肾脏、孤立肾或仅一侧有功能的肾脏出现积水，同时伴肾功能严重受损害的病人，则出现少尿或无尿；

(5)少尿与多尿交替出现，见于一部分原发性肾积水的病人，可于一次大量排尿后肿块骤然缩小，疼痛减轻，尿量减少时则肿块迅速增大，疼痛加重；

(6)高血压，重度肾积水病人中约 1/3 出现高血压，呈轻度或中度升高，可能由于扩张的肾盂肾盏压迫小叶间动脉引起肾实质缺血所致；

(7)自发性肾破裂，在无创伤情况下，因继发感染致肾盂破溃，造成肾周围血肿及尿外渗，表现为突发性腰腹疼痛，有广泛性明显压痛伴肌肉紧张；

(8)发热，继发感染时体温升高；消化道症状，可有腹痛、腹胀、恶心、呕吐、大量饮水后上述症状加重；双侧梗阻出现慢性肾功能不全，尿毒症。

(9)肾积水的治疗方法有：保守治疗，肾积水较轻，病情进展缓慢，肾功能已达平衡和稳定状态可观察，但应定期检查了解积水进展情况；可自行解除的梗阻，如孕妇生理性肾积水。

(10)肾积水进行性加重，临床症状明显，肾功能不断下降，梗阻病因明确，有并发症存在，应手术治疗。

(11)肾积水状况一般不能通过药物治愈，但为了防止继发感染和保护肾功能，在未作出解除尿路梗阻治疗之前，可采用抗菌药物、中药治疗。

(12)忌吸烟、喝酒、吃辛辣和煎炸、烧烤食品。忌吃一切补、发、热气的中药。少食韭菜、南瓜、洋葱、茄子、竹笋、大蒜等蔬菜及荔枝、龙眼、芒果、榴莲和木菠萝等水果。五谷、薯类和豆类食品都可以食用。

【宫颈纳囊】：

(1)宫颈腺体囊肿又叫宫颈纳氏囊肿（可称‘纳囊’或‘那囊’），同宫颈糜烂、宫颈息肉一样，是慢性宫颈炎的一种表现。

(2)临床表现时可以看到宫颈表面突出多个大小不一的青白色囊泡（并非紫色），内含黏液，小的有米粒大，大的有玉米粒大，有的可以长得很大，突出于宫颈表面，甚至到达阴道口，根部与宫颈之间有蒂相连，常合并有宫颈肥大。

(3)其形成原因是在宫颈糜烂愈合过程中，新生的鳞状上皮覆盖宫颈腺管口或伸入腺管，将腺管口阻塞；腺管周围的结缔组织增生或瘢痕形成压迫腺管，使腺管变窄甚至阻塞，腺体分泌物引流受阻，滞留形成的囊肿叫宫颈纳氏囊肿。

(4)对小的纳囊，无任何临床症状可不予处理；对于密集的较小的纳囊或比较大的纳囊，可考虑光疗、激光、微波、自凝刀等物理治疗。

(5)对于较大的突出于宫颈表面的纳囊，可考虑电刀切除治疗。上述治疗方法均无太大痛苦，也基本不会影响日常的工作和生活。

【限制性通气功能障碍】：

(1)建议往呼吸内科进一步诊断治疗。

【牙齿缺失】：

(1)牙齿缺失常见于龋齿、牙周炎等原因导致的拔除或意外事故所致缺失。中老年患者居多，影响牙齿健康美观。

(2)牙齿缺失可以导致牙列的完整性遭到破坏，若较长时间不修复，邻近的牙齿由于失去了依靠和约束，会变得倾斜，易造成咬颌功能的紊乱。长时间的缺失还会导致牙槽骨的萎缩、咀嚼功能减退、食物嵌塞等不良后果

(3)如果牙齿缺失，应该尽早去口腔医院诊治，最常见的修复方法有三种，即活动义齿、固定义齿、种植义齿。

(4)义齿修复完毕，应定期复查与医疗护理，勤漱口、勤刷牙、避免食用过硬的食物，如果种植牙选择钛种植体，还应注意对钛种植体的保护。

【楔状缺损】：

(1)楔状缺损是牙齿颈部硬组织缓慢消耗而形成的缺损，呈“V”状，由于它的外形酷似木匠用的楔子，因而称之为楔状缺损。多见于前牙的唇颊面，以中老年患者居多。

(2)牙齿颈部硬组织牙釉质和牙骨质的交界部分，因为结构比较薄弱故易被磨损，其最常见的原因是采用不正确横向用力的刷牙方式，牙刷毛过硬所导致；此外，牙龈沟内的酸性分泌物，唾液 PH 值偏低、酸性食物、胃病反酸、接触酸的工作都可能使牙齿硬组织脱钙溶解。

(3)楔状缺损如早期出现，应立即改变不良的刷牙方式，病症就不会进展，即使不治疗也可以维持现状；如果缺损有一定的深度，则需进行牙体修补，应用树脂材料修复缺损部位。

(4)楔状缺损的预防主要是采用正确的刷牙方式，竖刷法或巴氏刷牙法，避免横向刷牙，刷牙时不要用力过大，刷牙的时间至少要三分钟，不要使用刷毛过硬的牙刷。

(5)在咬合时，牙颈部是应力集中的区域，负担过重的时候会出现损耗，故平时应少吃坚硬食物，比如咬坚果壳、蚕豆等。

【牙结石】：

- (1)牙结石又称牙石，是沉积在牙齿或修复体表面上已经钙化或正在钙化的菌斑或软垢。其开始时是软的，会因逐渐的钙化而变硬。它是由75%的磷酸钙，15-25%的水、有机物、磷酸锰、矿酸钙及微量的钾、钠、铁所构成，并呈现出黄色、棕色或者黑色。
- (2)牙结石通常存在于唾液腺开口处的牙齿表面（例如：下颚前牙的舌侧表面，上颚后牙的颊侧表面）和牙齿的颈部，以及口腔粘膜运动不到的牙齿表面等处。
- (3)牙结石形成后，可伴随牙龈出血、牙龈萎缩、口臭等症状。
- (4)牙结石是牙周病的重要病因，它会不断刺激牙周组织，并且压迫牙龈，影响血液循环，造成牙周组织的病菌感染，形成牙周囊袋，此后更易使食物残渣、牙菌斑、牙结石等的堆积，最终牙周支持组织全部破坏，导致牙齿松动，以至于不得不拔除牙齿。
- (5)早晚刷牙、饭后漱口是防治牙结石形成的最重要措施。应采取正确的竖刷牙法和巴氏刷牙法，纠正横刷牙法。
- (6)多吃富有维生素的粗纤维食物，如肉、蛋、各种蔬菜和水果，充分咀嚼以利于牙面清洁。少吃甜食及黏性很强的食物，不吃零食。
- (7)建议每半年进行一次口腔健康检查，每年进行2-3次全口超声波洁牙术，使牙面、牙颈部经常处于洁净状态。

【牙龈色红，探之出血】：

- (1)牙龈的这种情况一般是由于牙结石导致的牙龈局部发炎。
- (2)必须坚持每天认真和合理刷牙（采用竖刷法），彻底清除牙菌斑。要经常检查口腔，保持口腔卫生，防止牙龈出血。
- (3)正确的刷牙方法是：顺着牙齿长轴方向，上牙向下刷，下牙往上刷，每个牙面都要刷到，这样刷牙不仅能将牙刷干净而且对牙龈起到按摩作用，促进牙龈的血液循环。
- (4)建议每半年进行一次口腔健康检查，每年进行2-3次全口超声波洁牙术，使牙面、牙颈部经常处于洁净状态。
- (5)注意口腔清洁卫生，养成早晚刷牙，饭后漱口的良好习惯。
- (6)及时治疗牙龈炎，防止炎症侵犯深部牙周组织，形成牙周炎。
- (7)养成清晨排便习惯。进餐要规律，细嚼慢咽，多食蔬菜，如胡萝卜、菠菜、木耳。适量进食水果，如山楂、苹果。男性少抽烟少喝酒。

【牙龈萎缩】：

- (1)牙龈生理性萎缩主要是龈缘部分存在异物又长期得不到清理，细菌滋生刺激长期存在所致；另外随着年龄的增长也会或多或少发生萎缩，致使牙龈暴露，这种生理性萎缩，是无需要治疗的。
- (2)炎症性的牙龈萎缩，主要表现为牙龈红肿胀痛，刷牙常见出血，对冷热温度变化及酸性食物等异常敏感，妨碍进食，尤其应该注意防治。
- (3)掌握正确竖刷法的刷牙方法，注意口腔清洁卫生，养成早晚刷牙，饭后漱口的良好习惯。
- (4)定期到医院检查治疗，每年进行2-3次全口超声波洁牙术。
- (5)补充维生素C等微量元素，多食水果蔬菜，戒烟限酒，避免熬夜的不良生活习惯。

汇总医生： 樊兴国

主检日期： 2023-11-04

主检医生：

分科结果

身高、体重、血压

项目名称	检查结果	项目名称	检查结果
身高	161cm	体重	64kg
血压	94/60mmHg		

***小结：**

未见异常

操作员：张文静

检查日期：2023-11-02

检查医生：名燕凌

内科

项目名称	检查结果	项目名称	检查结果
心率	62次/min	心律	齐
心脏杂音	无	心界	正常
肺部	正常	呼吸音	呼吸音清
啰音	未闻及	叩诊	叩诊呈清音
腹部触诊	腹部平软	发育	正常
肝胆	肋下未触及	脾脏	肋下未触及
双肾	无叩击痛	肠鸣音	正常
营养	良好	神经系统	正常
生理反射	生理反射存在	病理反射	病理反射未引出
颅神经	正常	运动功能	正常
深浅感觉	正常	其它	无异常发现
既往史	无		

***小结：**

未见异常

操作员：名燕凌

检查日期：2023-11-02

检查医生：名燕凌

外科（女）

项目名称	检查结果	项目名称	检查结果
皮肤	正常	甲状腺	无肿大
浅表淋巴结	无肿大	肛门	拒检
泌尿外生殖器	正常	四肢关节	未见异常
腹股沟	未见异常	足背动脉	正常
紫绀	无	色素沉着	无
脱毛	无	脱色	无
浮肿	无	皮下结节	无
头颅	正常	颈部	正常
乳腺	正常	脊柱	正常
直肠	未检	皮肤黄疸	无
四肢	活动正常	其他	无

***小结:**

未见异常

操作员：魏利平

检查日期:2023-11-02

检查医生：魏利平

眼科

项目名称	检查结果	项目名称	检查结果
视力(左)	0.5	视力(右)	0.8
辨色力	正常	眼睑	正常
结膜	正常	泪器	正常
角膜	正常	虹膜	正常
瞳孔	正常	晶状体	正常
玻璃体	正常	眼底	未见异常

***小结:**

(1) 视力下降

操作员：田野青

检查日期:2023-11-02

检查医生：田野青

耳鼻喉科

项目名称	检查结果	项目名称	检查结果
听力(左)	正常	听力(右)	正常
外耳道	正常	鼓膜	正常
鼻窦	正常	鼻中隔	正常
鼻腔	正常	扁桃体	无肿大
嗅觉	正常	咽喉	正常

***小结:**

未见异常

操作员：王存宝 检查日期:2023-11-02 检查医生：王存宝

妇科内诊

项目名称	检查结果	项目名称	检查结果
外阴	正常	尿道口	正常
阴道	通畅	子宫	正常
附件	正常	宫颈	光滑
后穹窿	正常		

***小结:**

未见异常

操作员：许艳华 检查日期:2023-11-02 检查医生：许艳华

口腔科

项目名称	检查结果	项目名称	检查结果
唇颊	正常	齿	左下第一磨牙&牙齿缺失&左下第一双尖牙&右下第二双尖牙&右下第一磨牙&楔状缺损&

			左下第二双尖牙治疗中
齿龈	牙龈萎缩&牙龈色红，探之出血	牙周	牙结石Ⅰ度
舌腭	正常	腮腺	正常
颌下腺	正常	颞下颌关节	正常

***小结：**

(1) 左下第一磨牙 牙齿缺失 左下第一双尖牙 右下第二双尖牙 右下第一磨牙 楔状缺损 左下第二双尖牙

(2) 牙龈萎缩 牙龈色红，探之出血

(3) 牙周：牙结石

操作员：麻剑 检查日期:2023-11-02 检查医生：麻剑

检验报告

血流变

项目名称	检查结果	单位	参考值	提示
全血粘度高切 200/s	3.92	mpas	3.36--4.32	
全血粘度中切 100/s	4.19	mpas	3.43--4.59	
全血粘度中切 50/s	4.57	mpas	3.85--5.45	
全血还原粘度高切	6.20	mpas	3.69--8.74	
全血还原粘度低切	37.58	mpas	26.87--47.57	
血浆粘度	1.44	mpas	1.26--1.70	
血沉(ESR)	6.50	mm/h	0--20	
红细胞压积	0.40	L/L	0.35--0.45	
红细胞聚集指数	4.20		3.19--5.33	
红细胞变形指数	0.83		0.53--1.11	
红细胞刚性指数	4.31		2.17--6.94	
血沉方程 K 值	20.55	mm/h	0--80.48	
全血粘度 1/s	16.47	mpas	13.79--17.91	
全血高切相对指数	2.72		1.9--3.4	
全血低切相对指数	11.44		8.1--14.2	

***小结:**

未见异常

操作员：乔叶 检查日期:2023-11-02 检查医生:陈建国

尿液分析+尿沉渣

项目名称	检查结果	单位	参考值	提示
白细胞尿	1	个/ul	0--13	
上皮细胞(EC)	6	/HP	0--28	
管型(CAST)	0	个/ul	0--1	

霉菌(尿)	0	/HP	0--0	
结晶	0	/HP	0--10	
透明度(CLA)	清亮			
胆红素(BIL)	-		阴性	
隐血(ERY)	-		阴性	
小圆上皮细胞(SRC)	0	个/ul	0--0	
维生素 C	-		阴性	
异常红细胞	0	个/ul	0--3	
红细胞(正常)	0	个/ul	0--6	
鳞状上皮细胞	6	个/ul	0--0	↑
粘液丝	6	个/ul	0--0	↑
颜色(Colour)	淡黄色			
尿葡萄糖(GLU)	-		阴性	
酮体(KET)	-		阴性	
比重(SG)	1.020		1.003--1.030	
酸碱度(PH)	6.5		4.5--8.0	
尿蛋白质(PRO)	-		阴性	
尿胆原(URO)	-		阴性	
亚硝酸盐(NIT)	-		阴性	
红细胞(尿)(RBC)	0	个/ul	0--6	
尿白细胞(LEU)	-		阴性	

***小结:**

鳞状上皮细胞偏高(6 /HP) 粘液丝偏高(6 /HP)

操作员：祁佳佳 检查日期:2023-11-02 检查医生:陈建国

肝功七项

项目名称	检查结果	单位	参考值	提示
总蛋白(T PROT)	70.4	g/L	65--85	

白蛋白(ALB)	45.50	g/L	40--55	
球蛋白(GLB)	24.90	g/L	15--35	
白蛋白/球蛋白(ALB/GLB)	1.83		1.0--2.5	
总胆红素(TBIL)	24.00	umol/L	0--21	↑
丙氨酸氨基转移酶(ALT)	32.00	U/L	7--40	
门冬氨酸氨基转移酶(AST)	23.00	U/L	13--35	

***小结：**

总胆红素(TBIL)偏高(24.00 umol/L)

操作员：李丹 检查日期:2023-11-02 检查医生:陈建国

心肌酶谱

项目名称	检查结果	单位	参考值	提示
乳酸脱氢酶(LDH)	161.00	U/L	120--250	
肌酸激酶(CK)	52.00	U/L	40--200	
肌酸激酶同工酶(CK-Mb(M))	12	U/L	0--25	
高敏肌钙蛋白(Tnl)	2.40	pg/ml	0--46.47	

***小结：**

未见异常

操作员：李丹 检查日期:2023-11-02 检查医生:陈建国

血常规（五分类）

项目名称	检查结果	单位	参考值	提示
白细胞(WBC)	5.78	10 ⁹ /L	3.5--9.5	
淋巴细胞绝对值(LY#)	2.13	10 ⁹ /L	1.1--3.2	
淋巴细胞百分比(LY%)	36.8	%	20--50	
中性粒细胞绝对值(GR#)	3.35	10 ⁹ /L	1.8--6.3	
中性粒细胞百分比(GR%)	58.0	%	40--75	

嗜碱性粒细胞绝对值(BA#)	0.02	10 ⁹ /L	0--0.06	
嗜碱性粒细胞百分比 (BA%)	0.3	%	0--1.0	
嗜酸性粒细胞绝对值(EO#)	0.04	10 ⁹ /L	0.02--0.52	
嗜酸性粒细胞百分比 (EO%)	0.8	%	0.4--8.0	
血小板(PLT)	273	10 ⁹ /L	125--350	
血小板分布宽度(PDW)	15.9	%	15--17	
平均血小板体积(MPV)	11.3	fl	6.0--14.0	
血小板压积(PCT)	0.307	%	0.11--0.28	↑
红细胞(RBC)	4.36	10 ¹² /L	3.8--5.1	
血红蛋白	135	g/L	115--150	
红细胞压积(HCT)	40.0	%	35--45	
红细胞平均体积(MCV)	91.8	fl	82--100	
平均血红蛋白含量(MCH)	31.1	pg	27--34	
平均血红蛋白浓度(MCHC)	338	g/L	316--354	
单核细胞绝对值(MO#)	0.24	10 ⁹ /L	0.1--0.60	
单核细胞百分比(MO%)	4.1	%	3--10	
红细胞分布宽度标准差 (RDW-SD)	44.1	fl	35--56	
红细胞分布宽度变异系数 (RDW-CV)	12.6	%	10.6--16.6	
大血小板比率	34.5	%	11--45	
大血小板数目	94	10 ⁹ /L	30--90	↑
未成熟粒细胞数目	0.02	10 ⁹ /L	0--999	
未成熟粒细胞百分比	0.3	%	0--100	
有核红细胞数目	0.000	10 ⁹ /L	0--9999	
有核红细胞百分比	0.00	/100WBC	0--9999	

***小结:**

血小板压积(PCT)偏高(0.307 %) 大血小板数目偏高(94 10⁹/L)

操作员：贺琰 检查日期：2023-11-02 检查医生：陈建国

肾功三项

项目名称	检查结果	单位	参考值	提示
肌酐(CREA)	53.00	umol/L	41--73	
尿酸(UA)	312.00	umol/L	140--340	
尿素测定 (Urea)	4.20	mmol/L	2.6--7.5	

***小结：**

未见异常

操作员：李丹 检查日期：2023-11-02 检查医生：陈建国

空腹血糖

项目名称	检查结果	单位	参考值	提示
葡萄糖(GLU)	4.83	mmol/L	3.89--6.1	

***小结：**

未见异常

操作员：李丹 检查日期：2023-11-02 检查医生：陈建国

血脂四项

项目名称	检查结果	单位	参考值	提示
动脉硬化指数	2.55		1.31--3.19	
总胆固醇(CHOL)	5.05	mmol/L	2.59--5.2	
甘油三脂(TG)	0.97	mmol/L	0.7--1.7	
低密度脂蛋白(LDL)	3.36	mmol/L	0--4.13	
高密度脂蛋白(HDL)	1.32	mmol/L	0.77--1.55	

***小结：**

未见异常

操作员：李丹 检查日期：2023-11-02 检查医生：陈建国

人乳头瘤病毒检查 (HPV)

项目名称	检查结果	单位	参考值	提示
人乳头瘤病毒 (HPV)	HPV 高危型：阳性 HPV 低危型：阴性			

***小结：**

HPV 高危型：阳性

HPV 低危型：阴性

操作员：康建忠 检查日期:2023-11-03 检查医生:

(女) 肿瘤三项

项目名称	检查结果	单位	参考值	提示
糖类抗原 125 测定 (CA125)	36.4	U/ml	0--38	
癌胚抗原(CEA)	0.54	ng/ml	0--5	
甲胎蛋白(AFP)	2.0	ng/ml	0--7	

***小结：**

未见异常

操作员：李丹 检查日期:2023-11-02 检查医生:陈建国

大同现代医学检验实验室

液基薄层细胞学图文报告

ID: 2023090832

病理号: 087109

姓名: 王伟

性别: 女

年龄: 39岁

送检科室: 体检科

电话号码: 18635286230

床号:

病历号:

体检号: 2309221014

送检医院: 大同瑞慈康复体检

送检日期: 2023-11-02

末次月经:

送检医生:

采样日期:

报告日期: 2023-11-02

标本满意度: 满意

细胞量: >40%

红细胞:

经期样本:

颈管细胞:

化生细胞:

鳞状细胞:

宫颈柱状细胞:

未见上皮内病变/恶性细胞:

正常范围内:

良性反应性改变:

- 炎症:
 - 轻度:
 - 中度:
 - 重度:
- 放疗:
- 妊娠:
- 萎缩性:
- 宫内避孕器:
- 其他:

病原体: 滴虫感染: 念珠菌感染: 细菌感染:

提示 HPV 感染: 疱疹病毒感染:

鳞状上皮细胞分析:

非典型鳞状细胞:

- 倾向上皮内瘤变:
- 倾向良性反应性改变:
- 不能明确意义(ASC-US):
- 不排除高度病变(ASC-H):

上皮内低度病变: 鳞癌:

上皮内高度病变:

- CIN2:
- CIN3:

腺上皮细胞分析:

非典型腺细胞:

- 宫内膜:
- 来源不明:

非典型腺细胞(宫颈管):

- 倾向原位腺癌:
- 不能明确意义:
- 倾向良性反应性改变:

腺癌:

- 宫颈管:
- 宫内膜:
- 其它:

炎细胞:

- 轻度:
- 中度:
- 重度:

可疑腺癌:

诊断意见: 未见上皮内病变或恶性细胞 (NILM)。

建议:

报告医师: 张荣生

地址: 大同市魏都大道 79 号, 本报告医师签字后有效
咨询: 0352-2830587 4006-122-995

妇科细胞学是筛查项目, 出于技术原因, 可能会有假阴性结果, 本检测仅对来样负责, 如果对结果有疑义, 请在收到报告 7 天内与我们联系。

瑞慈健康体检

人乳头瘤病毒（HPV）基因分型检测报告

姓名：王伟 科室：妇科 病历号：
性别：女 房/床号： 标本编号： 133007
年龄：39 送检医生：薛荣丽 接收日期：2023年11月02日
电话： 门诊/住院号 标本条码号：2311023000112
临床诊断：

标本类型：宫颈脱落细胞 标本状态：可用
检测方法：反向点杂交法
检测内容：低危型：HPV6、11、42、43、81、83
高危型：HPV16、18、31、33、35、39、45、51、52、53、56、58、59、66、68、73、82

检测结果：低危型：阴性
高危型：HPV53, 为阳性

6	11	16	18	31	33	35	39	编号
42	43	45	51	52	53 ●	56	58	133007
59	66	68	73	81	82	83	IC ●	HPV

结果分析及提示：

- HPV感染是宫颈癌的主要病因，大部分HPV感染会自行消退，与年龄及个人免疫能力有关。
- HPV基因分型检测是宫颈病变及宫颈癌筛查的重要手段。
- 低危型HPV感染能引起良性病变，如生殖器湿疣。
- 高危型HPV持续感染导致宫颈高级别病变的风险显著增加。

检测日期：2023年11月03日 检测者：乔叶 审核者：康建忠

备注：本报告仅对所检测样本负责，结果分析和提示仅供临床参考。

大同瑞慈康复医院 12导联心电图报告

王伟

女

39岁

ID:2309221014

申请科室:瑞慈体检科

体检号:451118

病床号:

HR: 59 ↓ bpm
QT/QTc:403/401ms

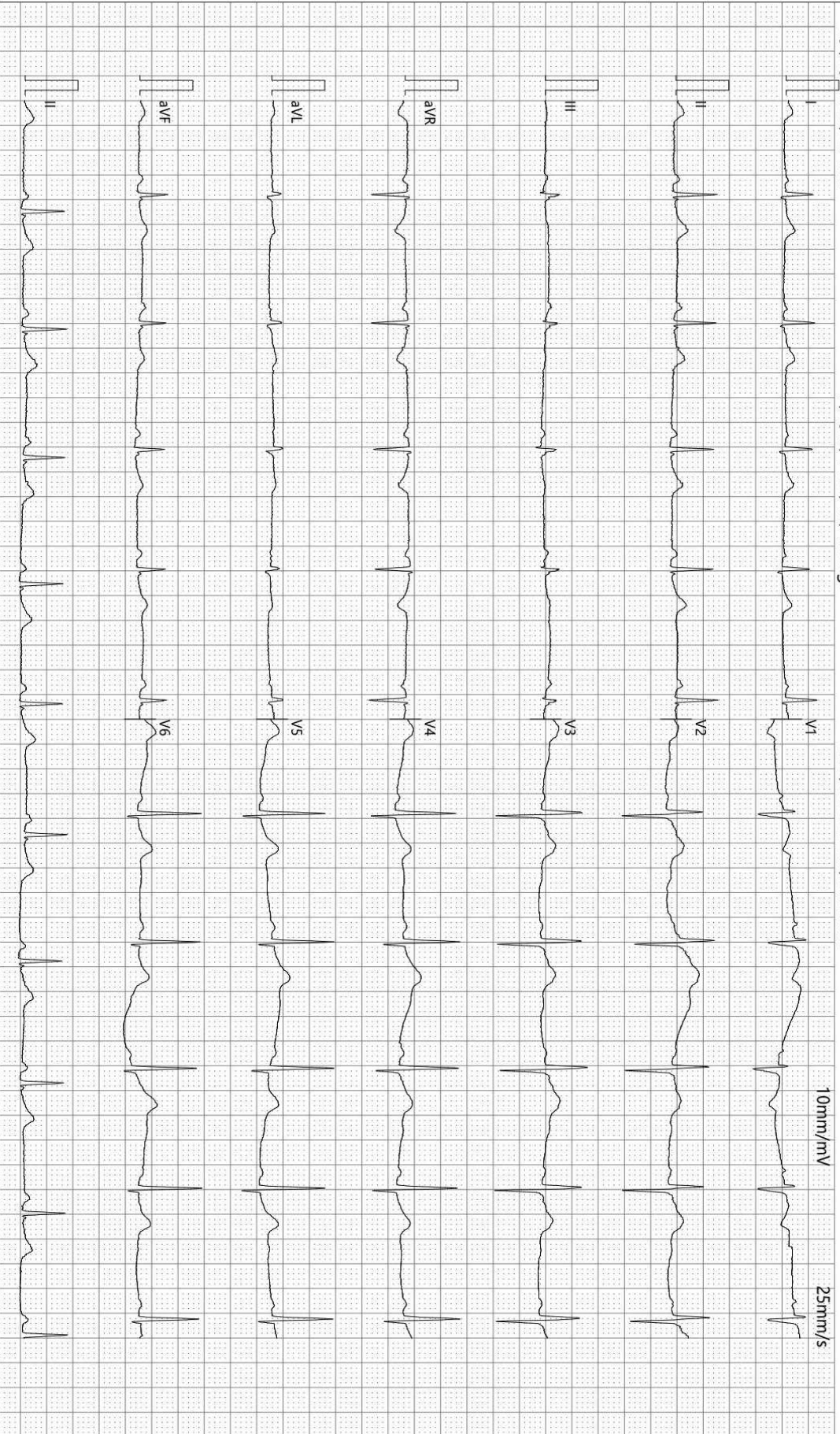
P: 93ms
P/QRS/T: 64/47/47deg.

PR: 144ms
RV5/SV1: 1.212/0.495mV

QRS: 80ms

10mm/mV

25mm/s



诊断结果:
窦性心动过缓

-35Hz ACS0

检查:2023-11-02 09:41:30

打印:2023-11-02 09:48:56

报告需医生确认:

SE-1515 V1.40

SEMIP V1.90

仅供临床参考

Text




大同瑞慈健康体检

颅内多普勒血流图 (TCD) 检查报告单

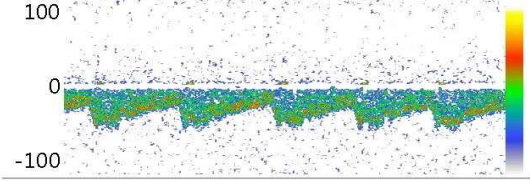
姓名: 王伟 性别: 女 年龄: 39 岁 检查号: 2309221014
 申请科室: 体检科 申请医师: 李菊蓉 检查类型: 颅内血管 床号:

LVA 69mm(深度) PW 2MHz




Vs:61.3 Vd:30.2 Vm:40.6
 PI:0.77 RI:0.51 S/D:2.03

RVA 60mm(深度) PW 2MHz



Vs:57.1 Vd:52.2 Vm:53.8
 PI:0.09 RI:0.09 S/D:1.10

BA 68mm(深度) PW 2MHz



Vs:56.7 Vd:25.7 Vm:36.0
 PI:0.86 RI:0.55 S/D:2.21

Vs: Vd: Vm:
 PI: RI: S/D:

Vs: Vd: Vm:
 PI: RI: S/D:

Vs: Vd: Vm:
 PI: RI: S/D:

医生意见

结论: 椎-基底动脉脑血管超声未见异常。

李菊蓉

检查日期: 2023-11-02

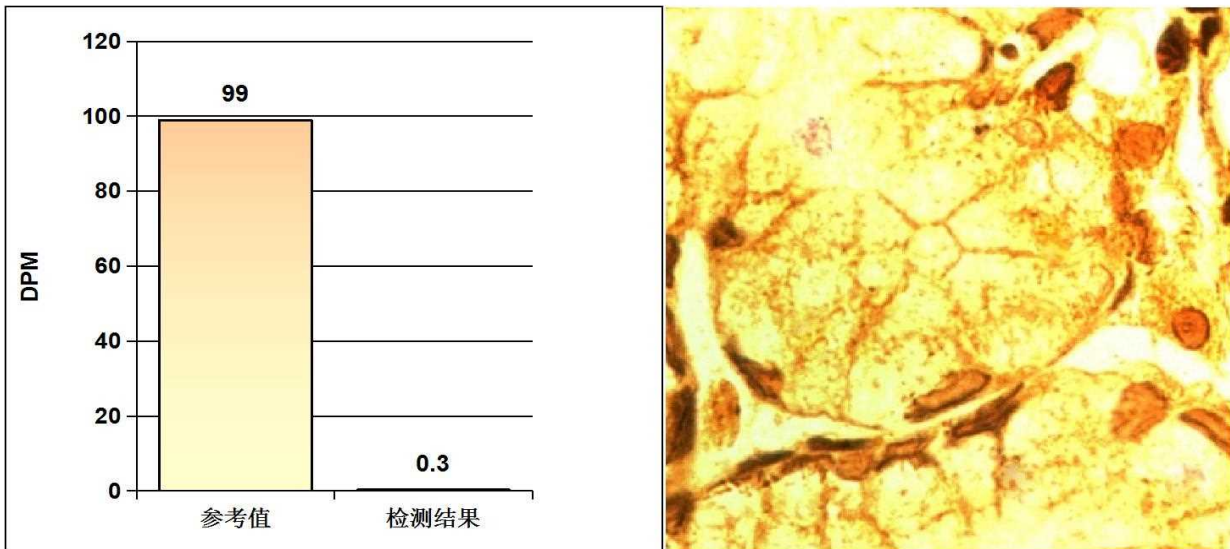
本报告单仅提供临床参考

大同瑞慈康复医院

¹⁴C呼气试验检验报告

姓名	王伟	年龄	39	性别	女
住院号	0	日期	2023/11/2 8:41:36	电话	0
送检医生	曹居杰	样品编号	7610	编号	2309221014

¹⁴C呼气试验



阳性参考值 (Disintegrations Per Minute(DPM)):

DPM值:	dpm > 2499	阳性++++
	1499 < dpm ≤ 2499	阳性+++
	499 < dpm ≤ 1499	阳性++
	149 < dpm ≤ 499	阳性+
	dpm ≤ 99	阴性
	99 < dpm ≤ 149	不确定

检测结果: **dpm= 0** **阴性**

医生建议: 注意保持健康及规律饮食

温馨提示: 您本次检测的结果为阴性

检测医生: 曹居杰

大同瑞慈健康体检

骨密度检测报告

受检者信息

受检者ID: 2309221014

姓名: 王伟

出生年月日: 1984/7/18

年龄: 39

性别: 女

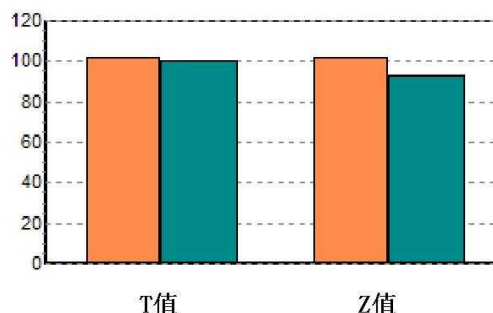
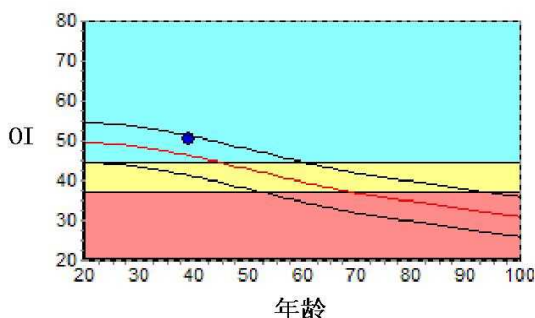
测定部位(右/左): 右

测定结果

测定日期: 2023/11/2 8:20:43

测试编号: 1/1

受测者 平均值



数据库: Asia

OI: 50.6

SOS: 1364.3 m/s, BUA: 34.9

T值: 0.18

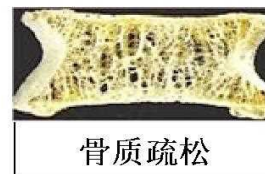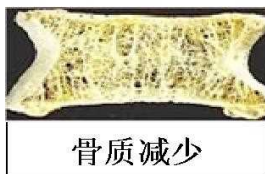Z值: 0.86

成人比: 101.8 %

同龄比: 109.2 %

OPR: N/A %

结果分析



注解

以上结论仅供参考

科室:

医生签名:

医院地址 大同瑞慈健康体检

地址 大同市平城区魏都大道79号

联系电话 0352-2824444

操作者 名燕凌

大同瑞慈健康体检

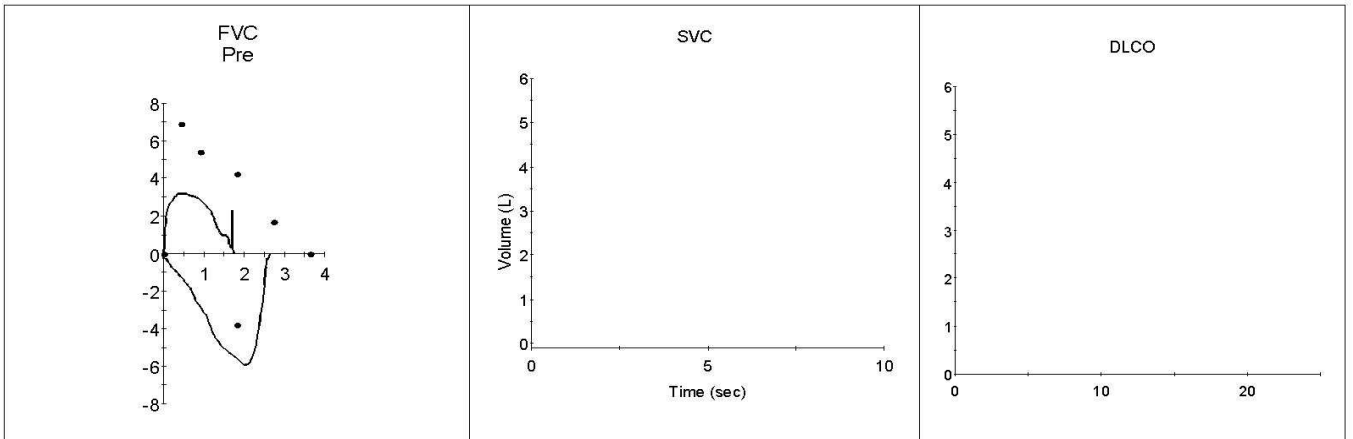
肺功能检验报告

姓名: 王伟	ID: 2309221014	BSA: 1.67	日期: 2023/11/02
医师:	身高: 161.00	年龄: 39	病房:
医生:	体重: 64.00	性别: Female	种族: <Unspecified

Pre Test Comments:

Post Test Comments: 限制性通气功能障碍

	Pre-Bronch			Post-Bronch		
	<u>Actual</u>	<u>Pred</u>	<u>%Pred</u>	<u>Actual</u>	<u>%Pred</u>	<u>%Chng</u>
----用力肺活量 ----						
FVC (L)	1.73	3.63	47			
FEV1 (L)	1.72	2.97	57			
FEV1/FVC (%)	99	82	120			
FEF 25% (L/sec)	3.19	5.41	58			
FEF 75% (L/sec)	1.60	1.69	94			
FEF 25-75% (L/sec)	2.63	3.12	84			
FEF Max (L/sec)	3.19	6.88	46			
FIVC (L)	2.64					
FIF Max (L/sec)	5.86					



双源 CT 诊断图文报告

流水号: 2309221014

影像号: CT20231102038

姓名: 王伟

年龄: 39 岁

性别: 女

检查设备: 西门子量子双源 CT

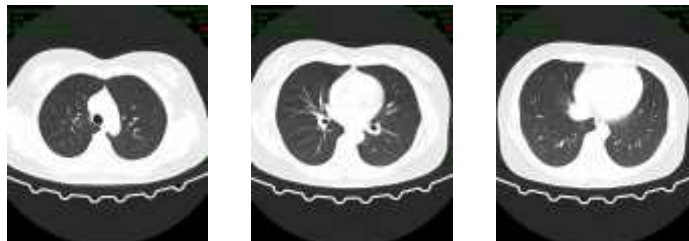体检号: 451118

申请医院: 本院

体检科室: 体检科

检查部位: 肺部双源 CT

经典图像:



影像所见:

胸廓对称, 骨性肋骨完整, 胸壁软组织结构良好, 两肺支气管血管纹理走行分布良好, 支气管束结构清晰, 双肺通气良好。肺门结构未见异常。纵隔无偏移, 段以上支气管通畅。心影及大血管形态结构正常, 纵隔内未见肿大淋巴结。胸膜未见异常。

影像诊断:

胸部未见明显异常

报告医师: 剧艳军

检查日期: 2023-11-02

审核医师: 剧艳军

报告日期: 2023-11-02

超声诊断图文报告

流水号: 2309221014

影像号: 1437556

姓名: 王伟

年龄: 39 岁

性别: 女

检查设备: Vivid E95

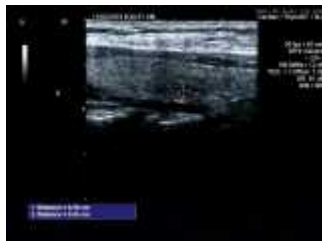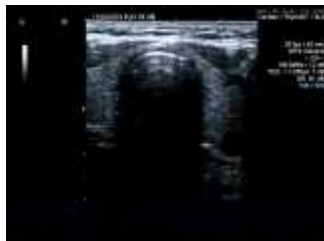体检号: 451118

申请医院: 本院

体检科室: 体检科

检查部位: 甲状腺彩超

经典图像:



影像所见:

甲状腺双侧叶形态正常, 包膜完整, 于左侧叶中下极探及两个相邻囊性结节, 大者约 0.3*0.2cm, 形态规则, 边界清, 内可见点状强回声, 后伴彗尾, 余实质回声均匀, CDFI: 未见异常血流信号。双侧颈部未见明显肿大淋巴结。

影像诊断:

甲状腺左侧叶结节 TI-RADS II 级 定期复查

报告医师: 李菊蓉

检查日期: 2023-11-02

审核医师: 李菊蓉

报告日期: 2023-11-02

超声诊断图文报告

流水号: 2309221014

影像号: 1437560

姓名: 王伟

年龄: 39 岁

性别: 女

检查设备: Vivid E95

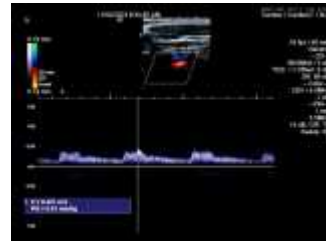
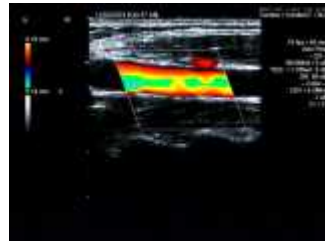
体检号: 451118

申请医院: 本院

体检科室: 体检科

检查部位: 颈部血管彩超

经典图像:



影像所见:

右锁骨下动脉起始处、双侧颈总动脉、颈内、颈外动脉起始段内中膜不增厚, 内壁欠光滑, 管壁未见明确强回声斑。CDFI: 血流充盈好。PW: 频谱形态正常。

双侧椎动脉走行正常, 椎动脉内径正常, 管壁不厚, 管腔内为无回声, CDFI: 血流充盈好。PW: 频谱正常。

影像诊断:

双侧颈动脉、椎动脉未见明显异常

报告医师: 李菊蓉

检查日期: 2023-11-02

审核医师: 李菊蓉

报告日期: 2023-11-02

超声诊断图文报告

流水号: 2309221014

影像号: 1437565

姓名: 王伟

年龄: 39 岁

性别: 女

检查设备: Vivid E95

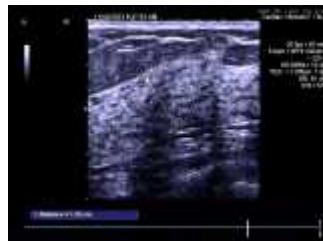
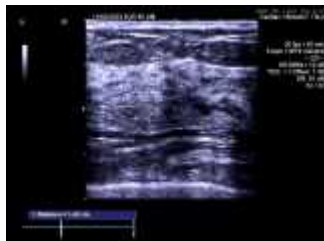
体检号: 451118

申请医院: 本院

体检科室: 体检科

检查部位: 乳腺彩超

经典图像:



影像所见:

双侧乳腺腺体层次清晰, 右乳腺体厚 1.3cm, 左乳腺体厚 1.4cm, 乳导管未见扩张, 未见明显占位性病变, CDFI: 未见异常血流信号。

双侧腋下未见明显肿大淋巴结。

影像诊断:

双侧乳腺未见明显异常

报告医师: 李菊蓉

检查日期: 2023-11-02

审核医师: 李菊蓉

报告日期: 2023-11-02

超声诊断图文报告

流水号: 2309221014

影像号: 1437570

姓名: 王伟

年龄: 39 岁

性别: 女

检查设备: Vivid E95

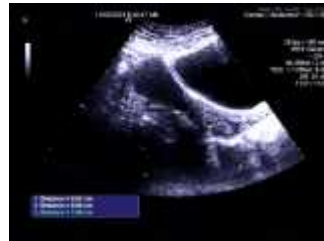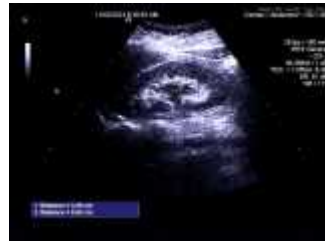体检号: 451118

申请医院: 本院

体检科室: 体检科

检查部位: 全腹彩超

经典图像:



影像所见:

肝脏大小形态正常, 包膜光滑完整, 实质回声均匀, 肝内管道系统走行清晰, 门静脉及肝内胆管不扩张。

胆囊大小形态正常, 壁不厚、光滑, 囊内透声好, 肝外胆管不扩张。

胰腺大小形态正常, 实质回声均匀, 主胰管不扩张。

脾脏大小形态正常, 实质回声均匀, 脾门静脉不宽。

双肾大小形态正常, 皮髓质分界清晰, 左肾集合系统分离, 范围约 3.2*0.9cm, 右肾集合系统未见分离, 双侧输尿管未见扩张。

膀胱充盈佳, 未见明显异常。

前位子宫, 大小正常, 肌壁回声均匀, 内膜线清晰, 厚 0.7cm, 宫颈厚约 2.0cm, 内可见囊性回声, 大小约 0.7*0.7cm, 双侧附件区未见异常。

影像诊断:

1. 左肾积水 建议复查
2. 宫颈纳囊

报告医师: 李菊蓉

检查日期: 2023-11-02

审核医师: 李菊蓉

报告日期: 2023-11-02