



2309221006

# 大同瑞慈健康体检

## 报 告 册

体检编号	451110	工号	505
姓名	韩谦		
性别	男	年龄	50岁
单位	中国银行大同分行		
部门	中国银行大同分行		
联系电话	18835229001		
体检日期	2023-11-21		

尊敬的 韩谦先生 您好！

首先，瑞慈健康体检全体员工欢迎您的光临，并对您的信任表示衷心的感谢！

您于 2023-11-21 （体检编号：451110）完成健康检查，本机构的各科医生已根据您的体检项目及结果，汇总成此份健康体检报告，并经总检医生审核。据此提出对您健康状况的综合分析及建议。

瑞慈健康体检倡导“大健康、大康复”，提出“健康是第一财富（Rich）”的人文理念。希望您仔细阅读并妥善地保管此份健康体检报告，并认真关注报告中的提示与建议，若您对报告内容有任何疑问，可直接与瑞慈健康体检客服部联系，进一步咨询。

健康体检咨询电话：**0352-2824444**

客户服务咨询电话：**0352-2830597**  
**400-6112995**

瑞慈健康体检报告由下列内容组成：

第一部分：主检报告

第二部分：分科分项结果

第三部分：检验报告

第四部分：附表

## 主检报告

### 检查综述

- 1、【耳鼻喉科】（1）鼻中隔偏曲
- 2、【全腹彩超】 1. 肝内钙化斑 2. 前列腺增生
- 3、【骨密度检查】 骨质减少
- 4、【肺功能测定】 阻塞性通气功能障碍
- 5、【口腔科】（1）左上第一磨牙 残冠 牙齿磨耗 （2）牙龈萎缩 （3）牙周：牙结石
- 6、【动脉硬化检测】 1. 外周动脉僵硬度增高
- 7、【眼科】（1）镜 0.6 （2）镜 0.5

### 医生建议

#### 【鼻中隔偏曲】：

(1)因鼻部外伤或发育异常所致，一般无症状为正常，如表现鼻塞，鼻出血，反射性头痛，应前往耳鼻喉科就诊，治疗及手术为主。可以在医生指导下选择治疗。

#### 【前列腺增生】：

(1)前列腺增生又称前列腺肥大，增生的腺体位于膀胱颈部，会使尿路梗阻，引起尿频和排尿困难，严重影响患者的生活质量，是中老年男性的常见疾病。建议往泌尿科咨询，结合临床诊治。

#### 【肝内钙化斑】：

- (1)肝内钙化斑或肝内钙化灶是指在B超或CT图像中呈现出肝脏结石样改变，肝内毛细血管壁的钙化斑或由于肝内胆汁的粘稠形成强回声伴声影。一般有强回声或薄密度的影像表现，可呈单个或多个钙化灶。
- (2)肝内钙化灶的原因有两大类：肝脏新陈代谢或以往疾病留下的痕迹，并无明显症状，对身体没有伤害，无须特殊治疗。
- (3)肝内钙化灶常发生于肝内胆管结石、肝内慢性炎症等疾病。这些疾病使肝细胞坏死，纤维组织增生，逐渐形成瘢痕，随之钙盐在炎症部位沉淀造成的一种病理变化，也有极少数的肝内钙化灶属于先天发育异常引起的肝脏畸形。
- (4)通常情况下，肝内钙化灶不会出现伴随症状，仅肝内胆管结石患者可能出现肝区闷胀的感觉，但一般对身体没有明显的影响。因此不需要特殊治疗，可遵医嘱或进行定期复查。
- (5)如果身体出现不适症状，应前往肝胆外科诊断治疗。
- (6)在日常生活和工作中，患者需要保证充足的休息，生活规律，多喝水，以高蛋白、低脂、高维生素饮食为主，保证能量供给的同时减轻肝脏以及胃肠道的负担。

#### 【骨质减少】：

- (1)骨质减少是指以单位体积内骨组织量减少为特点的代谢性骨病变，表示骨骼密度低于正常水平，因为骨骼密度是测量骨骼强度的指标。骨质减少是一种渐进的形式，但能够反映骨骼状况。骨质减少是骨质疏松的前兆，其发展到严重程度就是骨质疏松。
- (2)骨骼随着年龄的增长，细胞活跃程度会逐渐降低，并且年龄增长后，体内性激素水平会逐渐下降，钙、锌、维生素D等微量元素吸收不足，导致骨质减少。此外，如果缺乏运动、过度挑食、偏食等情况，也会影响机体对微量元素的吸收，进而导致骨质减少。

(3)骨质减少在临床上多见于孕妇和中老年人群，孕妇因为胎儿生长发育需要钙质，骨质会出现减少；中老年人群因为年龄增长也会出现钙质的流失。

(4)此外，女性绝经期后雌激素分泌会明显下降导致破骨细胞活跃，引起骨量丢失而出现骨质减少；甲状腺、甲状旁腺功能亢进等继发性疾病也可导致骨质减少。

(5)临床上常用双能 X 线骨密度测量作为测量骨质流失的一种方法，其测量骨密度主要是在脊柱、髋关节等部位；跟骨的定量超声也可用于普通筛查，其方法费用低、便携且无电离辐射。

(6)定期复查骨密度，每年做一次骨密度的检测。如果骨质继续减少，就需要药物的治疗（如钙尔奇 D、骨化三醇等）。

(7)经常晒太阳或补充维生素 D。加强体育锻炼，多参加户外运动。补钙，钙含量多的食品主要见于海产品、牛奶、豆腐、豆浆、酸奶、芝麻、绿色蔬菜等，到了五十岁以后最好口服钙片，以促进钙的吸收。

#### 【阻塞性通气功能障碍】：

(1)建议往呼吸内科进一步诊断治疗。

#### 【牙结石】：

(1)牙结石又称牙石，是沉积在牙齿或修复体表面上已经钙化或正在钙化的菌斑或软垢。其开始时是软的，会因逐渐的钙化而变硬。它是由 75%的磷酸钙，15-25%的水、有机物、磷酸锰、矿酸钙及微量的钾、钠、铁所构成，并呈现出黄色、棕色或者黑色。

(2)牙结石通常存在于唾液腺开口处的牙齿表面（例如：下颚前牙的舌侧表面，上颚后牙的颊侧表面）和牙齿的颈部，以及口腔粘膜运动不到的牙齿表面等处。

(3)牙结石形成后，可伴随牙龈出血、牙龈萎缩、口臭等症状。

(4)牙结石是牙周病的重要病因，它会不断刺激牙周组织，并且压迫牙龈，影响血液循环，造成牙周组织的细菌感染，形成牙周囊袋，此后更易使食物残渣、牙菌斑、牙结石等的堆积，最终牙周支持组织全部破坏，导致牙齿松动，以至于不得不拔除牙齿。

(5)早晚刷牙、饭后漱口是防治牙结石形成的最重要措施。应采取正确的竖刷牙法和巴氏刷牙法，纠正横刷牙法。

(6)多吃富有维生素的粗纤维食物，如肉、蛋、各种蔬菜和水果，充分咀嚼以利于牙面清洁。少吃甜食及黏性很强的食物，不吃零食。

(7)建议每半年进行一次口腔健康检查，每年进行 2-3 次全口超声波洁牙术，使牙面、牙颈部经常处于洁净状态。

#### 【残冠】：

(1)牙齿由于龋坏等原因而致使牙冠的大部分缺损，称为残冠。牙冠基本缺失，仅剩余牙根，称为残根。

(2)残根、残冠一旦形成，牙齿的髓腔、根管就暴露于口腔的有菌环境中，细菌可通过根管到达根尖，形成根尖周围炎，使牙齿成为病灶牙。乳牙的残根、残冠可能会引起恒牙的牙釉质发育不全，遗留的残根还可以引起恒牙萌出过早或过晚，影响恒牙萌出的时间和位置，导致牙列畸形。

(3)乳牙的残根、残冠，引起根尖周炎，或影响恒牙的萌出时，应予拔除。

(4)恒牙的残根、残冠，根尖周病损较大，牙周情况不良或对口腔粘膜有长期慢性刺激时，应予拔除。

(5)牙周情况较好，根尖周病损不大的残冠，可以先进行彻底的根管治疗，然后通过桩冠修复，最后进行全冠修复以恢复牙齿的外型和功能。

(6)牙周情况较好，根尖周病损不大，牙根粗壮的残根，可以先进行彻底的根管治疗后行桩冠修复，或保留进行覆盖义齿修复。

#### 【牙齿磨耗】：

(1)牙齿磨耗主要是由于机械摩擦作用导致的牙体硬组织渐进性丧失的疾病。

(2)在正常咀嚼过程中，随着年龄的增长，牙齿咬合面和邻面由于咀嚼作用而发生均衡的生理性的硬组织丧失称为生理性磨耗。

(3)临床上，常因饮食习惯、磨牙症等原因造成个别牙或一组牙，甚至全口牙的磨损不均或过度磨损，即为病理性磨耗。

(4)此外，胃肠功能紊乱、神经官能症或内分泌紊乱等原因可导致咀嚼功能失调而造成牙齿磨耗过度。唾液分泌减少或唾液内蛋白含量减少，降低了牙齿的润滑作用也能使牙齿磨损增加。

(5)去除病因，纠正不良习惯，少吃粗糙、坚硬的食物，及时修复缺失牙。

(6) 积极治疗全身性疾病。

(7) 对症治疗，脱敏、调整咬合，引起牙髓、牙周疾病的因进行相应的牙髓或牙周治疗。牙齿咬合面有凹陷的可行充填术治疗。

**【牙龈萎缩】：**

(1) 牙龈生理性萎缩主要是龈缘部分存在异物又长期得不到清理，细菌滋生刺激长期存在所致；另外随着年龄的增长也会或多或少发生萎缩，致使牙龈暴露，这种生理性萎缩，是无需要治疗的。

(2) 炎症性的牙龈萎缩，主要表现为牙龈红肿胀痛，刷牙常见出血，对冷热温度变化及酸性食物等异常敏感，妨碍进食，尤其应该注意防治。

(3) 掌握正确竖刷法的刷牙方法，注意口腔清洁卫生，养成早晚刷牙，饭后漱口的良好习惯。

(4) 定期到医院检查治疗，每年进行 2-3 次全口超声波洁牙术。

(5) 补充维生素 C 等微量元素，多食水果蔬菜，戒烟限酒，避免熬夜的不良生活习惯。

**【外周动脉僵硬度增高】：**

(1) 动脉硬化是全身性粥样硬化在肢体局部表现，是全身性动脉内膜及其中膜呈退行性、增生性改变，使血管壁变硬缩小，失去弹性，从而继发血栓形成致使远端血流量进行性减少或中断。

(2) 要均衡饮食，要防止其他疾病引起的动脉粥样硬化，如糖尿病、肥胖、高血压。少吃含油脂和胆固醇多的食品，减少盐的摄入，多吃富含高密度脂蛋白的鱼类、海鲜。戒烟限酒，控制体重，保持良好的心态。通过适量的运动，可以明显改善动脉粥样硬化。必要时内科咨询及诊治。

汇总医生： 樊兴国

主检日期： 2023-11-23

主检医生：

## 分科结果

### 身高、体重、血压

项目名称	检查结果	项目名称	检查结果
身高	170cm	体重	63kg
血压	111/73mmHg		

**\*小结：**

未见异常

操作员：张文静

检查日期：2023-11-21

检查医生：名燕凌

### 内科

项目名称	检查结果	项目名称	检查结果
心率	83 次/min	心律	齐
心脏杂音	无	心界	正常
肺部	正常	呼吸音	呼吸音清
啰音	未闻及	叩诊	叩诊呈清音
腹部触诊	腹部平软	发育	正常
肝胆	肋下未触及	脾脏	肋下未触及
双肾	无叩击痛	肠鸣音	正常
营养	良好	神经系统	正常
生理反射	生理反射存在	病理反射	病理反射未引出
颅神经	正常	运动功能	正常
深浅感觉	正常	其它	无异常发现
既往史	无		

**\*小结：**

未见异常

操作员：杨淑兰

检查日期：2023-11-21

检查医生：杨淑兰

### 外科（男）

项目名称	检查结果	项目名称	检查结果
皮肤	正常	甲状腺	无肿大
脊椎	无畸形	浅表淋巴结	无肿大
肛门	拒检	前列腺	未检
泌尿外生殖器	正常	四肢关节	未见异常
腹股沟	未见异常	足背动脉	正常
紫绀	无	色素沉着	无
脱毛	无	脱色	无
浮肿	无	皮下结节	无
头颅	正常	颈部	正常
乳腺	正常	脊柱	正常
直肠	未检	皮肤黄疸	无
四肢	活动正常	其他	无

**\*小结:**

未见异常

操作员：谷岱清

检查日期:2023-11-21

检查医生：谷岱清

### 眼科

项目名称	检查结果	项目名称	检查结果
视力(左)	镜 0.6	视力(右)	镜 0.5
辨色力	正常	眼睑	正常
结膜	正常	泪器	正常
角膜	正常	虹膜	正常
瞳孔	正常	晶状体	正常
玻璃体	正常	眼底	未见异常

**\*小结:**

(1) 镜 0.6

(2) 镜 0.5

操作员：田野青 检查日期:2023-11-21 检查医生：田野青

### 耳鼻喉科

项目名称	检查结果	项目名称	检查结果
听力(左)	正常	听力(右)	正常
外耳道	正常	鼓膜	正常
鼻窦	正常	鼻中隔	偏曲
鼻腔	正常	扁桃体	无肿大
嗅觉	正常	咽喉	正常

**\*小结:**

(1) 鼻中隔偏曲

操作员：王存宝 检查日期:2023-11-21 检查医生：王存宝

### 口腔科

项目名称	检查结果	项目名称	检查结果
唇颊	正常	齿	左上第一磨牙&残冠&牙齿磨耗
牙龈	牙龈萎缩	牙周	牙结石 I 度
舌腭	正常	腮腺	正常
颌下腺	正常	颞下颌关节	正常

**\*小结:**

(1) 左上第一磨牙 残冠 牙齿磨耗

(2) 牙龈萎缩

(3) 牙周：牙结石

操作员：麻剑 检查日期:2023-11-21 检查医生：麻剑

## 检验报告

### 血流变

项目名称	检查结果	单位	参考值	提示
全血粘度高切 200/s	4.19	mpas	3.53--4.65	
全血粘度中切 100/s	4.51	mpas	3.6--4.9	
全血粘度中切 50/s	4.97	mpas	4.7--5.9	
全血还原粘度高切	5.39	mpas	3.66--8.48	
全血还原粘度低切	38.60	mpas	31.8--50.2	
血浆粘度	1.66	mpas	1.26--1.70	
血沉(ESR)	2.90	mm/h	0--15	
红细胞压积	0.47	L/L	0.40--0.50	
红细胞聚集指数	4.72		3.79--6.05	
红细胞变形指数	0.66		0.51--1.02	
红细胞刚性指数	3.25		2.15--6.73	
血沉方程 K 值	12.89	mm/h	0--77	
全血粘度 1/s	19.80	mpas	17.6--21.3	
全血高切相对指数	2.53		2.08--3.69	
全血低切相对指数	11.93		10.37--16.94	

**\*小结:**

未见异常

操作员：梁可欣 检查日期:2023-11-21 检查医生:陈建国

### 尿液分析+尿沉渣

项目名称	检查结果	单位	参考值	提示
白细胞尿	0	个/ul	0--13	
上皮细胞(EC)	0	/HP	0--28	
管型(CAST)	0	个/ul	0--1	

霉菌(尿)	0	/HP	0--0	
结晶	0	/HP	0--10	
透明度(CLA)	清亮			
胆红素(BIL)	-		阴性	
隐血(ERY)	-		阴性	
小圆上皮细胞(SRC)	0	个/ul	0--0	
维生素 C	-		阴性	
异常红细胞	0	个/ul	0--3	
红细胞(正常)	0	个/ul	0--6	
鳞状上皮细胞	0	个/ul	0--0	
粘液丝	0	个/ul	0--0	
颜色(Colour)	淡黄色			
尿葡萄糖(GLU)	-		阴性	
酮体(KET)	-		阴性	
比重(SG)	1.020		1.003--1.030	
酸碱度(PH)	6.5		4.5--8.0	
尿蛋白质(PRO)	-		阴性	
尿胆原(URO)	-		阴性	
亚硝酸盐(NIT)	-		阴性	
红细胞(尿)(RBC)	0	个/ul	0--6	
尿白细胞(LEU)	-		阴性	

**\*小结:**

未见异常

操作员：李佳敏 检查日期：2023-11-21 检查医生：陈建国

**肝功七项**

项目名称	检查结果	单位	参考值	提示
总蛋白(T PROT)	65.0	g/L	65--85	

白蛋白(ALB)	42.80	g/L	40--55	
球蛋白(GLB)	22.20	g/L	15--35	
白蛋白/球蛋白(ALB/GLB)	1.93		1.0--2.5	
总胆红素(TBIL)	24.70	umol/L	0--26	
丙氨酸氨基转移酶(ALT)	31.00	U/L	9--50	
门冬氨酸氨基转移酶(AST)	23.00	U/L	15--40	

**\*小结:**

未见异常

操作员：王文静 检查日期:2023-11-21 检查医生:陈建国

**心肌酶谱**

项目名称	检查结果	单位	参考值	提示
乳酸脱氢酶(LDH)	147.00	U/L	120--250	
肌酸激酶(CK)	71.00	U/L	50--310	
肌酸激酶同工酶(CK-Mb(M))	13	U/L	0--25	
高敏肌钙蛋白(Tnl)	2.50	pg/ml	0--46.47	

**\*小结:**

未见异常

操作员：王文静 检查日期:2023-11-21 检查医生:陈建国

**血常规（五分类）**

项目名称	检查结果	单位	参考值	提示
白细胞(WBC)	5.46	10 <sup>9</sup> /L	3.5--9.5	
淋巴细胞绝对值(LY#)	1.39	10 <sup>9</sup> /L	1.1--3.2	
淋巴细胞百分比(LY%)	25.4	%	20--50	
中性粒细胞绝对值(GR#)	3.62	10 <sup>9</sup> /L	1.8--6.3	
中性粒细胞百分比(GR%)	66.5	%	40--75	

嗜碱性粒细胞绝对值(BA#)	0.03	10 <sup>9</sup> /L	0--0.06
嗜碱性粒细胞百分比(BA%)	0.5	%	0--1.0
嗜酸性粒细胞绝对值(EO#)	0.07	10 <sup>9</sup> /L	0.02--0.52
嗜酸性粒细胞百分比(EO%)	1.3	%	0.4--8.0
血小板(PLT)	154	10 <sup>9</sup> /L	125--350
血小板分布宽度(PDW)	16.6	%	15--17
平均血小板体积(MPV)	11.8	fl	6.0--14.0
血小板压积(PCT)	0.181	%	0.11--0.28
红细胞(RBC)	5.48	10 <sup>12</sup> /L	4.3--5.8
血红蛋白	161	g/L	130--175
红细胞压积(HCT)	47.9	%	40--50
红细胞平均体积(MCV)	87.3	fl	82--100
平均血红蛋白含量(MCH)	29.5	pg	27--34
平均血红蛋白浓度(MCHC)	337	g/L	316--354
单核细胞绝对值(MO#)	0.35	10 <sup>9</sup> /L	0.1--0.60
单核细胞百分比(MO%)	6.3	%	3--10
红细胞分布宽度标准差(RDW-SD)	42.2	fl	35--56
红细胞分布宽度变异系数(RDW-CV)	12.7	%	10.6--16.6
大血小板比率	37.9	%	11--45
大血小板数目	58	10 <sup>9</sup> /L	30--90
未成熟粒细胞数目	0.01	10 <sup>9</sup> /L	0--999
未成熟粒细胞百分比	0.3	%	0--100
有核红细胞数目	0.000	10 <sup>9</sup> /L	0--9999
有核红细胞百分比	0.00	/100WBC	0--9999

**\*小结:**

未见异常

操作员：祁佳佳 检查日期：2023-11-21 检查医生：陈建国

### 肾功三项

项目名称	检查结果	单位	参考值	提示
肌酐(CREA)	64.00	umol/L	57--97	
尿酸(UA)	304.00	umol/L	200--420	
尿素测定 (Urea)	3.30	mmol/L	3.1--8.0	

**\*小结：**

未见异常

操作员：王文静 检查日期：2023-11-21 检查医生：陈建国

### 空腹血糖

项目名称	检查结果	单位	参考值	提示
葡萄糖(GLU)	5.16	mmol/L	3.89--6.1	

**\*小结：**

未见异常

操作员：王文静 检查日期：2023-11-21 检查医生：陈建国

### 血脂四项

项目名称	检查结果	单位	参考值	提示
动脉硬化指数	2.37		1.31--3.19	
总胆固醇(CHOL)	3.47	mmol/L	2.59--5.2	
甘油三脂(TG)	1.11	mmol/L	0.7--1.7	
低密度脂蛋白(LDL)	2.49	mmol/L	0--4.13	
高密度脂蛋白(HDL)	1.05	mmol/L	0.77--1.55	

**\*小结：**

未见异常

操作员：王文静 检查日期：2023-11-21 检查医生：陈建国

(男) 肿瘤三项

项目名称	检查结果	单位	参考值	提示
前列腺特异性抗原(PSA)	0.79	ng/ml	0--2.0	
癌胚抗原(CEA)	3.07	ng/ml	0--5	
甲胎蛋白(AFP)	5.7	ng/ml	0--7	

\*小结:

未见异常

操作员：王文静 检查日期:2023-11-21 检查医生:陈建国

# 大同瑞慈康复医院 12导联心电图报告

韩谦 男 50岁 体检号:451110

病床号:

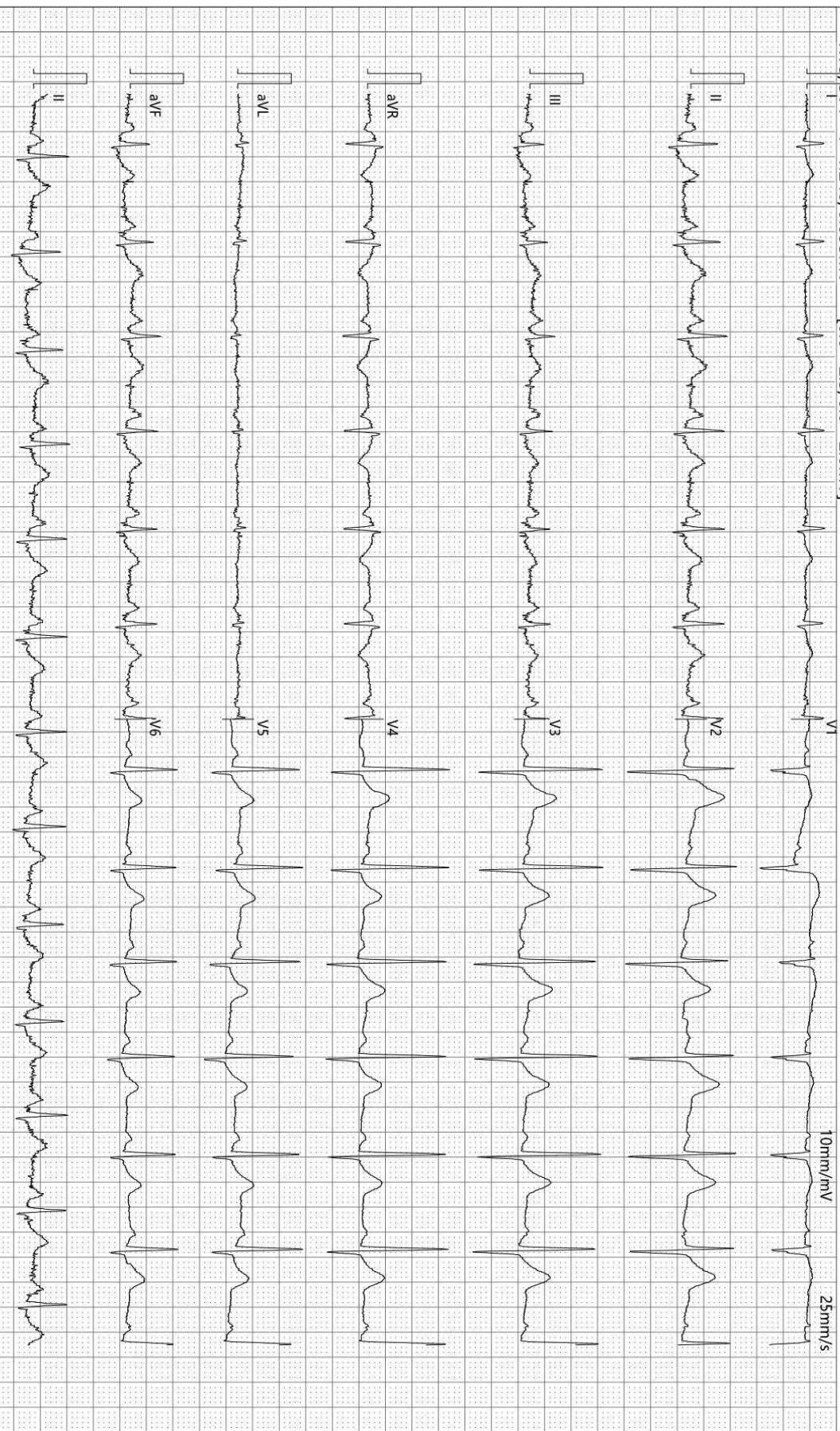
诊断结果:

- 1.窦性心律
- 2.正常心电图

诊断医生:

*张之生*

HR : 78bpm [60~100bpm]  
 P : 112 f ms [0~110ms]  
 PR : 155ms [120~200ms]  
 QRS : 92ms [60~100ms]  
 QT/QTc : 362/414ms [320~440/0~450ms]  
 P/QRS/T : 78 / 72 / 69deg. [0~75 / -30~90 / 0~75deg]  
 RV5/SV1 : 1.248/0.635mV [0.0~2.5/0.0~2.0mV]



检查时间:2023-11-21 10:20:28

诊断时间:2023-11-21 10:36:06

SEMIP V1 90


仅供临床参考



颅内多普勒血流图 (TCD) 检查报告单

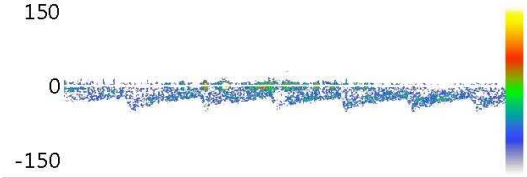姓名: 韩谦      性别: 男      年龄: 50 岁      检查号: 2309221006  
 申请科室: 体检科      申请医师: 李菊蓉      检查类型: 颅内血管

LMCA 50mm(深度) PW 2MHz




Vs:27.9      Vd:6.8      Vm:13.9  
 PI:1.52      RI:0.76      S/D:4.09

RMCA 50mm(深度) PW 2MHz




Vs:35.4      Vd:13.7      Vm:20.9  
 PI:1.04      RI:0.61      S/D:2.59

LVA 60mm(深度) PW 2MHz




Vs:38.1      Vd:19.0      Vm:25.4  
 PI:0.75      RI:0.50      S/D:2.00

BA 65mm(深度) PW 2MHz



Vs:34.4      Vd:18.6      Vm:23.9  
 PI:0.66      RI:0.46      S/D:1.84

RVA 60mm(深度) PW 2MHz



Vs:38.1      Vd:18.6      Vm:25.1  
 PI:0.77      RI:0.51      S/D:2.04

Vs:      Vd:      Vm:  
 PI:      RI:      S/D:

医生意见

结论: 双侧大脑中动脉、椎-基底动脉脑血管超声未见异常。

医师签名: 李菊蓉

检查日期: 2023-11-21  
地址:

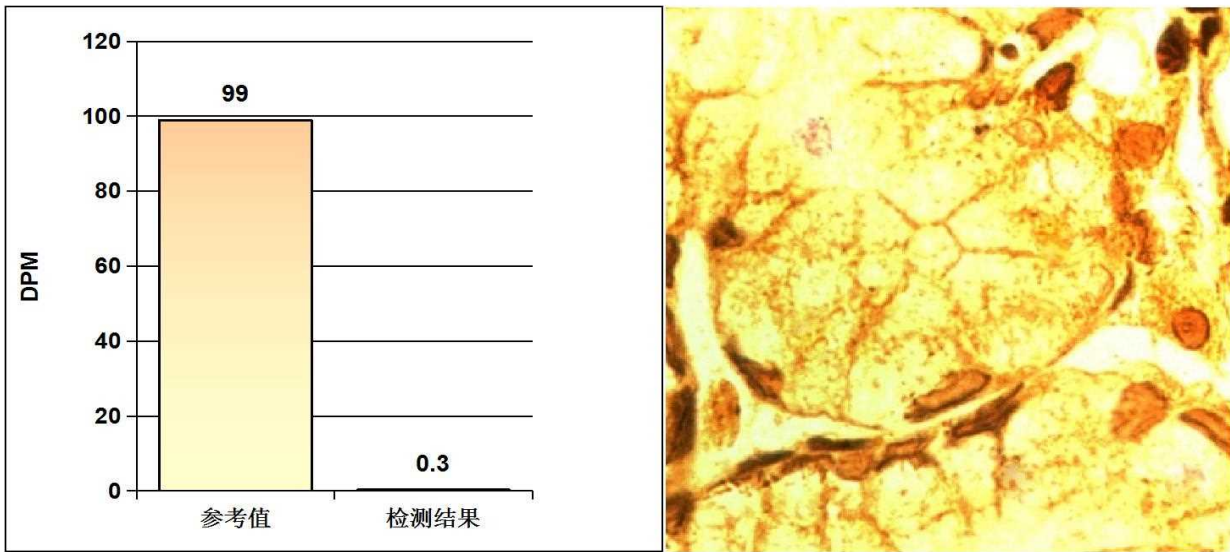
本报告单仅提供临床参考  
电话:

# 大同瑞慈康复医院

## <sup>14</sup>C呼气试验检验报告

姓名	韩谦	年龄	50	性别	男
住院号	0	日期	2023/11/21 9:41:38	电话	0
送检医生	曹居杰	样品编号	8011	编号	2309221006

### <sup>14</sup>C呼气试验



#### 阳性参考值 (Disintegrations Per Minute(DPM)):

DPM值:	范围	结果
dpm > 2499	dpm > 2499	阳性++++
1499 < dpm ≤ 2499	1499 < dpm ≤ 2499	阳性+++
499 < dpm ≤ 1499	499 < dpm ≤ 1499	阳性++
149 < dpm ≤ 499	149 < dpm ≤ 499	阳性+
dpm ≤ 99	dpm ≤ 99	阴性
99 < dpm ≤ 149	99 < dpm ≤ 149	不确定

**检测结果:** **dpm= 0** **阴性**

医生建议: 注意保持健康及规律饮食

温馨提示: 您本次检测的结果为阴性

检测医生: 曹居杰

# 大同瑞慈健康体检

## 骨密度检测报告

### 受检者信息

受检者ID: 2309221006  
姓名: 韩谦  
出生年月日: 1973/10/23

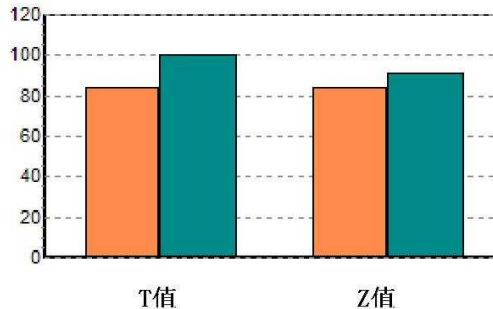
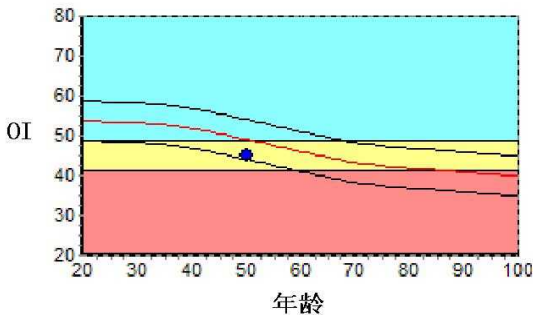
年龄: 50  
性别: 男  
测定部位(右/左): 右

### 测定结果

测定日期: 2023/11/21 10:27:36

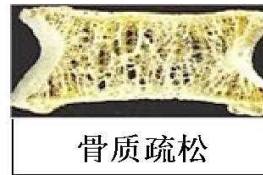

测试编号: 1/1

受测者 平均值



数据库:	Asia	成人比:	83.6	%
OI:	45.0	同龄比:	91.7	%
SOS:	1344.1 m/s	OPR:	N/A	%
T值:	-1.77			
Z值:	-0.81			

### 结果分析



### 注解

以上结论仅供参考

科室:

医生签名:

医院地址 大同瑞慈健康体检  
地址 大同市平城区魏都大道79号

联系电话 0352-2824444  
操作者 名燕凌

# 大同瑞慈健康体检

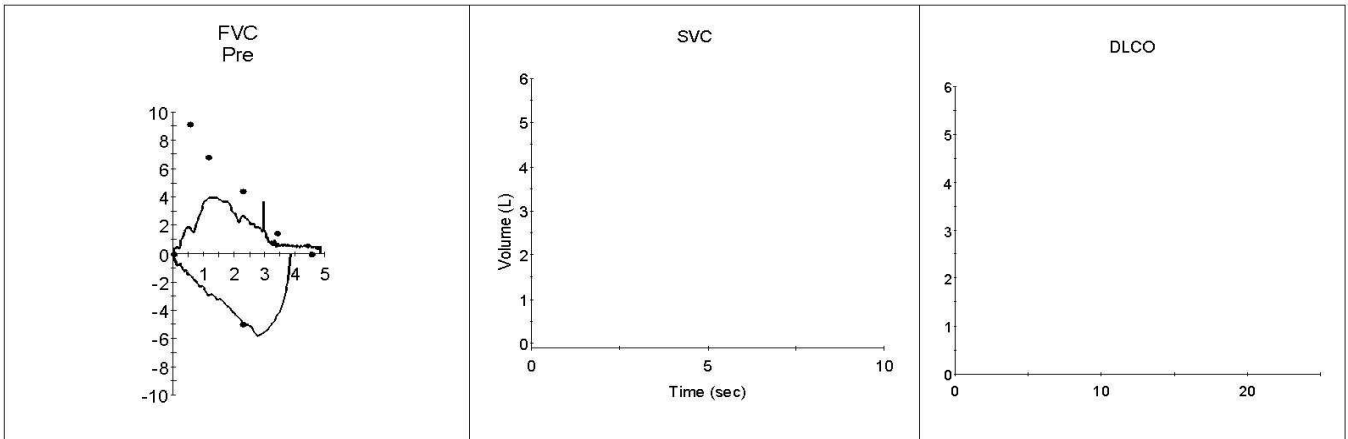
## 肺功能检验报告

姓名: 韩谦	ID: 2309221006	BSA: 1.73	日期: 2023/11/21
医师:	身高: 170.00	年龄: 50	病房:
医生:	体重: 63.00	性别: Male	种族: <Unspecified>

Pre Test Comments:

Post Test Comments: 阻塞性通气功能障碍

	Pre-Bronch			Post-Bronch		
	<u>Actual</u>	<u>Pred</u>	<u>%Pred</u>	<u>Actual</u>	<u>%Pred</u>	<u>%Chng</u>
----用力肺活量 ----						
FVC (L)	4.86	4.55	106			
FEV1 (L)	2.99	3.54	84			
FEV1/FVC (%)	62	78	78			
FEF 25% (L/sec)	3.89	6.81	57			
FEF 75% (L/sec)	0.54	1.47	36			
FEF 25-75% (L/sec)	1.48	3.19	46			
FEF Max (L/sec)	3.92	9.15	42			
FIVC (L)	3.86					
FIF Max (L/sec)	5.79					





## 双源 CT 诊断图文报告

流水号: 2309221006

影像号: CT20231121047

姓名: 韩谦

年龄: 50 岁

性别: 男

检查设备: 西门子量子双源 CT

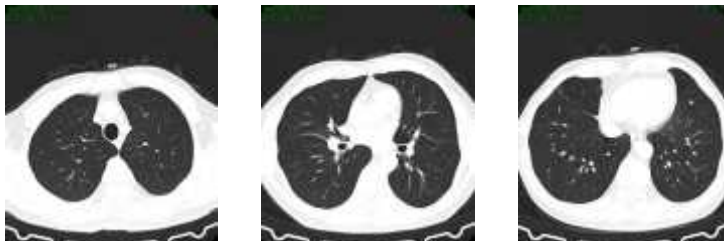体检号: 451110

申请医院: 本院

体检科室: 体检科

检查部位: 肺部双源 CT

经典图像:



影像所见:

胸廓对称, 骨性肋骨完整, 胸壁软组织结构良好, 两肺支气管血管纹理走行分布良好, 支气管束结构清晰, 双肺通气良好。肺门结构未见异常。纵隔无偏移, 段以上支气管通畅。心影及大血管形态结构正常, 纵隔内未见肿大淋巴结。胸膜未见异常。

影像诊断:

胸部未见明显异常

报告医师: 剧艳军

检查日期: 2023-11-23

审核医师: 剧艳军

报告日期: 2023-11-23

## 超声诊断图文报告

流水号: 2309221006

影像号: 1456386

姓名: 韩谦

年龄: 50 岁

性别: 男

检查设备: Vivid E95

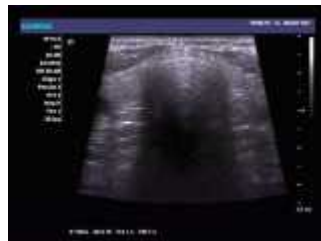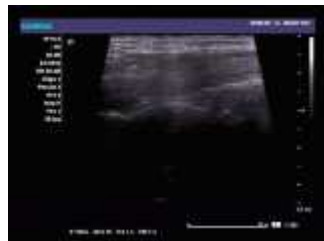体检号: 451110

申请医院: 本院

体检科室: 体检科

检查部位: 甲状腺彩超

经典图像:



影像所见:

甲状腺双侧叶形态正常, 包膜完整, 实质回声均匀, CDFI: 未见异常血流信号。  
双侧颈部未见明显肿大淋巴结。

影像诊断:

甲状腺双侧叶未见异常

报告医师: 李菊蓉

检查日期: 2023-11-21

审核医师: 李菊蓉

报告日期: 2023-11-21

## 超声诊断图文报告

流水号: 2309221006

影像号: 1456388

姓名: 韩谦

年龄: 50 岁

性别: 男

检查设备: Vivid E95

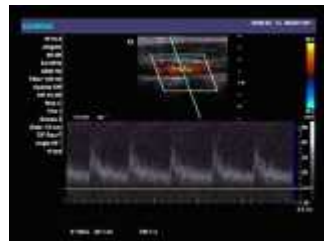
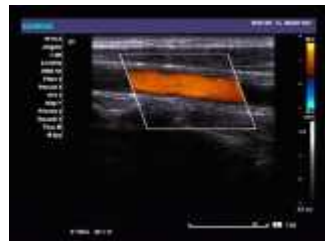体检号: 451110

申请医院: 本院

体检科室: 体检科

检查部位: 颈部血管彩超

经典图像:



影像所见:

右锁骨下动脉起始处、双侧颈总动脉、颈内、颈外动脉起始段内中膜不增厚，内壁欠光滑，管壁未见明确强回声斑。CDFI: 血流充盈好。PW: 频谱形态正常。

双侧椎动脉走行正常，椎动脉内径正常，管壁不厚，管腔内为无回声，CDFI: 血流充盈好。PW: 频谱正常。

影像诊断:

双侧颈动脉、椎动脉未见明显异常

报告医师: 李菊蓉

检查日期: 2023-11-21

审核医师: 李菊蓉

报告日期: 2023-11-21

## 超声诊断图文报告

流水号: 2309221006

影像号: 1456390

姓名: 韩谦

年龄: 50 岁

性别: 男

检查设备: Vivid E95

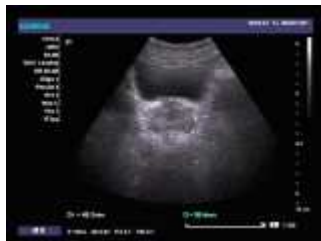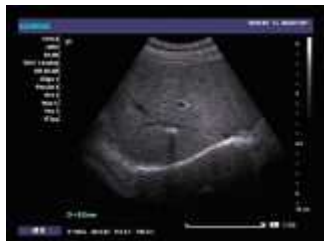体检号: 451110

申请医院: 本院

体检科室: 体检科

检查部位: 全腹彩超

### 经典图像:



### 影像所见:

肝脏大小形态正常,包膜光滑完整,肝右叶探及直径约 0.9cm 强回声斑,余实质回声均匀,肝内管道系统走行清晰,门静脉及肝内胆管不扩张。

胆囊大小形态正常,壁不厚、光滑,囊内透声好,肝外胆管不扩张。

胰腺大小形态正常,实质回声均匀,主胰管不扩张。

脾脏大小形态正常,实质回声均匀,脾门静脉不宽。

双肾大小形态正常,皮髓质分界清晰,集合系统未见分离,双侧输尿管未见扩张。

膀胱充盈尚可,壁光滑,内清晰。

前列腺形态饱满,大小约 4.9\*3.6\*3.5cm,实质回声欠均匀。

### 影像诊断:

1. 肝内钙化斑
2. 前列腺增生

报告医师: 李菊蓉

检查日期: 2023-11-21

审核医师: 李菊蓉

报告日期: 2023-11-21