



2309221005

大同瑞慈健康体检

报 告 册

体检编号	451109	工号	504
姓名	纪慧慧		
性别	女	年龄	40岁
单位	中国银行大同分行		
部门	中国银行大同分行		
联系电话	13643620707		
体检日期	2024-11-23		

尊敬的纪慧慧女士您好！

首先，瑞慈健康体检全体员工欢迎您的光临，并对您的信任表示衷心的感谢！

您于 2024-11-23 （体检编号：451109）完成健康检查，本机构的各科医生已根据您的体检项目及结果，汇总成此份健康体检报告，并经总检医生审核。据此提出对您健康状况的综合分析及建议。

瑞慈健康体检倡导“大健康、大康复”，提出“健康是第一财富（Rich）”的人文理念。希望您仔细阅读并妥善地保管此份健康体检报告，并认真关注报告中的提示与建议，若您对报告内容有任何疑问，可直接与瑞慈健康体检客服部联系，进一步咨询。

健康体检咨询电话：0352-2824444

客户服务咨询电话：0352-2830597

400-6112995

瑞慈健康体检报告由下列内容组成：

第一部分：主检报告

第二部分：分科分项结果

第三部分：检验报告

第四部分：附表

主检报告

检查综述

- 【血常规（五分类）】 血红蛋白偏低(110 g/L) 红细胞平均体积(MCV)偏低(75.0 fl) 平均血红蛋白含量(MCH)偏低(23.6 pg) 平均血红蛋白浓度(MCHC)偏低(314 g/L)
- 【血脂四项】 动脉硬化指数偏低(0.61) 高密度脂蛋白(HDL)偏高(2.45 mmol/L)
- 【尿液分析+尿沉渣】 鳞状上皮细胞偏高(22 /HP) 粘液丝偏高(3 /HP)
- 【心电图】 1. 窦性心律不齐
- 【乳腺彩超】 右侧乳腺囊性结节 BI-RADS 2级
- 【全腹彩超】 1. 肝左叶高回声结节 考虑血管瘤 2. 肝右叶不均质回声包块 请结合影像检查 3. 宫颈肥大伴多发那囊
- 【骨密度检查】 骨质减少
- 【口腔科】 (1) 牙龈色红, 探之出血 (2) 牙周: 牙结石

医生建议

【平均血红蛋白浓度(MCHC)偏低】:

- (1) 建议内科咨询, 定期复查。

【红细胞平均体积(MCV)偏低】:

- (1) 供内科结合临床参考。

【平均血红蛋白含量(MCH)偏低】:

- (1) 供内科结合临床参考。

【血红蛋白偏低】:

- (1) 血液科咨询, 必要时治疗。
- (2) 复查血常规。

【动脉硬化指数偏低】:

- (1) 建议内科结合临床参考。

【高密度脂蛋白(HDL)偏高】:

- (1) 高密度脂蛋白(HDL)主要在肝脏合成, 具有抗动脉粥样硬化的功能, 是冠心病的保护因子。高密度脂蛋白(HDL)能将周围组织包括动脉壁内的胆固醇运转到肝脏进行代谢, 是一种抗动脉粥样硬化的血浆脂蛋白。
- (2) 高密度脂蛋白(HDL)的含量与心血管的发病率和病变程度呈负相关, 即高密度脂蛋白(HDL)减低, 患冠心病的危险性增加; 高密度脂蛋白(HDL)含量增高, 患冠心病的危险性降低。
- (3) 高密度脂蛋白(HDL)对冠心病的临床诊断是一个重要的参考指标。它的升高是临床冠心病保护因子之一, 并能防治和延缓动脉粥样硬化的发展。
- (4) 血清中高密度脂蛋白(HDL)的降低, 预示着冠心病的出现。临床上常同时测定高密度脂蛋白(HDL)和血清总胆固醇, 并根据它们的比值作为冠心病的信息指标。
- (5) 高密度脂蛋白(HDL)减少, 主要见于冠心病、冠状动脉粥样硬化、高甘油三酯血症、慢性贫血、脑血管病、糖尿病、急慢性肝炎、肝硬化等疾病。
- (6) 戒烟, 增强运动, 采用低脂、低糖饮食, 少食富含脂肪、胆固醇及饱和脂肪酸的食物, 多进食蔬菜、水果、豆制品、粗粮、鱼和高纤维食品。
- (7) 建议当高密度脂蛋白(HDL)减少时, 可参考其他相关指标, 积极治疗基础性疾病, 往内分泌科复诊。

【鳞状上皮细胞偏高】：

(1)在生理情况下，机体正常的新陈代谢都会引起鳞状上皮细胞的脱离，这是一种正常的机体现象。如果长时间出现鳞状上皮细胞偏高的现象时，则有可能是尿路感染、泌尿系统结石等因素导致，应及时往泌尿外科进一步诊断治疗。

【粘液丝偏高】：

- (1)尿常规中粘液丝是由尿路中细胞分泌出来的，在有尿路感染时分泌会明显增多，且伴有炎症细胞的出现。
- (2)粘液丝偏高，可分为生理性偏高和病理性偏高两种，生理性偏高一般是由于喝水较少导致的尿液浓缩，一般在喝水后就能达到稀释的效果。
- (3)病理性的粘液丝偏高是由于泌尿系炎症或者是前列腺炎导致的，需要注意观察，多喝水，同时有白细胞等炎症细胞增多时，应及时服用抗感染药物治疗。如果仅有粘液丝的增多而没有白细胞等炎症细胞增多时，尿路有炎症的可能性不大。
- (4)建议平时饮食注意清淡，多喝水，少吃油腻和辛辣的食物，要注意个人清洁卫生，勤洗阴部，注意休息。

【窦性心律不齐】：

- (1)供内科临床参考，可见于正常人，无重要临床意义。
- (2)见于正常人，是一种随呼吸节律而变化的正常心律。

【右侧乳腺囊性结节】：

- (1)乳腺结节是乳腺组织导管和乳小叶在结构上的退行性变及进行性结缔组织的生长，主要以乳房周围性疼痛为特征，或在情绪变化、劳累、天气变化时加重，每月月经前疼痛加剧，行经后疼痛减退或消失。其主要原因是由于内分泌失调。
- (2)建议少吃刺激性食物或进行药物治疗干预，必要时外科诊治。

【肝左叶高回声结节】：

- (1)建议肝胆外科诊断治疗。

【宫颈肥大】：

- (1)宫颈肥大引起的原因一是慢性炎症长期刺激，使宫颈充血、水肿，宫颈腺体和间质发生增生而导致宫颈不同程度的肥大、硬度增加。
- (2)二是在宫颈腺体的深部可能出现粘液潴留，形成大小不等的囊肿，使宫颈变得肥大。
- (3)宫颈肥大有时可比正常宫颈增大2~4倍，宫颈表面可以是光滑的，也可有糜烂。宫颈质地一般较硬，这是纤维结缔组织增生所致的。
- (4)如果是单纯性的宫颈肥大，一般不需特殊处理，妇科定期复查即可。

【那囊】：

- (1)宫颈腺体囊肿又叫宫颈纳氏囊肿（可称‘纳囊’或‘那囊’），同宫颈糜烂、宫颈息肉一样，是慢性宫颈炎的一种表现。
- (2)其形成原因是在宫颈糜烂愈合过程中，新生的鳞状上皮覆盖宫颈腺管口或伸入腺管，将腺管口阻塞；腺管周围的结缔组织增生或瘢痕形成压迫腺管，使腺管变窄甚至阻塞，腺体分泌物引流受阻，滞留形成的囊肿叫宫颈纳氏囊肿。
- (3)对小的纳囊，无任何临床症状可不予处理；对于密集的较小的纳囊或比较大的纳囊，可考虑光疗、激光、微波、自凝刀等物理治疗。
- (4)对于较大的突出于宫颈表面的纳囊，可考虑电刀切除治疗。上述治疗方法均无太大痛苦，也基本不会影响日常的工作和生活。

【骨质减少】：

- (1)骨质减少是指以单位体积内骨组织量减少为特点的代谢性骨病变，表示骨骼密度低于正常水平，因为骨骼密度是测量骨骼强度的指标。骨质减少是一种渐进的形式，但能够反映骨骼状况。骨质减少是骨质疏松的前兆，其发展到严重程度就是骨质疏松。

- (2) 骨骼随着年龄的增长，细胞活跃程度会逐渐降低，并且年龄增长后，体内性激素水平会逐渐下降，钙、锌、维生素 D 等微量元素吸收不足，导致骨质减少。此外，如果缺乏运动、过度挑食、偏食等情况，也会影响机体对微量元素的吸收，进而导致骨质减少。
- (3) 骨质减少在临床上多见于孕妇和中老年人群，孕妇因为胎儿生长发育需要钙质，骨质会出现减少；中老年人群因为年龄增长也会出现钙质的流失。
- (4) 此外，女性绝经期后雌激素分泌会明显下降导致破骨细胞活跃，引起骨量丢失而出现骨质减少；甲状腺、甲状旁腺功能亢进等继发性疾病也可导致骨质减少。
- (5) 临床上常用双能 X 线骨密度测量作为测量骨质流失的一种方法，其测量骨密度主要是在脊柱、髋关节等部位；跟骨的定量超声也可用于普通筛查，其方法费用低、便携且无电离辐射。
- (6) 定期复查骨密度，每年做一次骨密度的检测。如果骨质继续减少，就需要药物的治疗（如钙尔奇 D、骨化三醇等）。
- (7) 经常晒太阳或补充维生素 D。加强体育锻炼，多参加户外运动。补钙，钙含量多的食品主要见于海产品、牛奶、豆腐、豆浆、酸奶、芝麻、绿色蔬菜等，到了五十岁以后最好口服钙片，以促进钙的吸收。

【牙结石】：

- (1) 牙结石又称牙石，是沉积在牙齿或修复体表面上已经钙化或正在钙化的菌斑或软垢。其开始时是软的，会因逐渐的钙化而变硬。它是由 75% 的磷酸钙，15-25% 的水、有机物、磷酸锰、矿酸钙及微量的钾、钠、铁所构成，并呈现出黄色、棕色或者黑色。
- (2) 牙结石通常存在于唾液腺开口处的牙齿表面（例如：下颚前牙的舌侧表面，上颚后牙的颊侧表面）和牙齿的颈部，以及口腔粘膜运动不到的牙齿表面等处。
- (3) 牙结石形成后，可伴随牙龈出血、牙龈萎缩、口臭等症状。
- (4) 牙结石是牙周病的重要病因，它会不断刺激牙周组织，并且压迫牙龈，影响血液循环，造成牙周组织的细菌感染，形成牙周囊袋，此后更易使食物残渣、牙菌斑、牙结石等的堆积，最终牙周支持组织全部破坏，导致牙齿松动，以至于不得不拔除牙齿。
- (5) 早晚刷牙、饭后漱口是防治牙结石形成的最重要措施。应采取正确的竖刷牙法和巴氏刷牙法，纠正横刷牙法。
- (6) 多吃富有维生素的粗纤维食物，如肉、蛋、各种蔬菜和水果，充分咀嚼以利于牙面清洁。少吃甜食及黏性很强的食物，不吃零食。
- (7) 建议每半年进行一次口腔健康检查，每年进行 2-3 次全口超声波洁牙术，使牙面、牙颈部经常处于洁净状态。

【牙龈色红，探之出血】：

- (1) 牙龈的这种情况一般是由于牙结石导致的牙龈局部发炎。
- (2) 必须坚持每天认真和合理刷牙（采用竖刷法），彻底清除牙菌斑。要经常检查口腔，保持口腔卫生，防止牙龈出血。
- (3) 正确的刷牙方法是：顺着牙齿长轴方向，上牙向下刷，下牙往上刷，每个牙面都要刷到，这样刷牙不仅能把牙刷干净而且对牙龈起到按摩作用，促进牙龈的血液循环。
- (4) 建议每半年进行一次口腔健康检查，每年进行 2-3 次全口超声波洁牙术，使牙面、牙颈部经常处于洁净状态。
- (5) 注意口腔清洁卫生，养成早晚刷牙，饭后漱口的良好习惯。
- (6) 及时治疗牙龈炎，防止炎症侵犯深部牙周组织，形成牙周炎。
- (7) 养成清晨排便习惯。进餐要规律，细嚼慢咽，多食蔬菜，如胡萝卜、菠菜、木耳。适量进食水果，如山楂、苹果。男性少抽烟少喝酒。

【肝右叶不均质回声包块】：

- (1) 建议肝胆外科诊断治疗。

汇总医生： 丁昊炜

主检日期： 2024-11-26

主检医生：

分科结果

内科

项目名称	检查结果	项目名称	检查结果
心率	78 次/min	心律	齐
心脏杂音	无	心界	正常
肺部	正常	呼吸音	呼吸音清
啰音	未闻及	叩诊	叩诊呈清音
腹部触诊	腹部平软	发育	正常
肝胆	肋下未触及	脾脏	肋下未触及
双肾	无叩击痛	肠鸣音	正常
营养	良好	神经系统	正常
生理反射	生理反射存在	病理反射	病理反射未引出
颅神经	正常	运动功能	正常
深浅感觉	正常	其它	无异常发现
既往史	无		

*小结:

未见异常

操作员：杨淑兰

检查日期：2024-11-23

检查医生：杨淑兰

外科（女）

项目名称	检查结果	项目名称	检查结果
皮肤	正常	甲状腺	无肿大
浅表淋巴结	无肿大	肛门	拒检
泌尿外生殖器	正常	四肢关节	未见异常
腹股沟	未见异常	足背动脉	正常
紫绀	无	色素沉着	无
脱毛	无	脱色	无

浮肿	无	皮下结节	无
头颅	正常	颈部	正常
乳腺	正常	脊柱	正常
直肠	未检	皮肤黄疸	无
四肢	活动正常	其他	无

*小结：
未见异常

操作员：魏利平 检查日期：2024-11-23 检查医生：魏利平

眼科

项目名称	检查结果	项目名称	检查结果
视力(左)	0.8	视力(右)	0.8
辨色力	正常	眼睑	正常
结膜	正常	泪器	正常
角膜	正常	虹膜	正常
瞳孔	正常	晶状体	正常
玻璃体	正常	眼底	未见异常

*小结：
未见异常

操作员：田野青 检查日期：2024-11-23 检查医生：田野青

耳鼻喉科

项目名称	检查结果	项目名称	检查结果
听力(左)	正常	听力(右)	正常
外耳道	正常	鼓膜	正常
鼻窦	正常	鼻中隔	正常
鼻腔	正常	扁桃体	无肿大
嗅觉	正常	咽喉	正常

*小结：

未见异常

操作员：裴文兴 检查日期：2024-11-23 检查医生：裴文兴

妇科内诊

项目名称	检查结果	项目名称	检查结果
外阴	正常	尿道口	正常
阴道	通畅	子宫	正常
附件	正常	宫颈	光滑
后穹窿	正常		

***小结：**

未见异常

操作员：薛荣丽 检查日期：2024-11-23 检查医生：薛荣丽

口腔科

项目名称	检查结果	项目名称	检查结果
唇颊	正常	齿	正常
牙龈	牙龈色红，探之出血	牙周	牙结石 I 度
舌腭	正常	腮腺	正常
颌下腺	正常	颞下颌关节	正常

***小结：**

(1) 牙龈色红，探之出血

(2) 牙周：牙结石

操作员：龚富生 检查日期：2024-11-23 检查医生：龚富生

检验报告

血流变

项目名称	检查结果	单位	参考值	提示
全血粘度高切 200/s	3.63	mpas	3.36--4.32	
全血粘度中切 100/s	3.87	mpas	3.43--4.59	
全血粘度中切 50/s	4.23	mpas	3.85--5.45	
全血还原粘度高切	6.51	mpas	3.69--8.74	
全血还原粘度低切	39.82	mpas	26.87--47.57	
血浆粘度	1.35	mpas	1.26--1.70	
血沉(ESR)	7.10	mm/h	0--20	
红细胞压积	0.35	L/L	0.35--0.45	
红细胞聚集指数	4.21		3.19--5.33	
红细胞变形指数	0.93		0.53--1.11	
红细胞刚性指数	4.82		2.17--6.94	
血沉方程 K 值	17.76	mm/h	0--80.48	
全血粘度 1/s	15.29	mpas	13.79--17.91	
全血高切相对指数	2.69		1.9--3.4	
全血低切相对指数	11.32		8.1--14.2	

*小结:

未见异常

操作员：黄璐瑶 检查日期：2024-11-23

检查医生：康建忠

尿液分析+尿沉渣

项目名称	检查结果	单位	参考值	提示
白细胞尿	1	个/u1	0--13	
上皮细胞(EC)	22	/HP	0--28	
管型(CAST)	0	个/u1	0--1	

霉菌（尿）	0	/HP	0--0	
结晶	0	/HP	0--10	
透明度(CLA)	清亮			
胆红素(BIL)	-		阴性	
隐血(ERY)	-		阴性	
小圆上皮细胞(SRC)	0	个/u1	0--0	
维生素 C	-		阴性	
异常红细胞	1	个/u1	0--3	
红细胞（正常）	0	个/u1	0--6	
鳞状上皮细胞	22	个/u1	0--0	↑
粘液丝	3	个/u1	0--0	↑
颜色(Colour)	淡黄色			
尿葡萄糖(GLU)	-		阴性	
酮体(KET)	-		阴性	
比重(SG)	1.025		1.003--1.030	
酸碱度(PH)	6.5		4.5--8.0	
尿蛋白质(PRO)	-		阴性	
尿胆原(URO)	-		阴性	
亚硝酸盐(NIT)	-		阴性	
红细胞(尿)(RBC)	1	个/u1	0--6	
尿白细胞(LEU)	-		阴性	

***小结:**

鳞状上皮细胞偏高(22 /HP) 粘液丝偏高(3 /HP)

操作员：黄璐瑶 检查日期：2024-11-23 检查医生：陈建国

肝功七项

项目名称	检查结果	单位	参考值	提示
总蛋白(T PROT)	79.8	g/L	65--85	
白蛋白(ALB)	47.00	g/L	40--55	

球蛋白 (GLB)	32.80	g/L	15--35	
白蛋白/球蛋白 (ALB/GLB)	1.43		1.0--2.5	
总胆红素 (TBIL)	8.60	umol/L	0--21	
丙氨酸氨基转移酶 (ALT)	25.00	U/L	7--40	
门冬氨酸氨基转移酶 (AST)	23.00	U/L	13--35	

***小结:**

未见异常

操作员：祁佳佳 检查日期:2024-11-23 检查医生:康建忠

心肌酶谱

项目名称	检查结果	单位	参考值	提示
乳酸脱氢酶 (LDH)	133.00	U/L	120--250	
肌酸激酶 (CK)	79.00	U/L	40--200	
肌酸激酶同工酶 (CK-Mb (M))	11	U/L	0--25	
高敏肌钙蛋白 (TnI)	2.30	pg/ml	0--46.47	

***小结:**

未见异常

操作员：祁佳佳 检查日期:2024-11-23 检查医生:康建忠

血常规（五分类）

项目名称	检查结果	单位	参考值	提示
白细胞 (WBC)	5.24	$10^9/L$	3.5--9.5	
淋巴细胞绝对值 (LY#)	1.55	$10^9/L$	1.1--3.2	
淋巴细胞百分比 (LY%)	29.5	%	20--50	
中性粒细胞绝对值 (GR#)	3.24	$10^9/L$	1.8--6.3	
中性粒细胞百分比 (GR%)	62.1	%	40--75	
嗜碱性粒细胞绝对值 (BA#)	0.04	$10^9/L$	0--0.06	
嗜碱性粒细胞百分比 (BA%)	0.7	%	0--1.0	
嗜酸性粒细胞绝对值 (EO#)	0.04	$10^9/L$	0.02--0.52	

嗜酸性粒细胞百分比 (EO%)	0.7	%	0.4--8.0	
血小板 (PLT)	273	$10^9/L$	125--350	
血小板分布宽度 (PDW)	15.9	%	15--17	
平均血小板体积 (MPV)	9.5	f1	6.0--14.0	
血小板压积 (PCT)	0.260	%	0.11--0.28	
红细胞 (RBC)	4.66	$10^{12}/L$	3.8--5.1	
血红蛋白	110	g/L	115--150	↓
红细胞压积 (HCT)	35.0	%	35--45	
红细胞平均体积 (MCV)	75.0	f1	82--100	↓
平均血红蛋白含量 (MCH)	23.6	pg	27--34	↓
平均血红蛋白浓度 (MCHC)	314	g/L	316--354	↓
单核细胞绝对值 (MO#)	0.37	$10^9/L$	0.1--0.60	
单核细胞百分比 (MO%)	7.0	%	3--10	
红细胞分布宽度标准差 (RDW-SD)	43.8	f1	35--56	
红细胞分布宽度变异系数 (RDW-CV)	15.5	%	10.6--16.6	
大血小板比率	22.9	%	11--45	
大血小板数目	63	$10^9/L$	30--90	
未成熟粒细胞数目	0.00	$10^9/L$	0--999	
未成熟粒细胞百分比	0.1	%	0--100	
有核红细胞数目	0.000	$10^9/L$	0--9999	
有核红细胞百分比	0.00	/100WBC	0--9999	

***小结:**

血红蛋白偏低 (110 g/L) 红细胞平均体积 (MCV) 偏低 (75.0 f1) 平均血红蛋白含量 (MCH) 偏低 (23.6 pg) 平均血红蛋白浓度 (MCHC) 偏低 (314 g/L)

操作员：王小雪 检查日期：2024-11-23 检查医生：康建忠

肾功三项

项目名称	检查结果	单位	参考值	提示
肌酐 (CREA)	72.00	umol/L	41--73	

尿酸(UA)	179.00	umol/L	140--340	
尿素测定(Urea)	4.57	mmol/L	2.6--7.5	

*小结:

未见异常

操作员：祁佳佳 检查日期：2024-11-23 检查医生：康建忠

空腹血糖

项目名称	检查结果	单位	参考值	提示
葡萄糖(GLU)	4.72	mmol/L	3.89--6.1	

*小结:

未见异常

操作员：祁佳佳 检查日期：2024-11-23 检查医生：康建忠

血脂四项

项目名称	检查结果	单位	参考值	提示
动脉硬化指数	0.61		1.31--3.19	↓
总胆固醇(CHOL)	4.45	mmol/L	2.59--5.2	
甘油三脂(TG)	1.05	mmol/L	0.7--1.7	
低密度脂蛋白(LDL)	1.49	mmol/L	0--4.13	
高密度脂蛋白(HDL)	2.45	mmol/L	0.77--1.55	↑

*小结:

动脉硬化指数偏低(0.61) 高密度脂蛋白(HDL)偏高(2.45 mmol/L)

操作员：祁佳佳 检查日期：2024-11-23 检查医生：康建忠

人乳头瘤病毒检查(HPV)

项目名称	检查结果	单位	参考值	提示
HPV 高危亚型 16	阴性(-)		阴性	
HPV 高危亚型 18	阴性(-)		阴性	
HPV 高危亚型 31	阴性(-)		阴性	
HPV 高危亚型 26	阴性(-)		阴性	

HPV 高危亚型 33	阴性(-)		阴性	
HPV 高危亚型 35	阴性(-)		阴性	
HPV 高危亚型 39	阴性(-)		阴性	
HPV 高危亚型 45	阴性(-)		阴性	
HPV 高危亚型 51	阴性(-)		阴性	
HPV 高危亚型 52	阴性(-)		阴性	
HPV 高危亚型 53	阴性(-)		阴性	
HPV 高危亚型 56	阴性(-)		阴性	
HPV 高危亚型 58	阴性(-)		阴性	
HPV 高危亚型 59	阴性(-)		阴性	
HPV 高危亚型 66	阴性(-)		阴性	
HPV 高危亚型 68	阴性(-)		阴性	
HPV 高危亚型 73	阴性(-)		阴性	
HPV 高危亚型 82	阴性(-)		阴性	
HPV 低危亚型 6	阴性(-)		阴性	
HPV 低危亚型 11	阴性(-)		阴性	
HPV 低危亚型 42	阴性(-)		阴性	
HPV 低危亚型 43	阴性(-)		阴性	
HPV 低危亚型 81	阴性(-)		阴性	

***小结:**

未见异常

操作员：祁佳佳 检查日期：2024-11-25 检查医生：康建忠

大同现代医学检验实验室

液基薄层细胞学图文报告

ID: 2024110120

病理号: 101755

姓名: 纪慧慧

性别: 女

年龄: 40岁

送检科室:

电话号码: 13643620707

床号:

病历号:

体检号: 2309221005

送检医院: 大同瑞慈康复体检

送检日期: 2024-11-24

末次月经:

送检医生:

采样日期:

报告日期: 2024-11-24

标本满意度: 满意

细胞量: >40%

红细胞:

经期样本:

颈管细胞:

化生细胞:

鳞状细胞:

宫颈柱状细胞:

未见上皮内病变/恶性细胞:

正常范围内:

良性反应性改变:

炎症:
放疗:
妊娠:
萎缩性:
宫内避孕器:
其他:

轻度:
中度:
重度:

病原体: 滴虫感染: 念珠菌感染: 细菌感染:

提示 HPV 感染: 疱疹病毒感染:

鳞状上皮细胞分析:

非典型鳞状细胞:
— 倾向上皮内瘤变:
— 倾向良性反应性改变:
— 不能明确意义(ASC-US):
— 不排除高度病变(ASC-H):

上皮内低度病变: 鳞癌:

上皮内高度病变:
— CIN2:
— CIN3:

腺上皮细胞分析:

非典型腺细胞:
— 宫内膜:
— 来源不明:

非典型腺细胞(宫颈管):
— 倾向原位腺癌:
— 不能明确意义:
— 倾向良性反应性改变:

腺癌:
— 宫颈管:
— 宫内膜:
— 其它:

炎细胞:
— 轻度:
— 中度:
— 重度: 可疑腺癌:

诊断意见: 未见上皮内病变或恶性细胞 (NILM)。

建议:

报告医师: 张荣生

地址: 大同市魏都大道 79 号, 本报告医师签字后有效
咨询: 0352-2830587 4006-122-995

妇科细胞学是筛查项目, 出于技术原因, 可能会有假阴性结果, 本检测仅对来样负责, 如果对结果有疑义, 请在收到报告 7 天内与我们联系。

大同瑞慈康复医院 12导联心电图报告

纪慧慧 女 40岁

体检号:451109

病床号:

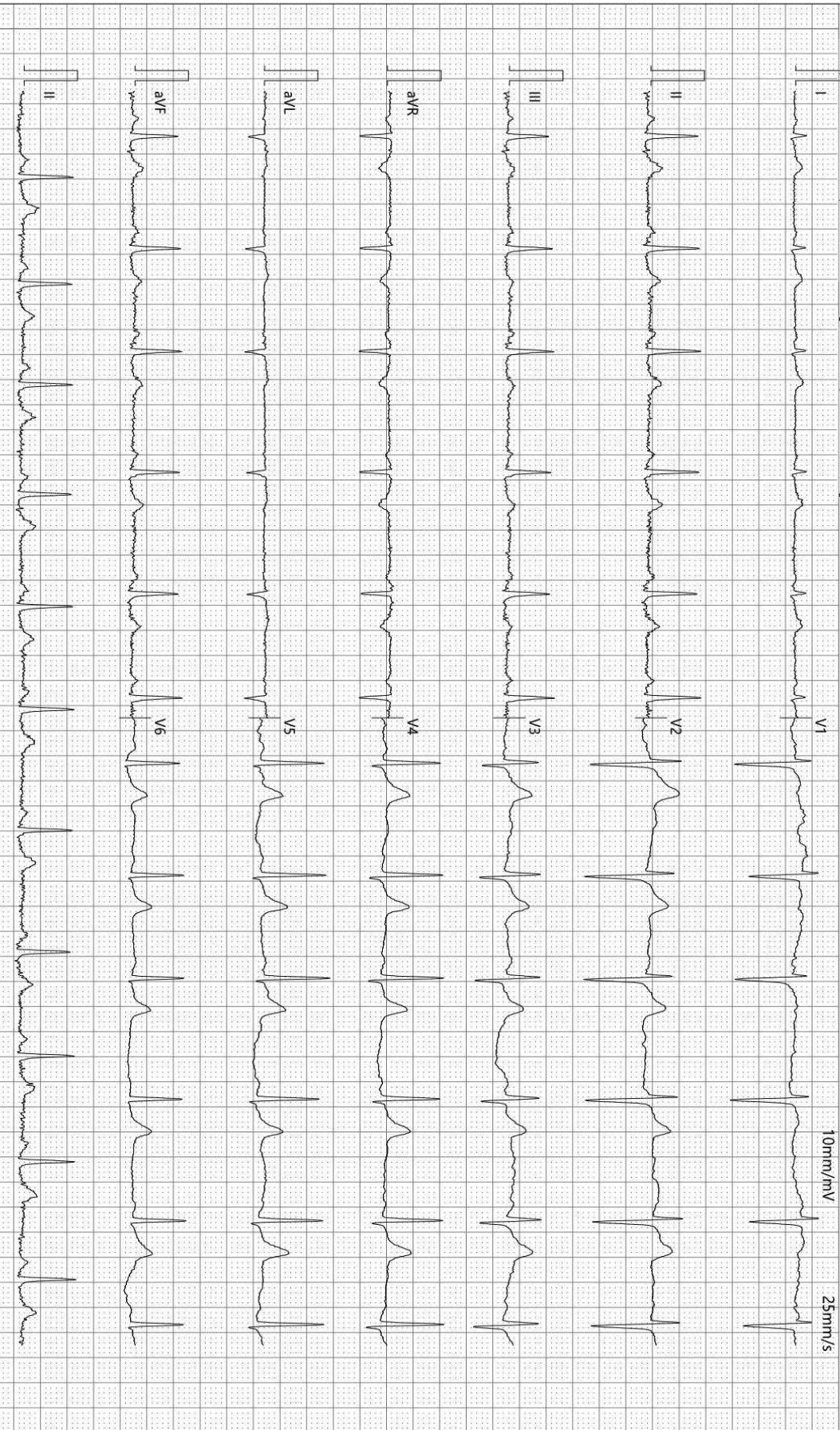
诊断结果:

窦性心律不齐

诊断医生:

张之生

HR : 69bpm [60 ~ 100bpm]
P : 109ms [0 ~ 110ms]
PR : 151ms [120 ~ 200ms]
QRS : 79ms [60 ~ 100ms]
QT/QTc : 367/393ms [320 ~ 440/0 ~ 460ms]
P/QRS/T : 71/80/54deg. [0 ~ 75/-30 ~ 90/0 ~ 75deg]
RV5/SV1 : 1.203/1.053mV [0.0 ~ 2.5/0.0 ~ 2.0mV]



检查时间:2024-11-23 10:36:43

诊断时间:2024-11-23 10:38:15

SEMIP V1.90

仅供临床参考

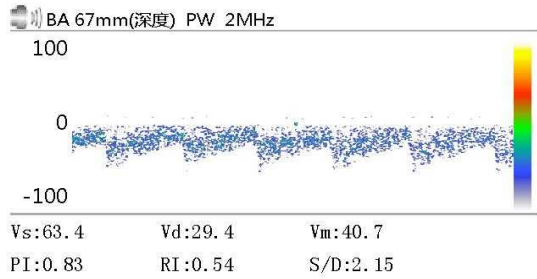
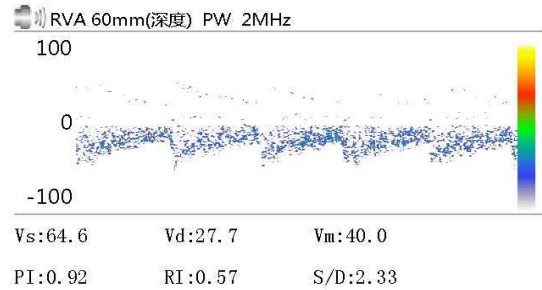
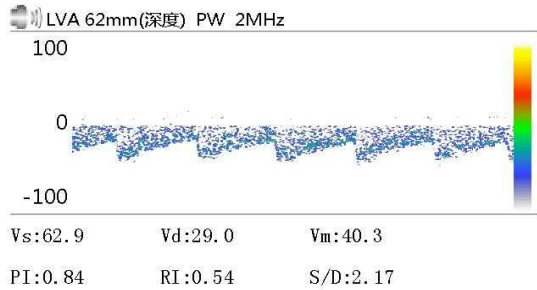
Text



大同瑞慈健康体检

颅内多普勒血流图 (TCD) 检查报告单

姓名: 纪慧慧 性别: 女 年龄: 40 岁 检查号: 2309221005
 申请科室: 体检科 申请医师: 李菊蓉 检查类型: 颅内血管 床号:



Vs: Vd: Vm:
 PI: RI: S/D:

Vs: Vd: Vm:
 PI: RI: S/D:

Vs: Vd: Vm:
 PI: RI: S/D:

医生意见
 结论: 椎-基底动脉脑血管超声未见异常。

李菊蓉

检查日期: 2024-11-23

本报告单仅提供临床参考

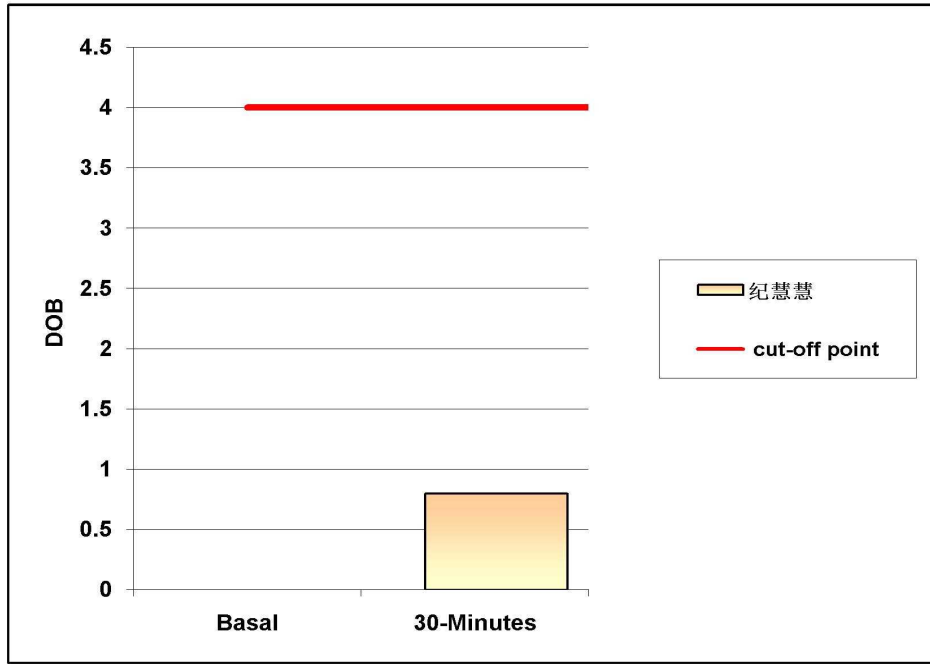
大同瑞慈健康体检

¹³C呼气试验检验报告

患者姓名	纪慧慧	年龄	40	性别	女
患者 ID	2309221005	日期	2024/11/23	联系电话	13643620707
申请医生	曹居杰	科室		住院号	

¹³C呼气试验

Basal	DOB
	0.0
30-Minutes	0.8



阳性参考值 (Delta Over Baseline(DOB)):

30分钟的DOB值:	≥ 4.0	h.p. - 阳性
	< 4.0	正常

检测结果: DOB= 0.8 阴性

结论: 您本次幽门螺旋杆菌 (h. p.) 检测结果为阴性 (正常)。

检测医生: 曹居杰

大同瑞慈健康体检

骨密度检测报告

受检者信息

受检者ID: 2309221005

姓名: 纪慧慧

出生年月日: 1984/5/1

年龄: 40

性别: 女

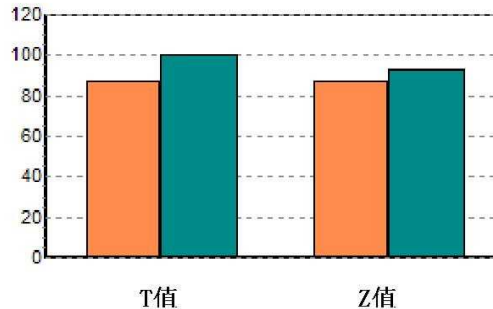
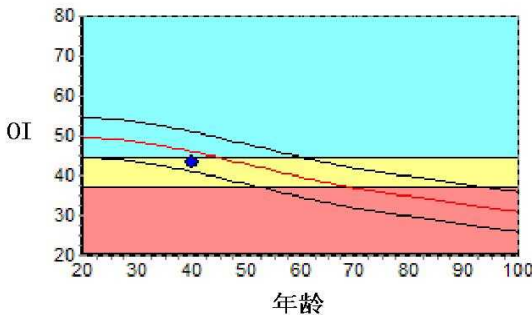
测定部位(右/左): 右

测定结果

测定日期: 2024/11/23 11:03:45

测试编号: 1/1

受测者 平均值



数据库: Asia

OI: 43.4

SOS: 1367.8 m/s, BUA: 18.9

T值: -1.25


Z值: -0.51

成人比: 87.4 %

同龄比: 94.4 %

OPR: N/A %


结果分析



正常



骨质减少



骨质疏松

注解

以上结论仅供参考

科室:

医生签名:

医院地址 大同瑞慈健康体检

地址 大同市平城区魏都大道79号

联系电话 0352-2824444

操作者 名燕凌

Rich 大同瑞慈康复医院
超声诊断图文报告

流水号: 2309221005

超声号: 1754769

姓名: 纪慧慧

年龄: 40 岁

性别: 女

检查设备: Vivid E95

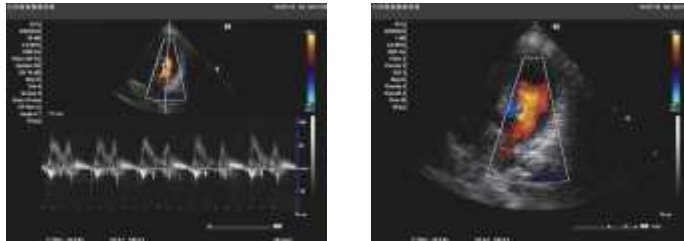
体检号: 451109

申请医院: 本院

体检科室: 体检科

检查部位: 心脏彩超

经典图像:



影像所见:

超声测量 (单位: mm)

升主动脉内径 25 (32±3mm)

左房内径 30 (35mm)

室间隔 10 (8-11mm)

左室内径 39 (47±4mm)

左室后壁 9 (8-11mm)

EF66% (50-80%)

右室内径 25 (36±4mm)

右房内径 28 (36±4mm)

FS36% (28-41%)

主肺动脉内径 20 (23±3mm)

升主动脉内径正常, 心脏各腔室大小正常, 室间隔厚度正常, 左室壁未见明显节段性运动异常, 各瓣膜及启闭功能未见明显异常, 舒张期二尖瓣口血流频谱 E/A>1, 心包腔未见积液。

影像诊断:

心脏结构及功能未见明显异常

报告医师: 郭丽霞

检查日期: 2024-11-23

审核医师: 郭丽霞

报告日期: 2024-11-23



注: 本报告仅供临床医生参考!

地址: 大同市魏都大道 79 号。若有疑问, 请致电: 0352---2830580

Rich 大同瑞慈康复医院
超声诊断图文报告

流水号: 2309221005

超声号: 1754711

姓名: 纪慧慧

年龄: 40 岁

性别: 女

检查设备: Vivid E95

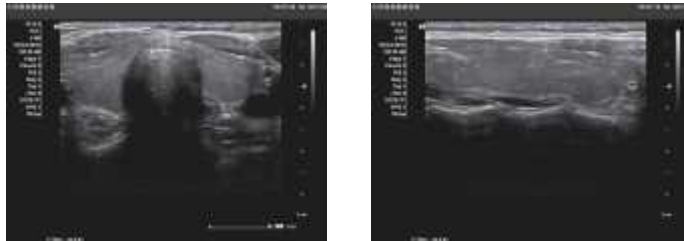
体检号: 451109

申请医院: 本院

体检科室: 体检科

检查部位: 甲状腺彩超

经典图像:



影像所见:

甲状腺双侧叶形态正常, 包膜完整, 实质回声均匀, CDFI: 未见异常血流信号。
双侧颈部未见明显肿大淋巴结。

影像诊断:

甲状腺双侧叶未见异常

报告医师: 郭丽霞

检查日期: 2024-11-23

审核医师: 郭丽霞

报告日期: 2024-11-23



注: 本报告仅供临床医生参考!

地址: 大同市魏都大道 79 号。若有疑问, 请致电: 0352---2830580

Rich 大同瑞慈康复医院
超声诊断图文报告

流水号: 2309221005

超声号: 1754737

姓名: 纪慧慧

年龄: 40 岁

性别: 女

检查设备: Vivid E95

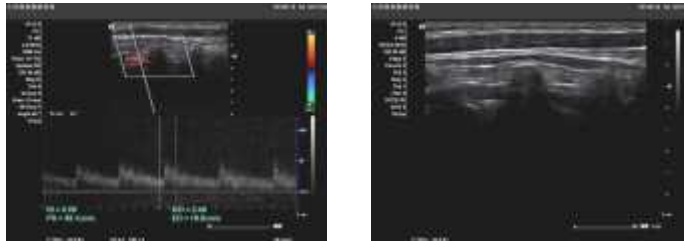
体检号: 451109

申请医院: 本院

体检科室: 体检科

检查部位: 颈部血管彩超

经典图像:



影像所见:

右锁骨下动脉起始处、双侧颈总动脉、颈内、颈外动脉起始段内中膜不增厚, 内壁欠光滑, 管壁未见明确强回声斑。

CDFI: 血流充盈好。PW: 频谱形态正常。

双侧椎动脉走行正常, 椎动脉内径正常, 管壁不厚, 管腔内为无回声, CDFI: 血流充盈好。PW: 频谱正常。

	内径 mm	流速 cm/s	RI
左侧椎动脉	3.5	47.8	0.55
右侧椎动脉	3.6	49.1	0.59

影像诊断:

双侧颈动脉、椎动脉未见明显异常

报告医师: 郭丽霞

检查日期: 2024-11-23

审核医师: 郭丽霞

报告日期: 2024-11-23



注: 本报告仅供临床医生参考!

地址: 大同市魏都大道 79 号。若有疑问, 请致电: 0352---2830580

Rich 大同瑞慈康复医院
超声诊断图文报告

流水号: 2309221005

超声号: 1754765

姓名: 纪慧慧

年龄: 40 岁

性别: 女

检查设备: Vivid E95

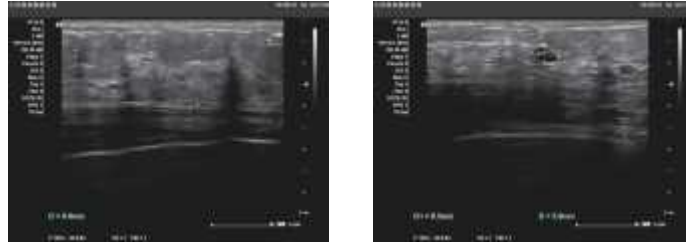体检号: 451109

申请医院: 本院

体检科室: 体检科

检查部位: 乳腺彩超

经典图像:



影像所见:

双侧乳腺腺体层次清晰, 右乳腺体厚 1.0cm, 左乳腺体厚 1.0cm, 于右乳 10 点方向距乳头约 1cm 处探及囊性结节, 大小约 0.63*0.39cm, 边界清, 形态规则, 左侧乳腺乳导管未见扩张, 未见明显占位性病变, CDFI: 未见异常血流信号。双侧腋下未见明显肿大淋巴结。

影像诊断:

右侧乳腺囊性结节 BI-RADS 2 级

报告医师: 郭丽霞

检查日期: 2024-11-23

审核医师: 郭丽霞

报告日期: 2024-11-23



注: 本报告仅供临床医生参考!

地址: 大同市魏都大道 79 号。若有疑问, 请致电: 0352---2830580

Rich 大同瑞慈康复医院
超声诊断图文报告

流水号: 2309221005

超声号: 1754773

姓名: 纪慧慧

年龄: 40 岁

性别: 女

检查设备: Vivid E95

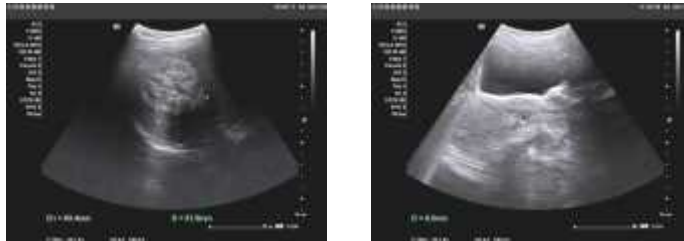
体检号: 451109

申请医院: 本院

体检科室: 体检科

检查部位: 全腹彩超

经典图像:



影像所见:

肝脏大小形态正常, 包膜光滑完整, 于肝左叶探及一偏高回声结节, 大小约 1.6*1.4cm, 边界清, 形态规则, 另于肝右叶探及一不均质回声包块, 大小约 6.3*5.2cm, 边界清, CDFI: 包块周边及内部均可见少许血流信号, 余实质回声均匀, 肝内管道系统走行清晰, 门静脉及肝内胆管不扩张。

胆囊大小形态正常, 壁不厚、光滑, 囊内透声好, 肝外胆管不扩张。

胰腺大小形态正常, 实质回声均匀, 主胰管不扩张。

脾脏大小形态正常, 实质回声均匀, 脾门静脉不宽。

双肾大小形态正常, 皮髓质分界清晰, 集合系统未见分离, 双侧输尿管未见扩张。

膀胱充盈佳, 未见明显异常。

后位子宫, 大小约 4.7*4.1*5.3cm, 肌壁回声均匀, 内膜线清晰, 厚 1.0cm, 宫内节育器位置正常, 宫颈厚约 3.4cm, 其内探及数个囊性结构, 较大约 0.6*0.5cm, 边界清, 双侧附件区未见异常。

影像诊断:

- 肝左叶高回声结节 考虑血管瘤
- 肝右叶不均质回声包块 请结合影像检查
- 宫颈肥大伴多发那囊

报告医师: 郭丽霞

检查日期: 2024-11-23

审核医师: 郭丽霞

报告日期: 2024-11-23



注: 本报告仅供临床医生参考!

地址: 大同市魏都大道 79 号。若有疑问, 请致电: 0352---2830580

姓名: 纪慧慧

年龄: 40 岁

性别: 女

检查设备: 西门子量子双源 CT

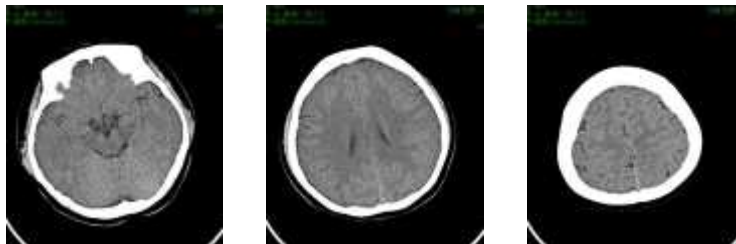体检号: 451109

申请医院: 本院

体检科室: 体检科

检查部位: 脑部双源 CT

经典图像:



影像所见:

颅脑结构双侧对称, 脑实质内未见异常密度。中线结构居中。脑沟、裂、池及脑室系统等未见异常。

影像诊断:

颅脑未见明显异常

报告医师: 剧艳军

检查日期: 2024-11-23

审核医师: 剧艳军

报告日期: 2024-11-23

姓名: 纪慧慧

年龄: 40 岁

性别: 女

检查设备: 西门子量子双源 CT

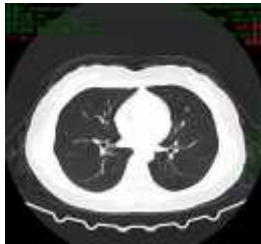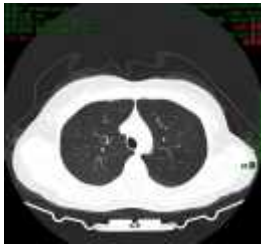体检号: 451109

申请医院: 本院

体检科室: 体检科

检查部位: 肺部双源 CT

经典图像:



影像所见:

胸廓对称, 骨性肋骨完整, 胸壁软组织结构良好, 两肺支气管血管纹理走行分布良好, 支气管束结构清晰, 双肺通气良好。肺门结构未见异常。纵隔无偏移, 段以上支气管通畅。心影及大血管形态结构正常, 纵隔内未见肿大淋巴结。胸膜未见异常。

影像诊断:

胸部未见明显异常,

报告医师: 剧艳军

检查日期: 2024-11-23

审核医师: 剧艳军

报告日期: 2024-11-23