



2309220996

# 大同瑞慈健康体检

## 报 告 册

体检编号	451100	工号	495
姓名	高秀英		
性别	女	年龄	50岁
单位	中国银行大同分行		
部门	中国银行大同分行		
联系电话	18635286159		
体检日期	2024-06-12		

尊敬的高秀英女士您好！

首先，瑞慈健康体检全体员工欢迎您的光临，并对您的信任表示衷心的感谢！

您于 2024-06-12 （体检编号：451100）完成健康检查，本机构的各科医生已根据您的体检项目及结果，汇总成此份健康体检报告，并经总检医生审核。据此提出对您健康状况的综合分析及建议。

瑞慈健康体检倡导“大健康、大康复”，提出“健康是第一财富（Rich）”的人文理念。希望您仔细阅读并妥善地保管此份健康体检报告，并认真关注报告中的提示与建议，若您对报告内容有任何疑问，可直接与瑞慈健康体检客服部联系，进一步咨询。

健康体检咨询电话：**0352-2824444**

客户服务咨询电话：**0352-2830597**

**400-6112995**

瑞慈健康体检报告由下列内容组成：

第一部分：主检报告

第二部分：分科分项结果

第三部分：检验报告

第四部分：附表

## 主检报告

### 检查综述

- 1、【血脂四项】 总胆固醇(CHOL)偏高(5.68 mmol/L) 高密度脂蛋白(HDL)偏高(1.79 mmol/L)
- 2、【肝功七项】 白蛋白/球蛋白(ALB/GLB)偏高(2.75) 总胆红素(TBIL)偏高(21.80  $\mu$ mol/L)
- 3、【尿液分析+尿沉渣】 小圆上皮细胞(SRC)偏高(1 个/u1) 鳞状上皮细胞偏高(3 /HP)
- 4、【妇科内诊】 (1) 阴道炎
- 5、【心脏彩超】 二尖瓣少量返流
- 6、【全腹彩超】 肝多发囊肿
- 7、【骨密度检查】 骨质减少

### 医生建议

#### 【总胆固醇(CHOL)偏高】：

- (1)总胆固醇是脂质的主要成分之一，其数量受年龄、家族、性别、饮食、遗传等多种因素影响。总胆固醇对人体生长发育以及新陈代谢有重要的作用，正常值是2.59-5.20mmol/L。
- (2)总胆固醇升高后，会增加类脂物质的堆积，会产生更多的血管斑块，进而增加心脑血管疾病的风险。大于5.21-5.69mmol/L是胆固醇的临界偏高，即使是一个完全健康的人，只要总胆固醇 $>$ 7.2mmol/L或低密度脂蛋白 $>$ 4.9mmol/L，未来发生心脑血管的风险就明显增高，应该马上治疗。
- (3)总胆固醇升高根据病因可分为两大类：一是原发性，是由于遗传因素缺陷所致，另一种是继发性，可引起其升高的疾病主要有糖尿病、高血压、甲减、肝肾疾病等。
- (4)降低总胆固醇的治疗中，原发性偏高应积极应用降脂药，曾经选择他汀类药物，胆固醇任不能达标的，可联合用药（如依折麦布等）。
- (5)如果总胆固醇偏高，且患者有糖尿病、高血压、甲减、肝肾疾病或者已经发生心脑血管疾病的人更应积极用药，控制降低疾病风险。
- (6)戒烟，增强运动，采用低脂、低糖饮食，少食富含脂肪、胆固醇及饱和脂肪酸的食物，多进食蔬菜、水果、豆制品、粗粮、鱼和高纤维食品。
- (7)必要时在医师指导下使用降脂药物治疗，并前往内分泌科复诊。

#### 【高密度脂蛋白(HDL)偏高】：

- (1)高密度脂蛋白(HDL)主要在肝脏合成，具有抗动脉粥样硬化的功能，是冠心病的保护因子。高密度脂蛋白(HDL)能将周围组织包括动脉壁内的胆固醇运转到肝脏进行代谢，是一种抗动脉粥样硬化的血浆脂蛋白。
- (2)高密度脂蛋白(HDL)的含量与心血管的发病率和病变程度呈负相关，即高密度脂蛋白(HDL)减低，患冠心病的危险性增加；高密度脂蛋白(HDL)含量增高，患冠心病的危险性降低。
- (3)高密度脂蛋白(HDL)对冠心病的临床诊断是一个重要的参考指标。它的升高是临床冠心病保护因子之一，并能防治和延缓动脉粥样硬化的发展。
- (4)血清中高密度脂蛋白(HDL)的降低，预示着冠心病的出现。临床上常同时测定高密度脂蛋白(HDL)和血清总胆固醇，并根据它们的比值作为冠心病的信息指标。
- (5)高密度脂蛋白(HDL)减少，主要见于冠心病、冠状动脉粥样硬化、高甘油三酯血症、慢性贫血、脑血管病、糖尿病、急慢性肝炎、肝硬化等疾病。
- (6)戒烟，增强运动，采用低脂、低糖饮食，少食富含脂肪、胆固醇及饱和脂肪酸的食物，多进食蔬菜、水果、豆制品、粗粮、鱼和高纤维食品。
- (7)建议当高密度脂蛋白(HDL)减少时，可参考其他相关指标，积极治疗基础性疾病，往内分泌科复诊。

**【白蛋白/球蛋白 (ALB/GLB) 偏高】：**

- (1) 蛋白质是反映肝脏合成功能的指标。由肝脏合成的蛋白质约占人体每天合成蛋白质总量的 40% 以上，血清中的蛋白质全部由肝脏合成，而球蛋白则主要由浆细胞合成。
- (2) 肝细胞还能将糖、脂肪转化为氨基酸，作为进一步合成蛋白质的原料，当肝脏发生病变时，血清中蛋白质的质和量均会发生改变。
- (3) 总蛋白、白蛋白还是反映肝病预后的指标，随着肝功能损害加重，失代偿期肝脏合成功能下降，肝合成蛋白功能减低，白蛋白 (A) 下降，球蛋白 (G) 升高，致使白蛋白/球蛋白 (A/G) 比值倒置。
- (4) 若血清总蛋白低于 60g/L 或白蛋白减少到 25g/L，称为低蛋白血症，易出现腹水，白蛋白/球蛋白比值小于 1，见于肝功能损害严重，预后不良（如重度肝炎肝硬化，肝外因素有肾病综合症、大面积烧伤、恶性肿瘤等）。
- (5) 若治疗后白蛋白值回升，白蛋白/球蛋白比值也趋于正常，为治疗最有效的标志。
- (6) 建议看肝功能化验单，一定要结合病情、病史、查体、彩超、影像学等结果，还有其他相关化验指标，综合考虑。若发现肝功能明显增高，应尽快前往消化科诊治。

**【总胆红素 (TBIL) 偏高】：**

- (1) 总胆红素 (TBIL) 能准确反映黄疸的程度。人体的红细胞有一定的寿命，大约是 120 天。
- (2) 当红细胞被破坏死亡后，其中的血红蛋白会被我们人体的肝、脾、骨髓内单核吞噬细胞吞噬破坏分解，在组织酶的作用下，成为血红素和球蛋白，而血红素再进一步被催化还原成胆红素，80-85% 的胆红素来源于此，另外还有 20% 的胆红素来源于血红蛋白以外的肌红蛋白等在肝脏中产生。
- (3) 未被肝细胞摄取且未与葡萄糖结合的胆红素称之为非结合胆红素，即间接胆红素 (IBIL)。间接胆红素被运载到肝脏，被肝细胞摄取，与葡萄糖醛酸结合，则形成结合胆红素 (DBIL)，即直接胆红素。在这个过程中有一部分会吸收入血，但其水平会维持动态平衡。
- (4) 总胆红素、间接胆红素、直接胆红素这三项是反映胆红素代谢的指标，而胆红素长期以来是作为溶血及肝胆疾病的重要异常指标。胆红素检查主要用于黄疸检查，反映肝脏疾病和胆道梗阻，如肝细胞发生炎症坏死等损害时会引起黄疸，胆道疾病及溶血性疾病也可引起黄疸。
- (5) 大多健康体检中发现的胆红素轻度升高并不能反映肝脏有损伤，如果直接胆红素升高的程度不高，一般可能是生理性的原因引起的，如感冒、酗酒、过于劳累、熬夜等情况，只要注意休息、戒酒，过段时间复查肝功能，一般会自行恢复。
- (6) 生活方面，多吃新鲜果蔬以补充人体所需的维生素，提高人体免疫力，多吃富含蛋白质的食物，如牛肉、鱼、蛋奶，这些都有助于修复受损的肝细胞，促进肝细胞的再生。如果胆红素升高很多，则需要完善相关检查，往消化内科诊断治疗。

**【鳞状上皮细胞偏高】：**

- (1) 在生理情况下，机体正常的新陈代谢都会引起鳞状上皮细胞的脱离，这是一种正常的机体现象。如果长时间出现鳞状上皮细胞偏高的现象时，则有可能是尿路感染、泌尿系统结石等因素导致，应及时往泌尿外科进一步诊断治疗。

**【小圆上皮细胞 (SRC) 偏高】：**

- (1) 建议泌尿外科咨询，定期复查。

**【阴道炎】：**

- (1) 阴道炎是阴道粘膜及粘膜下结缔组织的炎症，是妇科门诊常见的疾病。
- (2) 正常健康妇女，由于解剖学及生物化学特点，阴道对病原体的侵入有自然防御功能，当阴道的自然防御功能遭到破坏，则病原体易于侵入，导致阴道炎症。
- (3) 绝经后妇女由于雌激素缺乏，阴道上皮菲薄，细胞内糖原含量减少，阴道 PH 高达 7 左右，故阴道抵抗力低下，比青春期及育龄妇女易受感染。
- (4) 阴道炎临床上以白带的性状发生改变以及外阴痒痒灼痛为主要临床特点，感染累及尿道时，可有尿痛、尿急等症状。常见的阴道炎有细菌性阴道病、滴虫性阴道炎、霉菌性阴道炎、老年性阴道炎。
- (5) 阴道炎由不同的病原体感染所致，一旦出现外阴不适，白带异常，立即去医院检查，确定病原体，针对病因治疗。

**【二尖瓣少量返流】：**

(1) 由于二尖瓣瓣膜轻微的改变而产生二尖瓣相对关闭不全。在很多人中，没有临床症状，只有在做心脏彩超时发现。一般不需要治疗，建议定期复查，必要时心内科结合临床考虑。

**【肝多发囊肿】：**

(1) 首次发现，应往肝胆外科复查就诊，待确诊后小于 5cm 者请 3 个月到半年复查；大于 5cm 者请到肝胆外科诊治。

**【骨质减少】：**

(1) 骨质减少是指以单位体积内骨组织量减少为特点的代谢性骨病变，表示骨骼密度低于正常水平，因为骨骼密度是测量骨骼强度的指标。骨质减少是一种渐进的形式，但能够反映骨骼状况。骨质减少是骨质疏松的前兆，其发展到严重程度就是骨质疏松。

(2) 骨骼随着年龄的增长，细胞活跃程度会逐渐降低，并且年龄增长后，体内性激素水平会逐渐下降，钙、锌、维生素 D 等微量元素吸收不足，导致骨质减少。此外，如果缺乏运动、过度挑食、偏食等情况，也会影响机体对微量元素的吸收，进而导致骨质减少。

(3) 骨质减少在临床上多见于孕妇和中老年人群，孕妇因为胎儿生长发育需要钙质，骨质会出现减少；中老年人群因为年龄增长也会出现钙质的流失。

(4) 此外，女性绝经期后雌激素分泌会明显下降导致破骨细胞活跃，引起骨量丢失而出现骨质减少；甲状腺、甲状旁腺功能亢进等继发性疾病也可导致骨质减少。

(5) 临床上常用双能 X 线骨密度测量作为测量骨质流失的一种方法，其测量骨密度主要是在脊柱、髋关节等部位；跟骨的定量超声也可用于普通筛查，其方法费用低、便携且无电离辐射。

(6) 定期复查骨密度，每年做一次骨密度的检测。如果骨质继续减少，就需要药物的治疗（如钙尔奇 D、骨化三醇等）。

(7) 经常晒太阳或补充维生素 D。加强体育锻炼，多参加户外运动。补钙，钙含量多的食品主要见于海产品、牛奶、豆腐、豆浆、酸奶、芝麻、绿色蔬菜等，到了五十岁以后最好口服钙片，以促进钙的吸收。

汇总医生： 丁昊炜

主检日期： 2024-06-17

主检医生：

## 分科结果

## 身高、体重、血压

项目名称	检查结果	项目名称	检查结果
身高	160cm	体重	50kg
血压	134/84mmHg		

**\*小结：**

未见异常

操作员：陈红锦

检查日期：2024-06-12

检查医生：名燕凌

## 内科

项目名称	检查结果	项目名称	检查结果
心率	75次/min	心律	齐
心脏杂音	无	心界	正常
肺部	正常	呼吸音	呼吸音清
啰音	未闻及	叩诊	叩诊呈清音
腹部触诊	腹部平软	发育	正常
肝胆	肋下未触及	脾脏	肋下未触及
双肾	无叩击痛	肠鸣音	正常
营养	良好	神经系统	正常
生理反射	生理反射存在	病理反射	病理反射未引出
颅神经	正常	运动功能	正常
深浅感觉	正常	其它	无异常发现
既往史	无		

**\*小结：**

未见异常

操作员：杨淑兰

检查日期：2024-06-12

检查医生：杨淑兰

## 外科（女）

项目名称	检查结果	项目名称	检查结果
皮肤	正常	甲状腺	无肿大
浅表淋巴结	无肿大	肛门	拒检
泌尿外生殖器	正常	四肢关节	未见异常
腹股沟	未见异常	足背动脉	正常
紫绀	无	色素沉着	无
脱毛	无	脱色	无
浮肿	无	皮下结节	无
头颅	正常	颈部	正常
乳腺	正常	脊柱	正常
直肠	未检	皮肤黄疸	无
四肢	活动正常	其他	无

## \*小结:

未见异常

操作员：魏利平

检查日期:2024-06-12

检查医生：魏利平

## 妇科内诊

项目名称	检查结果	项目名称	检查结果
外阴	正常	尿道口	正常
阴道	阴道炎	子宫	正常
附件	正常	宫颈	光滑
后穹窿	正常		

## \*小结:

(1) 阴道炎

操作员：智美玲

检查日期:2024-06-12

检查医生：智美玲

## 检验报告

## 血流变

项目名称	检查结果	单位	参考值	提示
全血粘度高切 200/s	3.82	mpas	3.36--4.32	
全血粘度中切 100/s	4.07	mpas	3.43--4.59	
全血粘度中切 50/s	4.44	mpas	3.85--5.45	
全血还原粘度高切	5.41	mpas	3.69--8.74	
全血还原粘度低切	33.66	mpas	26.87--47.57	
血浆粘度	1.55	mpas	1.26--1.70	
血沉(ESR)	3.30	mm/h	0--20	
红细胞压积	0.42	L/L	0.35--0.45	
红细胞聚集指数	4.10		3.19--5.33	
红细胞变形指数	0.72		0.53--1.11	
红细胞刚性指数	3.49		2.17--6.94	
血沉方程 K 值	11.48	mm/h	0--80.48	
全血粘度 1/s	15.69	mpas	13.79--17.91	
全血高切相对指数	2.47		1.9--3.4	
全血低切相对指数	10.12		8.1--14.2	

## \*小结:

未见异常

操作员：王小雪

检查日期:2024-06-12

检查医生:陈建国

## 尿液分析+尿沉渣

项目名称	检查结果	单位	参考值	提示
白细胞尿	1	个/ul	0--13	
上皮细胞(EC)	4	/HP	0--28	
管型(CAST)	0	个/ul	0--1	

霉菌(尿)	0	/HP	0--0	
结晶	0	/HP	0--10	
透明度(CLA)	清亮			
胆红素(BIL)	-		阴性	
隐血(ERY)	-		阴性	
小圆上皮细胞(SRC)	1	个/ul	0--0	↑
维生素 C	-		阴性	
异常红细胞	1	个/ul	0--3	
红细胞(正常)	0	个/ul	0--6	
鳞状上皮细胞	3	个/ul	0--0	↑
粘液丝	0	个/ul	0--0	
颜色(Colour)	淡黄色			
尿葡萄糖(GLU)	-		阴性	
酮体(KET)	-		阴性	
比重(SG)	1.005		1.003--1.030	
酸碱度(PH)	6.5		4.5--8.0	
尿蛋白质(PRO)	-		阴性	
尿胆原(URO)	-		阴性	
亚硝酸盐(NIT)	-		阴性	
红细胞(尿)(RBC)	1	个/ul	0--6	
尿白细胞(LEU)	-		阴性	

**\*小结:**

小圆上皮细胞(SRC)偏高(1 个/ul) 鳞状上皮细胞偏高(3 /HP)

操作员: 刘慧芳 检查日期:2024-06-16 检查医生:陈建国

**肝功七项**

项目名称	检查结果	单位	参考值	提示
总蛋白(T PROT)	66.7	g/L	65--85	

白蛋白(ALB)	48.90	g/L	40--55	
球蛋白(GLB)	17.80	g/L	15--35	
白蛋白/球蛋白(ALB/GLB)	2.75		1.0--2.5	↑
总胆红素(TBIL)	21.80	umol/L	0--21	↑
丙氨酸氨基转移酶(ALT)	20.00	U/L	7--40	
门冬氨酸氨基转移酶(AST)	28.00	U/L	13--35	

**\*小结:**

白蛋白/球蛋白(ALB/GLB)偏高(2.75) 总胆红素(TBIL)偏高(21.80 umol/L)

操作员：乔叶 检查日期:2024-06-12 检查医生:陈建国

**心肌酶谱**

项目名称	检查结果	单位	参考值	提示
乳酸脱氢酶(LDH)	160.00	U/L	120--250	
肌酸激酶(CK)	66.00	U/L	40--200	
肌酸激酶同工酶(CK-Mb(M))	8	U/L	0--25	
高敏肌钙蛋白(Tnl)	2.70	pg/ml	0--46.47	

**\*小结:**

未见异常

操作员：乔叶 检查日期:2024-06-12 检查医生:陈建国

**血常规（五分类）**

项目名称	检查结果	单位	参考值	提示
白细胞(WBC)	3.63	10 <sup>9</sup> /L	3.5--9.5	
淋巴细胞绝对值(LY#)	1.24	10 <sup>9</sup> /L	1.1--3.2	
淋巴细胞百分比(LY%)	34.0	%	20--50	
中性粒细胞绝对值(GR#)	2.11	10 <sup>9</sup> /L	1.8--6.3	
中性粒细胞百分比(GR%)	58.3	%	40--75	

嗜碱性粒细胞绝对值(BA#)	0.01	10 <sup>9</sup> /L	0--0.06
嗜碱性粒细胞百分比 (BA%)	0.3	%	0--1.0
嗜酸性粒细胞绝对值(EO#)	0.05	10 <sup>9</sup> /L	0.02--0.52
嗜酸性粒细胞百分比 (EO%)	1.3	%	0.4--8.0
血小板(PLT)	129	10 <sup>9</sup> /L	125--350
血小板分布宽度(PDW)	16.4	%	15--17
平均血小板体积(MPV)	12.5	fl	6.0--14.0
血小板压积(PCT)	0.162	%	0.11--0.28
红细胞(RBC)	4.66	10 <sup>12</sup> /L	3.8--5.1
血红蛋白	141	g/L	115--150
红细胞压积(HCT)	42.0	%	35--45
红细胞平均体积(MCV)	90.2	fl	82--100
平均血红蛋白含量(MCH)	30.2	pg	27--34
平均血红蛋白浓度(MCHC)	335	g/L	316--354
单核细胞绝对值(MO#)	0.22	10 <sup>9</sup> /L	0.1--0.60
单核细胞百分比(MO%)	6.1	%	3--10
红细胞分布宽度标准差 (RDW-SD)	39.7	fl	35--56
红细胞分布宽度变异系数 (RDW-CV)	11.8	%	10.6--16.6
大血小板比率	44.0	%	11--45
大血小板数目	57	10 <sup>9</sup> /L	30--90
未成熟粒细胞数目	0.00	10 <sup>9</sup> /L	0--999
未成熟粒细胞百分比	0.1	%	0--100
有核红细胞数目	0.000	10 <sup>9</sup> /L	0--9999
有核红细胞百分比	0.00	/100WBC	0--9999

**\*小结:**

未见异常

操作员：王小雪 检查日期：2024-06-12 检查医生：陈建国

### 肾功三项

项目名称	检查结果	单位	参考值	提示
肌酐(CREA)	48.00	umol/L	41--73	
尿酸(UA)	268.00	umol/L	140--340	
尿素测定 (Urea)	5.20	mmol/L	2.6--7.5	

**\*小结：**

未见异常

操作员：乔叶 检查日期：2024-06-12 检查医生：陈建国

### 空腹血糖

项目名称	检查结果	单位	参考值	提示
葡萄糖(GLU)	4.96	mmol/L	3.89--6.1	

**\*小结：**

未见异常

操作员：乔叶 检查日期：2024-06-12 检查医生：陈建国

### 血脂四项

项目名称	检查结果	单位	参考值	提示
动脉硬化指数	1.68		1.31--3.19	
总胆固醇(CHOL)	5.68	mmol/L	2.59--5.2	↑
甘油三脂(TG)	0.91	mmol/L	0.7--1.7	
低密度脂蛋白(LDL)	3.01	mmol/L	0--4.13	
高密度脂蛋白(HDL)	1.79	mmol/L	0.77--1.55	↑

**\*小结：**

总胆固醇(CHOL)偏高(5.68 mmol/L) 高密度脂蛋白(HDL)偏高(1.79 mmol/L)

操作员：乔叶 检查日期：2024-06-12 检查医生：陈建国

## 人乳头瘤病毒检查 (HPV)

项目名称	检查结果	单位	参考值	提示
HPV 高危亚型 16	阴性(-)		阴性	
HPV 高危亚型 18	阴性(-)		阴性	
HPV 高危亚型 31	阴性(-)		阴性	
HPV 高危亚型 26	阴性(-)		阴性	
HPV 高危亚型 33	阴性(-)		阴性	
HPV 高危亚型 35	阴性(-)		阴性	
HPV 高危亚型 39	阴性(-)		阴性	
HPV 高危亚型 45	阴性(-)		阴性	
HPV 高危亚型 51	阴性(-)		阴性	
HPV 高危亚型 52	阴性(-)		阴性	
HPV 高危亚型 53	阴性(-)		阴性	
HPV 高危亚型 56	阴性(-)		阴性	
HPV 高危亚型 58	阴性(-)		阴性	
HPV 高危亚型 59	阴性(-)		阴性	
HPV 高危亚型 66	阴性(-)		阴性	
HPV 高危亚型 68	阴性(-)		阴性	
HPV 高危亚型 73	阴性(-)		阴性	
HPV 高危亚型 82	阴性(-)		阴性	
HPV 低危亚型 6	阴性(-)		阴性	
HPV 低危亚型 11	阴性(-)		阴性	
HPV 低危亚型 42	阴性(-)		阴性	
HPV 低危亚型 43	阴性(-)		阴性	
HPV 低危亚型 81	阴性(-)		阴性	

**\*小结:**

未见异常

姓名：高秀英 性别：女 年龄：50 登记流水：2309220996 体检日期：2024-06-12

---

操作员：刘慧芳 检查日期:2024-06-15 检查医生:康建忠

---

# 大同现代医学检验实验室

## 液基薄层细胞学图文报告

ID: 2024099853

病理号: 093352

姓名: 高秀英

性别: 女

年龄: 50岁

送检科室:

电话号码: 18635286159

床号:

病历号:

体检号: 2309220996

送检医院: 大同瑞慈康复体检

送检日期: 2024-06-12

末次月经:

送检医生:

采样日期:

报告日期: 2024-06-12

标本满意度: 满意

细胞量: >45%

红细胞:

经期样本:

颈管细胞:

化生细胞:

鳞状细胞:

宫颈柱状细胞:

未见上皮内病变/恶性细胞:

正常范围内:

良性反应性改变:

- 炎症: 
  - 轻度:
  - 中度:
  - 重度:
- 放疗:
- 妊娠:
- 萎缩性:
- 宫内避孕器:
- 其他:

病原体: 滴虫感染:  念珠菌感染:  细菌感染:

提示 HPV 感染:  疱疹病毒感染:

鳞状上皮细胞分析:

非典型鳞状细胞:

- 倾向上皮内瘤变:
- 倾向良性反应性改变:
- 不能明确意义(ASC-US):
- 不排除高度病变(ASC-H):

上皮内低度病变:  鳞癌:

上皮内高度病变:

- CIN2:
- CIN3:

腺上皮细胞分析:

非典型腺细胞:

- 宫内膜:
- 来源不明:

非典型腺细胞(宫颈管):

- 倾向原位腺癌:
- 不能明确意义:
- 倾向良性反应性改变:

腺癌:

- 宫颈管:
- 宫内膜:
- 其它:

炎细胞:

- 轻度:
- 中度:
- 重度:

可疑腺癌:

诊断意见: 未见上皮内病变或恶性细胞 (NILM)。

建议:

报告医师: 张荣生

地址: 大同市魏都大道 79 号, 本报告医师签字后有效  
咨询: 0352-2830587 4006-122-995

妇科细胞学是筛查项目, 出于技术原因, 可能会有假阴性结果, 本检测仅对来样负责, 如果对结果有疑义, 请在收到报告 7 天内与我们联系。

# 大同瑞慈康复医院 12导联心电图报告

高秀英 女 50岁 体检号:451100

病床号:


诊断结果:

- 1.窦性心律
- 2.正常心电图

诊断医生:

张之生

HR : 77bpm [60 ~ 100bpm]  
 P : 92ms [0 ~ 110ms]  
 PR : 147ms [120 ~ 200ms]  
 QRS : 82ms [60 ~ 100ms]  
 QT/QTc : 377/429ms [320 ~ 440/0 ~ 460ms]  
 P/QRS/T : -26 1 /51/56deg. [0 ~ 75/-30 ~ 90/0 ~ 75deg]  
 RV5/SV1 : 1.307/0.666mV [0.0 ~ 2.5/0.0 ~ 2.0mV]



检查时间:2024-06-12 10:10:22

诊断时间:2024-06-12 10:29:13

SEMIP V1.90

仅供临床参考

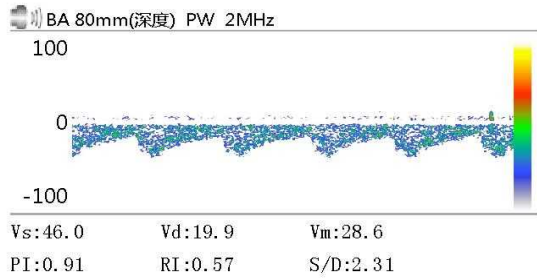
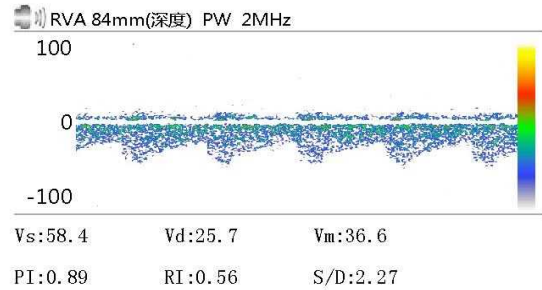
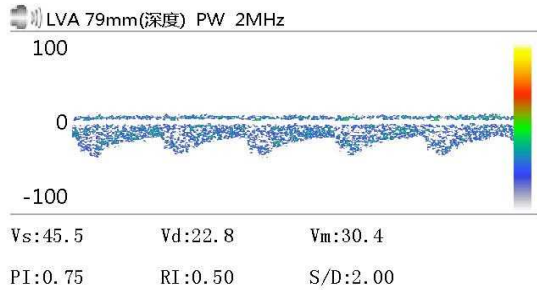
Text



# 大同瑞慈健康体检

## 颅内多普勒血流图 (TCD) 检查报告单

姓名: 高秀英      性别: 女      年龄: 50 岁      检查号: 2309220996  
 申请科室: 体检科      申请医师: 李菊蓉      检查类型: 颅内血管      床号:



Vs:              Vd:              Vm:  
 PI:              RI:              S/D:

Vs:              Vd:              Vm:  
 PI:              RI:              S/D:

Vs:              Vd:              Vm:  
 PI:              RI:              S/D:

### 医生意见

结论: 椎-基底动脉脑血管超声未见异常。

李菊蓉

检查日期: 2024-06-12

本报告单仅提供临床参考

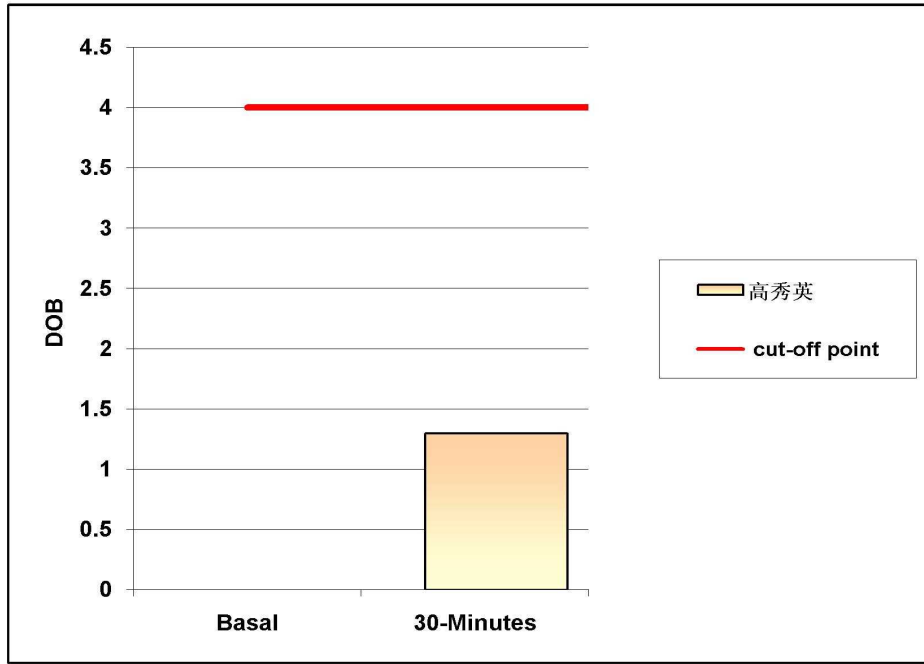
# 大同瑞慈健康体检

## <sup>13</sup>C呼气试验检验报告

患者姓名	高秀英	年龄	50	性别	女
患者 ID	2309220996	日期	2024/6/12	联系电话	
申请医生	曹居杰	科室		住院号	

### <sup>13</sup>C呼气试验

	DOB
Basal	0.0
30-Minutes	1.3



阳性参考值 (Delta Over Baseline(DOB)):

30分钟的DOB值:	≥ 4.0	h.p. - 阳性
	< 4.0	正常

检测结果: DOB= 1.3 阴性

结论: 您本次幽门螺旋杆菌 (h. p.) 检测结果为阴性 (正常)。

检测医生: 曹居杰

# 大同瑞慈健康体检

## 骨密度检测报告

### 患者信息

患者ID: 2309220996  
姓名: 高秀英  
出生年月日: 1973-7-4

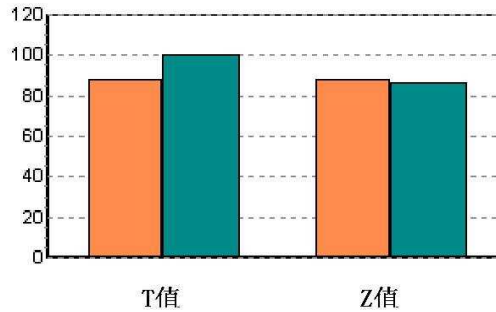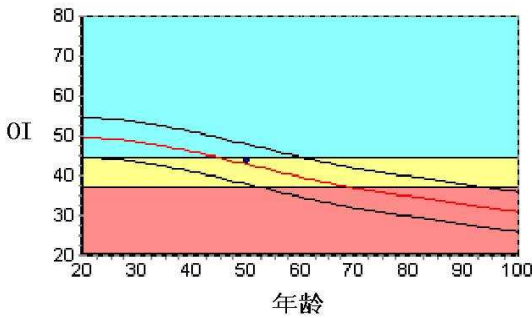
年龄: 50  
性别: 女  
测定部位(右/左): 右

### 测定结果

测定日期: 2024-6-12

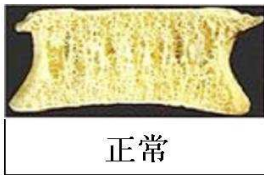
测试编号: 1/1

受测者 平均值

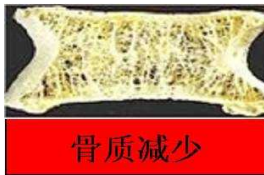


数据库:	Asia	成人比:	88.0	%
OI:	43.7	同龄比:	101.9	%
SOS:	1361.7 m/s	OPR:	N/A	%
T值:	-1.19			
Z值:	0.16			

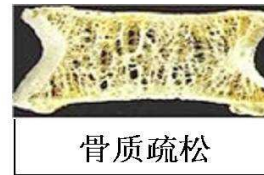
### 结果分析



正常



骨质减少



骨质疏松

### 注解

以上结论仅供参考

科室:

医生签名:

医院地址 大同市平城区魏都大道79号

联系电话 0352-2824444  
操作者 名燕凌

## 双源 CT 诊断图文报告

流水号: 2309220996

影像号: CT20240612040

姓名: 高秀英

年龄: 50 岁

性别: 女

检查设备: 西门子量子双源 CT

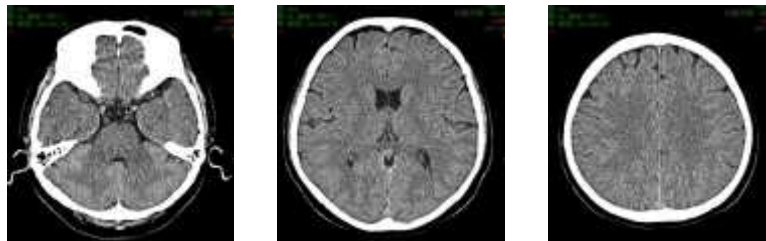体检号: 451100

申请医院: 本院

体检科室: 体检科

检查部位: 脑部双源 CT

经典图像:



影像所见:

颅脑结构双侧对称, 脑实质内未见异常密度。中线结构居中。脑沟、裂、池及脑室系统等未见异常。

影像诊断:

颅脑未见明显异常

报告医师: 剧艳军

检查日期: 2024-06-12

审核医师: 剧艳军

报告日期: 2024-06-12

## 双源 CT 诊断图文报告

流水号: 2309220996

影像号: CT20240612039

姓名: 高秀英

年龄: 50 岁

性别: 女

检查设备: 西门子量子双源 CT

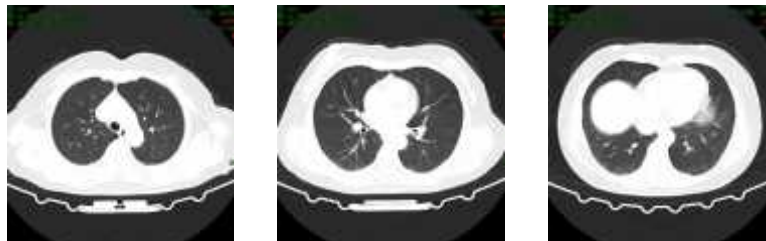体检号: 451100

申请医院: 本院

体检科室: 体检科

检查部位: 肺部双源 CT

经典图像:



影像所见:

胸廓对称, 骨性肋骨完整, 胸壁软组织结构良好, 两肺支气管血管纹理走行分布良好, 支气管束结构清晰, 双肺通气良好。肺门结构未见异常。纵隔无偏移, 段以上支气管通畅。心影及大血管形态结构正常, 纵隔内未见肿大淋巴结。胸膜未见异常。

影像诊断:

胸部未见明显异常,

报告医师: 剧艳军

检查日期: 2024-06-12

审核医师: 剧艳军

报告日期: 2024-06-12

## 超声诊断图文报告

流水号: 2309220996

影像号: 1586556

姓名: 高秀英

年龄: 50 岁

性别: 女

检查设备: Vivid E95

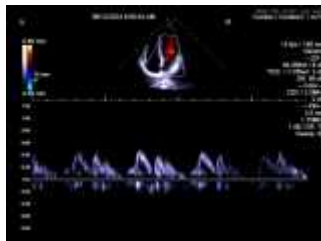
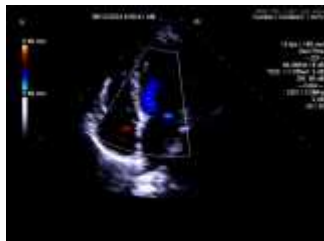
体检号: 451100

申请医院: 本院

体检科室: 体检科

检查部位: 心脏彩超

### 经典图像:



### 影像所见:

超声测量 (单位: mm)

升主动脉内径 24 (32±3mm)

左房内径 28 (35mm)

室间隔 10 (8-11mm)

左室内径 42 (47±4mm)

左室后壁 10 (8-11mm)

EF71% (50-80%)

右室内径 29 (36±4mm)

右房内径 30 (36±4mm)

FS40% (28-41%)

主肺动脉内径 22 (23±3mm)

升主动脉内径正常, 心脏各腔室大小正常, 室间隔厚度正常, 左室壁未见明显节段性运动异常, 二尖瓣回声正常, 收缩期房侧可见少量返流信号, 余瓣膜及启闭功能未见明显异常, 舒张期二尖瓣口血流频谱 E/A>1, 心包腔未见积液。

### 影像诊断:

二尖瓣少量返流

报告医师: 李菊蓉

检查日期: 2024-06-12

审核医师: 李菊蓉

报告日期: 2024-06-12



大同市医学影像研究中心

注: 本报告仅供临床医生参考!

地址: 大同市魏都大道 79 号。若有疑问, 请致电: 0352-2830580

## 超声诊断图文报告

流水号: 2309220996

影像号: 1586477

姓名: 高秀英

年龄: 50 岁

性别: 女

检查设备: Vivid E95

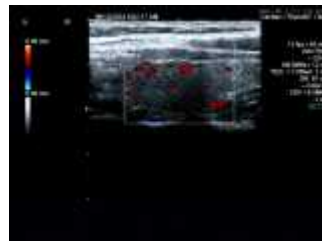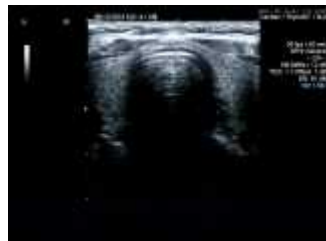体检号: 451100

申请医院: 本院

体检科室: 体检科

检查部位: 甲状腺彩超

经典图像:



影像所见:

甲状腺双侧叶形态正常, 包膜完整, 实质回声均匀, CDFI: 未见异常血流信号。  
双侧颈部未见明显肿大淋巴结。

影像诊断:

甲状腺双侧叶未见异常

报告医师: 李菊蓉

检查日期: 2024-06-12

审核医师: 李菊蓉

报告日期: 2024-06-12

## 超声诊断图文报告

流水号: 2309220996

影像号: 1586548

姓名: 高秀英

年龄: 50 岁

性别: 女

检查设备: Vivid E95

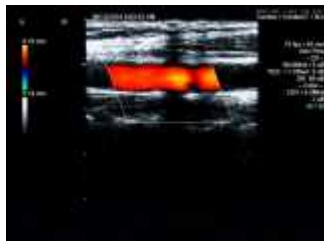
体检号: 451100

申请医院: 本院

体检科室: 体检科

检查部位: 颈部血管彩超

经典图像:



影像所见:

右锁骨下动脉起始处、双侧颈总动脉、颈内、颈外动脉起始段内中膜不增厚，内壁欠光滑，管壁未见明确强回声斑。CDFI: 血流充盈好。PW: 频谱形态正常。

双侧椎动脉走行正常，椎动脉内径正常，管壁不厚，管腔内为无回声，CDFI: 血流充盈好。PW: 频谱正常。

影像诊断:

双侧颈动脉、椎动脉未见明显异常

报告医师: 李菊蓉

检查日期: 2024-06-12

审核医师: 李菊蓉

报告日期: 2024-06-12

## 超声诊断图文报告

流水号: 2309220996

影像号: 1586552

姓名: 高秀英

年龄: 50 岁

性别: 女

检查设备: Vivid E95

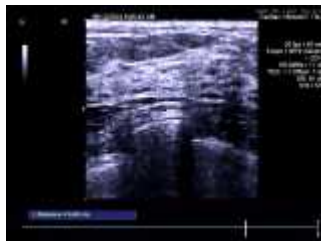
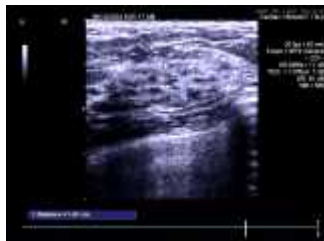
体检号: 451100

申请医院: 本院

体检科室: 体检科

检查部位: 乳腺彩超

经典图像:



影像所见:

双侧乳腺腺体层次清晰, 右乳腺体厚 0.9cm, 左乳腺体厚 1.0cm, 乳导管未见扩张, 未见明显占位性病变, CDFI: 未见异常血流信号。

双侧腋下未见明显肿大淋巴结。

影像诊断:

双侧乳腺未见明显异常

报告医师: 李菊蓉

检查日期: 2024-06-12

审核医师: 李菊蓉

报告日期: 2024-06-12

## 超声诊断图文报告

流水号: 2309220996

影像号: 1586559

姓名: 高秀英

年龄: 50 岁

性别: 女

检查设备: Vivid E95

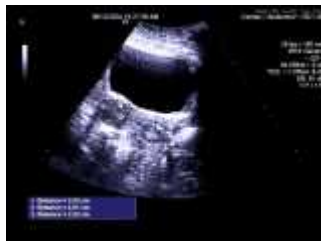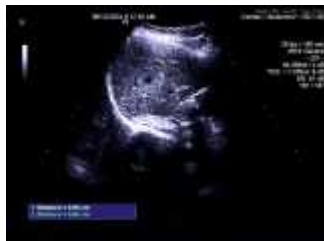体检号: 451100

申请医院: 本院

体检科室: 体检科

检查部位: 全腹彩超

经典图像:



影像所见:

肝脏大小形态正常,包膜光滑完整,肝内探及数个囊性回声,大者位于右叶,大小约 1.0\*0.6cm,余实质回声均匀,肝内管道系统走行清晰,门静脉及肝内胆管不扩张。

胆囊大小形态正常,壁不厚、光滑,囊内透声好,肝外胆管不扩张。

胰腺大小形态正常,实质回声均匀,主胰管不扩张。

脾脏大小形态正常,实质回声均匀,脾门静脉不宽。

双肾大小形态正常,皮髓质分界清晰,集合系统未见分离,双侧输尿管未见扩张。

膀胱充盈佳,未见明显异常。

前位子宫,大小约 4.0\*2.3\*3.2cm,肌壁回声均匀,内膜显示不清,宫腔内探及节育器回声,位置正常,宫颈厚约 2.5cm,双侧附件区未见异常。

影像诊断:

肝多发囊肿

报告医师: 李菊蓉

检查日期: 2024-06-12

审核医师: 李菊蓉

报告日期: 2024-06-12