



2309220994

大同瑞慈健康体检

报 告 册

体检编号	451098	工号	493
姓名	陆育春		
性别	男	年龄	78岁
单位	中国银行大同分行		
部门	中国银行大同分行		
联系电话	18515986288		
体检日期	2023-11-21		

尊敬的陆育春先生您好！

首先,瑞慈健康体检全体员工欢迎您的光临,并对您的信任表示衷心的感谢！

您于 2023-11-21 (体检编号: 451098) 完成健康检查,本机构的各科医生已根据您的体检项目及结果,汇总成此份健康体检报告,并经总检医生审核。据此提出对您健康状况的综合分析及建议。

瑞慈健康体检倡导“大健康、大康复”,提出“健康是第一财富 (Rich)”的人文理念。希望您仔细阅读并妥善地保管此份健康体检报告,并认真关注报告中的提示与建议,若您对报告内容有任何疑问,可直接与瑞慈健康体检客服部联系,进一步咨询。

健康体检咨询电话: **0352-2824444**

客户服务咨询电话: **0352-2830597**

400-6112995

瑞慈健康体检报告由下列内容组成:

第一部分:主检报告

第二部分:分科分项结果

第三部分:检验报告

第四部分:附表

主检报告

检查综述

- 1、【身高、体重、血压】（1）体重指数 27.28：超重（2）血压 167/55：本次测量收缩期血压偏高
- 2、【眼科】（1）视力下降（2）光感（3）晶状体：左眼人工晶体右眼白内障
- 3、【空腹血糖】葡萄糖(GLU)偏高(7.54 mmol/L)
- 4、【肝功七项】丙氨酸氨基转移酶(ALT)偏高(62.00 U/L) 门冬氨酸氨基转移酶(AST)偏高(47.00 U/L)
- 5、【尿液分析+尿沉渣】鳞状上皮细胞偏高(1 /HP) 粘液丝偏高(13 /HP) 尿蛋白质(PRO)+-
- 6、【肺部双源 CT】胸部未见明显异常 冠状动脉硬化性改变，进一步检查
- 7、【MR 检查】1、腰 1-2、2-3、3-4、4-5、腰 5-骶 1 椎间盘膨出伴突出（中央型），对应椎管狭窄，黄韧带肥厚 2、腰 4 椎体许莫氏结节形成 3、腰 3、4、5 椎体终板炎 I 型 4、腰椎椎体骨质增生
- 8、【心电图】1. 窦性心律 2. T 波低平
- 9、【经颅多普勒】椎-基底动脉血流速度减慢
- 10、【甲状腺彩超】1. 甲状腺左侧叶等回声结节 TI-RADS 4a 级 建议进一步检查 2. 甲状腺双侧叶多发实性结节 TI-RADS 3 级 3. 甲状腺右侧叶囊性结节 TI-RADS 2 级
- 11、【颈部血管彩超】1. 右锁骨下动脉起始处斑块形成 2. 双侧颈动脉粥样硬化伴多发斑块 3. 左侧椎动脉细窄
- 12、【全腹彩超】1. 脂肪肝（轻度） 2. 胆囊切除术后，肝外胆管不扩张 3. 双肾囊肿（右侧多发）
- 13、【骨密度检查】骨质疏松
- 14、【口腔科】（1）左下第一磨牙 铸造冠修复 左上尖牙 左上侧切牙 左上中切牙 右上中切牙 右上侧切牙 右上尖牙 右下中切牙 右下侧切牙 右下尖牙 烤瓷冠修复（2）牙龈萎缩 牙龈色红，探之出血（3）牙周：牙结石

医生建议

【超重】：

- (1) 体重指数是判断体重超标或偏低的主要指标。体重是反映和衡量一个人健康状况的重要标志之一，过胖和过瘦都不利于健康，身高体重不协调也不会给人以美感。体重的变化，还会直接反映身体长期的热量平衡状态。
- (2) 当需要比较及分析一个人的体重对于不同身高的人所带来的健康影响时，体重指数是一个中立而可靠的指标。其主要适用于需要体重测试、体型肥胖和全身检查的人群。
- (3) 体重指数（BMI）是世界卫生组织推荐的国际统一使用的肥胖分型标准，也是目前国际上常用的衡量人体胖瘦程度以及是否健康的一个标准，其计算方式为： $BMI = \text{体重（千克）} / \text{身高（米} \times \text{米）}$ 。成人的标准值是 BMI 18.5-23.9 之间。低于 18.5 为体重指数偏低；高于 23.9 则为体重指数偏高。
- (4) 一般表现为体重超重或肥胖，超重及肥胖会出现一系列代谢性疾病，如高血压、高血糖、高血脂、高尿酸血症等，所以体重指数偏高者一定要注意控制体重。
- (5) 合理控制饮食，食品多样化，食物纤维可适量增加，饮食规律，避免暴饮暴食，低盐、低脂饮食为主，减少高热量食物的摄入。
- (6) 加强体育锻炼，每天最少保持 30 分钟的中等强度运动。鼓励每天至少快步走 6000 步比较健康。肥胖患者不适合较剧烈的运动，会加重膝关节的负担，可以选择游泳、划船等对膝关节负荷较小的运动。
- (7) 定期检查血糖、血脂、肝功、肝脏 B 超等，积极治疗基础性疾病。
- (8) 减少热量摄取及增加热量消耗。强调以健康行为、饮食、运动为主的综合治疗。

【本次测量收缩期血压偏高】：

- (1)所谓单纯收缩期高血压，顾名思义是指一个人的舒张压（即低压）不高，仅仅是收缩压（即高压）超过正常范围。
- (2)单纯收缩期高血压标准为收缩压在 140mmHg 以上，舒张压为 90mmHg 以下。如果收缩压在 140-149mmHg，又称单纯收缩期临界高血压。由于单纯收缩期高血压大部分发生在 60 岁以上的老年人，故又称老年单纯收缩期高血压。
- (3)当病人患动脉硬化、甲状腺功能亢进、主动脉关闭不全、体循环动静脉瘘、动脉导管未闭及原因不明的高动力循环状态时，也常伴有收缩期高血压，但这些不包括在单纯收缩期高血压范围内。
- (4)劳逸结合，保持良好身心状态。避免各种诱因：如情绪低落、紧张等。改进生活方式，适当低盐、低脂、低胆固醇饮食，戒烟酒。必要时心血管专科诊治，定期复诊。
- (5)平时应低盐（每天 5~10g）、低脂饮食（少吃动物脂肪与内脏）；忌烟限酒。遵照医嘱坚持服药，定期测量血压，宜控制在 140/90mmHg 以下，若合并有糖尿病和肾病，要把血压控制在 130/80mmHg 以下。
- (6)血压到正常水平时，说明此时选用的降压药和治疗方案基本合适，但并不意味着高血压已被“治愈”，应坚持治疗。若盲目自行停药或间断服药，常会使血压波动很大，而加重心、脑、肾和血管的损害。

【视力下降】：

- (1)视力下降是由角膜白斑或角膜炎、晶状体混浊、眼底疾病、屈光不正等原因引起，建议眼科诊断治疗。

【葡萄糖 (GLU) 偏高】：

- (1)正常情况下，人体中糖的分解和合成代谢处于动态平衡，保持相对恒定。血清葡萄糖是指血液中的葡萄糖浓度，是诊断糖尿病最重要检查项目之一。
- (2)空腹血糖偏高可分为生理性偏高（如餐后、高糖饮食、剧烈运动、情绪激动等均可引起一过性增高，经过休息后血糖值可以恢复正常）和病理性增高（如糖尿病、甲状腺功能亢进、库欣综合征等）。
- (3)空腹血糖生理性增高经过调整饮食结构、避免剧烈活动、控制情绪等方式后可自行缓解，血糖值可以恢复正常。
- (4)排除生理性增高因素经复查仍然增高者属于病理性增高，应及时到内分泌科复诊，明确血糖偏高的原因及所患疾病的种类。
- (5)如果是首次检查发现血糖偏高，应及时到医院内分泌科进行详细的检查及正规的治疗。
- (6)已确诊的糖尿病患者，如血糖仍较高则说明血糖控制不佳，应及时到医院内分泌科诊治，修正以往的治疗方案及改变一些不良的生活习惯。
- (7)糖尿病的治疗强调早期治疗、长期治疗、综合治疗和措施个体化，综合防治包括糖尿病教育、饮食治疗、体育锻炼、药物治疗和血糖监测五个方面。

【丙氨酸氨基转移酶 (ALT) 偏高】：

- (1)丙氨酸氨基转移酶主要存在于肝细胞内，还分布在心肌、骨骼肌、肾脏等部位。肝脏轻度损伤就可能引起肝细胞膜破坏，导致丙氨酸转氨酶释放入血，是肝细胞损害的敏感指标，其增高的程度与肝细胞被破坏的程度成正比。
- (2)丙氨酸氨基转移酶具有临床意义的升高一般要大于正常值的 2-3 倍。如果是生理性的升高多是由于剧烈运动、熬夜、饮酒、感冒、过量食用油腻食物后，致使丙氨酸氨基转移酶轻度升高。
- (3)丙氨酸氨基转移酶病理性升高多由于病毒性肝炎、肝硬化、酒精肝、药物性肝病、脂肪肝、胆囊炎等疾病造成，除了肝胆疾病外，心脏疾病、骨骼疾病等，也可使丙氨酸氨基转移酶升高。
- (4)发现了丙氨酸氨基转移酶升高，排除生理性的原因外，如果超过正常值的两倍，则需要明确升高的原因。首先完善彩超、各型肝炎病毒等检查，如果经复查仍偏高者，应前往消化内科咨询，结合临床治疗。
- (5)平时生活中应清淡饮食、戒烟限酒、避免劳累，多食新鲜果蔬，尤其是富含 V-C 的水果蔬菜。

【门冬氨酸氨基转移酶 (AST) 偏高】：

- (1)门冬氨酸氨基转移酶 (AST)，通常存在于人体的心肌细胞和肝细胞线粒体中，心肌细胞中含量最高，它也是心肌酶谱的重要组成部分之一。
- (2)一般情况下，门冬氨酸氨基转移酶大于正常值上限 2-3 倍才具有意义，生理性的升高多见于劳累、熬夜、饮酒、剧烈运动等情况。

- (3)当心肌细胞或者肝细胞受损的时候，血液中的门冬氨酸氨基转氨酶就会明显升高，最常见的原因是心肌梗塞。在心肌梗塞早期6-12小时之内就会明显升高，且通常增高的程度与梗塞病灶大小成正比。
- (4)在急慢性肝炎、肝外伤、酒精性肝损伤、脂肪肝的患者中，门冬氨酸氨基转氨酶也会异常的升高；此外，心肌炎、肾炎、肺炎等疾患，门冬氨酸氨基转氨酶也会轻度升高。
- (5)病理情况下的门冬氨酸氨基转氨酶异常升高，多见于体内的重要细胞损伤，应该积极的去医院消化内科完善相关检查，结合临床诊治。
- (6)平时生活中，避免过度劳累、不熬夜、戒烟酒、适度的运动、进食高蛋白低脂饮食、多吃新鲜的果蔬。

【鳞状上皮细胞偏高】：

(1)在生理情况下，机体正常的新陈代谢都会引起鳞状上皮细胞的脱离，这是一种正常的机体现象。如果长时间出现鳞状上皮细胞偏高的现象时，则有可能是尿路感染、泌尿系统结石等因素导致，应及时往泌尿外科进一步诊断治疗。

【粘液丝偏高】：

- (1)尿常规中粘液丝是由尿路中细胞分泌出来的，在有尿路感染时分泌会明显增多，且伴有炎症细胞的出现。
- (2)粘液丝偏高，可分为生理性偏高和病理性偏高两种，生理性偏高一般是由于喝水较少导致的尿液浓缩，一般在喝水后就能达到稀释的效果。
- (3)病理性的粘液丝偏高是由于泌尿系炎症或者是前列腺炎导致的，需要注意观察，多喝水，同时有白细胞等炎症细胞增多时，应及时服用抗感染药物治疗。如果仅有粘液丝的增多而没有白细胞等炎症细胞增多时，尿路有炎症的可能性不大。
- (4)建议平时饮食注意清淡，多喝水，少吃油腻和辛辣的食物，要注意个人清洁卫生，勤洗阴部，注意休息。

【尿蛋白质(PRO)+-】：

(1)建议专科复查，结合临床诊治。

【冠状动脉硬化性改变】：

(1)建议心血管内科诊断治疗。

【黄韧带肥厚】：

(1)建议骨科复查。

【椎体骨质增生】：

(1)椎体骨质增生是老年人常见的骨关节病变，注意病变部位的骨关节适度运动，必要时请到骨科门诊进一步诊治咨询。

【许莫氏结节】：

(1)由于椎体的软骨板破裂，髓核可经裂隙突入椎体内，造成椎体内出现半圆形缺损阴影，称为许莫氏结节。如果不合并向椎体后缘突出，临床可无神经根受压体征。手术减压是本病重要的治疗手段，建议骨科结合临床诊治。

【椎间盘膨出伴突出】：

- (1)椎间盘膨出指的是由于退行性变或者外伤导致间盘中央的髓核细胞组织突破内层纤维环，而未突破外层纤维环的状态。属于椎间盘突出症当中较轻的一种，临床症状较轻，可采取保守治疗，并可取得良好的疗效。建议骨科咨询及诊治。
- (2)椎间盘突出症指椎间盘的纤维环破裂，髓核组织从破裂处突出（脱出）于后方或者椎管内，导致相邻脊神经根遭受刺激，从而产生颈部、腰部疼痛或下肢麻木疼痛一系列症状。临床上可分为膨隆型、突出型、脱垂游离型等。建议骨科诊治。

【椎体终板炎】：

- (1) 即椎体终板软骨炎，多由陈旧性损伤、无菌性炎症、长期服用激素、老年性劳损等原因引起。
- (2) 建议脊柱外科诊治。

【椎管狭窄】：

- (1) 建议脊柱外科复查。

【T波低平】：

- (1) 建议往心血管内科诊断治疗，定期复查。

【椎-基底动脉血流速减慢】：

- (1) 建议专科结合临床考虑，动态观察；定期复查。

【甲状腺左侧叶等回声结节】：

- (1) 甲状腺结节是一种常见的甲状腺疾病，很多甲状腺疾病可表现为结节，如可由甲状腺退行性变、炎症、自身免疫性及新生物等多种病变所致。甲状腺结节在各个年龄段的男女人群中均可见到，但中年女性中较多。
- (2) 甲状腺结节分良性和恶性两大类，良性的占绝大多数，恶性者不足1%，判断甲状腺结节的良恶主要依靠病史、体格检查、放射性核素扫描、穿刺细胞学检查。
- (3) 建议往普外科就诊，进一步检查，明确诊断，结合临床诊治并定期复查。

【甲状腺右侧叶囊性结节】：

- (1) 甲状腺结节是一种常见的甲状腺疾病，很多甲状腺疾病可表现为结节，如可由甲状腺退行性变、炎症、自身免疫性及新生物等多种病变所致。甲状腺结节在各个年龄段的男女人群中均可见到，但中年女性中较多。
- (2) 甲状腺结节分良性和恶性两大类，良性的占绝大多数，恶性者不足1%，判断甲状腺结节的良恶主要依靠病史、体格检查、放射性核素扫描、穿刺细胞学检查。
- (3) 建议往外科就诊，进一步检查，明确诊断，结合临床诊治并定期复查。

【左侧椎动脉细窄】：

- (1) 建议心血管内科诊断治疗。

【双侧颈动脉粥样硬化】：

- (1) 动脉硬化是全身性粥样硬化在肢体局部表现，是全身性动脉内膜及其中膜呈退行性、增生性改变，使血管壁变硬缩小，失去弹性，从而继发血栓形成致使远端血流量进行性减少或中断。
- (2) 要均衡饮食，要防止其他疾病引起的动脉粥样硬化，如糖尿病、肥胖、高血压。少吃含油脂和胆固醇多的食品，减少盐的摄入，多吃富含高密度脂蛋白的鱼类、海鲜。戒烟限酒，控制体重，保持良好的心态。通过适量的运动，可以明显改善动脉粥样硬化。必要时内科咨询及诊治。

【右锁骨下动脉起始处斑块形成】：

- (1) 颈动脉斑块是动脉硬化后，血管里面的垃圾沉淀在血管壁形成。斑块又分为硬斑和软斑两种。硬斑比较稳定，不容易脱落，软斑不稳定，容易破裂脱落，从而形成血管栓塞。
- (2) 建议：1. 减低胆固醇水平。2. 减低高血糖、高血压等高危因素，将血压、血糖控制在理想水平。3. 积极进行生活干预，控制饮食，改善饮食结构，适量增加运动，戒烟限酒。4. 必要时药物治疗。

【双肾囊肿】：

- (1) 建议泌尿科诊断治疗

【胆囊切除术后】：

- (1) 建议肝胆外科定期复查。

【脂肪肝】：

- (1) 脂肪肝是指肝脏被脂肪浸润，为一种多病因引起的获得性疾病。
- (2) 脂肪肝是以肝细胞脂肪变性和脂肪蓄积为病理特征，最常见易患因素有超重或肥胖、进食油腻食物、高脂血症（尤其甘油三酯升高）、营养失调（营养过量或不足）、饮酒、高脂血症、少运动、糖耐量异常、减肥造成体重急剧下降、营养不良、中毒和药物等。
- (3) 当肝内脂类（主要为甘油三酯）含量超过肝重的 5% 时为脂肪肝。脂肪肝是一个常见的临床现象，不是一个独立性的疾病。
- (4) 值得注意的是，过多的脂肪在肝组织、肝细胞内浸润，引起肝细胞肿大，严重可致肝硬化。脂肪肝是可逆性的，合理饮食、运动及治疗后可恢复。
- (5) 合理控制饮食，控制总摄入量，低盐、低脂和低糖类饮食，少吃动物内脏，多吃蔬菜水果；
- (6) 控制危险因素，如控制体重、改善胰岛素抵抗、调整血脂紊乱，戒酒、戒烟，坚持长期有氧运动，加强体育锻炼；
- (7) 定期复查腹部彩超、血脂、肝功能。

【骨质疏松】：

- (1) 骨质疏松症是以骨组织显微结构受损，骨矿成分和骨基质等比例地不断减少，骨质变薄，骨小梁数量减少，骨脆性增加和骨折危险度升高的一种全身骨代谢障碍的疾病。
- (2) 骨质疏松症是一个全球性的健康问题，世界卫生组织已将其确定为是继心血管疾病之后的第二大威胁人类健康的主要疾病，但目前还没有安全有效的根治方法。
- (3) 骨质疏松症分为原发性、继发性两大类。原发性骨质疏松症又分为绝经后骨质疏松症（I 型）、老年性骨质疏松症（II 型）和特发性骨质疏松症（包括青少年型）三种。
- (4) 绝经后骨质疏松症一般发生在妇女绝经后 5-10 年内，其发病因素主要是雌激素缺乏，骨吸收破坏有所增加，主要受影响的是松质骨，因此以椎体骨折和前臂骨折为多见。
- (5) 老年性骨质疏松症一般指老年人 70 岁后发生的骨质疏松，其发病因素是随着年龄增加性激素减少外，还有肾功能生理性减退，皮质骨和松质骨两者都受影响，因此除了椎体和前臂骨折外，还容易有股骨上端部位的骨折。
- (6) 特发性骨质疏松症主要在发生身体健康、青春发育前的青少年及儿童，发病年龄 2-16 岁，其病因尚不明确。
- (7) 继发型骨质疏松症是由于某些疾病（如糖尿病、甲状旁腺功能亢进、类风湿性关节炎、胃肠大部切除术后、白血病等）、药物（如糖皮质激素、免疫抑制剂、抗癌药、甲状腺激素、抗惊厥药等）、营养和活动异常造成的。
- (8) 检测骨质疏松症主要通过骨密度检测来确诊。临床上常用双能 X 线骨密度测量作为测量骨质流失的一种方法，其测量骨密度主要是在脊柱、髋关节等部位；跟骨的定量超声也可用于普通筛查，其方法费用低、便携且无电离辐射。
- (9) 日常饮食增加钙的补充，多食富含钙质的食物（如海产品、牛奶、豆腐、豆浆等），多吃绿色蔬菜，忌食辛辣、过咸、过甜等刺激性食物。不吸烟、少饮酒、少喝浓咖啡、浓茶和碳酸饮料，适量摄入蛋白质。严重者可选用药物治疗（如钙尔奇 D、骨化三醇等）。经常晒太阳或补充维生素 D。
- (10) 适当的运动锻炼有助于预防骨质疏松。中年时期运动可对机体产生多方面的益处，而老年时期运动不仅可减缓骨量的丢失，还可以改善机体的各项生理功能，提高生活质量。推荐走路、慢跑、跳舞、骑车、球类等运动，每次运动时间控制在 20-30 分钟，每周 3-5 次。
- (11) 定期复查骨密度，每年做一次骨密度的检测。

【烤瓷冠修复】：

- (1) 烤瓷冠一般称为烤瓷牙，这种修复体具有金属的高强度、瓷的美观性和牙齿的逼真性，以及耐磨等优点，对缺失的前牙和后牙的修复，都能达到修复缺失牙理想的功能、形态的目的。
- (2) 烤瓷冠从结构上分内冠和釉面瓷层，从质地上分为金属内冠和全瓷内冠两种，金属内冠主要以镍铬合金、钴铬合金、钛合金等为代表；全瓷内冠，其主要成分以二氧化锆为主。
- (3) 牙齿缺损、牙齿排列不齐、牙齿异常变色、种植牙等都可应用烤瓷冠进行修复。
- (4) 烤瓷冠的制造通俗的说就是给牙齿戴一个套子，在制作之前就需要先将牙齿磨小一圈，然后再套上这个套子，或者说戴上牙冠，以恢复牙齿原来的大小和形态。
- (5) 烤瓷冠的优点是改善了牙齿的形态和色泽，恢复了正常的咀嚼功能。缺点是在牙体预备时磨除了部分牙体组织，初戴烤瓷冠时，可能会出现冷热敏感，但随着时间推移会逐渐缓解。

- (6)注意日常饮食，缓慢进食，避免吃一些过凉过热的食物，少食辛辣刺激性的食物，注意多吃一些清淡的饮食。烤瓷冠毕竟不是真牙，受到过大压力时会碎瓷，所以不要咬太硬的食物。
- (7)烤瓷冠与牙齿的接合部位容易聚集菌斑，易形成牙石，此外菌斑长时间的聚集也可导致龋病，所以必须注意保持口腔清洁，牙缝间使用牙线清洁，每天坚持早晚刷牙，勤漱口，定期洁牙。
- (8)烤瓷冠修复后如有不适，应及时就医，定期往医院口腔科复查。

【铸造冠修复】：

- (1)铸造冠是牙齿固定类修复的一种，是用高熔铸造技术精密制作的修复体。
- (2)铸造冠的制备方式与烤瓷冠基本相同，也是在制作之前应先将牙齿磨小一圈，再以粘结剂将金属牙冠粘结在牙齿上。
- (3)铸造冠从材料上主要分为镍铬铸造冠、钴铬铸造冠、纯钛铸造冠等几类。
- (4)铸造冠相对于烤瓷冠而言磨除牙体组织较少、厚度可调、强度更高、耐磨性也较好，可以承受较大的咬合力，一般不会产生变形或破损；但因为其本身就是金属材质，不含瓷层，故其美观性较差，适用范围也比较局限，多用于后牙的修复。
- (5)日常生活中注意饮食，缓慢进食，避免吃一些过凉过热的食物，少食辛辣刺激性的食物，注意多吃一些清淡的饮食。
- (6)铸造冠与牙齿的接合部位容易聚集菌斑，易形成牙石，此外菌斑长时间的聚集也可导致龋病，所以必须注意保持口腔清洁，牙缝间使用牙线清洁，每天坚持早晚刷牙，勤漱口，定期洁牙。
- (7)铸造冠修复后如有不适应及时就医，定期往医院口腔科复查。

【牙结石】：

- (1)牙结石又称牙石，是沉积在牙齿或修复体表面上已经钙化或正在钙化的菌斑或软垢。其开始时是软的，会因逐渐的钙化而变硬。它是由75%的磷酸钙，15-25%的水、有机物、磷酸锰、矿酸钙及微量的钾、钠、铁所构成，并呈现出黄色、棕色或者黑色。
- (2)牙结石通常存在于唾液腺开口处的牙齿表面（例如：下颚前牙的舌侧表面，上颚后牙的颊侧表面）和牙齿的颈部，以及口腔粘膜运动不到的牙齿表面等处。
- (3)牙结石形成后，可伴随牙龈出血、牙龈萎缩、口臭等症状。
- (4)牙结石是牙周病的重要病因，它会不断刺激牙周组织，并且压迫牙龈，影响血液循环，造成牙周组织的细菌感染，形成牙周囊袋，此后更易使食物残渣、牙菌斑、牙结石等的堆积，最终牙周支持组织全部破坏，导致牙齿松动，以至于不得不拔除牙齿。
- (5)早晚刷牙、饭后漱口是防治牙结石形成的最重要措施。应采取正确的竖刷牙法和巴氏刷牙法，纠正横刷牙法。
- (6)多吃富有维生素的粗纤维食物，如肉、蛋、各种蔬菜和水果，充分咀嚼以利于牙面清洁。少吃甜食及黏性很强的食物，不吃零食。
- (7)建议每半年进行一次口腔健康检查，每年进行2-3次全口超声波洁牙术，使牙面、牙颈部经常处于洁净状态。

【牙龈色红，探之出血】：

- (1)牙龈的这种情况一般是由于牙结石导致的牙龈局部发炎。
- (2)必须坚持每天认真和合理刷牙（采用竖刷法），彻底清除牙菌斑。要经常检查口腔，保持口腔卫生，防止牙龈出血。
- (3)正确的刷牙方法是：顺着牙齿长轴方向，上牙向下刷，下牙往上刷，每个牙面都要刷到，这样刷牙不仅能把牙刷干净而且对牙龈起到按摩作用，促进牙龈的血液循环。
- (4)建议每半年进行一次口腔健康检查，每年进行2-3次全口超声波洁牙术，使牙面、牙颈部经常处于洁净状态。
- (5)注意口腔清洁卫生，养成早晚刷牙，饭后漱口的良好习惯。
- (6)及时治疗牙龈炎，防止炎症侵犯深部牙周组织，形成牙周炎。
- (7)养成清晨排便习惯。进餐要规律，细嚼慢咽，多食蔬菜，如胡萝卜、菠菜、木耳。适量进食水果，如山楂、苹果。男性少抽烟少喝酒。

【牙龈萎缩】：

- (1) 牙龈生理性萎缩主要是龈缘部分存在异物又长期得不到清理，细菌滋生刺激长期存在所致；另外随着年龄的增长也会或多或少发生萎缩，致使牙龈暴露，这种生理性萎缩，是无需要治疗的。
- (2) 炎症性的牙龈萎缩，主要表现为牙龈红肿胀痛，刷牙常见出血，对冷热温度变化及酸性食物等异常敏感，妨碍进食，尤其应该注意防治。
- (3) 掌握正确竖刷法的刷牙方法，注意口腔清洁卫生，养成早晚刷牙，饭后漱口的良好习惯。
- (4) 定期到医院检查治疗，每年进行 2-3 次全口超声波洁牙术。
- (5) 补充维生素 C 等微量元素，多食水果蔬菜，戒烟限酒，避免熬夜的不良生活习惯。

【白内障】：

- (1) 白内障的主要表现就是晶状体混浊。老化、遗传、代谢异常、外伤、辐射、中毒和局部营养不良等可引起晶状体囊膜损伤，使其渗透性增加，丧失屏障作用，或导致晶状体代谢紊乱，使晶状体蛋白发生变性，形成混浊。
- (2) 白内障主要表现为视力渐行性下降，多发生于 40 岁以后。
- (3) 日常生活中预防眼外伤，避免过度视力疲劳。加强营养，忌烟、酒，积极治疗其他眼病。配戴抗紫外线眼镜，保持心情舒畅。
- (4) 定期往眼科复查，必要时眼科治疗。

【光感】：

- (1) 建议往眼科进一步诊断治疗。

【. 甲状腺双侧叶多发实性结节】：

- (1) 建议内分泌科诊断治疗

汇总医生： 樊兴国

主检日期： 2023-11-23

主检医生：

分科结果

身高、体重、血压

项目名称	检查结果	项目名称	检查结果
身高	168cm	体重	77kg
血压	167/55mmHg		

***小结：**

(1) 体重指数 27.28：超重

(2) 血压 167/55：本次测量收缩期血压偏高

操作员：张文静

检查日期:2023-11-21

检查医生：名燕凌

内科

项目名称	检查结果	项目名称	检查结果
心率	72 次/min	心律	齐
心脏杂音	无	心界	正常
肺部	正常	呼吸音	呼吸音清
啰音	未闻及	叩诊	叩诊呈清音
腹部触诊	腹部平软	发育	正常
肝胆	肋下未触及	脾脏	肋下未触及
双肾	无叩击痛	肠鸣音	正常
营养	良好	神经系统	正常
生理反射	生理反射存在	病理反射	病理反射未引出
颅神经	正常	运动功能	正常
深浅感觉	正常	其它	无异常发现
既往史	无		

***小结：**

未见异常

操作员：杨淑兰

检查日期:2023-11-21

检查医生：杨淑兰

外科（男）

项目名称	检查结果	项目名称	检查结果
皮肤	正常	甲状腺	无肿大
脊椎	无畸形	浅表淋巴结	无肿大
肛门	拒检	前列腺	未检
泌尿外生殖器	正常	四肢关节	未见异常
腹股沟	未见异常	足背动脉	正常
紫绀	无	色素沉着	无
脱毛	无	脱色	无
浮肿	无	皮下结节	无
头颅	正常	颈部	正常
乳腺	正常	脊柱	正常
直肠	未检	皮肤黄疸	无
四肢	活动正常	其他	无

*小结：

未见异常

操作员：谷岱清

检查日期：2023-11-21

检查医生：谷岱清

眼科

项目名称	检查结果	项目名称	检查结果
视力(左)	0.4	视力(右)	光感
辨色力	正常	眼睑	正常
结膜	正常	泪器	正常
角膜	正常	虹膜	正常
瞳孔	正常	晶状体	左眼人工晶体 右眼白内障
玻璃体	正常	眼底	未见异常

***小结：**

- (1) 视力下降
- (2) 光感
- (3) 晶状体：左眼人工晶体右眼白内障

操作员：田野青 检查日期:2023-11-21 检查医生：田野青

耳鼻喉科

项目名称	检查结果	项目名称	检查结果
听力(左)	正常	听力(右)	正常
外耳道	正常	鼓膜	正常
鼻窦	正常	鼻中隔	正常
鼻腔	正常	扁桃体	无肿大
嗅觉	正常	咽喉	正常

***小结：**

未见异常

操作员：王存宝 检查日期:2023-11-21 检查医生：王存宝

口腔科

项目名称	检查结果	项目名称	检查结果
唇颊	正常	齿	左下第一磨牙&铸造冠修复&左上尖牙&左上侧切牙&左上中切牙&右上中切牙&右上侧切牙&右上尖牙&右下中切牙&右下侧切牙&右下尖牙&烤瓷冠修复
牙龈	牙龈萎缩&牙龈色红，探之出血	牙周	牙结石 II 度
舌腭	正常	腮腺	正常

颌下腺	正常	颞下颌关节	正常
-----	----	-------	----

***小结：**

(1) 左下第一磨牙 铸造冠修复 左上尖牙 左上侧切牙 左上中切牙 右上中切牙 右上侧切牙 右上尖牙 右下中切牙 右下侧切牙 右下尖牙 烤瓷冠修复

(2) 牙龈萎缩 牙龈色红，探之出血

(3) 牙周：牙结石

操作员：麻剑 检查日期:2023-11-21 检查医生：麻剑

检验报告

血流变

项目名称	检查结果	单位	参考值	提示
全血粘度高切 200/s	4.31	mpas	3.53--4.65	
全血粘度中切 100/s	4.63	mpas	3.6--4.9	
全血粘度中切 50/s	5.09	mpas	4.7--5.9	
全血还原粘度高切	5.80	mpas	3.66--8.48	
全血还原粘度低切	37.02	mpas	31.8--50.2	
血浆粘度	1.47	mpas	1.26--1.70	
血沉(ESR)	9.20	mm/h	0--15	
红细胞压积	0.49	L/L	0.40--0.50	
红细胞聚集指数	4.55		3.79--6.05	
红细胞变形指数	0.71		0.51--1.02	
红细胞刚性指数	3.95		2.15--6.73	
血沉方程 K 值	45.24	mm/h	0--77	
全血粘度 1/s	19.61	mpas	17.6--21.3	
全血高切相对指数	2.93		2.08--3.69	
全血低切相对指数	13.34		10.37--16.94	

*小结:

未见异常

操作员：梁可欣 检查日期:2023-11-21

检查医生:陈建国

尿液分析+尿沉渣

项目名称	检查结果	单位	参考值	提示
白细胞尿	0	个/ul	0--13	
上皮细胞(EC)	1	/HP	0--28	
管型(CAST)	0	个/ul	0--1	

霉菌(尿)	0	/HP	0--0	
结晶	0	/HP	0--10	
透明度(CLA)	清亮			
胆红素(BIL)	-		阴性	
隐血(ERY)	-		阴性	
小圆上皮细胞(SRC)	0	个/ul	0--0	
维生素 C	-		阴性	
异常红细胞	0	个/ul	0--3	
红细胞(正常)	0	个/ul	0--6	
鳞状上皮细胞	1	个/ul	0--0	↑
粘液丝	13	个/ul	0--0	↑
颜色(Colour)	淡黄色			
尿葡萄糖(GLU)	-		阴性	
酮体(KET)	-		阴性	
比重(SG)	1.020		1.003--1.030	
酸碱度(PH)	6.0		4.5--8.0	
尿蛋白质(PRO)	+-		阴性	
尿胆原(URO)	-		阴性	
亚硝酸盐(NIT)	-		阴性	
红细胞(尿)(RBC)	0	个/ul	0--6	
尿白细胞(LEU)	-		阴性	

***小结:**

鳞状上皮细胞偏高(1 /HP) 粘液丝偏高(13 /HP) 尿蛋白质(PRO)+-

操作员：祁佳佳 检查日期:2023-11-22 检查医生:陈建国

肝功七项

项目名称	检查结果	单位	参考值	提示
总蛋白(T PROT)	76.1	g/L	65--85	

白蛋白(ALB)	48.40	g/L	40--55	
球蛋白(GLB)	27.70	g/L	15--35	
白蛋白/球蛋白(ALB/GLB)	1.75		1.0--2.5	
总胆红素(TBIL)	22.40	umol/L	0--26	
丙氨酸氨基转移酶(ALT)	62.00	U/L	9--50	↑
门冬氨酸氨基转移酶(AST)	47.00	U/L	15--40	↑

***小结:**

丙氨酸氨基转移酶(ALT)偏高(62.00 U/L) 门冬氨酸氨基转移酶(AST)偏高(47.00 U/L)

操作员：王文静 检查日期:2023-11-21 检查医生:陈建国

心肌酶谱

项目名称	检查结果	单位	参考值	提示
乳酸脱氢酶(LDH)	196.00	U/L	120--250	
肌酸激酶(CK)	143.00	U/L	50--310	
肌酸激酶同工酶(CK-Mb(M))	8	U/L	0--25	
高敏肌钙蛋白 (Tnl)	2.40	pg/ml	0--46.47	

***小结:**

未见异常

操作员：王文静 检查日期:2023-11-21 检查医生:陈建国

血常规（五分类）

项目名称	检查结果	单位	参考值	提示
白细胞(WBC)	8.62	10 ⁹ /L	3.5--9.5	
淋巴细胞绝对值(LY#)	2.11	10 ⁹ /L	1.1--3.2	
淋巴细胞百分比(LY%)	24.5	%	20--50	
中性粒细胞绝对值(GR#)	5.84	10 ⁹ /L	1.8--6.3	
中性粒细胞百分比(GR%)	67.8	%	40--75	

嗜碱性粒细胞绝对值(BA#)	0.05	10 ⁹ /L	0--0.06
嗜碱性粒细胞百分比 (BA%)	0.5	%	0--1.0
嗜酸性粒细胞绝对值(EO#)	0.15	10 ⁹ /L	0.02--0.52
嗜酸性粒细胞百分比 (EO%)	1.8	%	0.4--8.0
血小板(PLT)	255	10 ⁹ /L	125--350
血小板分布宽度(PDW)	16.3	%	15--17
平均血小板体积(MPV)	10.2	fl	6.0--14.0
血小板压积(PCT)	0.261	%	0.11--0.28
红细胞(RBC)	4.42	10 ¹² /L	4.3--5.8
血红蛋白	137	g/L	130--175
红细胞压积(HCT)	40.4	%	40--50
红细胞平均体积(MCV)	91.2	fl	82--100
平均血红蛋白含量(MCH)	30.9	pg	27--34
平均血红蛋白浓度(MCHC)	338	g/L	316--354
单核细胞绝对值(MO#)	0.47	10 ⁹ /L	0.1--0.60
单核细胞百分比(MO%)	5.4	%	3--10
红细胞分布宽度标准差 (RDW-SD)	43.7	fl	35--56
红细胞分布宽度变异系数 (RDW-CV)	12.6	%	10.6--16.6
大血小板比率	27.6	%	11--45
大血小板数目	70	10 ⁹ /L	30--90
未成熟粒细胞数目	0.04	10 ⁹ /L	0--999
未成熟粒细胞百分比	0.4	%	0--100
有核红细胞数目	0.000	10 ⁹ /L	0--9999
有核红细胞百分比	0.00	/100WBC	0--9999

***小结:**

未见异常

操作员：祁佳佳 检查日期：2023-11-21 检查医生：陈建国

肾功三项

项目名称	检查结果	单位	参考值	提示
肌酐(CREA)	65.00	umol/L	57--111	
尿酸(UA)	363.00	umol/L	200--420	
尿素测定 (Urea)	4.30	mmol/L	3.6--9.5	

***小结：**

未见异常

操作员：王文静 检查日期：2023-11-21 检查医生：陈建国

空腹血糖

项目名称	检查结果	单位	参考值	提示
葡萄糖(GLU)	7.54	mmol/L	3.89--6.1	↑

***小结：**

葡萄糖(GLU)偏高(7.54 mmol/L)

操作员：王文静 检查日期：2023-11-21 检查医生：陈建国

血脂四项

项目名称	检查结果	单位	参考值	提示
动脉硬化指数	2.19		1.31--3.19	
总胆固醇(CHOL)	5.00	mmol/L	2.59--5.2	
甘油三脂(TG)	1.54	mmol/L	0.7--1.7	
低密度脂蛋白(LDL)	2.61	mmol/L	0--4.13	
高密度脂蛋白(HDL)	1.19	mmol/L	0.77--1.55	

***小结：**

未见异常

操作员：王文静 检查日期：2023-11-21 检查医生：陈建国

大同瑞慈康复医院 12导联心电图报告

陆育春 男 78岁

体检号:451098

病床号:

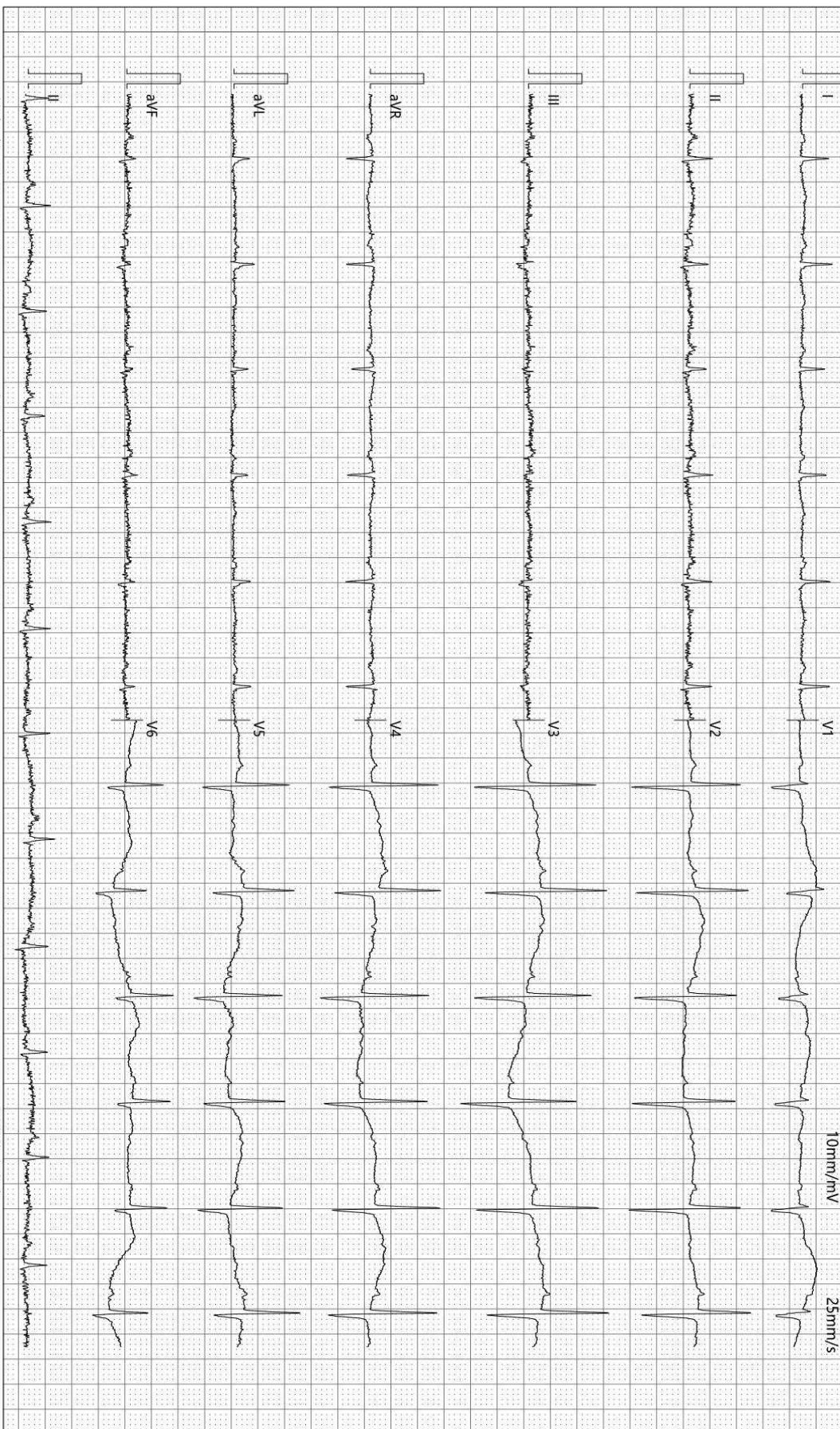
诊断结果:

- 1.窦性心律
- 2.T波低平

诊断医生:

张之生

HR	: 70bpm	[60 ~ 100bpm]
P	: 111 ↑ ms	[0 ~ 110ms]
PR	: 184ms	[120 ~ 200ms]
QRS	: 92ms	[60 ~ 100ms]
QT/QTc	: 396/430ms	[320 ~ 440/0 ~ 450ms]
P/QRS/T	: 59/18/0deg.	[0 ~ 75/-30 ~ 90/0 ~ 75deg]
RV5/SV1	: 1.019/0.478mV	[0.0 ~ 2.5/0.0 ~ 2.0mV]



检查时间:2023-11-21 10:41:02

诊断时间:2023-11-21 10:50:07

SEMIP V1 90

仅供临床参考

Text




大同瑞慈健康体检

颅内多普勒血流图 (TCD) 检查报告单

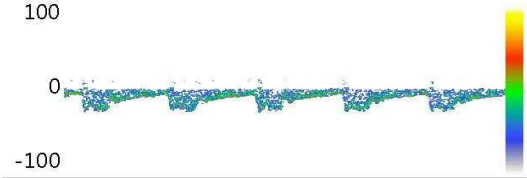
姓名: 陆育春 性别: 男 年龄: 78 岁 检查号: 2309220994
 申请科室: 体检科 申请医师: 李菊蓉 检查类型: 颅内血管 床号:

LVA 71mm(深度) PW 2MHz




Vs:34.4 Vd:13.3 Vm:20.3
 PI:1.04 RI:0.61 S/D:2.59

RVA 74mm(深度) PW 2MHz



Vs:33.1 Vd:14.5 Vm:20.7
 PI:0.90 RI:0.56 S/D:2.29

BA 66mm(深度) PW 2MHz



Vs:35.6 Vd:19.9 Vm:25.1
 PI:0.63 RI:0.44 S/D:1.79

Vs: Vd: Vm:
 PI: RI: S/D:

Vs: Vd: Vm:
 PI: RI: S/D:

Vs: Vd: Vm:
 PI: RI: S/D:

医生意见

结论: 椎-基底动脉血流速减慢

李菊蓉

检查日期: 2023-11-21

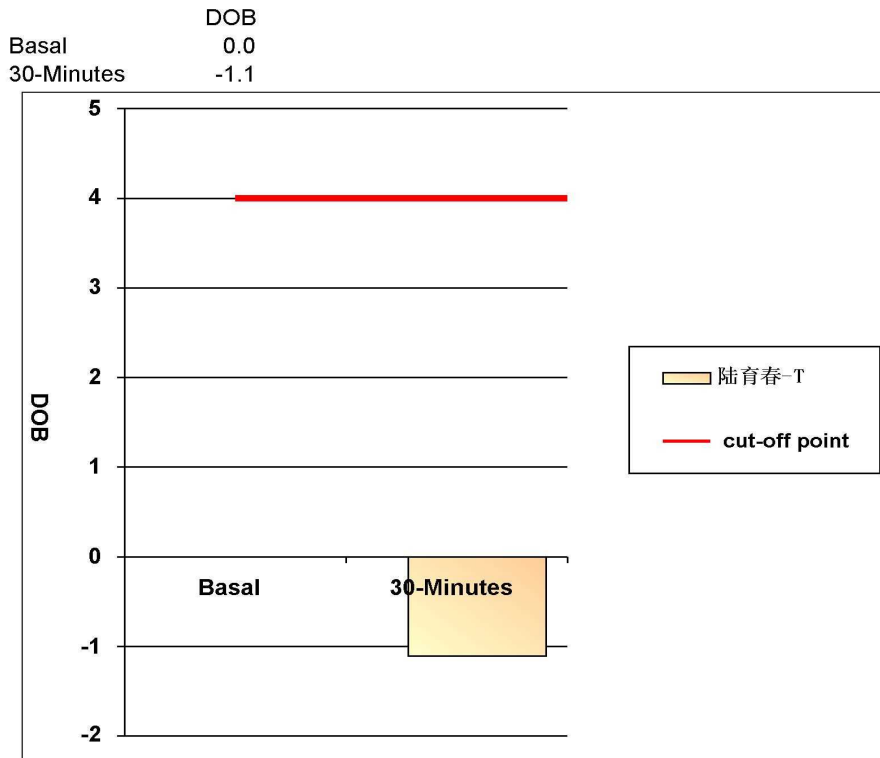
本报告单仅提供临床参考

大同瑞慈健康体检

¹³C呼气试验检验报告

患者姓名	陆育春-T	年龄	78	性别	男
患者 ID	2309220994	日期	2013年01月01日	联系电话	
申请医生		备注		设备型号	YH08

¹³C呼气试验



阳性参考值 (Delta Over Baseline(DOB)):

30分钟的DOB值:	≥	4.0	阳性+
	<	4.0	阴性-

检测结果: DOB= -1.1 阴性-

结论: 您本次检测结果为阴性, 正常, 无感染

检测医生: 曹居杰

大同瑞慈健康体检

骨密度检测报告

受检者信息

受检者ID: 2309220994
姓名: 陆育春
出生年月日: 1946/11/23

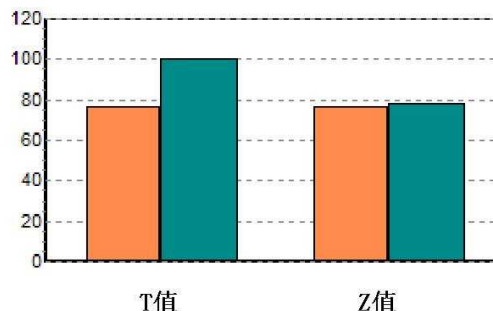
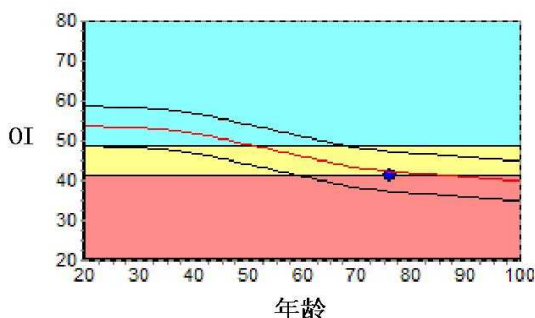
年龄: 76
性别: 男
测定部位(右/左): 右

测定结果

测定日期: 2023/11/21 10:48:18

测试编号: 1/1

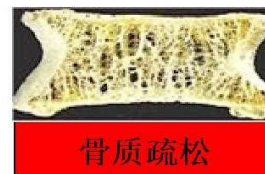
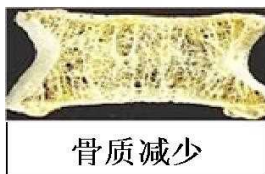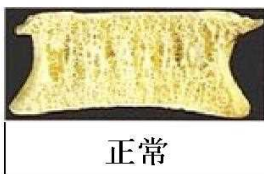
受测者 平均值



数据库: Asia
OI: 41.2
SOS: 1340.8 m/s, BUA: 28.1
T值: -2.52
Z值: -0.20

成人比: 76.6 %
同龄比: 97.6 %
OPR: N/A %

结果分析



注解

以上结论仅供参考

科室:

医生签名:

医院地址 大同市平城区魏都大道79号

联系电话 0352-2824444
操作者 名燕凌

双源 CT 诊断图文报告

流水号: 2309220994

影像号: CT20231121100

姓名: 陆育春

年龄: 78 岁

性别: 男

检查设备: 西门子量子双源 CT

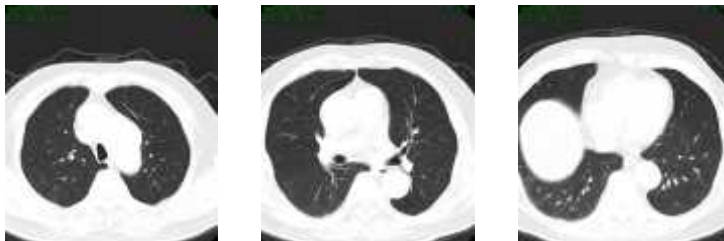体检号: 451098

申请医院: 本院

体检科室: 体检科

检查部位: 肺部双源 CT

经典图像:



影像所见:

胸廓对称, 骨性肋骨完整, 胸壁软组织结构良好, 两肺支气管血管纹理走行分布良好, 支气管束结构清晰, 双肺通气良好。肺门结构未见异常。纵隔无偏移, 段以上支气管通畅。心影及大血管形态结构正常, 冠状动脉走行区钙化, 纵隔内未见肿大淋巴结。胸膜未见异常。

影像诊断:

胸部未见明显异常

冠状动脉硬化性改变, 进一步检查

报告医师: 剧艳军

检查日期: 2023-11-23

审核医师: 剧艳军

报告日期: 2023-11-23

MRI 诊断图文报告

流水号: 2309220994

影像号: MR20231121040

姓名: 陆育春

年龄: 78 岁

性别: 男

检查设备: 西门子 1.5T 磁共振

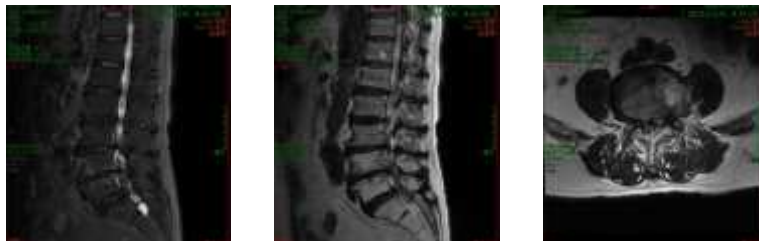体检号: 451098

申请医院: 本院

体检科室: 体检科

检查部位: MR 检查

经典图像:



影像所见:

腰椎椎体序列正常, 生理曲度存在。诸椎体边缘变尖。腰 4 椎体见局限性凹陷, 与同层面椎间盘信号一致。腰 3、4、5 椎体边缘见条片状长 T1 长 T2 信号, T2 抑脂像呈高信号。腰 1-骶 1 椎间盘脱水变性, 于 T2WI 像信号减低, 腰 1-2、2-3、3-4、4-5、腰 5-骶 1 椎间盘膨出伴向后突出, 双侧椎间孔狭窄, 硬膜囊及双侧神经根受压, 对应椎管狭窄, 黄韧带肥厚, 最厚处约 0.5cm。脊髓圆锥位置、形态、信号无异常。

影像诊断:

- 1、腰 1-2、2-3、3-4、4-5、腰 5-骶 1 椎间盘膨出伴突出 (中央型), 对应椎管狭窄, 黄韧带肥厚
- 2、腰 4 椎体许莫氏结节形成
- 3、腰 3、4、5 椎体终板炎 I 型
- 4、腰椎椎体骨质增生

报告医师: 李贵 1

检查日期: 2023-11-21

审核医师: 叶道斌

报告日期: 2023-11-21

超声诊断图文报告

流水号: 2309220994

影像号: 1457133

姓名: 陆育春

年龄: 78岁

性别: 男

检查设备: Vivid E95

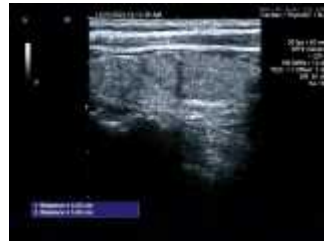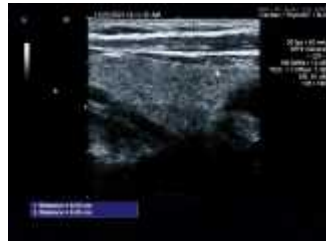体检号: 451098

申请医院: 本院

体检科室: 体检科

检查部位: 甲状腺彩超

经典图像:



影像所见:

甲状腺双侧叶形态正常,包膜完整,右侧叶探及数个低回声结节,较大者约0.5*0.4cm,形态规则,边界清,另探及大小约0.4*0.2cm囊性结节,形态规则,边界清,左侧叶探及大小约2.3*1.0cm等回声结节,形态规则,边界清,其内探及数个高回声光点,直径约0.1cm,形态规则,边界清,另探及两个低回声结节,大小分别约0.4*0.2cm、0.7*0.3cm,形态规则,边界清,余实质回声均匀,CDFI:未见异常血流信号。

双侧颈部未见明显肿大淋巴结。

影像诊断:

1. 甲状腺左侧叶等回声结节 TI-RADS 4a级 建议进一步检查
2. 甲状腺双侧叶多发实性结节 TI-RADS 3级
3. 甲状腺右侧叶囊性结节 TI-RADS 2级

报告医师: 李菊蓉

检查日期: 2023-11-21

审核医师: 李菊蓉

报告日期: 2023-11-21

超声诊断图文报告

流水号: 2309220994

影像号: 1457135

姓名: 陆育春

年龄: 78 岁

性别: 男

检查设备: Vivid E95

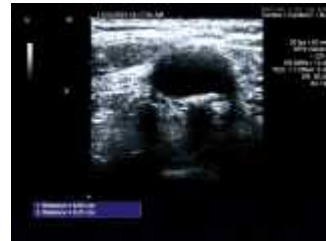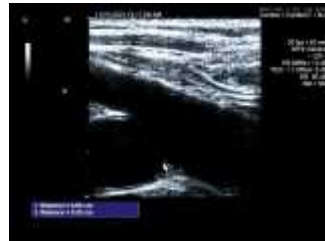体检号: 451098

申请医院: 本院

体检科室: 体检科

检查部位: 颈部血管彩超

经典图像:



影像所见:

右锁骨下动脉起始处探及大小约 6.0*3.2mm 低回声斑, 双侧颈总动脉、颈内动脉、颈外动脉内膜粗糙, 内中膜局部增厚, 左侧厚约 1.4mm, 右侧厚约 1.3mm, 于双侧颈动脉探及数个混合回声斑, 大者均位于膨大处, 左侧大者约 13.0*3.8mm, 右侧大者约 9.3*2.1mm, CDFI: 血流充盈好。PW: 频谱形态正常。

双侧椎动脉走行正常, 左侧椎动脉细窄, 右侧椎动脉内径正常, 管壁不厚, 管腔内为无回声, CDFI: 血流充盈好。PW: 频谱正常。

	内径 mm	流速 cm/s	RI
左侧椎动脉	2.3	34.2	0.44
右侧椎动脉	3.5	41.7	0.48

影像诊断:

1. 右锁骨下动脉起始处斑块形成
2. 双侧颈动脉粥样硬化伴多发斑块
3. 左侧椎动脉细窄

报告医师: 李菊蓉

检查日期: 2023-11-21

审核医师: 李菊蓉

报告日期: 2023-11-21

超声诊断图文报告

流水号: 2309220994

影像号: 1457137

姓名: 陆育春

年龄: 78 岁

性别: 男

检查设备: Vivid E95

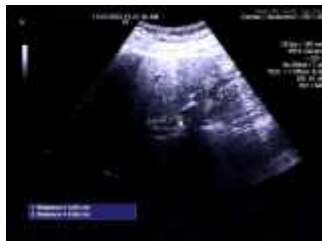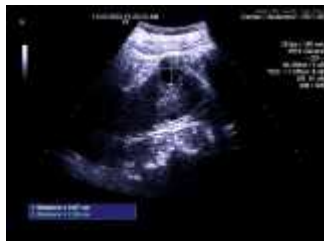体检号: 451098

申请医院: 本院

体检科室: 体检科

检查部位: 全腹彩超

经典图像:



影像所见:

肝脏大小形态正常, 包膜光滑完整, 实质回声细腻、增强, 肝内管道系统走行欠清晰, 门静脉及肝内胆管不扩张。

胆囊切除术后, 肝外胆管不扩张, 探查长度约 3.9cm, 内径宽约 0.6cm。

胰腺大小形态正常, 实质回声均匀, 主胰管不扩张。

脾脏大小形态正常, 实质回声均匀, 脾门静脉不宽。

双肾大小形态正常, 皮髓质分界清晰, 左肾实质内探及大小约 1.4*1.3cm 囊性回声, 形态规则, 边界清, 右肾实质内探及数个囊性回声, 较大者约 2.7*2.2cm, 形态规则, 边界清, 双肾集合系统未见分离, 双侧输尿管未见扩张。

膀胱充盈尚可, 壁光滑, 内清晰。

前列腺形态正常, 大小约 3.5*2.7*2.2cm, 实质回声欠均匀。

影像诊断:

1. 脂肪肝 (轻度)
2. 胆囊切除术后, 肝外胆管不扩张
3. 双肾囊肿 (右侧多发)

报告医师: 李菊蓉

检查日期: 2023-11-21

审核医师: 李菊蓉

报告日期: 2023-11-21