



2309220969

大同瑞慈健康体检

报 告 册

体检编号	451074	工号	468
姓名	翟慧敏		
性别	女	年龄	44岁
单位	中国银行大同分行		
部门	中国银行大同分行		
联系电话	18635288488		
体检日期	2024-11-11		

尊敬的翟慧敏女士您好！

首先，瑞慈健康体检全体员工欢迎您的光临，并对您的信任表示衷心的感谢！

您于 2024-11-11 （体检编号：451074）完成健康检查，本机构的各科医生已根据您的体检项目及结果，汇总成此份健康体检报告，并经总检医生审核。据此提出对您健康状况的综合分析及建议。

瑞慈健康体检倡导“大健康、大康复”，提出“健康是第一财富（Rich）”的人文理念。希望您仔细阅读并妥善地保管此份健康体检报告，并认真关注报告中的提示与建议，若您对报告内容有任何疑问，可直接与瑞慈健康体检客服部联系，进一步咨询。

健康体检咨询电话：**0352-2824444**

客户服务咨询电话：**0352-2830597**
400-6112995

瑞慈健康体检报告由下列内容组成：

第一部分：主检报告

第二部分：分科分项结果

第三部分：检验报告

第四部分：附表

主检报告

检查综述

- 【身高、体重、血压】 (1) 体重指数 31.16：轻度肥胖
- 【眼科】 (1) 左眼视力下降 (2) 右眼视力下降
- 【血常规（五分类）】 血小板(PLT)偏高($380 \times 10^9/L$) 血小板压积(PCT)偏高(0.324 %)
- 【血脂四项】 动脉硬化指数偏低(0.71) 甘油三酯(TG)偏低(0.56 mmol/L) 高密度脂蛋白(HDL)偏高(2.01 mmol/L)
- 【尿液分析+尿沉渣】 鳞状上皮细胞偏高(25 /HP)
- 【血流变】 全血低切相对指数偏高(14.37)
- 【肺部双源 CT】 1、两肺下叶间质改变 2、左肺下叶胸膜下结节灶，低危结节灶。
- 【心电图】 1. 窦性心律 2. 短 PR 间期 3. 肢导低电压
- 【全腹彩超】 1. 脂肪肝（轻-中度） 2. 子宫肌瘤 3. 宫内节育器位置正常

医生建议

【轻度肥胖】：

(1) 体重指数是判断体重超标或偏低的主要指标。体重是反映和衡量一个人健康状况的重要标志之一，过胖和过瘦都不利于健康，身高体重不协调也不会给人以美感。体重的变化，还会直接反映身体长期的热量平衡状态。

(2) 当需要比较及分析一个人的体重对于不同身高的人所带来的健康影响时，体重指数是一个中立而可靠的指标。其主要适用于需要体重测试、体型肥胖和全身检查的人群。

(3) 体重指数（BMI）是世界卫生组织推荐的国际统一使用的肥胖分型标准，也是目前国际上常用的衡量人体胖瘦程度以及是否健康的一个标准，其计算方式为： $BMI = \text{体重（千克）} / \text{身高（米} \times \text{米）}$ 。成人的标准值是 BMI 18.5-23.9 之间。低于 18.5 为体重指数偏低；高于 23.9 则为体重指数偏高。

(4) 一般表现为体重超重或肥胖，超重及肥胖会出现一系列代谢性疾病，如高血压、高血糖、高血脂、高尿酸血症等，所以体重指数偏高者一定要注意控制体重。

(5) 合理控制饮食，食品多样化，食物纤维可适量增加，饮食规律，避免暴饮暴食，低盐、低脂饮食为主，减少高热量食物的摄入。

(6) 加强体育锻炼，每天最少保持 30 分钟的中等强度运动。鼓励每天至少快步走 6000 步比较健康。肥胖患者不适合较剧烈的运动，会加重膝关节的负担，可以选择游泳、划船等对膝关节负荷较小的运动。

(7) 定期检查血糖、血脂、肝功、肝脏 B 超等，积极治疗基础性疾病。

(8) 减少热量摄取及增加热量消耗。强调以健康行为、饮食、运动为主的综合治疗。

【左眼视力下降】：

(1) 视力下降是由角膜白斑或角膜炎、晶状体混浊、眼底疾病、屈光不正等原因引起，建议眼科诊断治疗。

【右眼视力下降】：

(1) 视力下降是由角膜白斑或角膜炎、晶状体混浊、眼底疾病、屈光不正等原因引起，建议眼科诊断治疗。

【血小板(PLT)偏高】：

(1) 注意多饮水，适量运动，并复查。

(2)如复查仍偏高，可往血液科咨询。

【血小板压积(PCT)偏高】：

(1)血小板压积是指外周血中血小板的容积占血液容积的百分比。血小板压积偏高，如果在血小板数目正常的情况下，可不做考虑。如果血小板数目明显增高，建议往血液科进一步复查，以明确诊断。

【动脉硬化指数偏低】：

(1)建议内科结合临床参考。

【甘油三酯(TG)偏低】：

- (1)可适当增加脂类食品的摄入。
- (2)也可见于甲亢、肾上腺皮质功能低下、肝功能障碍者，往内科咨询，进一步诊治。
- (3)高蛋白，高维生素饮食，适当增加奶、豆类制品、鱼类、新鲜水果和蔬菜。
- (4)适当增加户外活动和日光照射，避免过度劳累，保持良好睡眠。
- (5)定期复查，如检验结果异常，应在医师指导下治疗。

【高密度脂蛋白(HDL)偏高】：

- (1)高密度脂蛋白(HDL)主要在肝脏合成，具有抗动脉粥样硬化的功能，是冠心病的保护因子。高密度脂蛋白(HDL)能将周围组织包括动脉壁内的胆固醇运转到肝脏进行代谢，是一种抗动脉粥样硬化的血浆脂蛋白。
- (2)高密度脂蛋白(HDL)的含量与心血管的发病率和病变程度呈负相关，即高密度脂蛋白(HDL)减低，患冠心病的危险性增加；高密度脂蛋白(HDL)含量增高，患冠心病的危险性降低。
- (3)高密度脂蛋白(HDL)对冠心病的临床诊断是一个重要的参考指标。它的升高是临床冠心病保护因子之一，并能防治和延缓动脉粥样硬化的发展。
- (4)血清中高密度脂蛋白(HDL)的降低，预示着冠心病的出现。临床上常同时测定高密度脂蛋白(HDL)和血清总胆固醇，并根据它们的比值作为冠心病的信息指标。
- (5)高密度脂蛋白(HDL)减少，主要见于冠心病、冠状动脉粥样硬化、高甘油三酯血症、慢性贫血、脑血管病、糖尿病、急慢性肝炎、肝硬化等疾病。
- (6)戒烟，增强运动，采用低脂、低糖饮食，少食富含脂肪、胆固醇及饱和脂肪酸的食物，多进食蔬菜、水果、豆制品、粗粮、鱼和高纤维食品。
- (7)建议当高密度脂蛋白(HDL)减少时，可参考其他相关指标，积极治疗基础性疾病，往内分泌科复诊。

【鳞状上皮细胞偏高】：

(1)在生理情况下，机体正常的新陈代谢都会引起鳞状上皮细胞的脱离，这是一种正常的机体现象。如果长时间出现鳞状上皮细胞偏高的现象时，则有可能是尿路感染、泌尿系统结石等因素导致，应及时往泌尿外科进一步诊断治疗。

【全血低切相对指数偏高】：

(1)供内科结合临床参考。

【左肺下叶胸膜下结节灶】：

(1)结节不是一种疾病，而是医学影像学上的专业名称。所谓肺部小结节是单一边界清楚，直径小于或等于5mm，周围被含气肺组织包绕的病变。肺部小结节大多数为良性，但也有早期肺癌和肺部转移癌的可能。建议定期复查并呼吸科诊治。

【两肺下叶间质改变】：

(1)建议呼吸内科诊断治疗。

【肢导低电压】：

(1)建议心血管内科定期复查。

【短 PR 间期】：

(1)可见于正常人，和预激综合征、交界性心律，定期复查心电图，心血管专科治疗。

【子宫肌瘤】：

(1)子宫肌瘤又称子宫平滑肌瘤，是女性生殖器最常见的一种良性肿瘤，多见于 30—50 岁妇女，以 40—50 岁最为多见。

(2)子宫肌瘤根据肌瘤与子宫壁的关系分 3 类：肌壁间肌瘤、浆膜下肌瘤和粘膜下肌瘤。

(3)子宫肌瘤多无症状，少数表现为阴道出血，腹部触及肿物以及压迫症状等。如发生蒂扭转或其他情况时可引起疼痛。以多发性子宫肌瘤为常见。

(4)治疗必须根据患者年龄、生育要求、症状、肌瘤大小等情况全面考虑，肌瘤小且无症状，尤其近绝经年龄者，雌激素水平低落，肌瘤可自然萎缩或消失，通常不需治疗，每 3—6 个月随访一次；若肌瘤较大或症状明显继发贫血者，常需手术切除。

【脂肪肝】：

(1)脂肪肝是指肝脏被脂肪浸润，为一种多病因引起的获得性疾病。

(2)脂肪肝是以肝细胞脂肪变性和脂肪蓄积为病理特征，最常见易患因素有超重或肥胖、进食油腻食物、高脂血症（尤其甘油三酯升高）、营养失调（营养过量或不足）、饮酒、高脂血症、少运动、糖耐量异常、减肥造成体重急剧下降、营养不良、中毒和药物等。

(3)当肝内脂类（主要为甘油三酯）含量超过肝重的 5% 时为脂肪肝。脂肪肝是一个常见的临床现象，不是一个独立性的疾病。

(4)值得注意的是，过多的脂肪在肝组织、肝细胞内浸润，引起肝细胞肿大，严重可致肝硬化。脂肪肝是可逆性的，合理饮食、运动及治疗后可恢复。

(5)合理控制饮食，控制总摄入量，低盐、低脂和低糖类饮食，少吃动物内脏，多吃蔬菜水果；

(6)控制危险因素，如控制体重、改善胰岛素抵抗、调整血脂紊乱，戒酒、戒烟，坚持长期有氧运动，加强体育锻炼；

(7)定期复查腹部彩超、血脂、肝功能。

汇总医生： 丁昊炜

主检日期： 2024-11-13

主检医生：

分科结果

身高、体重、血压

项目名称	检查结果	项目名称	检查结果
身高	169cm	体重	89kg
血压	139/83mmHg		

***小结：**

(1) 体重指数 31.16：轻度肥胖

操作员：闫辛儿

检查日期：2024-11-11

检查医生：名燕凌

内科

项目名称	检查结果	项目名称	检查结果
心率	64 次/min	心律	齐
心脏杂音	无	心界	正常
肺部	正常	呼吸音	呼吸音清
啰音	未闻及	叩诊	叩诊呈清音
腹部触诊	腹部平软	发育	正常
肝胆	肋下未触及	脾脏	肋下未触及
双肾	无叩击痛	肠鸣音	正常
营养	良好	神经系统	正常
生理反射	生理反射存在	病理反射	病理反射未引出
颅神经	正常	运动功能	正常
深浅感觉	正常	其它	无异常发现
既往史	无		

***小结：**

未见异常

操作员：名燕凌

检查日期：2024-11-11

检查医生：名燕凌

外科（女）

项目名称	检查结果	项目名称	检查结果
皮肤	正常	甲状腺	无肿大
浅表淋巴结	无肿大	肛门	拒检
泌尿外生殖器	正常	四肢关节	未见异常
腹股沟	未见异常	足背动脉	正常
紫绀	无	色素沉着	无
脱毛	无	脱色	无
浮肿	无	皮下结节	无
头颅	正常	颈部	正常
乳腺	正常	脊柱	正常
直肠	未检	皮肤黄疸	无
四肢	活动正常	其他	无

*小结:

未见异常

操作员：魏利平

检查日期:2024-11-11

检查医生：魏利平

眼科

项目名称	检查结果	项目名称	检查结果
视力(左)	0.25	视力(右)	0.15
辨色力	正常	眼睑	正常
结膜	正常	泪器	正常
角膜	正常	虹膜	正常
瞳孔	正常	晶状体	正常
玻璃体	正常	眼底	未见异常

*小结:

(1) 左眼视力下降

(2) 右眼视力下降

操作员：田野青 检查日期：2024-11-11 检查医生：田野青

耳鼻喉科

项目名称	检查结果	项目名称	检查结果
听力(左)	正常	听力(右)	正常
外耳道	正常	鼓膜	正常
鼻窦	正常	鼻中隔	正常
鼻腔	正常	扁桃体	无肿大
嗅觉	正常	咽喉	正常

*小结:

操作员：裴文兴 检查日期：2024-11-11 检查医生：裴文兴

妇科内诊

项目名称	检查结果	项目名称	检查结果
外阴	正常	尿道口	正常
阴道	通畅	子宫	正常
附件	正常	宫颈	光滑
后穹窿	正常		

*小结:

未见异常

操作员：智美玲 检查日期：2024-11-11 检查医生：智美玲

口腔科

项目名称	检查结果	项目名称	检查结果
唇颊	正常	齿	正常
牙龈	正常	牙周	正常

舌腭	正常	腮腺	正常
颌下腺	正常	颞下颌关节	正常

***小结:**

未见异常

操作员：龚富生 检查日期:2024-11-11 检查医生: 龚富生

检验报告

血流变

项目名称	检查结果	单位	参考值	提示
全血粘度高切 200/s	4.10	mpas	3.36--4.32	
全血粘度中切 100/s	4.10	mpas	3.43--4.59	
全血粘度中切 50/s	5.23	mpas	3.85--5.45	
全血还原粘度高切	6.91	mpas	3.69--8.74	
全血还原粘度低切	44.76	mpas	26.87--47.57	
血浆粘度	1.44	mpas	1.26--1.70	
血沉(ESR)	7.40	mm/h	0--20	
红细胞压积	0.43	L/L	0.35--0.45	
红细胞聚集指数	4.69		3.19--5.33	
红细胞变形指数	0.84		0.53--1.11	
红细胞刚性指数	4.80		2.17--6.94	
血沉方程 K 值	27.01	mm/h	0--80.48	
全血粘度 1/s	16.00	mpas	13.79--17.91	
全血高切相对指数	3.06		1.9--3.4	
全血低切相对指数	14.37		8.1--14.2	↑

*小结:

全血低切相对指数偏高(14.37)

操作员：贺琰

检查日期:2024-11-11

检查医生:康健忠

尿液分析+尿沉渣

项目名称	检查结果	单位	参考值	提示
白细胞尿	1	个/ul	0--13	
上皮细胞(EC)	25	/HP	0--28	
管型(CAST)	0	个/ul	0--1	

霉菌(尿)	0	/HP	0--0	
结晶	0	/HP	0--10	
透明度(CLA)	清亮			
胆红素(BIL)	-		阴性	
隐血(ERY)	-		阴性	
小圆上皮细胞(SRC)	0	个/ul	0--0	
维生素 C	-		阴性	
异常红细胞	0	个/ul	0--3	
红细胞(正常)	1	个/ul	0--6	
鳞状上皮细胞	25	个/ul	0--0	↑
粘液丝	0	个/ul	0--0	
颜色(Colour)	淡黄色			
尿葡萄糖(GLU)	-		阴性	
酮体(KET)	-		阴性	
比重(SG)	1.005		1.003--1.030	
酸碱度(PH)	6.0		4.5--8.0	
尿蛋白质(PRO)	-		阴性	
尿胆原(URO)	-		阴性	
亚硝酸盐(NIT)	-		阴性	
红细胞(尿)(RBC)	1	个/ul	0--6	
尿白细胞(LEU)	-		阴性	

***小结:**

鳞状上皮细胞偏高(25 /HP)

操作员：祁佳佳 检查日期:2024-11-11 检查医生:康健忠

肝功七项

项目名称	检查结果	单位	参考值	提示
总蛋白(T PROT)	69.3	g/L	65--85	

白蛋白(ALB)	43.10	g/L	40--55	
球蛋白(GLB)	26.20	g/L	15--35	
白蛋白/球蛋白(ALB/GLB)	1.65		1.0--2.5	
总胆红素(TBIL)	9.80	umol/L	0--21	
丙氨酸氨基转移酶(ALT)	19.00	U/L	7--40	
门冬氨酸氨基转移酶(AST)	14.00	U/L	13--35	

***小结:**

未见异常

操作员：刘慧芳 检查日期:2024-11-11 检查医生:康健忠

心肌酶谱

项目名称	检查结果	单位	参考值	提示
乳酸脱氢酶(LDH)	136.00	U/L	120--250	
肌酸激酶(CK)	48.00	U/L	40--200	
肌酸激酶同工酶(CK-Mb(M))	9	U/L	0--25	
高敏肌钙蛋白(Tnl)	2.50	pg/ml	0--46.47	

***小结:**

未见异常

操作员：刘慧芳 检查日期:2024-11-11 检查医生:康健忠

血常规（五分类）

项目名称	检查结果	单位	参考值	提示
白细胞(WBC)	6.90	10 ⁹ /L	3.5--9.5	
淋巴细胞绝对值(LY#)	2.06	10 ⁹ /L	1.1--3.2	
淋巴细胞百分比(LY%)	29.8	%	20--50	
中性粒细胞绝对值(GR#)	4.32	10 ⁹ /L	1.8--6.3	
中性粒细胞百分比(GR%)	62.7	%	40--75	

嗜碱性粒细胞绝对值(BA#)	0.04	10 ⁹ /L	0--0.06	
嗜碱性粒细胞百分比 (BA%)	0.6	%	0--1.0	
嗜酸性粒细胞绝对值(EO#)	0.16	10 ⁹ /L	0.02--0.52	
嗜酸性粒细胞百分比 (EO%)	2.2	%	0.4--8.0	
血小板(PLT)	380	10 ⁹ /L	125--350	↑
血小板分布宽度(PDW)	15.5	%	15--17	
平均血小板体积(MPV)	8.5	fl	6.0--14.0	
血小板压积(PCT)	0.324	%	0.11--0.28	↑
红细胞(RBC)	4.95	10 ¹² /L	3.8--5.1	
血红蛋白	138	g/L	115--150	
红细胞压积(HCT)	43.2	%	35--45	
红细胞平均体积(MCV)	87.2	fl	82--100	
平均血红蛋白含量(MCH)	27.8	pg	27--34	
平均血红蛋白浓度(MCHC)	319	g/L	316--354	
单核细胞绝对值(MO#)	0.32	10 ⁹ /L	0.1--0.60	
单核细胞百分比(MO%)	4.7	%	3--10	
红细胞分布宽度标准差 (RDW-SD)	42.1	fl	35--56	
红细胞分布宽度变异系数 (RDW-CV)	12.9	%	10.6--16.6	
大血小板比率	14.9	%	11--45	
大血小板数目	57	10 ⁹ /L	30--90	
未成熟粒细胞数目	0.00	10 ⁹ /L	0--999	
未成熟粒细胞百分比	0.1	%	0--100	
有核红细胞数目	0.000	10 ⁹ /L	0--9999	
有核红细胞百分比	0.00	/100WBC	0--9999	

***小结:**血小板(PLT)偏高(380 10⁹/L) 血小板压积(PCT)偏高(0.324 %)

操作员：贺琰 检查日期：2024-11-11 检查医生：康健忠

肾功三项

项目名称	检查结果	单位	参考值	提示
肌酐(CREA)	68.80	umol/L	41--73	
尿酸(UA)	255.00	umol/L	140--340	
尿素测定 (Urea)	4.00	mmol/L	2.6--7.5	

***小结：**

未见异常

操作员：刘慧芳 检查日期：2024-11-11 检查医生：康健忠

空腹血糖

项目名称	检查结果	单位	参考值	提示
葡萄糖(GLU)	4.49	mmol/L	3.89--6.1	

***小结：**

未见异常

操作员：刘慧芳 检查日期：2024-11-11 检查医生：康健忠

血脂四项

项目名称	检查结果	单位	参考值	提示
动脉硬化指数	0.71		1.31--3.19	↓
总胆固醇(CHOL)	3.70	mmol/L	2.59--5.2	
甘油三脂(TG)	0.56	mmol/L	0.7--1.7	↓
低密度脂蛋白(LDL)	1.43	mmol/L	0--4.13	
高密度脂蛋白(HDL)	2.01	mmol/L	0.77--1.55	↑

***小结：**

动脉硬化指数偏低(0.71) 甘油三脂(TG)偏低(0.56 mmol/L) 高密度脂蛋白(HDL)偏高(2.01 mmol/L)

人乳头瘤病毒检查 (HPV)

项目名称	检查结果	单位	参考值	提示
HPV 高危亚型 16	阴性(-)		阴性	
HPV 高危亚型 18	阴性(-)		阴性	
HPV 高危亚型 31	阴性(-)		阴性	
HPV 高危亚型 26	阴性(-)		阴性	
HPV 高危亚型 33	阴性(-)		阴性	
HPV 高危亚型 35	阴性(-)		阴性	
HPV 高危亚型 39	阴性(-)		阴性	
HPV 高危亚型 45	阴性(-)		阴性	
HPV 高危亚型 51	阴性(-)		阴性	
HPV 高危亚型 52	阴性(-)		阴性	
HPV 高危亚型 53	阴性(-)		阴性	
HPV 高危亚型 56	阴性(-)		阴性	
HPV 高危亚型 58	阴性(-)		阴性	
HPV 高危亚型 59	阴性(-)		阴性	
HPV 高危亚型 66	阴性(-)		阴性	
HPV 高危亚型 68	阴性(-)		阴性	
HPV 高危亚型 73	阴性(-)		阴性	
HPV 高危亚型 82	阴性(-)		阴性	
HPV 低危亚型 6	阴性(-)		阴性	
HPV 低危亚型 11	阴性(-)		阴性	
HPV 低危亚型 42	阴性(-)		阴性	
HPV 低危亚型 43	阴性(-)		阴性	
HPV 低危亚型 81	阴性(-)		阴性	

*小结:

未见异常

操作员：赵伟 检查日期：2024-11-12 检查医生：康建忠

大同现代医学检验实验室

液基薄层细胞学图文报告

ID: 2024109196

病理号: 101026

姓名: 翟慧敏

性别: 女

年龄: 44岁

送检科室:

电话号码: 18635288488

床号:

病历号:

体检号: 2309220969

送检医院: 大同瑞慈康复体检

送检日期: 2024-11-11

末次月经:

送检医生:

采样日期:

报告日期: 2024-11-11

标本满意度: 满意

细胞量: >45%

红细胞:

经期样本:

颈管细胞:

化生细胞:

鳞状细胞:

宫颈柱状细胞:

未见上皮内病变/恶性细胞:

正常范围内:

良性反应性改变:

- 炎症:
 - 轻度:
 - 中度:
 - 重度:
- 放疗:
- 妊娠:
- 萎缩性:
- 宫内避孕器:
- 其他:

病原体: 滴虫感染: 念珠菌感染: 细菌感染:

提示 HPV 感染: 疱疹病毒感染:

鳞状上皮细胞分析:

非典型鳞状细胞:

- 倾向上皮内瘤变:
- 倾向良性反应性改变:
- 不能明确意义(ASC-US):
- 不排除高度病变(ASC-H):

上皮内低度病变: 鳞癌:

上皮内高度病变:

- CIN2:
- CIN3:

腺上皮细胞分析:

非典型腺细胞:

- 宫内膜:
- 来源不明:

非典型腺细胞(宫颈管):

- 倾向原位腺癌:
- 不能明确意义:
- 倾向良性反应性改变:

腺癌:

- 宫颈管:
- 宫内膜:
- 其它:

炎细胞:

- 轻度:
- 中度:
- 重度:

可疑腺癌:

诊断意见: 未见上皮内病变或恶性细胞 (NILM)。

建议:

报告医师: 张荣生

地址: 大同市魏都大道 79 号, 本报告医师签字后有效
咨询: 0352-2830587 4006-122-995

妇科细胞学是筛查项目, 出于技术原因, 可能会有假阴性结果, 本检测仅对来样负责, 如果对结果有疑义, 请在收到报告 7 天内与我们联系。

大同瑞慈康复医院 12导联心电图报告

程慧敏 女 44岁

体检号:451074

病床号:

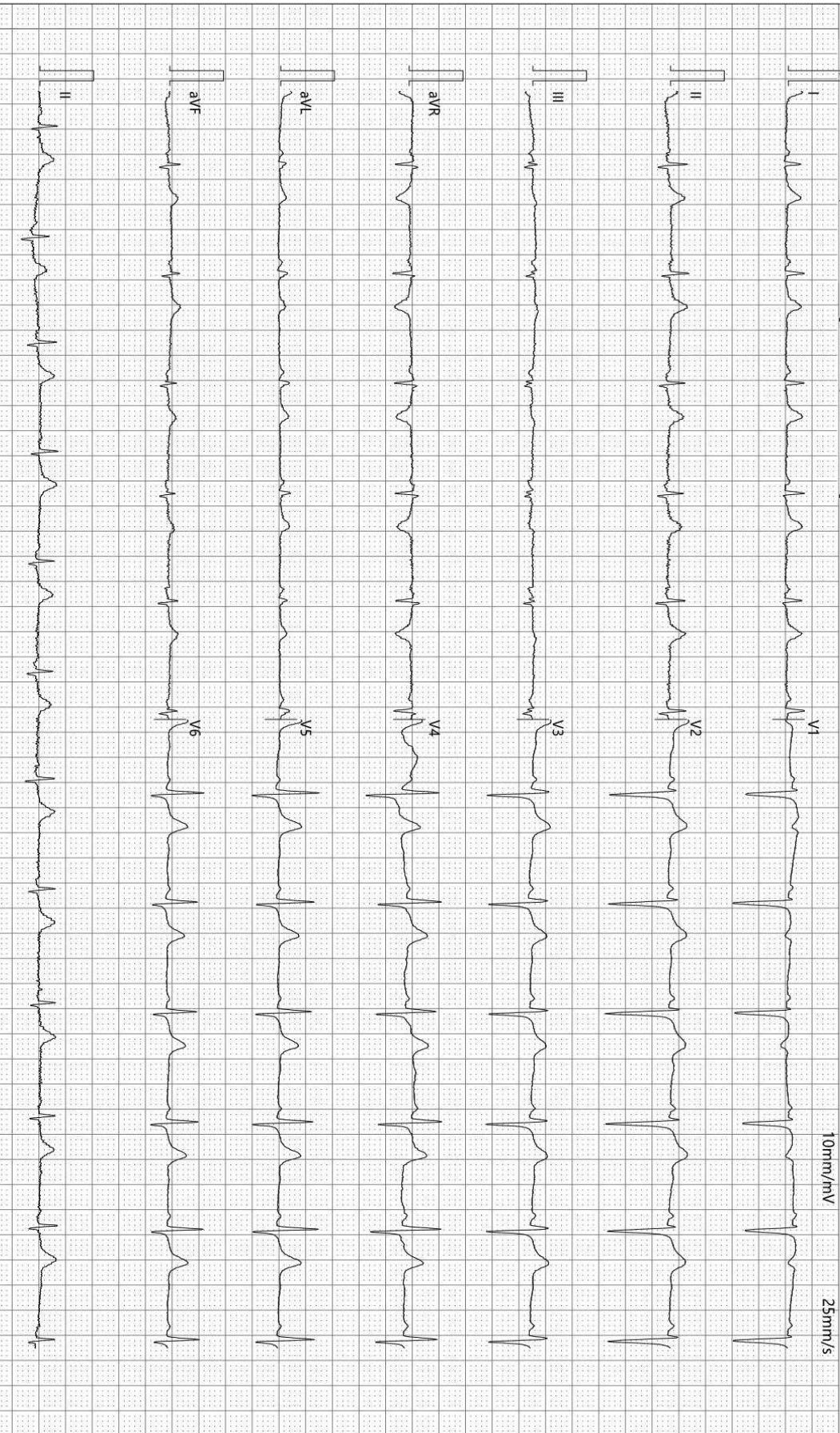
诊断结果:

- 1.窦性心律
- 2.短PR间期
- 3.肢导/低电压

诊断医生:

张之生

HR	: 68bpm	[60 ~ 100bpm]
P	: 79ms	[0 ~ 110ms]
PR	: 114 ↓ ms	[120 ~ 200ms]
QRS	: 82ms	[60 ~ 100ms]
QT/QTc	: 384/410ms	[320 ~ 440/0 ~ 460ms]
P/QRS/T	: -31 ↓ /4/39deg.	[0 ~ 75/-30 ~ 90/0 ~ 75deg]
RV5/SV1	: 0.711/0.917mV	[0.0 ~ 2.5/0.0 ~ 2.0mV]



检查时间:2024-11-11 10:20:20

诊断时间:2024-11-11 10:38:19

SEMIP V1.90

仅供临床参考

Text




大同瑞慈健康体检

颅内多普勒血流图 (TCD) 检查报告单


姓名: 翟慧敏 性别: 女 年龄: 44 岁 检查号: 2309220969
 申请科室: 体检科 申请医师: 李菊蓉 检查类型: 颅内血管 床号:

LVA 72mm(深度) PW 2MHz




Vs:60.0 Vd:30.2 Vm:40.2
 PI:0.74 RI:0.50 S/D:1.99

RVA 77mm(深度) PW 2MHz



Vs:63.8 Vd:31.9 Vm:42.5
 PI:0.75 RI:0.50 S/D:2.00

BA 77mm(深度) PW 2MHz



Vs:60.5 Vd:27.7 Vm:38.6
 PI:0.85 RI:0.54 S/D:2.18

Vs: Vd: Vm:
 PI: RI: S/D:

Vs: Vd: Vm:
 PI: RI: S/D:

Vs: Vd: Vm:
 PI: RI: S/D:

医生意见

结论: 椎-基底动脉脑血管超声未见异常。

李菊蓉

检查日期: 2024-11-11

本报告单仅提供临床参考

大同瑞慈健康体检

骨密度检测报告

患者信息

患者ID: 2309220969
姓名: 翟慧敏
出生年月日: 1980-4-21

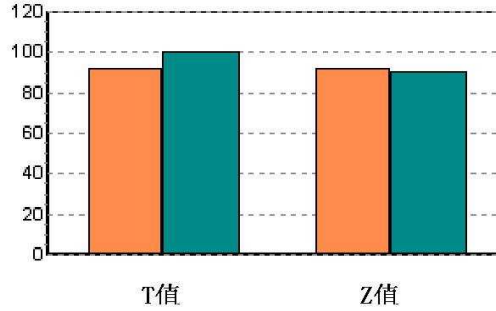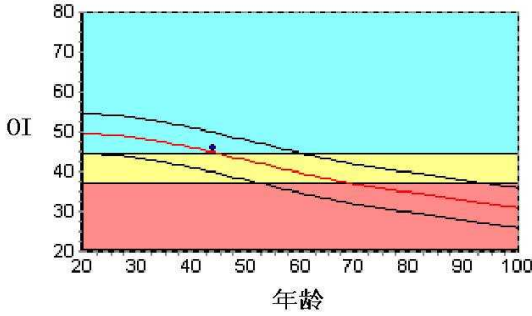
年龄: 44
性别: 女
测定部位(右/左): 右

测定结果

测定日期: 2024-11-11

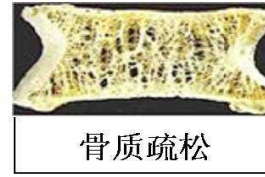
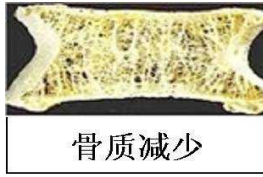
测试编号: 1/1

受测者 平均值



数据库:	Asia	成人比:	92.1	%
OI:	45.7	同龄比:	102.1	%
SOS:	1357.6 m/s	OPR:	N/A	%
T值:	-0.78			
Z值:	0.19			

结果分析



注解

以上结论仅供参考

科室:

医生签名:

医院地址 大同瑞慈健康体检
地址 大同市平城区魏都大道79号

联系电话 0352-2824444
操作者 名燕凌

Rich 大同瑞慈康复医院
超声诊断图文报告

流水号: 2309220969

超声号: 1743753

姓名: 翟慧敏

年龄: 44岁

性别: 女

检查设备: Vivid E95

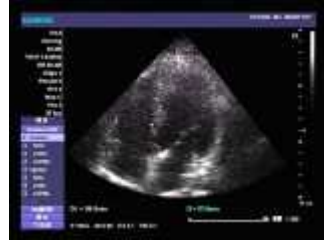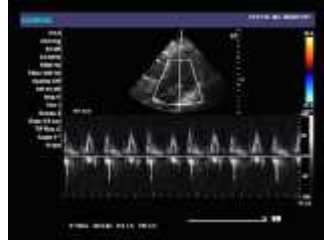体检号: 451074

申请医院: 本院

体检科室: 体检科

检查部位: 心脏彩超

经典图像:



影像所见:

超声测量 (单位: mm)

升主动脉内径 24 (32±3mm)

左房内径 31 (35mm)

室间隔 10 (8-11mm)

左室内径 44 (47±4mm)

左室后壁 9 (8-11mm)

EF66% (50-80%)

右室内径 32 (36±4mm)

右房内径 35 (36±4mm)

FS36% (28-41%)

主肺动脉内径 17 (23±3mm)

升主动脉内径正常, 心脏各腔室大小正常, 室间隔厚度正常, 左室壁未见明显节段性运动异常, 各瓣膜及启闭功能未见明显异常, 舒张期二尖瓣口血流频谱 E/A>1, 心包腔未见积液。

影像诊断:

心脏结构及功能未见明显异常

报告医师: 张婷婷

检查日期: 2024-11-11

审核医师: 张婷婷

报告日期: 2024-11-11



注: 本报告仅供临床医生参考!

地址: 大同市魏都大道 79 号。若有疑问, 请致电: 0352-2830580

Rich 大同瑞慈康复医院
超声诊断图文报告

流水号: 2309220969

超声号: 1743747

姓名: 翟慧敏

年龄: 44岁

性别: 女

检查设备: Vivid E95

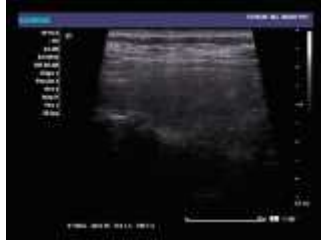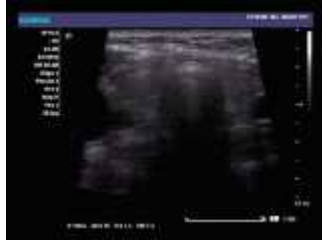体检号: 451074

申请医院: 本院

体检科室: 体检科

检查部位: 甲状腺彩超

经典图像:



影像所见:

甲状腺双侧叶形态正常, 包膜完整, 实质回声均匀, CDFI: 未见异常血流信号。
双侧颈部未见明显肿大淋巴结。

影像诊断:

甲状腺双侧叶未见异常

报告医师: 张婷婷

检查日期: 2024-11-11

审核医师: 张婷婷

报告日期: 2024-11-11



注: 本报告仅供临床医生参考!

地址: 大同市魏都大道79号。若有疑问, 请致电: 0352-2830580

Rich 大同瑞慈康复医院
超声诊断图文报告

流水号: 2309220969

超声号: 1743751

姓名: 翟慧敏

年龄: 44岁

性别: 女

检查设备: Vivid E95

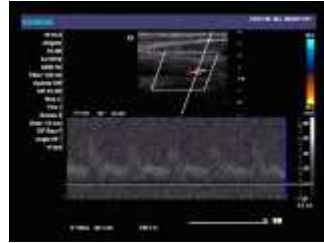
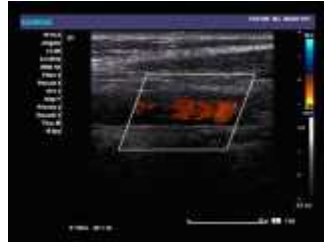
体检号: 451074

申请医院: 本院

体检科室: 体检科

检查部位: 颈部血管彩超

经典图像:



影像所见:

右锁骨下动脉起始处、双侧颈总动脉、颈内、颈外动脉起始段内中膜不增厚, 内壁欠光滑, 管壁未见明确强回声斑。

CDFI: 血流充盈好。PW: 频谱形态正常。

双侧椎动脉走行正常, 椎动脉内径正常, 管壁不厚, 管腔内为无回声, CDFI: 血流充盈好。PW: 频谱正常。

影像诊断:

双侧颈动脉、椎动脉未见明显异常

报告医师: 张婷婷

检查日期: 2024-11-11

审核医师: 张婷婷

报告日期: 2024-11-11



注: 本报告仅供临床医生参考!

地址: 大同市魏都大道79号。若有疑问, 请致电: 0352-2830580

Rich 大同瑞慈康复医院
超声诊断图文报告

流水号: 2309220969

超声号: 1743755

姓名: 翟慧敏

年龄: 44岁

性别: 女

检查设备: Vivid E95

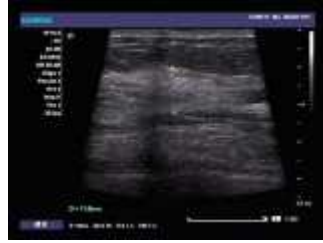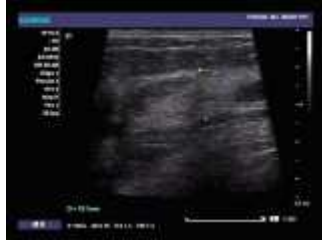体检号: 451074

申请医院: 本院

体检科室: 体检科

检查部位: 乳腺彩超

经典图像:



影像所见:

双侧乳腺腺体层次清晰, 右乳腺体厚 1.3cm, 左乳腺体厚 1.2cm, 乳导管未见扩张, 未见明显占位性病变, CDFI: 未见异常血流信号。

双侧腋下未见明显肿大淋巴结。

影像诊断:

双侧乳腺未见明显异常

报告医师: 张婷婷

检查日期: 2024-11-11

审核医师: 张婷婷

报告日期: 2024-11-11



注: 本报告仅供临床医生参考!

地址: 大同市魏都大道 79 号。若有疑问, 请致电: 0352-2830580

Rich 大同瑞慈康复医院
超声诊断图文报告

流水号: 2309220969

超声号: 1743757

姓名: 翟慧敏

年龄: 44岁

性别: 女

检查设备: Vivid E95

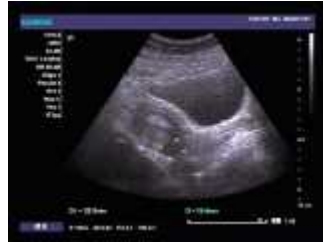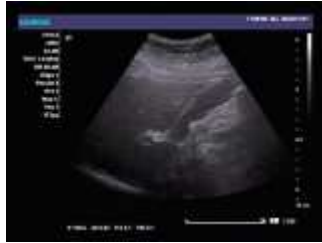体检号: 451074

申请医院: 本院

体检科室: 体检科

检查部位: 全腹彩超

经典图像:



影像所见:

肝脏大小形态饱满, 包膜光滑完整, 实质回声细腻、增强, 肝内管道系统走行欠清晰, 门静脉及肝内胆管不扩张。

胆囊大小形态正常, 壁不厚、光滑, 囊内透声好, 肝外胆管不扩张。

胰腺大小形态正常, 实质回声均匀, 主胰管不扩张。

脾脏大小形态正常, 实质回声均匀, 脾门静脉不宽。

双肾大小形态正常, 皮髓质分界清晰, 集合系统未见分离, 双侧输尿管未见扩张。

膀胱充盈佳, 未见明显异常。

前位子宫, 大小约 5.3*5.3*4.0cm, 肌壁回声欠均匀, 后壁探及大小约 2.4*1.9cm 低回声结节, 形态规则, 边界清, 内膜线清晰, 厚 0.9cm, 宫腔内可见一节育器回声, 位置正常, 宫颈厚约 2.8cm, 双侧附件区未见异常。

影像诊断:

1. 脂肪肝 (轻-中度)
2. 子宫肌瘤
3. 宫内节育器位置正常

报告医师: 张婷婷

检查日期: 2024-11-11

审核医师: 张婷婷

报告日期: 2024-11-11



注: 本报告仅供临床医生参考!

地址: 大同市魏都大道 79 号。若有疑问, 请致电: 0352-2830580

姓名: 翟慧敏

年龄: 44 岁

性别: 女

检查设备: 西门子量子双源 CT

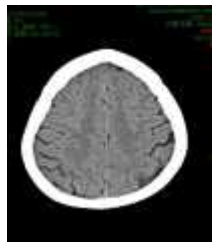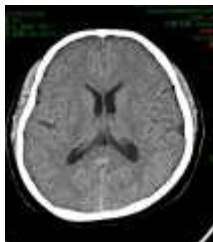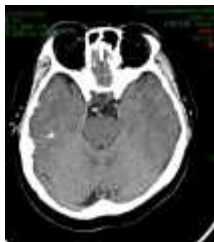体检号: 451074

申请医院: 本院

体检科室: 体检科

检查部位: 脑部双源 CT

经典图像:



影像所见:

颅脑结构双侧对称, 脑实质内未见异常密度。中线结构居中。脑沟、裂、池及脑室系统等未见异常。

影像诊断:

颅脑未见明显异常

报告医师: 剧艳军

检查日期: 2024-11-11

审核医师: 剧艳军

报告日期: 2024-11-11

姓名: 翟慧敏

年龄: 44 岁

性别: 女

检查设备: 西门子量子双源 CT

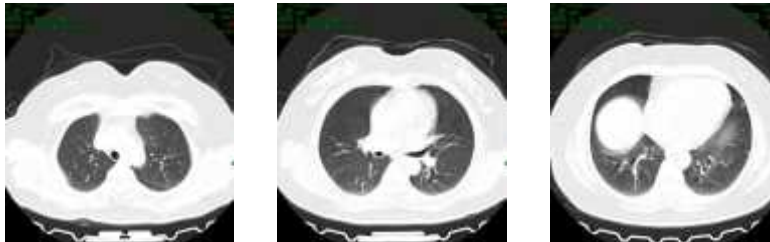体检号: 451074

申请医院: 本院

体检科室: 体检科

检查部位: 肺部双源 CT

经典图像:



影像所见:

胸廓对称, 骨性肋骨完整, 胸壁软组织结构良好, 两肺支气管血管纹理走行分布良好, 支气管束结构清晰, 双肺通气良好, 两肺下叶间质密度增高, 左肺下叶胸膜下结节密度增高, 直径约 0.2cm。肺门结构未见异常。纵隔无偏移, 段以上支气管通畅。心影及大血管形态结构正常, 纵隔内未见肿大淋巴结。胸膜未见异常。

影像诊断:

- 1、两肺下叶间质改变
- 2、左肺下叶胸膜下结节灶, 低危结节灶。

报告医师: 剧艳军

检查日期: 2024-11-11

审核医师: 剧艳军

报告日期: 2024-11-11