



2309220959

# 大同瑞慈健康体检

## 报 告 册

体检编号	451064	工号	458
姓名	王加利		
性别	女	年龄	39岁
单位	中国银行大同分行		
部门	中国银行大同分行		
联系电话	18103529886		
体检日期	2024-11-16		

尊敬的王加利女士您好！

首先,瑞慈健康体检全体员工欢迎您的光临,并对您的信任表示衷心的感谢！

您于 2024-11-16 (体检编号: 451064) 完成健康检查,本机构的各科医生已根据您的体检项目及结果,汇总成此份健康体检报告,并经总检医生审核。据此提出对您健康状况的综合分析及建议。

瑞慈健康体检倡导“大健康、大康复”,提出“健康是第一财富 (Rich)”的人文理念。希望您仔细阅读并妥善地保管此份健康体检报告,并认真关注报告中的提示与建议,若您对报告内容有任何疑问,可直接与瑞慈健康体检客服部联系,进一步咨询。

健康体检咨询电话: 0352-2824444

客户服务咨询电话: 0352-2830597  
400-6112995

瑞慈健康体检报告由下列内容组成:

第一部分:主检报告

第二部分:分科分项结果

第三部分:检验报告

第四部分:附表

## 主检报告

### 检查综述

- 【眼科】 (1) 左眼视力下降 (2) 右眼视力下降
- 【血脂四项】 动脉硬化指数偏低(1.22) 高密度脂蛋白(HDL)偏高(1.64 mmol/L)
- 【尿液分析+尿沉渣】 鳞状上皮细胞偏高(1 /HP)
- 【甲状腺彩超】 甲状腺右侧叶结节 TI-RADS 3级
- 【全腹彩超】 1. 胆囊息肉 2. 子宫肌瘤
- 【骨密度检查】 骨质减少
- 【口腔科】 (1) 右下第三磨牙 阻生齿 (2) 牙周：牙结石

### 医生建议

#### 【左眼视力下降】：

(1) 视力下降是由角膜白斑或角膜炎、晶状体混浊、眼底疾病、屈光不正等原因引起，建议眼科诊断治疗。

#### 【右眼视力下降】：

(1) 视力下降是由角膜白斑或角膜炎、晶状体混浊、眼底疾病、屈光不正等原因引起，建议眼科诊断治疗。

#### 【动脉硬化指数偏低】：

(1) 建议内科结合临床参考。

#### 【高密度脂蛋白(HDL)偏高】：

- 高密度脂蛋白(HDL)主要在肝脏合成，具有抗动脉粥样硬化的功能，是冠心病的保护因子。高密度脂蛋白(HDL)能将周围组织包括动脉壁内的胆固醇运转到肝脏进行代谢，是一种抗动脉粥样硬化的血浆脂蛋白。
- 高密度脂蛋白(HDL)的含量与心血管的发病率和病变程度呈负相关，即高密度脂蛋白(HDL)减低，患冠心病的危险性增加；高密度脂蛋白(HDL)含量增高，患冠心病的危险性降低。
- 高密度脂蛋白(HDL)对冠心病的临床诊断是一个重要的参考指标。它的升高是临床冠心病保护因子之一，并能防治和延缓动脉粥样硬化的发展。
- 血清中高密度脂蛋白(HDL)的降低，预示着冠心病的出现。临床上常同时测定高密度脂蛋白(HDL)和血清总胆固醇，并根据它们的比值作为冠心病的信息指标。
- 高密度脂蛋白(HDL)减少，主要见于冠心病、冠状动脉粥样硬化、高甘油三酯血症、慢性贫血、脑血管病、糖尿病、急慢性肝炎、肝硬化等疾病。
- 戒烟，增强运动，采用低脂、低糖饮食，少食富含脂肪、胆固醇及饱和脂肪酸的食物，多进食蔬菜、水果、豆制品、粗粮、鱼和高纤维食品。
- 建议当高密度脂蛋白(HDL)减少时，可参考其他相关指标，积极治疗基础性疾病，往内分泌科复诊。

#### 【鳞状上皮细胞偏高】：

(1) 在生理情况下，机体正常的新陈代谢都会引起鳞状上皮细胞的脱离，这是一种正常的机体现象。如果长时间出现鳞状上皮细胞偏高的现象时，则有可能是尿路感染、泌尿系统结石等因素导致，应及时往泌尿外科进一步诊断治疗。

#### 【甲状腺右侧叶结节】：

(1) 甲状腺结节是一种常见的甲状腺疾病，很多甲状腺疾病可表现为结节，如可由甲状腺退行性变、炎症、自身免疫性及新生物等多种病变所致。甲状腺结节在各个年龄段的男女人群中均可见到，但中年女性中较多。

- (2) 甲状腺结节分良性和恶性两大类，良性的占绝大多数，恶性者不足 1%，判断甲状腺结节的良恶主要依靠病史、体格检查、放射性核素扫描、穿刺细胞学检查。
- (3) 建议往外科就诊，进一步检查，明确诊断，结合临床诊治并定期复查。

**【子宫肌瘤】：**

- (1) 子宫肌瘤又称子宫平滑肌瘤，是女性生殖器最常见的一种良性肿瘤，多见于 30—50 岁妇女，以 40—50 岁最为多见。
- (2) 子宫肌瘤根据肌瘤与子宫壁的关系分 3 类：肌壁间肌瘤、浆膜下肌瘤和粘膜下肌瘤。
- (3) 子宫肌瘤多无症状，少数表现为阴道出血，腹部触及肿物以及压迫症状等。如发生蒂扭转或其他情况时可引起疼痛。以多发性子宫肌瘤为常见。
- (4) 治疗必须根据患者年龄、生育要求、症状、肌瘤大小等情况全面考虑，肌瘤小且无症状，尤其近绝经年龄者，雌激素水平低落，肌瘤可自然萎缩或消失，通常不需治疗，每 3—6 个月随访一次；若肌瘤较大或症状明显继发贫血者，常需手术切除。

**【胆囊息肉】：**

- (1) 胆囊息肉又称胆囊隆起样病变，其临床症状无特异性，大部分患者为查体时所发现。主要症状为中上腹部隐痛。发病年龄多在 30~50 岁，以中青年为主。
- (2) 一般认为，胆囊息肉是胆囊癌的诱发因素，如胆囊息肉大于 1cm 时，最好先行手术治疗，以杜绝胆囊癌的发生。
- (3) 胆囊息肉临床特点有，一是发病率逐渐增高。高胆固醇饮食、长期酗酒、过多进食刺激性饮食、饮食规律紊乱如：不吃早餐、晚餐过盛、过多等不良饮食习惯多可造成胆囊息肉的形成；
- (4) 二是隐蔽攻击性强。胆囊息肉多无症状，85% 以上的患者都是在例行体检中发现。3-4mm 以下的息肉在 CT 和核磁共振中难以发现或常常漏诊；
- (5) 禁酒及含酒精类饮料，因酒精在体内主要通过肝脏分解、解毒，所以，酒精可直接损伤肝功能，引起肝胆功能失调，使胆汁的分泌、排出过程紊乱，从而刺激胆囊息肉增长。
- (6) 饮食规律、吃好早餐对胆囊息肉患者很重要。肝脏主要分泌胆汁，分泌的胆汁存储入胆囊内，而胆汁的功能主要是消化油性食物。如果不吃早餐，胆汁在胆囊内滞留时间长，可刺激胆囊形成胆囊息肉或使原来的息肉增大或发生变化。所以，要调配营养丰富的早餐和养成吃早餐的生活习惯。
- (7) 低胆固醇饮食，胆固醇摄入过多，可加重肝胆的代谢负担，并引起多余的胆固醇在胆囊壁结晶、积聚和沉淀，从而形成息肉，所以，胆囊息肉患者应降低胆固醇摄入量，尤其是晚上，应避免进食高胆固醇类食品，如鸡蛋（尤其是蛋黄）、肥肉、海鲜、无鳞鱼类、动物内脏等食品。
- (8) 宜多食各种新鲜水果、蔬菜，进低脂肪、低胆固醇食品，如香菇、木耳、芹菜、豆芽、海带、藕、鱼肉、兔肉、鸡肉、鲜豆类等；宜多食干豆类及其制品；宜选用植物油，不用动物油；
- (9) 少吃辣椒、生蒜等刺激性食物或辛辣食品；不用油煎、炸、烤、熏的烹调方法；饮水时，用少量山楂、银杏、绞股蓝草放入水杯中饮用。

**【骨质减少】：**

- (1) 骨质减少是指以单位体积内骨组织量减少为特点的代谢性骨病变，表示骨骼密度低于正常水平，因为骨骼密度是测量骨骼强度的指标。骨质减少是一种渐进的形式，但能够反映骨骼状况。骨质减少是骨质疏松的前兆，其发展到严重程度就是骨质疏松。
- (2) 骨骼随着年龄的增长，细胞活跃程度会逐渐降低，并且年龄增长后，体内性激素水平会逐渐下降，钙、锌、维生素 D 等微量元素吸收不足，导致骨质减少。此外，如果缺乏运动、过度挑食、偏食等情况，也会影响机体对微量元素的吸收，进而导致骨质减少。
- (3) 骨质减少在临床上多见于孕妇和中老年人群，孕妇因为胎儿生长发育需要钙质，骨质会出现减少；中老年人群因为年龄增长也会出现钙质的流失。
- (4) 此外，女性绝经期后雌激素分泌会明显下降导致破骨细胞活跃，引起骨量丢失而出现骨质减少；甲状腺、甲状旁腺功能亢进等继发性疾病也可导致骨质减少。
- (5) 临床上常用双能 X 线骨密度测量作为测量骨质流失的一种方法，其测量骨密度主要是在脊柱、髋关节等部位；跟骨的定量超声也可用于普通筛查，其方法费用低、便携且无电离辐射。
- (6) 定期复查骨密度，每年做一次骨密度的检测。如果骨质继续减少，就需要药物的治疗（如钙尔奇 D、骨化三醇等）。
- (7) 经常晒太阳或补充维生素 D。加强体育锻炼，多参加户外运动。补钙，钙含量多的食品主要见于海产品、牛奶、豆腐、豆浆、酸奶、芝麻、绿色蔬菜等，到了五十岁以后最好口服钙片，以促进钙的吸收。

**【牙结石】：**

- (1)牙结石又称牙石，是沉积在牙齿或修复体表面上已经钙化或正在钙化的菌斑或软垢。其开始时是软的，会因逐渐的钙化而变硬。它是由 75%的磷酸钙，15-25%的水、有机物、磷酸锰、矿酸钙及微量的钾、钠、铁所构成，并呈现出黄色、棕色或者黑色。
- (2)牙结石通常存在于唾液腺开口处的牙齿表面（例如：下颚前牙的舌侧表面，上颚后牙的颊侧表面）和牙齿的颈部，以及口腔粘膜运动不到的牙齿表面等处。
- (3)牙结石形成后，可伴随牙龈出血、牙龈萎缩、口臭等症状。
- (4)牙结石是牙周病的重要病因，它会不断刺激牙周组织，并且压迫牙龈，影响血液循环，造成牙周组织的细菌感染，形成牙周囊袋，此后更易使食物残渣、牙菌斑、牙结石等的堆积，最终牙周支持组织全部破坏，导致牙齿松动，以至于不得不拔除牙齿。
- (5)早晚刷牙、饭后漱口是防治牙结石形成的最重要措施。应采取正确的竖刷牙法和巴氏刷牙法，纠正横刷牙法。
- (6)多吃富有维生素的粗纤维食物，如肉、蛋、各种蔬菜和水果，充分咀嚼以利于牙面清洁。少吃甜食及黏性很强的食物，不吃零食。
- (7)建议每半年进行一次口腔健康检查，每年进行 2-3 次全口超声波洁牙术，使牙面、牙颈部经常处于洁净状态。

**【阻生齿】：**

- (1)牙齿在颌骨内由于位置不当，不能萌出到正常咬合位置，这样的牙齿称为阻生齿。最常见的阻生齿是下颌第三磨牙，其次是上颌第三磨牙和上颌尖牙等。
- (2)阻生齿和覆盖在其上的牙龈之间，很容易藏污纳垢，滋生细菌，引起口臭、牙齿龋坏等，当身体抵抗力下降时，常常会导致牙冠周围的牙龈发生炎症，严重时脸颊可致肿胀，张口困难，甚至会引起全身发烧，颌下淋巴结肿大。
- (3)阻生齿常常还会引起邻牙龋坏、松动、牙槽骨吸收等症状，所以能引起这些病变的阻生牙应该拔除。
- (4)由于阻生齿位置不正，被邻牙阻挡，有些还可能完全被骨组织包埋，因此阻生齿的拔除比拔除其他牙齿要困难，被牙龈覆盖的要切开牙龈，被骨包埋的要把骨去除，被邻牙挡住的要把牙冠劈开，分片拔除。
- (5)拔阻生齿费时较长，术中术后可能发生的并发症也较多，如：出血、断根、邻牙损伤等。
- (6)建议如果阻生齿位置不当，引起智齿冠周炎、邻牙的龋坏、松动等病变时，可往口腔科行拔除术。

汇总医生： 樊兴国

主检日期： 2024-11-19

主检医生：

## 分科结果

## 身高、体重、血压

项目名称	检查结果	项目名称	检查结果
身高	165cm	体重	56kg
血压	108/66mmHg		

## \*小结:

未见异常

操作员：杨彦霞

检查日期：2024-11-16

检查医生：名燕凌

## 内科

项目名称	检查结果	项目名称	检查结果
心率	71次/min	心律	齐
心脏杂音	无	心界	正常
肺部	正常	呼吸音	呼吸音清
啰音	未闻及	叩诊	叩诊呈清音
腹部触诊	腹部平软	发育	正常
肝胆	肋下未触及	脾脏	肋下未触及
双肾	无叩击痛	肠鸣音	正常
营养	良好	神经系统	正常
生理反射	生理反射存在	病理反射	病理反射未引出
颅神经	正常	运动功能	正常
深浅感觉	正常	其它	无异常发现
既往史	无		

## \*小结:

未见异常

操作员：杨淑兰

检查日期：2024-11-16

检查医生：杨淑兰

## 外科（女）

项目名称	检查结果	项目名称	检查结果
皮肤	正常	甲状腺	无肿大
浅表淋巴结	无肿大	肛门	拒检
泌尿外生殖器	正常	四肢关节	未见异常
腹股沟	未见异常	足背动脉	正常
紫绀	无	色素沉着	无
脱毛	无	脱色	无
浮肿	无	皮下结节	无
头颅	正常	颈部	正常
乳腺	正常	脊柱	正常
直肠	未检	皮肤黄疸	无
四肢	活动正常	其他	无

**\*小结：**

未见异常

操作员：魏利平

检查日期：2024-11-16

检查医生：魏利平

**眼科**

项目名称	检查结果	项目名称	检查结果
视力(左)	0.5	视力(右)	0.5
辨色力	正常	眼睑	正常
结膜	正常	泪器	正常
角膜	正常	虹膜	正常
瞳孔	正常	晶状体	正常
玻璃体	正常	眼底	未见异常

**\*小结：**

(1) 左眼视力下降

(2) 右眼视力下降

操作员：田野青

检查日期：2024-11-16

检查医生：田野青

## 耳鼻喉科

项目名称	检查结果	项目名称	检查结果
听力(左)	正常	听力(右)	正常
外耳道	正常	鼓膜	正常
鼻窦	正常	鼻中隔	正常
鼻腔	正常	扁桃体	无肿大
嗅觉	正常	咽喉	正常

**\*小结:**

未见异常

操作员：裴文兴

检查日期:2024-11-16

检查医生：裴文兴

## 妇科内诊

项目名称	检查结果	项目名称	检查结果
外阴	正常	尿道口	正常
阴道	通畅	子宫	正常
附件	正常	宫颈	光滑
后穹窿	正常		

**\*小结:**

未见异常

操作员：薛荣丽

检查日期:2024-11-16

检查医生：薛荣丽

## 口腔科

项目名称	检查结果	项目名称	检查结果
唇颊	正常	齿	右下第三磨牙&阻生齿
齿龈	正常	牙周	牙结石 I 度
舌腭	正常	腮腺	正常
颌下腺	正常	颞下颌关节	正常

**\*小结:**

(1) 右下第三磨牙 阻生齿

(2) 牙周：牙结石

操作员：龚富生 检查日期：2024-11-16 检查医生：龚富生

## 检验报告

## 血流变

项目名称	检查结果	单位	参考值	提示
全血粘度高切 200/s	4.02	mpas	3.36--4.32	
全血粘度中切 100/s	4.28	mpas	3.43--4.59	
全血粘度中切 50/s	4.67	mpas	3.85--5.45	
全血还原粘度高切	6.63	mpas	3.69--8.74	
全血还原粘度低切	37.24	mpas	26.87--47.57	
血浆粘度	1.30	mpas	1.26--1.70	
血沉(ESR)	3.70	mm/h	0--20	
红细胞压积	0.41	L/L	0.35--0.45	
红细胞聚集指数	4.12		3.19--5.33	
红细胞变形指数	0.89		0.53--1.11	
红细胞刚性指数	5.10		2.17--6.94	
血沉方程 K 值	12.27	mm/h	0--80.48	
全血粘度 1/s	16.57	mpas	13.79--17.91	
全血高切相对指数	3.09		1.9--3.4	
全血低切相对指数	12.75		8.1--14.2	

## \*小结:

未见异常

操作员：贺琰 检查日期：2024-11-16

检查医生：康建忠

## 尿液分析+尿沉渣

项目名称	检查结果	单位	参考值	提示
白细胞尿	0	个/u1	0--13	
上皮细胞(EC)	1	/HP	0--28	
管型(CAST)	0	个/u1	0--1	

霉菌（尿）	0	/HP	0--0	
结晶	0	/HP	0--10	
透明度(CLA)	清亮			
胆红素(BIL)	-		阴性	
隐血(ERY)	-		阴性	
小圆上皮细胞(SRC)	0	个/u1	0--0	
维生素 C	-		阴性	
异常红细胞	0	个/u1	0--3	
红细胞（正常）	0	个/u1	0--6	
鳞状上皮细胞	1	个/u1	0--0	↑
粘液丝	0	个/u1	0--0	
颜色(Colour)	淡黄色			
尿葡萄糖(GLU)	-		阴性	
酮体(KET)	-		阴性	
比重(SG)	1.010		1.003--1.030	
酸碱度(PH)	6.5		4.5--8.0	
尿蛋白质(PRO)	-		阴性	
尿胆原(URO)	-		阴性	
亚硝酸盐(NIT)	-		阴性	
红细胞(尿)(RBC)	0	个/u1	0--6	
尿白细胞(LEU)	-		阴性	

**\*小结:**

鳞状上皮细胞偏高(1 /HP)

操作员：祁佳佳 检查日期:2024-11-16 检查医生:康建忠

**肝功七项**

项目名称	检查结果	单位	参考值	提示
总蛋白(T PROT)	67.9	g/L	65--85	
白蛋白(ALB)	42.70	g/L	40--55	

球蛋白 (GLB)	25.20	g/L	15--35	
白蛋白/球蛋白 (ALB/GLB)	1.69		1.0--2.5	
总胆红素 (TBIL)	9.90	umol/L	0--21	
丙氨酸氨基转移酶 (ALT)	16.00	U/L	7--40	
门冬氨酸氨基转移酶 (AST)	16.00	U/L	13--35	

**\*小结:**

未见异常

操作员：祁佳佳 检查日期:2024-11-16 检查医生:康建忠

**心肌酶谱**

项目名称	检查结果	单位	参考值	提示
乳酸脱氢酶 (LDH)	137.00	U/L	120--250	
肌酸激酶 (CK)	77.00	U/L	40--200	
肌酸激酶同工酶 (CK-Mb (M))	7	U/L	0--25	
高敏肌钙蛋白 (TnI)	2.30	pg/ml	0--46.47	

**\*小结:**

未见异常

操作员：祁佳佳 检查日期:2024-11-16 检查医生:康建忠

**血常规（五分类）**

项目名称	检查结果	单位	参考值	提示
白细胞 (WBC)	3.95	$10^9/L$	3.5--9.5	
淋巴细胞绝对值 (LY#)	1.66	$10^9/L$	1.1--3.2	
淋巴细胞百分比 (LY%)	42.1	%	20--50	
中性粒细胞绝对值 (GR#)	2.00	$10^9/L$	1.8--6.3	
中性粒细胞百分比 (GR%)	50.4	%	40--75	
嗜碱性粒细胞绝对值 (BA#)	0.02	$10^9/L$	0--0.06	
嗜碱性粒细胞百分比 (BA%)	0.6	%	0--1.0	
嗜酸性粒细胞绝对值 (EO#)	0.11	$10^9/L$	0.02--0.52	

嗜酸性粒细胞百分比 (EO%)	2.8	%	0.4--8.0
血小板 (PLT)	181	10 <sup>9</sup> /L	125--350
血小板分布宽度 (PDW)	16.6	%	15--17
平均血小板体积 (MPV)	11.5	f1	6.0--14.0
血小板压积 (PCT)	0.208	%	0.11--0.28
红细胞 (RBC)	4.31	10 <sup>12</sup> /L	3.8--5.1
血红蛋白	133	g/L	115--150
红细胞压积 (HCT)	41.2	%	35--45
红细胞平均体积 (MCV)	95.5	f1	82--100
平均血红蛋白含量 (MCH)	30.9	pg	27--34
平均血红蛋白浓度 (MCHC)	324	g/L	316--354
单核细胞绝对值 (MO#)	0.16	10 <sup>9</sup> /L	0.1--0.60
单核细胞百分比 (MO%)	4.1	%	3--10
红细胞分布宽度标准差 (RDW-SD)	44.7	f1	35--56
红细胞分布宽度变异系数 (RDW-CV)	12.5	%	10.6--16.6
大血小板比率	36.9	%	11--45
大血小板数目	67	10 <sup>9</sup> /L	30--90
未成熟粒细胞数目	0.00	10 <sup>9</sup> /L	0--999
未成熟粒细胞百分比	0.1	%	0--100
有核红细胞数目	0.000	10 <sup>9</sup> /L	0--9999
有核红细胞百分比	0.00	/100WBC	0--9999

**\*小结:**

未见异常

操作员：贺琰 检查日期：2024-11-16 检查医生：康建忠

**肾功三项**

项目名称	检查结果	单位	参考值	提示
肌酐 (CREA)	63.00	umol/L	41--73	

尿酸(UA)	173.00	umol/L	140--340	
尿素测定(Urea)	3.50	mmol/L	2.6--7.5	

\*小结:

未见异常

操作员：祁佳佳 检查日期：2024-11-16 检查医生：康建忠

空腹血糖

项目名称	检查结果	单位	参考值	提示
葡萄糖(GLU)	4.91	mmol/L	3.89--6.1	

\*小结:

未见异常

操作员：祁佳佳 检查日期：2024-11-16 检查医生：康建忠

血脂四项

项目名称	检查结果	单位	参考值	提示
动脉硬化指数	1.22		1.31--3.19	↓
总胆固醇(CHOL)	4.43	mmol/L	2.59--5.2	
甘油三脂(TG)	1.14	mmol/L	0.7--1.7	
低密度脂蛋白(LDL)	2.00	mmol/L	0--4.13	
高密度脂蛋白(HDL)	1.64	mmol/L	0.77--1.55	↑

\*小结:

动脉硬化指数偏低(1.22) 高密度脂蛋白(HDL)偏高(1.64 mmol/L)

操作员：祁佳佳 检查日期：2024-11-16 检查医生：康建忠

人乳头瘤病毒检查(HPV)

项目名称	检查结果	单位	参考值	提示
HPV 高危亚型 16	阴性(-)		阴性	
HPV 高危亚型 18	阴性(-)		阴性	
HPV 高危亚型 31	阴性(-)		阴性	
HPV 高危亚型 26	阴性(-)		阴性	

HPV 高危亚型 33	阴性(-)		阴性	
HPV 高危亚型 35	阴性(-)		阴性	
HPV 高危亚型 39	阴性(-)		阴性	
HPV 高危亚型 45	阴性(-)		阴性	
HPV 高危亚型 51	阴性(-)		阴性	
HPV 高危亚型 52	阴性(-)		阴性	
HPV 高危亚型 53	阴性(-)		阴性	
HPV 高危亚型 56	阴性(-)		阴性	
HPV 高危亚型 58	阴性(-)		阴性	
HPV 高危亚型 59	阴性(-)		阴性	
HPV 高危亚型 66	阴性(-)		阴性	
HPV 高危亚型 68	阴性(-)		阴性	
HPV 高危亚型 73	阴性(-)		阴性	
HPV 高危亚型 82	阴性(-)		阴性	
HPV 低危亚型 6	阴性(-)		阴性	
HPV 低危亚型 11	阴性(-)		阴性	
HPV 低危亚型 42	阴性(-)		阴性	
HPV 低危亚型 43	阴性(-)		阴性	
HPV 低危亚型 81	阴性(-)		阴性	

**\*小结:**

未见异常

操作员：赵伟 检查日期：2024-11-18

检查医生：康建忠

**(女) 肿瘤三项**

项目名称	检查结果	单位	参考值	提示
糖类抗原 125 测定 (CA125)	6.1	U/ml	0--38	
癌胚抗原(CEA)	0.24	ng/ml	0--5	
甲胎蛋白(AFP)	2.2	ng/ml	0--7	

**\*小结:**

未见异常

操作员：祁佳佳 检查日期：2024-11-16 检查医生：康建忠

# 大同现代医学检验实验室

## 液基薄层细胞学图文报告

ID: 2024109636

病理号: 101373

姓名: 王加利

性别: 女

年龄: 39岁

送检科室:

电话号码: 18103529886

床号:

病历号:

体检号: 2309220959

送检医院: 大同瑞慈康复体检 送检日期: 2024-11-17

末次月经:

送检医生:

采样日期:

报告日期: 2024-11-17

标本满意度: 满意

细胞量: >45%

红细胞:

经期样本:

颈管细胞:

化生细胞:

鳞状细胞:

宫颈柱状细胞:

未见上皮内病变/恶性细胞:

正常范围内:

良性反应性改变:

炎症:   
放疗:   
妊娠:   
萎缩性:   
宫内避孕器:   
其他:

轻度:   
中度:   
重度:

病原体: 滴虫感染:  念珠菌感染:  细菌感染:

提示 HPV 感染:  疱疹病毒感染:

鳞状上皮细胞分析:

非典型鳞状细胞:   
— 倾向上皮内瘤变:   
— 倾向良性反应性改变:   
— 不能明确意义(ASC-US):   
— 不排除高度病变(ASC-H):

上皮内低度病变:  鳞癌:

上皮内高度病变:   
— CIN2:   
— CIN3:

腺上皮细胞分析:

非典型腺细胞:   
— 宫内膜:   
— 来源不明:

非典型腺细胞(宫颈管):   
— 倾向原位腺癌:   
— 不能明确意义:   
— 倾向良性反应性改变:

腺癌:   
— 宫颈管:   
— 宫内膜:   
— 其它:

炎细胞:   
— 轻度:   
— 中度:   
— 重度:  可疑腺癌:

诊断意见: 未见上皮内病变或恶性细胞 (NILM)。

建议:

报告医师: 张荣生

地址: 大同市魏都大道 79 号, 本报告医师签字后有效  
咨询: 0352-2830587 4006-122-995

妇科细胞学是筛查项目, 出于技术原因, 可能会有假阴性结果, 本检测仅对来样负责, 如果对结果有疑义, 请在收到报告 7 天内与我们联系。

大同瑞慈康复医院 12导联心电图报告

王加利 女 39岁

体检号:451064

病床号:

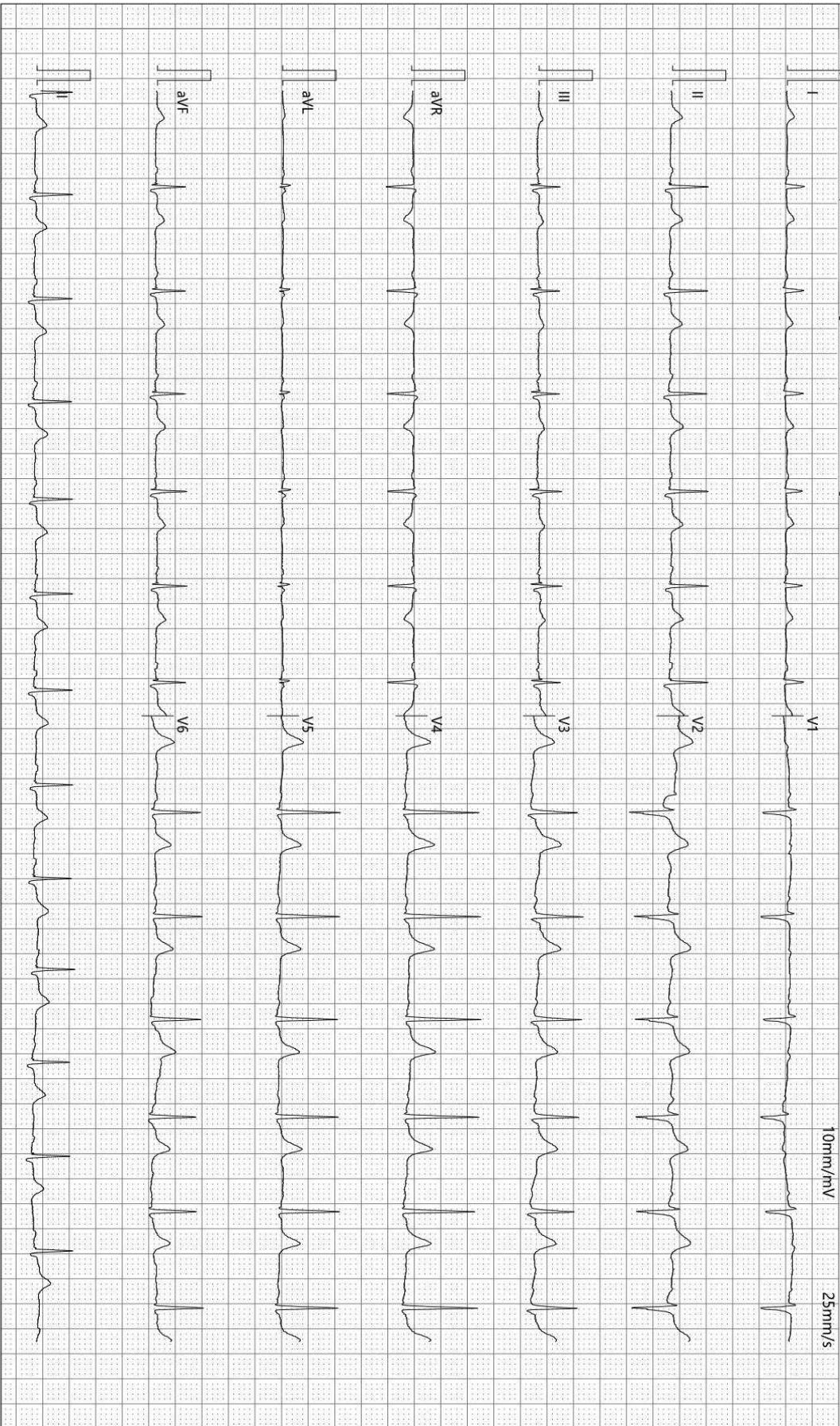
诊断结果:

- 1.窦性心律
- 2.正常心电图

诊断医生:

张之生

HR : 77bpm [60 ~ 100bpm]  
P : 89ms [0 ~ 110ms]  
PR : 134ms [120 ~ 200ms]  
QRS : 87ms [60 ~ 100ms]  
QT/QTc : 370/421ms [320 ~ 440/0 ~ 460ms]  
P/QRS/T : -31 / 46/55deg [0 ~ 75/-30 ~ 90/0 ~ 75deg]  
RV5/SV1 : 1.134/0.492mV [0.0 ~ 2.5/0.0 ~ 2.0mV]



检查时间:2024-11-16 09:11:56

诊断时间:2024-11-16 09:23:35

SEMIP V1.90

仅供临床参考

Text




# 大同瑞慈健康体检

## 颅内多普勒血流图 (TCD) 检查报告单


姓名: 王加利      性别: 女      年龄: 39 岁      检查号: 2309220959  
 申请科室: 体检科      申请医师: 李菊蓉      检查类型: 颅内血管      床号:

LVA 67mm(深度) PW 2MHz  
100



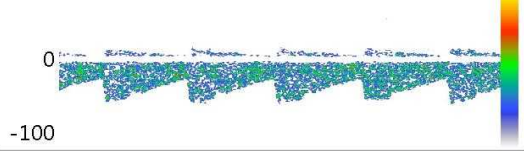
Vs:61.3      Vd:31.9      Vm:41.7  
 PI:0.71      RI:0.48      S/D:1.92

RVA 64mm(深度) PW 2MHz  
100



Vs:63.4      Vd:30.2      Vm:41.3  
 PI:0.80      RI:0.52      S/D:2.10

BA 66mm(深度) PW 2MHz  
100



Vs:58.8      Vd:31.1      Vm:40.3  
 PI:0.69      RI:0.47      S/D:1.89

Vs:      Vd:      Vm:  
 PI:      RI:      S/D:

Vs:      Vd:      Vm:  
 PI:      RI:      S/D:

Vs:      Vd:      Vm:  
 PI:      RI:      S/D:

### 医生意见

结论: 椎-基底动脉脑血管超声未见异常。

李菊蓉

检查日期: 2024-11-16

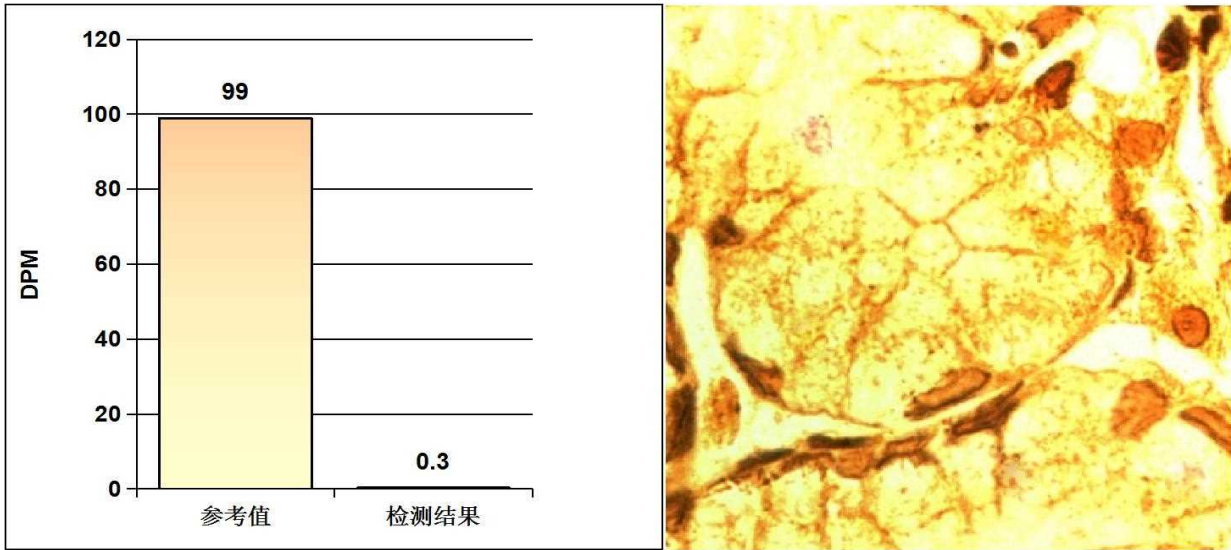
本报告单仅提供临床参考

# 大同瑞慈康复医院

## <sup>14</sup>C呼气试验检验报告

姓名	王加利	年龄	39	性别	女
住院号	0	日期	2024/11/16 9:05:16	电话	18103529886
送检医生	曹居杰	样品编号	2833	编号	2309220959

### <sup>14</sup>C呼气试验



#### 阳性参考值 (Disintegrations Per Minute(DPM)):

DPM值:	dpm > 2499	阳性++++
	1499 < dpm ≤ 2499	阳性+++
	499 < dpm ≤ 1499	阳性++
	149 < dpm ≤ 499	阳性+
	dpm ≤ 99	阴性
	99 < dpm ≤ 149	不确定

**检测结果:** **dpm= 0** **阴性**

医生建议: 注意保持健康及规律饮食

温馨提示: 您本次检测的结果为阴性

检测医生: 曹居杰

# 大同瑞慈健康体检

## 骨密度检测报告

### 患者信息

患者ID: 2309220959  
姓名: 王加利  
出生年月日: 1985-4-24

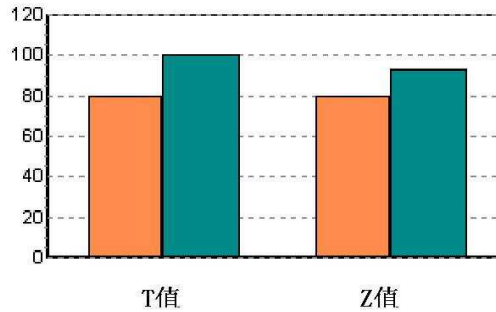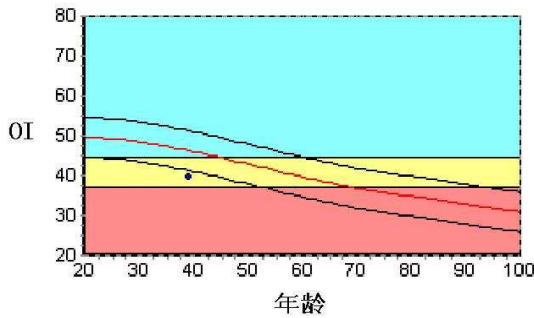
年龄: 39  
性别: 女  
测定部位(右/左): 右

### 测定结果

测定日期: 2024-11-16

测试编号: 1/1


受测者 平均值



数据库: Asia  
OI: 39.7  
SOS: 1357.6 m/s, BUA: 15.5  
T值: -2.00  
Z值: -1.32

成人比: 79.9 %  
同龄比: 85.7 %  
OPR: N/A %

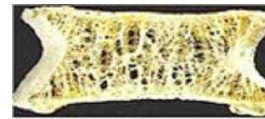
### 结果分析



正常



骨质减少



骨质疏松

### 注解

以上结论仅供参考

科室:

医生签名:

医院地址 大同市平城区魏都大道79号

联系电话 0352-2824444  
操作者 名燕凌

# 大同瑞慈健康体检

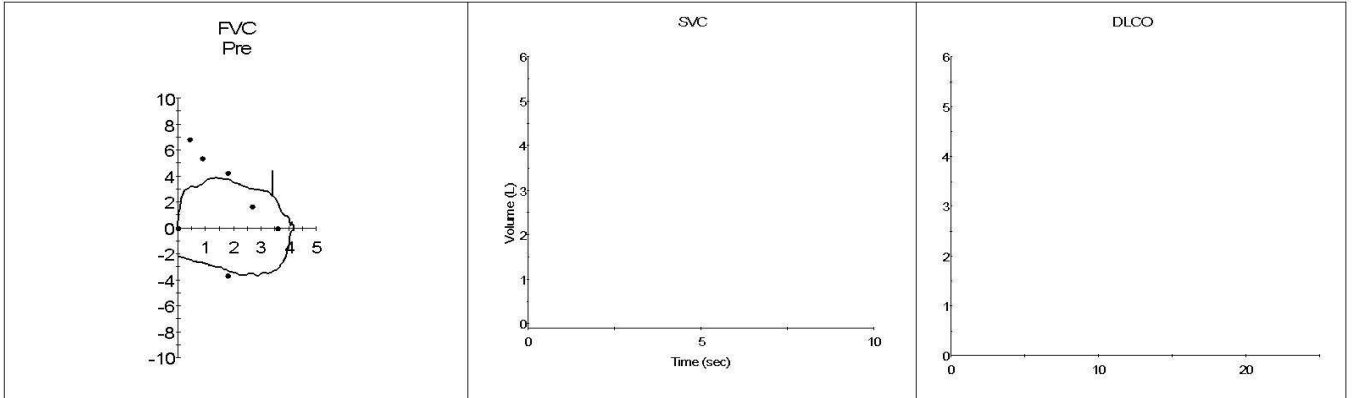
## 肺功能检验报告

姓名: 王加利	ID: 2309220959	BSA: 1.55	日期: 2024/11/16
医师:	身高: 160.00	年龄: 39	病房:
医生:	体重: 54.00	性别: Female	种族: <Unspecified

Pre Test Comments:

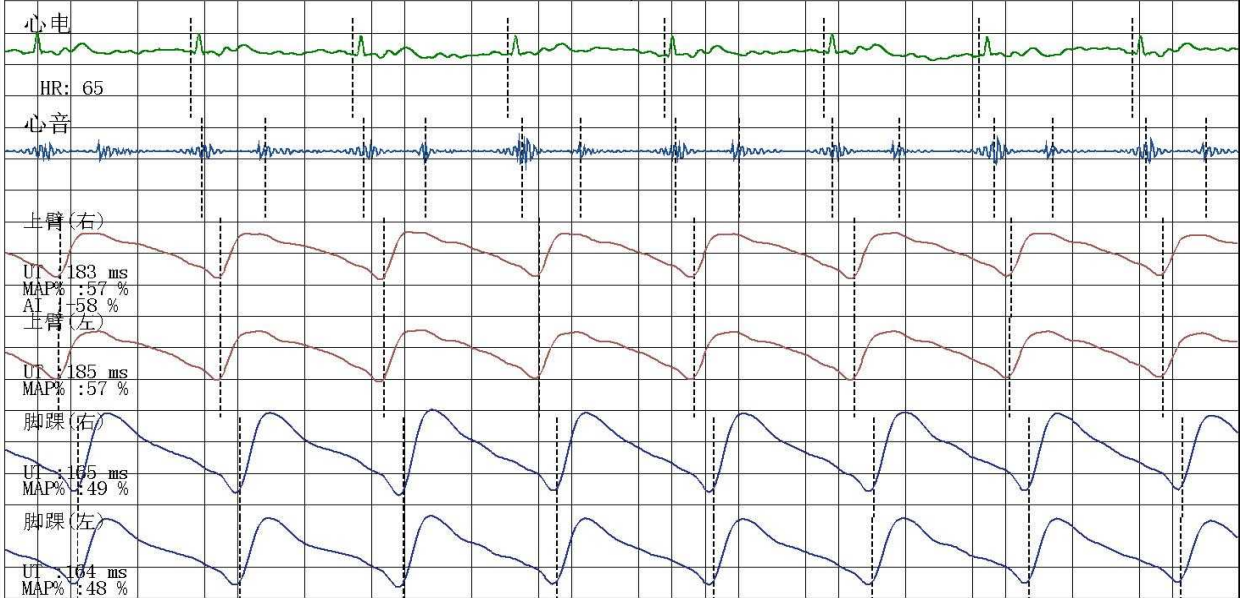
Post Test Comments: 肺通气功能: 正常

	Pre-Bronch			Post-Bronch		
	<u>Actual</u>	<u>Pred</u>	<u>%Pred</u>	<u>Actual</u>	<u>%Pred</u>	<u>%Chng</u>
----用力肺活量 ----						
FVC (L)	4.20	3.58	117			
FEV1 (L)	3.43	2.93	117			
FEV1/FVC (%)	82	82	99			
FEF 25% (L/sec)	3.71	5.36	69			
FEF 75% (L/sec)	2.86	1.68	170			
FEF 25-75% (L/sec)	3.35	3.09	108			
FEF Max (L/sec)	3.87	6.82	56			
FIVC (L)	5.96					
FIF Max (L/sec)	3.67					



# 大同瑞慈健康体检 动脉阻塞与僵硬度检测报告单

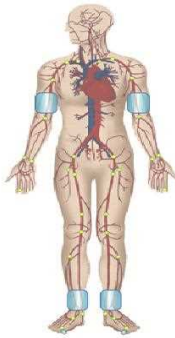
病历号: 2309220959 检查号: 2432  
姓名: 王加利 性别: 女 年龄: 39 岁  
身高: 165.0 cm 体重: 56.0 kg BMI: 20.6



### 四肢动脉血压值 (mmHg)

#### 上臂(右)

SBP: 102  
MBP: 77  
DBP: 63  
PP: 39



#### 上臂(左)

SBP: 104  
MBP: 80  
DBP: 66  
PP: 38

#### 脚踝(右)

SBP: 134  
MBP: 86  
DBP: 55  
PP: 79

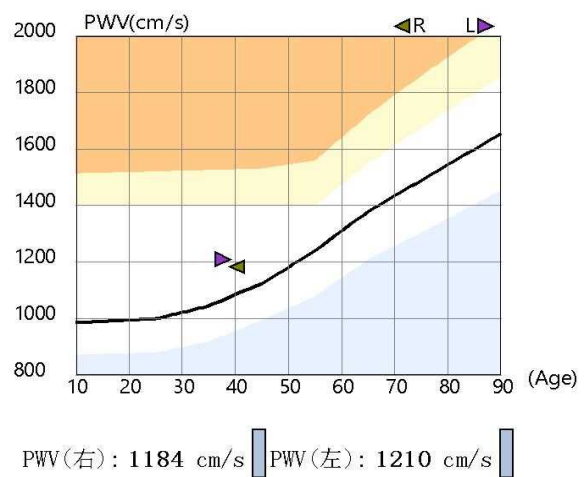
#### 脚踝(左)

SBP: 130  
MBP: 83  
DBP: 58  
PP: 72

### 动脉阻塞值

ABI (R): 1.29      ABI (L): 1.25  
BAI (R): 0.76      BAI (L): 0.78

### 动脉硬化分析 (PWV) 图



### 检查所见

双侧上肢血压正常; 双侧上肢血压无明显差异; 双侧上肢脉压正常; 双侧下肢血压无明显差异; 双侧下肢脉压增大;  
双侧下肢静态ABI在正常范围;  
双侧baPWV正常范围;  
四肢动脉脉搏波形未见异常。

### 诊断所见

外周动脉检测未见异常。

操作者: 邢秀彬

医师签名: 李桂珍

检查日期: 2024-11-16

高血压判断依据《中国高血压防治指南》(第三版)  
ABI判断依据《2011版美国心脏协会/美国心脏病学会周围动脉疾病指南》  
电话:

地址: 大同市平城区魏都大道79号

Rich 大同瑞慈康复医院  
超声诊断图文报告

流水号: 2309220959

超声号: 1748901

姓名: 王加利

年龄: 39 岁

性别: 女

检查设备: Vivid E95

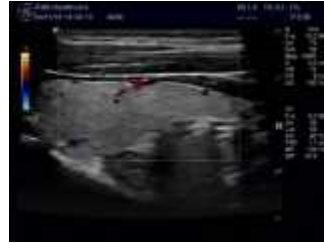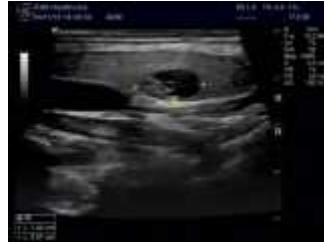体检号: 451064

申请医院: 本院

体检科室: 体检科

检查部位: 甲状腺彩超

经典图像:



影像所见:

甲状腺双侧叶形态正常, 包膜完整, 右侧叶探及囊实性结节, 大小约 1.4\*0.7cm, 形态规则, 边界清, CDFI: 结节内未见血流信号, 余实质回声均匀。  
双侧颈部未见明显肿大淋巴结。

影像诊断:

甲状腺右侧叶结节 TI-RADS 3 级

报告医师: 李菊蓉

检查日期: 2024-11-16

审核医师: 李菊蓉

报告日期: 2024-11-16



注: 本报告仅供临床医生参考!

地址: 大同市魏都大道 79 号。若有疑问, 请致电: 0352---2830580

Rich 大同瑞慈康复医院  
超声诊断图文报告

流水号: 2309220959

超声号: 1748906

姓名: 王加利

年龄: 39岁

性别: 女

检查设备: Vivid E95

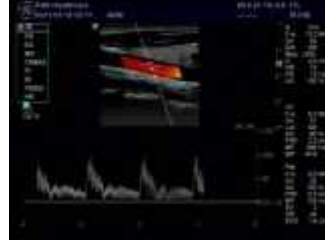
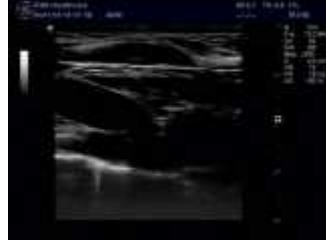体检号: 451064

申请医院: 本院

体检科室: 体检科

检查部位: 颈部血管彩超

经典图像:



影像所见:

右锁骨下动脉起始处、双侧颈总动脉、颈内、颈外动脉起始段内中膜不增厚, 内壁欠光滑, 管壁未见明确强回声斑。CDFI: 血流充盈好。PW: 频谱形态正常。

双侧椎动脉走行正常, 椎动脉内径正常, 管壁不厚, 管腔内为无回声, CDFI: 血流充盈好。PW: 频谱正常。

影像诊断:

双侧颈动脉、椎动脉未见明显异常

报告医师: 李菊蓉

检查日期: 2024-11-16

审核医师: 李菊蓉

报告日期: 2024-11-16



注: 本报告仅供临床医生参考!

地址: 大同市魏都大道 79 号。若有疑问, 请致电: 0352---2830580

Rich 大同瑞慈康复医院  
超声诊断图文报告

流水号: 2309220959

超声号: 1748909

姓名: 王加利

年龄: 39岁

性别: 女

检查设备: Vivid E95

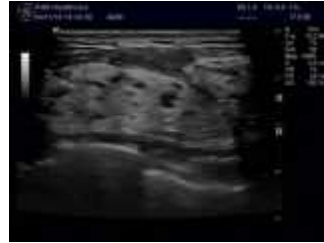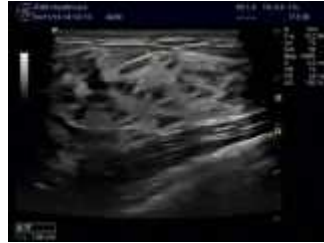体检号: 451064

申请医院: 本院

体检科室: 体检科

检查部位: 乳腺彩超

经典图像:



影像所见:

双侧乳腺腺体层次清晰, 右乳腺体厚 1.6cm, 左乳腺体厚 1.5cm, 乳导管未见扩张, 未见明显占位性病变, CDFI: 未见异常血流信号。

影像诊断:

双侧乳腺未见明显异常

报告医师: 李菊蓉

检查日期: 2024-11-16

审核医师: 李菊蓉

报告日期: 2024-11-16



注: 本报告仅供临床医生参考!

地址: 大同市魏都大道 79 号。若有疑问, 请致电: 0352---2830580

Rich 大同瑞慈康复医院  
超声诊断图文报告

流水号: 2309220959

超声号: 1748911

姓名: 王加利

年龄: 39 岁

性别: 女

检查设备: Vivid E95

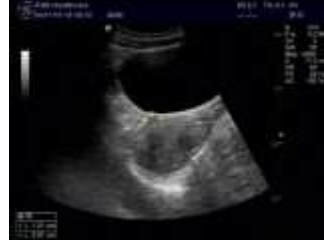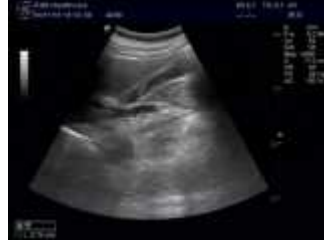体检号: 451064

申请医院: 本院

体检科室: 体检科

检查部位: 全腹彩超

经典图像:



影像所见:

肝脏大小形态正常, 包膜光滑完整, 实质回声均匀, 肝内管道系统走行清晰, 门静脉及肝内胆管不扩张。  
胆囊大小形态正常, 壁不厚、欠光滑, 壁上探及高回声凸起, 直径约 0.7cm, 位置固定, 囊内透声好, 肝外胆管不扩张。  
胰腺大小形态正常, 实质回声均匀, 主胰管不扩张。  
脾脏大小形态正常, 实质回声均匀, 脾门静脉不宽。  
双肾大小形态正常, 皮髓质分界清晰, 集合系统未见分离, 双侧输尿管未见扩张。  
膀胱充盈佳, 未见明显异常。  
后位子宫, 大小约 6.1\*5.8\*5.8cm, 肌壁回声欠均匀, 于前、后壁均可探及低回声结节, 大小分别约 1.3\*1.0cm、1.2\*0.8cm, 边界清, 内膜线清晰, 厚 0.9cm, 宫颈厚约 3.5cm, 双侧附件区未见异常。

影像诊断:

1. 胆囊息肉
2. 子宫肌瘤

报告医师: 李菊蓉

检查日期: 2024-11-16

审核医师: 李菊蓉

报告日期: 2024-11-16



注: 本报告仅供临床医生参考!

地址: 大同市魏都大道 79 号。若有疑问, 请致电: 0352---2830580



双源 CT 诊断图文报告

姓名: 王加利

年龄: 39 岁

性别: 女

检查设备: 西门子量子双源 CT

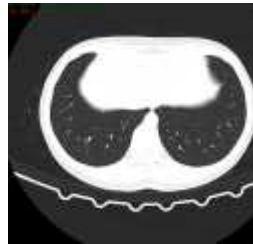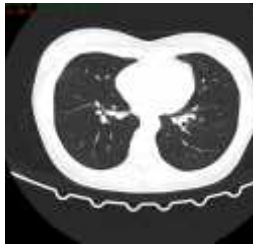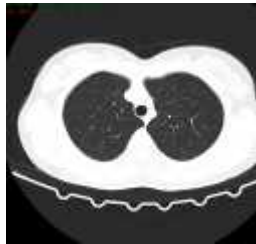
体检号: 451064

申请医院: 本院

体检科室: 体检科

检查部位: 肺部双源 CT

## 经典图像:



## 影像所见:

胸廓对称, 骨性肋骨完整, 胸壁软组织结构良好, 两肺支气管血管纹理走行分布良好, 支气管束结构清晰, 双肺通气良好。肺门结构未见异常。纵隔无偏移, 段以上支气管通畅。心影及大血管形态结构正常, 纵隔内未见肿大淋巴结。胸膜未见异常。

## 影像诊断:

胸部未见明显异常

报告医师: 剧艳军

检查日期: 2024-11-16

审核医师: 剧艳军

报告日期: 2024-11-16



医学影像

注: 本报告仅供临床医生参考!

地址: 大同市魏都大道 79 号。若有疑问, 请致电: 0352-2830580