2309220955

# 大同瑞慈健康体检

# 报

# 告

# 册

| | | | |
|---|---|---|---|
| 体检编号 | 451060 | 工号 | 454 |
| 姓　　名 | 黄文慧 | | |
| 性　　别 | 女 | 年龄 | 30 岁 |
| 单　　位 | 中国银行大同分行 | | |
| 部　　门 | 中国银行大同分行 | | |
| 联系电话 | 13835282515 | | |
| 体检日期 | 2025-01-22 | | |

大同瑞慈康复医院
0352-2824444

尊敬的 黄文慧女士 您好！

首先,瑞慈健康体检全体员工欢迎您的光临,并对您的信任表示衷心的感谢 ！

您于 2025-01-22 （ 体检编号： 451060 ）完成健康检查,本机构的各科医生已根据您的体检项目及结果,汇总成此份健康体检报告,并经总检医生审核。据此提出对您健康状况的综合分析及建议。

瑞慈健康体检倡导"大健康、大康复",提出"健康是第一财富 (Rich)" 的人 文理念。希望您仔细阅读并妥善地保管此份健康体检报告,并认真关注报告中的 提示与建议,若您对报告内容有任何疑问,可直接与瑞慈健康体检客服部联系,进 一步咨询。

健康体检咨询电话： 0352-2824444

客户服务咨询电话： 0352-2830597
400-6112995

瑞慈健康体检报告由下列内容组成：

第一部分：主检报告

第二部分：分科分项结果

第三部分：检验报告

第四部分：附表

# 主检报告

## 检查综述

1、【外科（女）】 （1）乳腺：双乳纤维瘤切除术后
2、【血常规（五分类）】 中性粒细胞绝对值(GR#)偏低(1.73 10^9/L) 红细胞平均体积(MCV)偏高(100.8 fl)
3、【血脂四项】 甘油三脂(TG)偏高(2.36 mmol/L)
4、【尿液分析+尿沉渣】 鳞状上皮细胞偏高(11 /HP)
5、【肺部双源 CT】 左肺舌段纤维粘连
6、【心电图】 1.窦性心动过缓 2.T 波低平
7、【心脏彩超】 二尖瓣、三尖瓣、主动脉瓣少量返流
8、【甲状腺彩超】 1.甲状腺左侧叶结节 TI-RADS 2 级 2.甲状腺回声欠均匀 建议甲功
9、【颈部血管彩超】 右锁骨下动脉起始处内中膜增厚
10、【乳腺彩超】 1.双侧乳腺未见明显异常 2.双侧腋下淋巴结增大
11、【全腹彩超】 1.胆囊切除术后 肝内外胆管不扩张 2.左肾囊肿
12、【口腔科】 （1）牙周：牙结石

## 医生建议

【双乳纤维瘤切除术】:
(1)建议外科复查。

【红细胞平均体积(MCV)偏高】:
(1)供内科结合临床参考。

【中性粒细胞绝对值(GR#)偏低】:
(1)结合白细胞计数，供内科临床参考。

【甘油三脂(TG)偏高】:
(1)甘油三酯是甘油和脂肪酸所构成的有机化合物，甘油三酯测定是脂类代谢的重要指标之一。
(2)甘油三酯增高与冠心病的发生有着重要的相关性，随年龄增大而有上升的趋势，其增高最常见于高脂和过量糖类饮食、肥胖等。
(3)甘油三酯主要功能是为机体提供能量，其正常值在 0.7-1.7mmol/L 之间，1.7-2.29mmol/L 为边缘增高，提示应该注意饮食和运动了。
(4)甘油三酯大于 2.3mmol/L，就称为高甘油三酯血症。甘油三酯增高虽然不会直接导致血管斑块的形成，但也会间接引起心脑血管疾病风险增加，同时，当甘油三酯大于 5.6mmol/L 时，还会增加急性胰腺炎的风险，所以降低甘油三酯的基础主要是控制饮食，饮食控制不佳可以选择药物治疗。
(5)生活方式的干预是控制甘油三酯水平升高的基础，包括减重，增加运动量，限制酒精摄入以及避免食用果糖和高碳水化合物食物。多食蔬菜水果，定期复查。
(6)明显增高者在医师的指导下使用降脂药物治疗，首选他汀和贝特类药物。

【鳞状上皮细胞偏高】:
(1)在生理情况下，机体正常的新陈代谢都会引起鳞状上皮细胞的脱离，这是一种正常的机体现象。如果长时间出现鳞状上皮细胞偏高的现象时，则有可能是尿路感染、泌尿系统结石等因素导致，应及时往泌尿外科进一步诊断治疗。

【左肺舌段纤维粘连】：
(1)建议呼吸内科诊断治疗。

【T 波低平】：
(1)建议往心血管内科诊断治疗，定期复查。

【窦性心动过缓】：
(1)可见于正常人、体力劳动者、运动员，无症状者一般不需治疗，可定期随访，跟踪观察。
(2)如果有症状（胸闷、黑矇、晕厥等）请做动态心电图等相关检查，在医生指导下服用提升心率的药物如：心宝、红参等。如果每分钟心率低于 45 次伴有晕厥、胸闷等症状时，需安装心脏起搏器。请前往心内科进一步治疗，长期随访。

【二尖瓣、三尖瓣、主动脉瓣少量返流】：
(1)建议心血管内科诊断治疗。

【甲状腺左侧叶结节】：
(1)甲状腺结节是一种常见的甲状腺疾病，很多甲状腺疾病可表现为结节，如可由甲状腺退行性变、炎症、自身免疫性及新生物等多种病变所致。甲状腺结节在各个年龄段的男女人群中均可见到，但中年女性中较多。
(2)甲状腺结节分良性和恶性两大类，良性的占绝大多数，恶性者不足 1%，判断甲状腺结节的良恶主要依靠病史、体格检查、放射性核素扫描、穿刺细胞学检查。
(3)建议往外科就诊，进一步检查，明确诊断，结合临床诊治并定期复查。

【甲状腺回声欠均匀】：
(1)建议往内分泌科诊治；甲状腺功能检查。

【右锁骨下动脉起始处内中膜增厚】：
(1)颈动脉内中膜增厚是一个超声诊断，它属于血管性疾病（动脉硬化）的早期表现，提示长期发展下去动脉硬化会形成斑块和狭窄闭塞病变。
(2)建议改变饮食结构，适量增加运动量，减缓动脉硬化发展的速度。如果有血脂高、胆固醇高、高血压、高血糖，就要进行相应的控制和预防，通过药物的干预，避免从内中膜增厚发展成斑块，进一步形成血管狭窄和闭塞的病变。

【双侧腋下淋巴结增大】：
(1)建议外科结合临床

【胆囊切除术后】：
(1)建议肝胆外科定期复查。

【左肾囊肿】：
(1)肾囊肿是肾脏内出现大小不等的与外界不相通的囊性肿块的总称。肾囊肿属于良性肿瘤，在肾囊性疾病中以单纯性肾囊肿最为常见。其发生原因尚可能与先天性肾小球、肾小管结构异常和后天性损伤感染有关。
(2)单纯性肾囊肿大多数无症状，常在体检彩超时被发现。一般直径大于 5cm 或者合并感染、破裂、出血时才引起症状，主要表现为腰腹部或背部胀痛，当出现并发症时疼痛加重。
(3)肾囊肿直径小于 4cm，无肾盂肾盏明显受压，无感染、恶变、高血压及症状不明显者，只需密切随访观察，定期彩超检查。
(4)肾囊肿多数是先天性的，对人体健康没有多大影响，不会癌变，可以工作，可以运动，生活上没什么要特别注意的地方。其发病率可随年龄增长而增高，50 岁以上的人有 50%可以发现这种囊肿，借助彩超、CT 可确诊。
(5)首次发现，建议作 MRI 或 CT 检查，以排除肾内其它占位性病变。
(6)过大的囊肿，对肾脏本身或周围的器官有压迫症状的，或有炎症的，往外科治疗。定期复查。

【牙结石】：

(1)牙结石又称牙石，是沉积在牙齿或修复体表面上已经钙化或正在钙化的菌斑或软垢。其开始时是软的，会因逐渐的钙化而变硬。它是由 75%的磷酸钙，15-25%的水、有机物、磷酸锰、矿酸钙及微量的钾、钠、铁所构成，并呈现出黄色、棕色或者黑色。
(2)牙结石通常存在于唾液腺开口处的牙齿表面（例如：下颚前牙的舌侧表面，上颚后牙的颊侧表面）和牙齿的颈部，以及口腔粘膜运动不到的牙齿表面等处。
(3)牙结石形成后，可伴随牙龈出血、牙龈萎缩、口臭等症状。
(4)牙结石是牙周病的重要病因，它会不断刺激牙周组织，并且压迫牙龈，影响血液循环，造成牙周组织的病菌感染，形成牙周囊袋，此后更易使食物残渣、牙菌斑、牙结石等的堆积，最终牙周支持组织全部破坏，导致牙齿松动，以至于不得不拔除牙齿。
(5)早晚刷牙、饭后漱口是防治牙结石形成的最重要措施。应采取正确的竖刷牙法和巴氏刷牙法，纠正横刷牙法。
(6)多吃富有维生素的粗纤维食物，如肉、蛋、各种蔬菜和水果，充分咀嚼以利于牙面清洁。少吃甜食及黏性很强的食物，不吃零食。
(7)建议每半年进行一次口腔健康检查，每年进行 2-3 次全口超声波洁牙术，使牙面、牙颈部经常处于洁净状态。

**汇总医生：** 丁昊炜

**主检日期：** 2025-01-24

**主检医生：**

# 分科结果

## 身高、体重、血压

| 项目名称 | 检查结果 | 项目名称 | 检查结果 |
|---|---|---|---|
| 身高 | 168cm | 体重 | 57kg |
| 血压 | 125/74mmHg | | |

***小结：**

未见异常

操作员：张悦　检查日期:2025-01-22　检查医生：名燕凌

## 内科

| 项目名称 | 检查结果 | 项目名称 | 检查结果 |
|---|---|---|---|
| 心率 | 73 次/min | 心律 | 齐 |
| 心脏杂音 | 无 | 心界 | 正常 |
| 肺部 | 正常 | 呼吸音 | 呼吸音清 |
| 啰音 | 未闻及 | 叩诊 | 叩诊呈清音 |
| 腹部触诊 | 腹部平软 | 发育 | 正常 |
| 肝胆 | 肋下未触及 | 脾脏 | 肋下未触及 |
| 双肾 | 无叩击痛 | 肠鸣音 | 正常 |
| 营养 | 良好 | 神经系统 | 正常 |
| 生理反射 | 生理反射存在 | 病理反射 | 病理反射未引出 |
| 颅神经 | 正常 | 运动功能 | 正常 |
| 深浅感觉 | 正常 | 其它 | 无异常发现 |
| 既往史 | 无 | | |

***小结：**

未见异常

操作员：杨淑兰　检查日期:2025-01-22　检查医生：杨淑兰

## 外科（女）

| 项目名称 | 检查结果 | 项目名称 | 检查结果 |
|---|---|---|---|
| 皮肤 | 正常 | 甲状腺 | 无肿大 |
| 浅表淋巴结 | 无肿大 | 肛门 | 正常 |
| 泌尿外生殖器 | 正常 | 四肢关节 | 未见异常 |
| 腹股沟 | 未见异常 | 足背动脉 | 正常 |
| 紫绀 | 无 | 色素沉着 | 无 |
| 脱毛 | 无 | 脱色 | 无 |
| 浮肿 | 无 | 皮下结节 | 无 |
| 头颅 | 正常 | 颈部 | 正常 |
| 乳腺 | 双乳纤维瘤切除术后 | 脊柱 | 正常 |
| 直肠 | 未检 | 皮肤黄疸 | 无 |
| 四肢 | 活动正常 | 其他 | 无 |

***小结：**

（1）乳腺：双乳纤维瘤切除术后

操作员：魏利平　　检查日期:2025-01-22　　检查医生：魏利平

## 眼科

| 项目名称 | 检查结果 | 项目名称 | 检查结果 |
|---|---|---|---|
| 视力(左) | 0.8 | 视力(右) | 1.0 |
| 辨色力 | 正常 | 眼睑 | 正常 |
| 结膜 | 正常 | 泪器 | 正常 |
| 角膜 | 正常 | 虹膜 | 正常 |
| 瞳孔 | 正常 | 晶状体 | 正常 |
| 玻璃体 | 正常 | 眼底 | 未见异常 |

***小结：**

未见异常

操作员：田野青　　检查日期:2025-01-22　　检查医生：田野青

## 耳鼻喉科

| 项目名称 | 检查结果 | 项目名称 | 检查结果 |
|---|---|---|---|
| 听力(左) | 正常 | 听力(右) | 正常 |
| 外耳道 | 正常 | 鼓膜 | 正常 |
| 鼻窦 | 正常 | 鼻中隔 | 正常 |
| 鼻腔 | 正常 | 扁桃体 | 无肿大 |
| 嗅觉 | 正常 | 咽喉 | 正常 |

***小结：**

未见异常

操作员：裴文兴　　检查日期:2025-01-22　　检查医生：裴文兴

## 妇科内诊

| 项目名称 | 检查结果 | 项目名称 | 检查结果 |
|---|---|---|---|
| 外阴 | 正常 | 尿道口 | 正常 |
| 阴道 | 通畅 | 子宫 | 正常 |
| 附件 | 正常 | 宫颈 | 光滑 |
| 后穹窿 | 正常 | | |

***小结：**

未见异常

操作员：智美玲　　检查日期:2025-01-22　　检查医生：智美玲

## 口腔科

| 项目名称 | 检查结果 | 项目名称 | 检查结果 |
|---|---|---|---|
| 唇颊 | 正常 | 齿 | 正常 |
| 齿龈 | 正常 | 牙周 | 牙结石III度 |
| 舌腭 | 正常 | 腮腺 | 正常 |
| 颌下腺 | 正常 | 颞下颌关节 | 正常 |

***小结：**

（1）牙周：牙结石

操作员：龚富生　　检查日期:2025-01-22　　检查医生：龚富生

# 检验报告

## 血流变

| 项目名称 | 检查结果 | 单位 | 参考值 | 提示 |
|---|---|---|---|---|
| 全血粘度高切 200/s | 3.92 | mpas | 3.36--4.32 | |
| 全血粘度中切 100/s | 4.17 | mpas | 3.43--4.59 | |
| 全血粘度中切 50/s | 4.54 | mpas | 3.85--5.45 | |
| 全血还原粘度高切 | 6.57 | mpas | 3.69--8.74 | |
| 全血还原粘度低切 | 36.51 | mpas | 26.87--47.57 | |
| 血浆粘度 | 1.36 | mpas | 1.26--1.70 | |
| 血沉(ESR) | 4.60 | mm/h | 0--20 | |
| 红细胞压积 | 0.39 | L/L | 0.35--0.45 | |
| 红细胞聚集指数 | 3.98 | | 3.19--5.33 | |
| 红细胞变形指数 | 0.89 | | 0.53--1.11 | |
| 红细胞刚性指数 | 4.83 | | 2.17--6.94 | |
| 血沉方程 K 值 | 13.87 | mm/h | 0--80.48 | |
| 全血粘度 1/s | 15.60 | mpas | 13.79--17.91 | |
| 全血高切相对指数 | 2.88 | | 1.9--3.4 | |
| 全血低切相对指数 | 11.47 | | 8.1--14.2 | |

***小结：**

未见异常

操作员：黄璐瑶　检查日期:2025-01-22　检查医生:康建忠

## 尿液分析+尿沉渣

| 项目名称 | 检查结果 | 单位 | 参考值 | 提示 |
|---|---|---|---|---|
| 白细胞尿 | 3 | 个/ul | 0--13 | |
| 上皮细胞(EC) | 11 | /HP | 0--28 | |
| 管型(CAST) | 0 | 个/ul | 0--1 | |

| | | | | |
|---|---|---|---|---|
| 霉菌（尿） | 0 | /HP | 0--0 | |
| 结晶 | 0 | /HP | 0--10 | |
| 透明度(CLA) | 清亮 | | | |
| 胆红素(BIL) | - | | 阴性 | |
| 隐血(ERY) | - | | 阴性 | |
| 小圆上皮细胞(SRC) | 0 | 个/ul | 0--0 | |
| 维生素 C | - | | 阴性 | |
| 异常红细胞 | 1 | 个/ul | 0--3 | |
| 红细胞（正常） | 2 | 个/ul | 0--6 | |
| 鳞状上皮细胞 | 11 | 个/ul | 0--0 | ↑ |
| 粘液丝 | 0 | 个/ul | 0--0 | |
| 颜色(Colour) | 淡黄色 | | | |
| 尿葡萄糖(GLU) | - | | 阴性 | |
| 酮体(KET) | - | | 阴性 | |
| 比重(SG) | 1.015 | | 1.003--1.030 | |
| 酸碱度(PH) | 6.0 | | 4.5--8.0 | |
| 尿蛋白质(PRO) | - | | 阴性 | |
| 尿胆原(URO) | - | | 阴性 | |
| 亚硝酸盐(NIT) | - | | 阴性 | |
| 红细胞(尿)(RBC) | 3 | 个/ul | 0--6 | |
| 尿白细胞(LEU) | - | | 阴性 | |

***小结：**

鳞状上皮细胞偏高(11 /HP)

操作员：王文静　检查日期:2025-01-22　检查医生:康建忠

## 肝功七项

| 项目名称 | 检查结果 | 单位 | 参考值 | 提示 |
|---|---|---|---|---|
| 总蛋白(T PROT) | 66.8 | g/L | 65--85 | |
| 白蛋白(ALB) | 42.80 | g/L | 40--55 | |

| | | | | |
|---|---|---|---|---|
| 球蛋白(GLB) | 24.00 | g/L | 15--35 | |
| 白蛋白/球蛋白(ALB/GLB) | 1.78 | | 1.0--2.5 | |
| 总胆红素(TBIL) | 13.60 | umol/L | 0--21 | |
| 丙氨酸氨基转移酶(ALT) | 27.00 | U/L | 7--40 | |
| 门冬氨酸氨基转移酶(AST) | 26.00 | U/L | 13--35 | |

***小结：**

未见异常

操作员：梁可欣　检查日期:2025-01-22　　检查医生:康建忠

## 心肌酶谱

| 项目名称 | 检查结果 | 单位 | 参考值 | 提示 |
|---|---|---|---|---|
| 乳酸脱氢酶(LDH) | 130.00 | U/L | 120--250 | |
| 肌酸激酶(CK) | 92.00 | U/L | 40--200 | |
| 肌酸激酶同工酶(CK-Mb(M)) | 13 | U/L | 0--25 | |
| 高敏肌钙蛋白（TnI） | 4.15 | pg/ml | 0--46.47 | |

***小结：**

未见异常

操作员：梁可欣　检查日期:2025-01-22　　检查医生:康建忠

## 血常规（五分类）

| 项目名称 | 检查结果 | 单位 | 参考值 | 提示 |
|---|---|---|---|---|
| 白细胞(WBC) | 4.07 | 10^9/L | 3.5--9.5 | |
| 淋巴细胞绝对值(LY#) | 1.93 | 10^9/L | 1.1--3.2 | |
| 淋巴细胞百分比(LY%) | 47.5 | % | 20--50 | |
| 中性粒细胞绝对值(GR#) | 1.73 | 10^9/L | 1.8--6.3 | ↓ |
| 中性粒细胞百分比(GR%) | 42.5 | % | 40--75 | |
| 嗜碱性粒细胞绝对值(BA#) | 0.03 | 10^9/L | 0--0.06 | |
| 嗜碱性粒细胞百分比(BA%) | 0.7 | % | 0--1.0 | |
| 嗜酸性粒细胞绝对值(EO#) | 0.07 | 10^9/L | 0.02--0.52 | |

| | | | | |
|---|---|---|---|---|
| 嗜酸性粒细胞百分比(EO%) | 1.7 | % | 0.4--8.0 | |
| 血小板(PLT) | 256 | 10^9/L | 125--350 | |
| 血小板分布宽度(PDW) | 15.7 | % | 15--17 | |
| 平均血小板体积(MPV) | 9.3 | fl | 6.0--14.0 | |
| 血小板压积(PCT) | 0.239 | % | 0.11--0.28 | |
| 红细胞(RBC) | 3.83 | 10^12/L | 3.8--5.1 | |
| 血红蛋白 | 126 | g/L | 115--150 | |
| 红细胞压积(HCT) | 38.6 | % | 35--45 | |
| 红细胞平均体积(MCV) | 100.8 | fl | 82--100 | ↑ |
| 平均血红蛋白含量(MCH) | 33.0 | pg | 27--34 | |
| 平均血红蛋白浓度(MCHC) | 327 | g/L | 316--354 | |
| 单核细胞绝对值(MO#) | 0.31 | 10^9/L | 0.1--0.60 | |
| 单核细胞百分比(MO%) | 7.6 | % | 3--10 | |
| 红细胞分布宽度标准差（RDW-SD） | 45.0 | fl | 35--56 | |
| 红细胞分布宽度变异系数（RDW-CV） | 11.9 | % | 10.6--16.6 | |
| 大血小板比率 | 20.7 | % | 11--45 | |
| 大血小板数目 | 53 | 10^9/L | 30--90 | |
| 未成熟粒细胞数目 | 0.01 | 10^9/L | 0--999 | |
| 未成熟粒细胞百分比 | 0.2 | % | 0--100 | |
| 有核红细胞数目 | 0.000 | 10^9/L | 0--9999 | |
| 有核红细胞百分比 | 0.00 | /100WBC | 0--9999 | |

***小结：**

中性粒细胞绝对值(GR#)偏低(1.73 10^9/L)　红细胞平均体积(MCV)偏高(100.8 fl)

操作员：刘慧芳　检查日期:2025-01-22　检查医生:康建忠

## 肾功三项

| 项目名称 | 检查结果 | 单位 | 参考值 | 提示 |
|---|---|---|---|---|
| 肌酐(CREA) | 70.00 | umol/L | 41--73 | |

| | | | | |
|---|---|---|---|---|
| 尿酸(UA) | 244.00 | umol/L | 140--340 | |
| 尿素测定（Urea） | 3.35 | mmol/L | 2.6--7.5 | |

***小结：**

未见异常

操作员：梁可欣　检查日期:2025-01-22　检查医生:康建忠

## 空腹血糖

| 项目名称 | 检查结果 | 单位 | 参考值 | 提示 |
|---|---|---|---|---|
| 葡萄糖(GLU) | 5.18 | mmol/L | 3.89--6.1 | |

***小结：**

未见异常

操作员：梁可欣　检查日期:2025-01-22　检查医生:康建忠

## 血脂四项

| 项目名称 | 检查结果 | 单位 | 参考值 | 提示 |
|---|---|---|---|---|
| 动脉硬化指数 | 1.51 | | 1.31--3.19 | |
| 总胆固醇(CHOL) | 4.93 | mmol/L | 2.59--5.2 | |
| 甘油三脂(TG) | 2.36 | mmol/L | 0.7--1.7 | ↑ |
| 低密度脂蛋白(LDL) | 2.21 | mmol/L | 0--4.13 | |
| 高密度脂蛋白(HDL) | 1.46 | mmol/L | 0.77--1.55 | |

***小结：**

甘油三脂(TG)偏高(2.36 mmol/L)

操作员：梁可欣　检查日期:2025-01-22　检查医生:康建忠

## 人乳头瘤病毒检查（HPV）

| 项目名称 | 检查结果 | 单位 | 参考值 | 提示 |
|---|---|---|---|---|
| HPV 高危亚型 16 | 阴性(-) | | 阴性 | |
| HPV 高危亚型 18 | 阴性(-) | | 阴性 | |
| HPV 高危亚型 31 | 阴性(-) | | 阴性 | |
| HPV 高危亚型 26 | 阴性(-) | | 阴性 | |

| | | | | |
|---|---|---|---|---|
| HPV 高危亚型 33 | 阴性(-) | | 阴性 | |
| HPV 高危亚型 35 | 阴性(-) | | 阴性 | |
| HPV 高危亚型 39 | 阴性(-) | | 阴性 | |
| HPV 高危亚型 45 | 阴性(-) | | 阴性 | |
| HPV 高危亚型 51 | 阴性(-) | | 阴性 | |
| HPV 高危亚型 52 | 阴性(-) | | 阴性 | |
| HPV 高危亚型 53 | 阴性(-) | | 阴性 | |
| HPV 高危亚型 56 | 阴性(-) | | 阴性 | |
| HPV 高危亚型 58 | 阴性(-) | | 阴性 | |
| HPV 高危亚型 59 | 阴性(-) | | 阴性 | |
| HPV 高危亚型 66 | 阴性(-) | | 阴性 | |
| HPV 高危亚型 68 | 阴性(-) | | 阴性 | |
| HPV 高危亚型 73 | 阴性(-) | | 阴性 | |
| HPV 高危亚型 82 | 阴性(-) | | 阴性 | |
| HPV 低危亚型 6 | 阴性(-) | | 阴性 | |
| HPV 低危亚型 11 | 阴性(-) | | 阴性 | |
| HPV 低危亚型 42 | 阴性(-) | | 阴性 | |
| HPV 低危亚型 43 | 阴性(-) | | 阴性 | |
| HPV 低危亚型 81 | 阴性(-) | | 阴性 | |

***小结：**

未见异常

操作员：赵伟　检查日期:2025-01-23　检查医生:康建忠

# 大同现代医学检验实验室

## 液基薄层细胞学图文报告

ID： 2025113177　　病理号： 104029

姓　名： 黄文慧　　性　别： 女　　年　龄： 30 岁

送检科室：　　电话号码： 13835282515　　床　号：

病 历 号：　　体检号： 2309220955

送检医院： 大同瑞慈康复体检　　送检日期： 2025-01-22　　末次月经：

送检医生：　　采样日期：　　报告日期： 2025-01-22

**标本满意度：** 满意　　细 胞 量： >45%　　红细胞： ☐　　经期样本： ☐

颈管细胞： ☑　　化生细胞： ☐　　鳞状细胞： ☑　　宫颈柱状细胞： ☑

**未见上皮内病变/恶性细胞：** ☑

正常范围内： ☑

良性反应性改变： ☑
- 炎性： ☑
  - 轻度： ☑
  - 中度： ☐
  - 重度： ☐
- 放疗： ☐
- 妊娠： ☐
- 萎缩性： ☐
- 宫内避孕器： ☐
- 其他： ☐

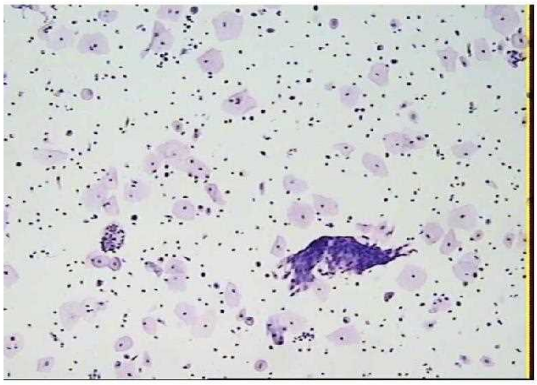

**病原体：** 滴虫感染： ☐　念珠菌感染： ☐　细菌感染： ☐

提示 HPV 感染： ☐　疱疹病毒感染： ☐

**鳞状上皮细胞分析：**

非典型鳞状细胞： ☐
- 倾向上皮内瘤变： ☐
- 倾向良性反应性改变： ☐
- 不能明确意义(ASC-US) ☐
- 不除外高度病变(ASC-H) ☐

上皮内低度病变： ☐　　鳞癌： ☐

上皮内高度病变： ☐
- CIN2： ☐
- CIN3： ☐

**腺上皮细胞分析：**

非典型腺细胞： ☐
- 宫内膜： ☐
- 来源不明： ☐

非典型腺细胞(宫颈管)： ☐
- 倾向原位腺癌： ☐
- 不能明确意义： ☐
- 倾向良性反应性改变： ☐

腺癌： ☐
- 宫颈管： ☐
- 宫内膜： ☐
- 其　它： ☐

炎细胞： ☐
- 轻度： ☐
- 中度： ☐
- 重度： ☐

可疑腺癌： ☐

**诊断意见：** 未见上皮内病变或恶性细胞（NILM）。

**建　　议：**

**报告医师：** 张荣生

地址：大同市魏都大道 79 号，本报告医师签字后有效

咨询：0352-2830587　4006-122-995

妇科细胞学是筛查项目，出于技术原因，可能会有假阴性结果，本检测仅对来样负责，如果对结果有疑义，请在收到报告 7 天内与我们联系。

# 大同瑞慈康复医院 12导联心电图报告

黄文慧　女　30岁　体检号:451060　病床号:

| | | | |
|---|---|---|---|
| HR | : 58↓bpm | [60～100bmp] | |
| P | : 87ms | [0～110ms] | |
| PR | : 140ms | [120～200ms] | |
| QRS | : 81ms | [60～100ms] | |
| QT/QTc | : 419/412ms | [320～440/0～460ms] | |
| P/QRS/T | : 71/28/58deg. | [0～75/-30～90/0～75deg] | |
| RV5/SV1 | : 1.078/0.737mV | [0.0～2.5/0.0～2.0mV] | |

诊断结果:

1.窦性心动过缓

2.T波低平

诊断医生:

检查时间:2025-01-22 08:15:25　诊断时间:2025-01-22 08:22:47　SEMIP V1.90　*仅供临床参考*



大同瑞慈康复医院
0352-2824444

Text

# 大同瑞慈健康体检

## 颅内多普勒血流图（TCD）检查报告单

姓　　名：黄文慧　　性　　别：女　　年　　龄：30　岁　　检查号：2309220955

申请科室：体检科　　申请医师：李菊蓉　　检查类型：颅内血管　　床号：

LVA 61mm(深度) PW 2MHz

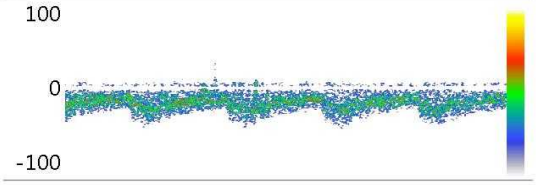


Vs:53.0　Vd:27.3　Vm:35.9

PI:0.72　RI:0.48　S/D:1.94

RVA 67mm(深度) PW 2MHz




Vs:68.7　Vd:32.7　Vm:44.7

PI:0.81　RI:0.52　S/D:2.10

BA 69mm(深度) PW 2MHz




Vs:62.5　Vd:30.6　Vm:41.3

PI:0.77　RI:0.51　S/D:2.04

Vs:　Vd:　Vm:

PI:　RI:　S/D:

Vs:　Vd:　Vm:

PI:　RI:　S/D:

Vs:　Vd:　Vm:

PI:　RI:　S/D:

医生意见

结论：椎-基底动脉脑血管超声未见异常。

李菊蓉

检查日期：2025-01-22　　本报告单仅提供临床参考

# 大同瑞慈健康体检

## $^{13}$C呼气试验检验报告

| 患者姓名 | 黄文慧 | 年龄 | 30 | 性别 | 女 |
|---|---|---|---|---|---|
| 患者 ID | 2309220955 | 日期 | 2025/1/22 | 联系电话 | 13835282515 |
| 申请医生 | 曹居杰 | 科室 | | 住院号 | |

**$^{13}$C呼气试验**

| | DOB |
|---|---|
| Basal | 0.0 |
| 30-Minutes | 0.7 |

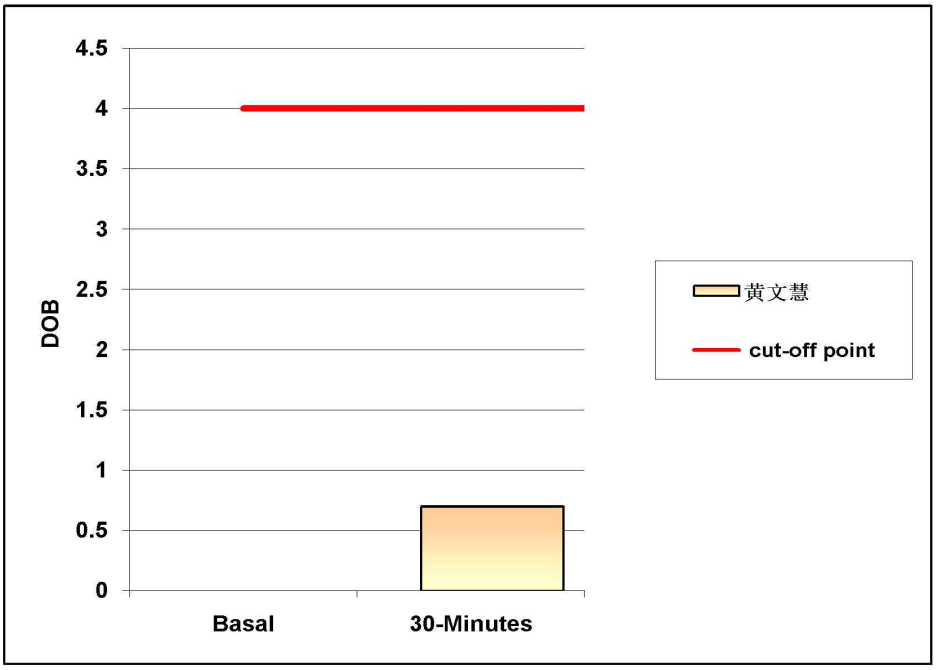


阳性参考值 (Delta Over Baseline(DOB)):

| | | | |
|---|---|---|---|
| 30分钟的DOB值： | ≥ | 4.0 | h.p. - 阳性 |
| | < | 4.0 | 正常 |
| **检测结果:DOB=** | 0. 7 | 阴性 | |

结论：　您本次幽门螺旋杆菌（h. p. ）检测结果为阴性（正常）。

检测医生:　曹居杰

# 大同瑞慈健康体检

骨密度检测报告

## 受检者信息

| | | | |
|---|---|---|---|
| 受检者ID: | 2309220955 | 年龄: | 31 |
| 姓名: | 黄文慧 | 性别: | 女 |
| 出生年月日: | 1993/3/11 | 测定部位(右/左): | 右 |

## 测定结果

测定日期: **2025/1/22 8:15:20** 测试编号: **1/1**

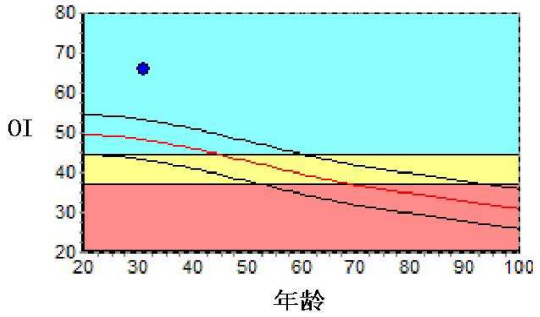


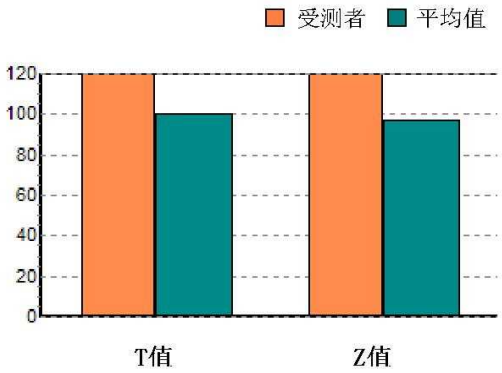


| | | | | | |
|---|---|---|---|---|---|
| 数据库: | Asia | | 成人比: | 132.7 | % |
| OI: | 65.9 | | 同龄比: | 136.7 | % |
| SOS: | 1381.7 m/s | , **BUA: 57.0** | OPR: | N/A | % |
| T值: | 3.25 | | | | |
| Z值: | 3.54 | | | | |

## 结果分析



正常

骨质减少

骨质疏松

## 注解

以上结论仅供参考　　科室:　　医生签名:

| | | | |
|---|---|---|---|
| 医院名称 | 大同瑞慈健康体检 | 联系电话 | 0352-2824444 |
| 地　　址 | 大同市平城区魏都大道79号 | 操 作 者 | 名燕凌 |

大同瑞慈康复医院

# 超声诊断图文报告

**流水号：2309220955** **超声号：1791057**

| | | | |
|---|---|---|---|
| 姓名：黄文慧 | 年龄：30 岁 | 性别：女 | 检查设备：Vivid E95 |
| 体检号：451060 | 申请医院：本院 | 体检科室：体检科 | 检查部位：心脏彩超 |

**经典图像：**

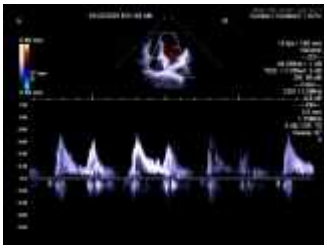

**影像所见：**

超声测量（单位：mm）

升主动脉内径 25（32±3mm） 左房内径 30（35mm） 室间隔 10（8-11mm）

左室内径 48（47±4mm） 左室后壁 9 （8-11mm） EF61%(50-80%)

右室内径 29（36±4mm） 右房内径 31（36±4mm） FS33%(28-41%)

主肺动脉内径 20（23±3mm）

升主动脉内径正常，心脏各腔室大小正常，室间隔厚度正常，左室壁未见明显节段性运动异常，主动脉瓣回声正常，舒张期瓣下可见少量返流信号，二尖瓣、三尖瓣回声正常，收缩期房侧可见少量返流信号，余瓣膜及启闭功能未见明显异常，舒张期二尖瓣口血流频谱 E/A>1，心包腔未见积液。

**影像诊断：**

二尖瓣、三尖瓣、主动脉瓣少量返流

报告医师：李菊蓉 检查日期：2025-01-22

审核医师：李菊蓉 报告日期：2025-01-22

Rich 瑞慈 医学影像

注：本报告仅供临床医生参考！

地址：大同市魏都大道 79 号。若有疑问，请致电：0352---2830580

大同瑞慈康复医院

# 超声诊断图文报告

**流水号：2309220955** **超声号：1791059**

| | | | |
|---|---|---|---|
| 姓名：黄文慧 | 年龄：30 岁 | 性别：女 | 检查设备：Vivid E95 |
| 体检号：451060 | 申请医院：本院 | 体检科室：体检科 | 检查部位：甲状腺彩超 |

**经典图像：**

**影像所见：**

甲状腺双侧叶形态正常，包膜完整，左侧叶实质内探及大小约 0.2*0.1cm 囊性结节，形态规则，边界清，余实质回声光点粗大、欠均匀，CDFI：未见异常血流信号。

双侧颈部未见明显肿大淋巴结。

**影像诊断：**

1.甲状腺左侧叶结节　　TI-RADS　2 级

2.甲状腺回声欠均匀　　建议甲功

报告医师：李菊蓉　　检查日期：2025-01-22

审核医师：李菊蓉　　报告日期：2025-01-22

瑞慈 Rich 医学影像

注：本报告仅供临床医生参考！

地址：大同市魏都大道 79 号。若有疑问，请致电：0352---2830580

大同瑞慈康复医院

# 超声诊断图文报告

**流水号：2309220955** **超声号：1791062**

| | | | |
|---|---|---|---|
| 姓名：黄文慧 | 年龄：30 岁 | 性别：女 | 检查设备：Vivid E95 |
| 体检号：451060 | 申请医院：本院 | 体检科室：体检科 | 检查部位：颈部血管彩超 |

**经典图像：**

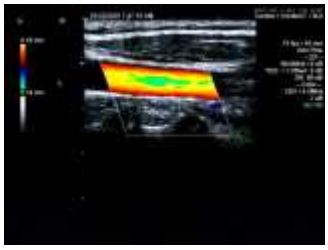

**影像所见：**

右锁骨下动脉起始处内中膜增厚，厚约 1.4mm，双侧颈总动脉、颈内、颈外动脉起始段内中膜不增厚，内壁欠光滑，管壁未见明确强回声斑。CDFI：血流充盈好。PW：频谱形态正常。

双侧椎动脉走行正常，椎动脉内径正常，管壁不厚，管腔内为无回声，CDFI：血流充盈好。PW：频谱正常。

**影像诊断：**

右锁骨下动脉起始处内中膜增厚

报告医师：李菊蓉 检查日期：2025-01-22

审核医师：李菊蓉 报告日期：2025-01-22

瑞慈 医学影像

注：本报告仅供临床医生参考！

地址：大同市魏都大道 79 号。若有疑问，请致电：0352---2830580

大同瑞慈康复医院

# 超声诊断图文报告

**流水号：2309220955** **超声号：1791065**

| | | | |
|---|---|---|---|
| 姓名：黄文慧 | 年龄：30 岁 | 性别：女 | 检查设备：Vivid E95 |
| 体检号：451060 | 申请医院：本院 | 体检科室：体检科 | 检查部位：乳腺彩超 |

**经典图像：**

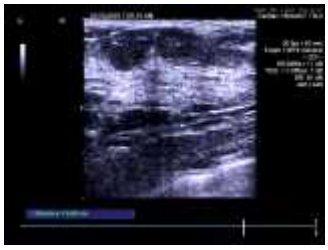

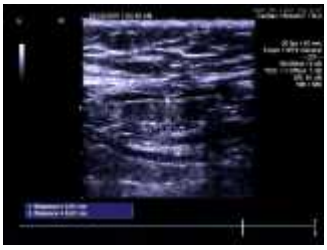

**影像所见：**

双侧乳腺腺体层次清晰，右乳腺体厚 0.9cm，左乳腺体厚 0.9cm，乳导管未见扩张，未见明显占位性病变，CDFI：未见异常血流信号。

双侧腋下均探及低回声结节，右侧大小约 2.5*0.6cm，左侧大小约 1.9*0.6cm，均形态规则，皮髓质分界清。

**影像诊断：**

1.双侧乳腺未见明显异常

2.双侧腋下淋巴结增大

报告医师：李菊蓉 检查日期：2025-01-22

审核医师：李菊蓉 报告日期：2025-01-22

瑞慈 医学影像

注：本报告仅供临床医生参考！

地址：大同市魏都大道 79 号。若有疑问，请致电：0352---2830580

大同瑞慈康复医院

# 超声诊断图文报告

**流水号：2309220955** **超声号：1791067**

| | | | |
|---|---|---|---|
| 姓名：黄文慧 | 年龄：30 岁 | 性别：女 | 检查设备：Vivid E95 |
| 体检号：451060 | 申请医院：本院 | 体检科室：体检科 | 检查部位：全腹彩超 |

**经典图像：**

**影像所见：**

肝脏大小形态正常，包膜光滑完整，实质回声均匀，肝内管道系统走行清晰，门静脉及肝内胆管不扩张。
胆囊切除术后，肝外胆管不扩张，胆总管内径宽约 0.4cm，超声探查长度约 4.6cm。
胰腺大小形态正常，实质回声均匀，主胰管不扩张。
脾脏大小形态正常，实质回声均匀，脾门静脉不宽。
双肾大小形态正常，皮髓质分界清晰，左肾实质内探及大小约 3.7*3.0cm 囊性回声，边界清，内透声好，双肾集合系统未见分离，双侧输尿管未见扩张。
膀胱充盈佳，未见明显异常。
绝经后子宫，大小约 2.8*1.4*2.4cm，肌壁回声均匀，内膜呈细线状，宫颈厚约 1.9cm，双侧附件区未见异常。

**影像诊断：**

1.胆囊切除术后　肝内外胆管不扩张
2.左肾囊肿

报告医师：李菊蓉　　检查日期：2025-01-22

审核医师：李菊蓉　　报告日期：2025-01-22

瑞慈 医学影像

注：本报告仅供临床医生参考！

地址：大同市魏都大道 79 号。若有疑问，请致电：0352---2830580

# 双源 CT 诊断图文报告

ID 号：2309220955　　影像号：CT20250122003

| | | | |
|---|---|---|---|
| 姓名：黄文慧 | 年龄：30 岁 | 性别：女 | 检查设备：西门子量子双源 CT |
| 体检号：451060 | 申请医院：本院 | 体检科室：体检科 | 检查部位：脑部双源 CT |

**经典图像：**

**影像所见：**

颅脑结构双侧对称，脑实质内未见异常密度。中线结构居中。脑沟、裂、池及脑室系统等未见异常。

**影像诊断：**

颅脑未见明显异常

报告医师：剧艳军　　检查日期：2025-01-22

审核医师：剧艳军　　报告日期：2025-01-22

注：本报告仅供临床医生参考！

地址：大同市魏都大道 79 号。若有疑问，请致电：0352---2830580

# 双源 CT 诊断图文报告

ID 号：2309220955　　影像号：CT20250122002

| | | | |
|---|---|---|---|
| 姓名：黄文慧 | 年龄：30 岁 | 性别：女 | 检查设备：西门子量子双源 CT |
| 体检号：451060 | 申请医院：本院 | 体检科室：体检科 | 检查部位：肺部双源 CT |

**经典图像：**

**影像所见：**

胸廓对称，骨性肋骨完整，胸壁软组织结构良好，两肺支气管血管纹理走行分布良好，支气管束结构清晰，双肺通气良好，左肺舌段纤维索条粘连。肺门结构未见异常。纵隔无偏移，段以上支气管通畅。心影及大血管形态结构正常，纵隔内未见肿大淋巴结。胸膜未见异常。

**影像诊断：**

左肺舌段纤维粘连

报告医师：剧艳军　　检查日期：2025-01-22

审核医师：剧艳军　　报告日期：2025-01-22

注：本报告仅供临床医生参考！

地址：大同市魏都大道 79 号。若有疑问，请致电：0352---2830580