



2309220952

# 大同瑞慈健康体检

## 报 告 册

体检编号	451057	工号	451
姓名	贾玲玲		
性别	女	年龄	51岁
单位	中国银行大同分行		
部门	中国银行大同分行		
联系电话	18635286272		
体检日期	2024-08-27		

尊敬的贾玲玲女士您好！

首先，瑞慈健康体检全体员工欢迎您的光临，并对您的信任表示衷心的感谢！

您于 2024-08-27 （体检编号：451057）完成健康检查，本机构的各科医生已根据您的体检项目及结果，汇总成此份健康体检报告，并经总检医生审核。据此提出对您健康状况的综合分析及建议。

瑞慈健康体检倡导“大健康、大康复”，提出“健康是第一财富（Rich）”的人文理念。希望您仔细阅读并妥善地保管此份健康体检报告，并认真关注报告中的提示与建议，若您对报告内容有任何疑问，可直接与瑞慈健康体检客服部联系，进一步咨询。

健康体检咨询电话：**0352-2824444**

客户服务咨询电话：**0352-2830597**

**400-6112995**

瑞慈健康体检报告由下列内容组成：

第一部分：主检报告

第二部分：分科分项结果

第三部分：检验报告

第四部分：附表

## 主检报告

### 检查综述

- 1、【身高、体重、血压】（1）血压 96/55：本次测量基础血压偏低
- 2、【血脂四项】总胆固醇(CHOL)偏高(6.60 mmol/L)
- 3、【人乳头瘤病毒检查(HPV)】HPV 低危亚型 43(阳性(+))
- 4、【肝功七项】总胆红素(TBIL)偏高(27.90 umol/L)
- 5、【尿液分析+尿沉渣】白细胞尿偏高(18 个/u1) 鳞状上皮细胞偏高(3 /HP) 粘液丝偏高(8 /HP) 尿白细胞(LEU) 1+
- 6、【妇科内诊】（1）阴道炎
- 7、【心电图】1. 窦性心律 2. T波低平(V3-V6) 3. 逆钟向转位
- 8、【颈部血管彩超】右锁骨下动脉起始处、左侧颈总动脉膨大处内中膜增厚 右侧颈内动脉起始处斑块形成
- 9、【骨密度检查】骨质减少
- 10、【肺功能测定】限制性通气
- 11、【口腔科】（1）左上第二磨牙 牙齿缺失 右上中切牙 左上中切牙 烤瓷冠修复 （2）牙周：牙结石
- 12、【动脉硬化检测】双侧下肢静态 ABI 未见异常； 双侧外周动脉僵硬度增高。

### 医生建议

#### 【本次测量基础血压偏低】：

- (1) 由于生理或病理原因造成血压低于 90/60mmHg，就会形成低血压，平时我们讨论的低血压大多为慢性低血压。慢性低血压据统计发病率为 4%左右，老年人群中可高达 10%。
- (2) 低血压一般可分为三类：一是体质性低血压，一般认为与遗传和体质瘦弱有关，多见于 20—50 岁的妇女和老年人，轻者可无如何症状，重者出现精神疲惫、头晕、头痛，甚至昏厥。夏季气温较高时更明显。
- (3) 二是体位性低血压，体位性低血压是患者从卧位到坐位或直立位时，或长时间站立出现血压突然下降超过 20mmHg，并伴有明显症状，这些症状包括：头昏、头晕、视力模糊、乏力、恶心、认识功能障碍、心悸、颈背部疼痛。
- (4) 体位性低血压与多种疾病有关，如多系统萎缩、糖尿病、帕金森氏病、多发性硬化病、更年期障碍、血液透析、手术后遗症、麻醉、降压药、利尿药、催眠药、抗精神抑郁药等，或其他如久病卧床，体质虚弱的老年人。
- (5) 三是继发性低血压，由某些疾病或药物引起的低血压，如脊髓空洞症、风湿性心脏病、降压药、抗抑郁药和慢性营养不良症、血液透析病人。
- (6) 饮食疗法是治疗本病的有力措施之一，可逐渐提高病患者的身体素质，改善心血管功能，增加心肌收缩力，增加心排血量，提高动脉管壁紧张度，从而逐步使血压上升并稳定正常水平，消除低血压带来的种种不适症状。
- (7) 荤素兼吃，合理搭配膳食，保证摄入全面充足的营养物质，使体质从纤弱逐渐变得健壮。
- (8) 如伴有红细胞计数过低，血红蛋白不足的贫血症，宜适当多吃富含蛋白质、铁、铜、叶酸、维生素 B12、维生素 C 等食物，诸如猪肝、蛋黄、瘦肉、牛奶、鱼虾、贝类、大豆、红糖及新鲜蔬菜、水果。有利于增加心排血量，改善大脑的供血量，提高血压和消除血压偏低引起的不良症状。
- (9) 莲子、桂圆、大枣、桑椹等果品，具有养心益血、健脾补脑之力，可常食用。

(10)伴有食少纳差者，宜适当食用能刺激食欲的食物和调味品，如姜、葱、醋、酱、糖、胡椒、辣椒、啤酒、葡萄酒等。

(11)加强锻炼，选择适合自己的运动方式。

**【总胆固醇(CHOL)偏高】：**

(1)总胆固醇是脂质的主要成分之一，其数量受年龄、家族、性别、饮食、遗传等多种因素影响。总胆固醇对人体生长发育以及新陈代谢有重要的作用，正常值是2.59-5.20mmol/L。

(2)总胆固醇升高后，会增加类脂物质的堆积，会产生更多的血管斑块，进而增加心脑血管疾病的风险。大于5.21-5.69mmol/L是胆固醇的临界偏高，即使是一个完全健康的人，只要总胆固醇>7.2mmol/L或低密度脂蛋白>4.9mmol/L，未来发生心脑血管的风险就明显增高，应该马上治疗。

(3)总胆固醇升高根据病因可分为两大类：一是原发性，是由于遗传因素缺陷所致，另一种是继发性，可引起其升高的疾病主要有糖尿病、高血压、甲减、肝肾疾病等。

(4)降低总胆固醇的治疗中，原发性偏高应积极应用降脂药，曾经选择他汀类药物，胆固醇任不能达标的，可联合用药（如依折麦布等）。

(5)如果总胆固醇偏高，且患者有糖尿病、高血压、甲减、肝肾疾病或者已经发生心脑血管疾病的人更应积极用药，控制降低疾病风险。

(6)戒烟，增强运动，采用低脂、低糖饮食，少食富含脂肪、胆固醇及饱和脂肪酸的食物，多进食蔬菜、水果、豆制品、粗粮、鱼和高纤维食品。

(7)必要时在医师指导下使用降脂药物治疗，并前往内分泌科复诊。

**【总胆红素(TBIL)偏高】：**

(1)总胆红素(TBIL)能准确反映黄疸的程度。人体的红细胞有一定的寿命，大约是120天。

(2)当红细胞被破坏死亡后，其中的血红蛋白会被我们人体的肝、脾、骨髓内单核吞噬细胞吞噬破坏分解，在组织酶的作用下，成为血红素和球蛋白，而血红素再进一步被催化还原成胆红素，80-85%的胆红素来源于此，另外还有20%的胆红素来源于血红蛋白以外的肌红蛋白等在肝脏中产生。

(3)未被肝细胞摄取且未与葡萄糖结合的胆红素称之为非结合胆红素，即间接胆红素(IBIL)。间接胆红素被运载到肝脏，被肝细胞摄取，与葡萄糖醛酸结合，则形成结合胆红素(DBIL)，即直接胆红素。在这个过程中有一部分会吸收入血，但其水平会维持动态平衡。

(4)总胆红素、间接胆红素、直接胆红素这三项是反映胆红素代谢的指标，而胆红素长期以来是作为溶血及肝胆疾病的重要异常指标。胆红素检查主要用于黄疸检查，反映肝脏疾病和胆道梗阻，如肝细胞发生炎症坏死等损害时会引起黄疸，胆道疾病及溶血性疾病也可引起黄疸。

(5)大多健康体检中发现的胆红素轻度升高并不能反映肝脏有损伤，如果直接胆红素升高的程度不高，一般可能是生理性的原因引起的，如感冒、酗酒、过于劳累、熬夜等情况，只要注意休息、戒酒，过段时间复查肝功能，一般会自行恢复。

(6)生活方面，多吃新鲜果蔬以补充人体所需的维生素，提高人体免疫力，多吃富含蛋白质的食物，如牛肉、鱼、蛋奶，这些都有助于修复受损的肝细胞，促进肝细胞的再生。如果胆红素升高很多，则需要完善相关检查，往消化内科诊断治疗。

**【鳞状上皮细胞偏高】：**

(1)在生理情况下，机体正常的新陈代谢都会引起鳞状上皮细胞的脱离，这是一种正常的机体现象。如果长时间出现鳞状上皮细胞偏高的现象时，则有可能是尿路感染、泌尿系统结石等因素导致，应及时往泌尿外科进一步诊断治疗。

**【粘液丝偏高】：**

(1)尿常规中粘液丝是由尿路中细胞分泌出来的，在有尿路感染时分泌会明显增多，且伴有炎症细胞的出现。

(2)粘液丝偏高，可分为生理性偏高和病理性偏高两种，生理性偏高一般是由于喝水较少导致的尿液浓缩，一般在喝水后就能达到稀释的效果。

(3)病理性的粘液丝偏高是由于泌尿系炎症或者是前列腺炎导致的，需要注意观察，多喝水，同时有白细胞等炎症细胞增多时，应及时服用抗感染药物治疗。如果仅有粘液丝的增多而没有白细胞等炎症细胞增多时，尿路有炎症的可能性不大。

(4)建议平时饮食注意清淡，多喝水，少吃油腻和辛辣的食物，要注意个人清洁卫生，勤洗阴部，注意休息。

**【尿白细胞 (LEU) 1+】：**

(1) 建议泌尿外科诊断治疗。

**【白细胞尿偏高】：**

(1) 白细胞尿偏高，一般提示为泌尿系感染，白细胞数目跟感染的程度相关，细菌感染的程度越重，白细胞数目增加的越高。建议往泌尿外科诊断治疗。

**【阴道炎】：**

(1) 阴道炎是阴道粘膜及粘膜下结缔组织的炎症，是妇科门诊常见的疾病。

(2) 正常健康妇女，由于解剖学及生物化学特点，阴道对病原体的侵入有自然防御功能，当阴道的自然防御功能遭到破坏，则病原体易于侵入，导致阴道炎症。

(3) 绝经后妇女由于雌激素缺乏，阴道上皮菲薄，细胞内糖原含量减少，阴道 PH 高达 7 左右，故阴道抵抗力低下，比青春期及育龄妇女易受感染。

(4) 阴道炎临床上以白带的性状发生改变以及外阴痒痒灼痛为主要临床特点，感染累及尿道时，可有尿痛、尿急等症状。常见的阴道炎有细菌性阴道病、滴虫性阴道炎、霉菌性阴道炎、老年性阴道炎。

(5) 阴道炎由不同的病原体感染所致，一旦出现外阴不适，白带异常，立即去医院检查，确定病原体，针对病因治疗。

**【T 波低平】：**

(1) 建议往心血管内科诊断治疗，定期复查。

**【逆钟向转位】：**

(1) 建议心内科结合临床

**【右侧颈内动脉起始处斑块形成】：**

(1) 颈动脉斑块是动脉硬化后，血管里面的垃圾沉淀在血管壁形成。斑块又分为硬斑和软斑两种。硬斑比较稳定，不容易脱落，软斑不稳定，容易破裂脱落，从而形成血管栓塞。

(2) 建议：1. 减低胆固醇水平。2. 减低高血糖、高血压等高危因素，将血压、血糖控制在理想水平。3. 积极进行生活干预，控制饮食，改善饮食结构，适量增加运动，戒烟限酒。4. 必要时药物治疗。

**【右锁骨下动脉起始处、左侧颈总动脉膨大处内中膜增厚】：**

(1) 颈动脉内中膜增厚是一个超声诊断，它属于血管性疾病（动脉硬化）的早期表现，提示长期发展下去动脉硬化会形成斑块和狭窄闭塞病变。

(2) 建议改变饮食结构，适量增加运动量，减缓动脉硬化发展的速度。如果有血脂高、胆固醇高、高血压、高血糖，就要进行相应的控制和预防，通过药物的干预，避免从内中膜增厚发展成斑块，进一步形成血管狭窄和闭塞的病变。

**【骨质减少】：**

(1) 骨质减少是指以单位体积内骨组织量减少为特点的代谢性骨病变，表示骨骼密度低于正常水平，因为骨骼密度是测量骨骼强度的指标。骨质减少是一种渐进的形式，但能够反映骨骼状况。骨质减少是骨质疏松的前兆，其发展到严重程度就是骨质疏松。

(2) 骨骼随着年龄的增长，细胞活跃程度会逐渐降低，并且年龄增长后，体内性激素水平会逐渐下降，钙、锌、维生素 D 等微量元素吸收不足，导致骨质减少。此外，如果缺乏运动、过度挑食、偏食等情况，也会影响机体对微量元素的吸收，进而导致骨质减少。

(3) 骨质减少在临床上多见于孕妇和中老年人群，孕妇因为胎儿生长发育需要钙质，骨质会出现减少；中老年人群因为年龄增长也会出现钙质的流失。

(4) 此外，女性绝经期后雌激素分泌会明显下降导致破骨细胞活跃，引起骨量丢失而出现骨质减少；甲状腺、甲状旁腺功能亢进等继发性疾病也可导致骨质减少。

(5)临床上常用双能 X 线骨密度测量作为测量骨质流失的一种方法，其测量骨密度主要是在脊柱、髋关节等部位；跟骨的定量超声也可用于普通筛查，其方法费用低、便携且无电离辐射。

(6)定期复查骨密度，每年做一次骨密度的检测。如果骨质继续减少，就需要药物的治疗（如钙尔奇 D、骨化三醇等）。

(7)经常晒太阳或补充维生素 D。加强体育锻炼，多参加户外运动。补钙，钙含量多的食品主要见于海产品、牛奶、豆腐、豆浆、酸奶、芝麻、绿色蔬菜等，到了五十岁以后最好口服钙片，以促进钙的吸收。

**【限制性通气】：**

(1)建议往呼吸内科进一步诊断治疗。

**【牙齿缺失】：**

(1)牙齿缺失常见于龋齿、牙周炎等原因导致的拔除或意外事故所致缺失。中老年患者居多，影响牙齿健康美观。

(2)牙齿缺失可以导致牙列的完整性遭到破坏，若较长时间不修复，邻近的牙齿由于失去了依靠和约束，会变得倾斜，易造成咬颌功能的紊乱。长时间的缺失还会导致牙槽骨的萎缩、咀嚼功能减退、食物嵌塞等不良后果

(3)如果牙齿缺失，应该尽早去口腔医院诊治，最常见的修复方法有三种，即活动义齿、固定义齿、种植义齿。

(4)义齿修复完毕，应定期复查与医疗护理，勤漱口、勤刷牙、避免食用过硬的食物，如果种植牙选择钛种植体，还应注意对钛种植体的保护。

**【烤瓷冠修复】：**

(1)烤瓷冠一般称为烤瓷牙，这种修复体具有金属的高强度、瓷的美观性和牙齿的逼真性，以及耐磨等优点，对缺失的前牙和后牙的修复，都能达到修复缺失牙理想的功能、形态的目的。

(2)烤瓷冠从结构上分内冠和釉面瓷层，从质地上分为金属内冠和全瓷内冠两种，金属内冠主要以镍铬合金、钴铬合金、钛合金等为代表；全瓷内冠，其主要成分以二氧化锆为主。

(3)牙齿缺损、牙齿排列不齐、牙齿异常变色、种植牙等都可应用烤瓷冠进行修复。

(4)烤瓷冠的制造通俗的说就是给牙齿戴一个套子，在制作之前就需要先将牙齿磨小一圈，然后再套上这个套子，或者说戴上牙冠，以恢复牙齿原来的大小和形态。

(5)烤瓷冠的优点是改善了牙齿的形态和色泽，恢复了正常的咀嚼功能。缺点是在牙体预备时磨除了部分牙体组织，初戴烤瓷冠时，可能会出现冷热敏感，但随着时间推移会逐渐缓解。

(6)注意日常饮食，缓慢进食，避免吃一些过凉过热的食物，少食辛辣刺激性的食物，注意多吃一些清淡的饮食。烤瓷冠毕竟不是真牙，受到过大压力时会碎瓷，所以不要咬太硬的食物。

(7)烤瓷冠与牙齿的接合部位容易聚集菌斑，易形成牙石，此外菌斑长时间的聚集也可导致龋病，所以必须注意保持口腔清洁，牙缝间使用牙线清洁，每天坚持早晚刷牙，勤漱口，定期洁牙。

(8)烤瓷冠修复后如有不适，应及时就医，定期往医院口腔科复查。

**【牙结石】：**

(1)牙结石又称牙石，是沉积在牙齿或修复体表面上已经钙化或正在钙化的菌斑或软垢。其开始时是软的，会因逐渐的钙化而变硬。它是由 75%的磷酸钙，15-25%的水、有机物、磷酸锰、矿酸钙及微量的钾、钠、铁所构成，并呈现出黄色、棕色或者黑色。

(2)牙结石通常存在于唾液腺开口处的牙齿表面（例如：下颚前牙的舌侧表面，上颚后牙的颊侧表面）和牙齿的颈部，以及口腔粘膜运动不到的牙齿表面等处。

(3)牙结石形成后，可伴随牙龈出血、牙龈萎缩、口臭等症状。

(4)牙结石是牙周病的重要病因，它会不断刺激牙周组织，并且压迫牙龈，影响血液循环，造成牙周组织的细菌感染，形成牙周囊袋，此后更易使食物残渣、牙菌斑、牙结石等的堆积，最终牙周支持组织全部破坏，导致牙齿松动，以至于不得不拔除牙齿。

(5)早晚刷牙、饭后漱口是防治牙结石形成的最重要措施。应采取正确的竖刷牙法和巴氏刷牙法，纠正横刷牙法。

(6)多吃富有维生素的粗纤维食物，如肉、蛋、各种蔬菜和水果，充分咀嚼以利于牙面清洁。少吃甜食及黏性很强的食物，不吃零食。

(7)建议每半年进行一次口腔健康检查，每年进行 2-3 次全口超声波洁牙术，使牙面、牙颈部经常处于洁净状态。

**【外周动脉僵硬度增高】：**

(1)动脉硬化是全身性粥样硬化在肢体局部表现，是全身性动脉内膜及其中膜呈退行性、增生性改变，使血管壁变硬缩小，失去弹性，从而继发血栓形成致使远端血流量进行性减少或中断。

(2)要均衡饮食，要防止其他疾病引起的动脉粥样硬化，如糖尿病、肥胖、高血压。少吃含油脂和胆固醇多的食品，减少盐的摄入，多吃富含高密度脂蛋白的鱼类、海鲜。戒烟限酒，控制体重，保持良好的心态。通过适量的运动，可以明显改善动脉粥样硬化。必要时内科咨询及诊治。

**【HPV 低危亚型：阳性】：**

(1)妇科咨询。

(2)妇科作宫颈细胞病理学检查。

(3)动态追踪观察 HPV 变化；定期（三个月）复查 HPV；定期常规妇检（包括子宫、附件 B 超）。

(4)必要时进行免疫治疗、抗病毒治疗及妇科相关疾病治疗（如宫颈炎的治疗等）。

汇总医生： 丁昊炜

主检日期： 2024-08-30

主检医生：

## 分科结果

## 身高、体重、血压

项目名称	检查结果	项目名称	检查结果
身高	163cm	体重	51kg
血压	96/55mmHg		

**\*小结：**

(1) 血压 96/55：本次测量基础血压偏低

操作员：闫辛儿

检查日期：2024-08-28

检查医生：名燕凌

## 内科

项目名称	检查结果	项目名称	检查结果
心率	82 次/min	心律	齐
心脏杂音	无	心界	正常
肺部	正常	呼吸音	呼吸音清
啰音	未闻及	叩诊	叩诊呈清音
腹部触诊	腹部平软	发育	正常
肝胆	肋下未触及	脾脏	肋下未触及
双肾	无叩击痛	肠鸣音	正常
营养	良好	神经系统	正常
生理反射	生理反射存在	病理反射	病理反射未引出
颅神经	正常	运动功能	正常
深浅感觉	正常	其它	无异常发现
既往史	无		

**\*小结：**

未见异常

操作员：杨淑兰

检查日期：2024-08-27

检查医生：杨淑兰

## 外科（女）

项目名称	检查结果	项目名称	检查结果
皮肤	正常	甲状腺	无肿大
浅表淋巴结	无肿大	肛门	拒检
泌尿外生殖器	正常	四肢关节	未见异常
腹股沟	未见异常	足背动脉	正常
紫绀	无	色素沉着	无
脱毛	无	脱色	无
浮肿	无	皮下结节	无
头颅	正常	颈部	正常
乳腺	正常	脊柱	正常
直肠	未检	皮肤黄疸	无
四肢	活动正常	其他	无

## \*小结:

未见异常

操作员：魏利平

检查日期:2024-08-27

检查医生：魏利平

## 眼科

项目名称	检查结果	项目名称	检查结果
视力(左)	镜 0.8	视力(右)	镜 1.0
辨色力	正常	眼睑	正常
结膜	正常	泪器	正常
角膜	正常	虹膜	正常
瞳孔	正常	晶状体	正常
玻璃体	正常	眼底	未见异常

## \*小结:

未见异常

操作员：田野青

检查日期:2024-08-27

检查医生：田野青

### 耳鼻喉科

项目名称	检查结果	项目名称	检查结果
听力(左)	正常	听力(右)	正常
外耳道	正常	鼓膜	正常
鼻窦	正常	鼻中隔	正常
鼻腔	正常	扁桃体	无肿大
嗅觉	正常	咽喉	正常

**\*小结:**

未见异常

操作员：王存宝 检查日期:2024-08-27 检查医生：王存宝

### 妇科内诊

项目名称	检查结果	项目名称	检查结果
外阴	正常	尿道口	正常
阴道	阴道炎	子宫	正常
附件	正常	宫颈	光滑
后穹窿	正常		

**\*小结:**

(1) 阴道炎

操作员：智美玲 检查日期:2024-08-27 检查医生：智美玲

### 口腔科

项目名称	检查结果	项目名称	检查结果
唇颊	正常	齿	左上第二磨牙&牙齿缺失&右上中切牙&左上中切牙&烤瓷冠修复
牙龈	正常	牙周	牙结石 I 度

舌腭	正常	腮腺	正常
颌下腺	正常	颞下颌关节	正常

**\*小结：**

(1) 左上第二磨牙 牙齿缺失 右上中切牙 左上中切牙 烤瓷冠修复

(2) 牙周：牙结石

操作员：龚富生 检查日期：2024-08-27 检查医生：龚富生

## 检验报告

## 血流变

项目名称	检查结果	单位	参考值	提示
全血粘度高切 200/s	3.92	mpas	3.36--4.32	
全血粘度中切 100/s	4.16	mpas	3.43--4.59	
全血粘度中切 50/s	4.52	mpas	3.85--5.45	
全血还原粘度高切	5.77	mpas	3.69--8.74	
全血还原粘度低切	32.38	mpas	26.87--47.57	
血浆粘度	1.50	mpas	1.26--1.70	
血沉(ESR)	6.50	mm/h	0--20	
红细胞压积	0.42	L/L	0.35--0.45	
红细胞聚集指数	3.85		3.19--5.33	
红细胞变形指数	0.76		0.53--1.11	
红细胞刚性指数	3.84		2.17--6.94	
血沉方程 K 值	22.61	mm/h	0--80.48	
全血粘度 1/s	15.10	mpas	13.79--17.91	
全血高切相对指数	2.61		1.9--3.4	
全血低切相对指数	10.07		8.1--14.2	

## \*小结:

未见异常

操作员：贺琰 检查日期:2024-08-27

检查医生:陈建国

## 尿液分析+尿沉渣

项目名称	检查结果	单位	参考值	提示
白细胞尿	18	个/ul	0--13	↑
上皮细胞(EC)	3	/HP	0--28	
管型(CAST)	0	个/ul	0--1	

霉菌(尿)	0	/HP	0--0	
结晶	0	/HP	0--10	
透明度(CLA)	清亮			
胆红素(BIL)	-		阴性	
隐血(ERY)	-		阴性	
小圆上皮细胞(SRC)	0	个/ul	0--0	
维生素 C	-		阴性	
异常红细胞	1	个/ul	0--3	
红细胞(正常)	5	个/ul	0--6	
鳞状上皮细胞	3	个/ul	0--0	↑
粘液丝	8	个/ul	0--0	↑
颜色(Colour)	淡黄色			
尿葡萄糖(GLU)	-		阴性	
酮体(KET)	-		阴性	
比重(SG)	1.020		1.003--1.030	
酸碱度(PH)	6.5		4.5--8.0	
尿蛋白质(PRO)	-		阴性	
尿胆原(URO)	-		阴性	
亚硝酸盐(NIT)	-		阴性	
红细胞(尿)(RBC)	6	个/ul	0--6	
尿白细胞(LEU)	1+		阴性	

**\*小结:**

白细胞尿偏高(18 个/ul) 鳞状上皮细胞偏高(3 /HP) 粘液丝偏高(8 /HP) 尿白细胞(LEU)1+

操作员：刘慧芳 检查日期:2024-08-27 检查医生:陈建国

**肝功七项**

项目名称	检查结果	单位	参考值	提示
总蛋白(T PROT)	69.2	g/L	65--85	

白蛋白(ALB)	44.40	g/L	40--55	
球蛋白(GLB)	24.80	g/L	15--35	
白蛋白/球蛋白(ALB/GLB)	1.79		1.0--2.5	
总胆红素(TBIL)	27.90	umol/L	0--21	↑
丙氨酸氨基转移酶(ALT)	29.00	U/L	7--40	
门冬氨酸氨基转移酶(AST)	26.00	U/L	13--35	

**\*小结：**

总胆红素(TBIL)偏高(27.90 umol/L)

操作员：刘慧芳 检查日期:2024-08-27 检查医生:陈建国

**心肌酶谱**

项目名称	检查结果	单位	参考值	提示
乳酸脱氢酶(LDH)	185.00	U/L	120--250	
肌酸激酶(CK)	82.00	U/L	40--200	
肌酸激酶同工酶(CK-Mb(M))	9	U/L	0--25	
高敏肌钙蛋白(Tnl)	2.40	pg/ml	0--46.47	

**\*小结：**

未见异常

操作员：刘慧芳 检查日期:2024-08-27 检查医生:陈建国

**血常规（五分类）**

项目名称	检查结果	单位	参考值	提示
白细胞(WBC)	3.61	10 <sup>9</sup> /L	3.5--9.5	
淋巴细胞绝对值(LY#)	1.51	10 <sup>9</sup> /L	1.1--3.2	
淋巴细胞百分比(LY%)	41.9	%	20--50	
中性粒细胞绝对值(GR#)	1.88	10 <sup>9</sup> /L	1.8--6.3	
中性粒细胞百分比(GR%)	52.2	%	40--75	

嗜碱性粒细胞绝对值(BA#)	0.03	10 <sup>9</sup> /L	0--0.06
嗜碱性粒细胞百分比(BA%)	0.7	%	0--1.0
嗜酸性粒细胞绝对值(EO#)	0.08	10 <sup>9</sup> /L	0.02--0.52
嗜酸性粒细胞百分比(EO%)	2.1	%	0.4--8.0
血小板(PLT)	233	10 <sup>9</sup> /L	125--350
血小板分布宽度(PDW)	16.1	%	15--17
平均血小板体积(MPV)	9.7	fl	6.0--14.0
血小板压积(PCT)	0.225	%	0.11--0.28
红细胞(RBC)	4.68	10 <sup>12</sup> /L	3.8--5.1
血红蛋白	142	g/L	115--150
红细胞压积(HCT)	42.9	%	35--45
红细胞平均体积(MCV)	91.6	fl	82--100
平均血红蛋白含量(MCH)	30.4	pg	27--34
平均血红蛋白浓度(MCHC)	332	g/L	316--354
单核细胞绝对值(MO#)	0.11	10 <sup>9</sup> /L	0.1--0.60
单核细胞百分比(MO%)	3.1	%	3--10
红细胞分布宽度标准差(RDW-SD)	42.2	fl	35--56
红细胞分布宽度变异系数(RDW-CV)	12.3	%	10.6--16.6
大血小板比率	23.7	%	11--45
大血小板数目	55	10 <sup>9</sup> /L	30--90
未成熟粒细胞数目	0.00	10 <sup>9</sup> /L	0--999
未成熟粒细胞百分比	0.1	%	0--100
有核红细胞数目	0.000	10 <sup>9</sup> /L	0--9999
有核红细胞百分比	0.00	/100WBC	0--9999

**\*小结:**

未见异常

操作员：贺琰 检查日期：2024-08-27 检查医生：陈建国

### 肾功三项

项目名称	检查结果	单位	参考值	提示
肌酐(CREA)	50.00	umol/L	41--73	
尿酸(UA)	281.00	umol/L	140--340	
尿素测定 (Urea)	5.10	mmol/L	2.6--7.5	

**\*小结：**

未见异常

操作员：刘慧芳 检查日期：2024-08-27 检查医生：陈建国

### 空腹血糖

项目名称	检查结果	单位	参考值	提示
葡萄糖(GLU)	4.61	mmol/L	3.89--6.1	

**\*小结：**

未见异常

操作员：刘慧芳 检查日期：2024-08-27 检查医生：陈建国

### 血脂四项

项目名称	检查结果	单位	参考值	提示
动脉硬化指数	2.58		1.31--3.19	
总胆固醇(CHOL)	6.60	mmol/L	2.59--5.2	↑
甘油三脂(TG)	1.50	mmol/L	0.7--1.7	
低密度脂蛋白(LDL)	3.58	mmol/L	0--4.13	
高密度脂蛋白(HDL)	1.39	mmol/L	0.77--1.55	

**\*小结：**

总胆固醇(CHOL)偏高(6.60 mmol/L)

操作员：刘慧芳 检查日期：2024-08-27 检查医生：陈建国

## 人乳头瘤病毒检查 (HPV)

项目名称	检查结果	单位	参考值	提示
HPV 高危亚型 16	阴性(-)		阴性	
HPV 高危亚型 18	阴性(-)		阴性	
HPV 高危亚型 31	阴性(-)		阴性	
HPV 高危亚型 26	阴性(-)		阴性	
HPV 高危亚型 33	阴性(-)		阴性	
HPV 高危亚型 35	阴性(-)		阴性	
HPV 高危亚型 39	阴性(-)		阴性	
HPV 高危亚型 45	阴性(-)		阴性	
HPV 高危亚型 51	阴性(-)		阴性	
HPV 高危亚型 52	阴性(-)		阴性	
HPV 高危亚型 53	阴性(-)		阴性	
HPV 高危亚型 56	阴性(-)		阴性	
HPV 高危亚型 58	阴性(-)		阴性	
HPV 高危亚型 59	阴性(-)		阴性	
HPV 高危亚型 66	阴性(-)		阴性	
HPV 高危亚型 68	阴性(-)		阴性	
HPV 高危亚型 73	阴性(-)		阴性	
HPV 高危亚型 82	阴性(-)		阴性	
HPV 低危亚型 6	阴性(-)		阴性	
HPV 低危亚型 11	阴性(-)		阴性	
HPV 低危亚型 42	阴性(-)		阴性	
HPV 低危亚型 43	阳性(+)		阴性	*
HPV 低危亚型 81	阴性(-)		阴性	

**\*小结:**

HPV 低危亚型 43(阳性(+))

操作员：祁佳佳 检查日期:2024-08-28 检查医生:康建忠

(女) 肿瘤三项

项目名称	检查结果	单位	参考值	提示
糖类抗原 125 测定 (CA125)	4.1	U/ml	0--38	
癌胚抗原(CEA)	0.10	ng/ml	0--5	
甲胎蛋白(AFP)	4.8	ng/ml	0--7	

\*小结:

未见异常

操作员：王小雪 检查日期:2024-08-27 检查医生:陈建国

# 大同现代医学检验实验室

## 液基薄层细胞学图文报告

ID: 2024105367

病理号: 098114

姓名: 贾玲玲

性别: 女

年龄: 51岁

送检科室: 体检科

电话号码: 18635286272

床号:

病历号:

体检号: 2309220952

送检医院: 大同瑞慈康复体检

送检日期: 2024-08-27

末次月经:

送检医生:

采样日期:

报告日期: 2024-08-27

标本满意度: 满意

细胞量: >40%

红细胞:

经期样本:

颈管细胞:

化生细胞:

鳞状细胞:

宫颈柱状细胞:

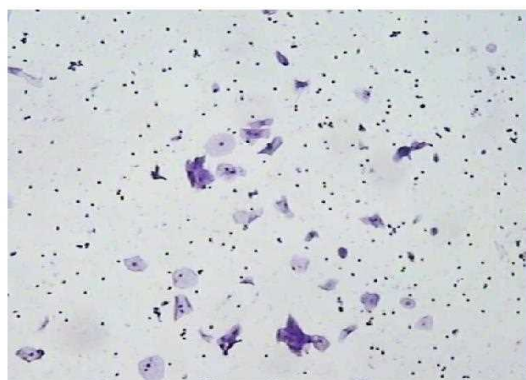
未见上皮内病变/恶性细胞:

正常范围内:

良性反应性改变:

- 炎性:
- 放疗:
- 妊娠:
- 萎缩性:
- 宫内避孕器:
- 其他:

- 轻度:
- 中度:
- 重度:



病原体: 滴虫感染:  念珠菌感染:  细菌感染:

提示 HPV 感染:  疱疹病毒感染:

鳞状上皮细胞分析:

- 非典型鳞状细胞:
- 倾向上皮内瘤变:
  - 倾向良性反应性改变:
  - 不能明确意义(ASC-US):
  - 不排除高度病变(ASC-H):

- 上皮内低度病变:  鳞癌:
- 上皮内高度病变:
- CIN2:
  - CIN3:

腺上皮细胞分析:

- 非典型腺细胞:
- 宫内膜:
  - 来源不明:

- 非典型腺细胞(宫颈管):
- 倾向原位腺癌:
  - 不能明确意义:
  - 倾向良性反应性改变:

- 腺癌:
- 宫颈管:
  - 宫内膜:
  - 其它:

- 炎细胞:
- 轻度:
  - 中度:
  - 重度:
- 可疑腺癌:

诊断意见: 未见上皮内病变或恶性细胞 (NILM)。

建议:

报告医师: 张荣生

地址: 大同市魏都大道 79 号, 本报告医师签字后有效  
咨询: 0352-2830587 4006-122-995

妇科细胞学是筛查项目, 出于技术原因, 可能会有假阴性结果, 本检测仅对来样负责, 如果对结果有疑义, 请在收到报告 7 天内与我们联系。

# 大同瑞慈康复医院 12导联心电图报告

贾玲玲 女 51岁

体检号:451057

病床号:

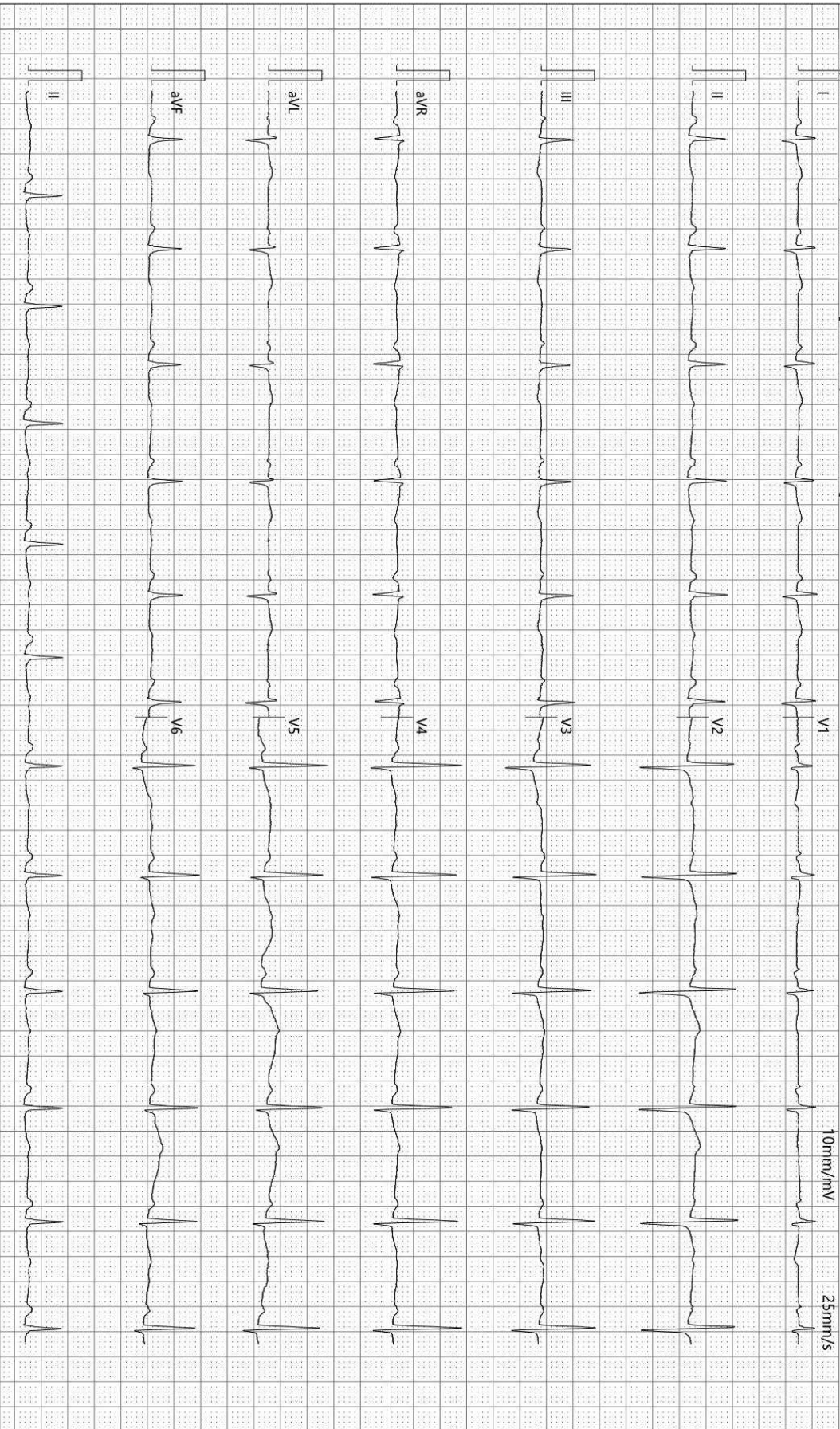
诊断结果:

- 1.窦性心律
- 2. T波低平(V3-V6)
- 3. 逆钟向转位

诊断医生:

贾玲玲 贾玲玲

HR : 66bpm [60 ~ 100bpm]  
 P : 106ms [0 ~ 110ms]  
 PR : 167ms [120 ~ 200ms]  
 QRS : 81ms [60 ~ 100ms]  
 QT/QTc : 422/444ms [320 ~ 440/0 ~ 460ms]  
 P/QRS/T : 62/81/66deg. [0 ~ 75/-30 ~ 90/0 ~ 75deg]  
 RV5/SV1 : 1.075/0.162mV [0.0 ~ 2.5/0.0 ~ 2.0mV]



10mm/mV

25mm/s

检查时间:2024-08-27 10:33:59

诊断时间:2024-08-27 10:39:13

SEMIP V1.90

仅供临床参考

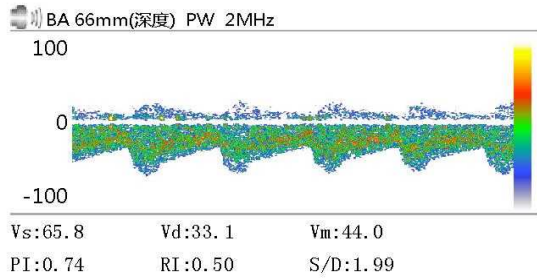
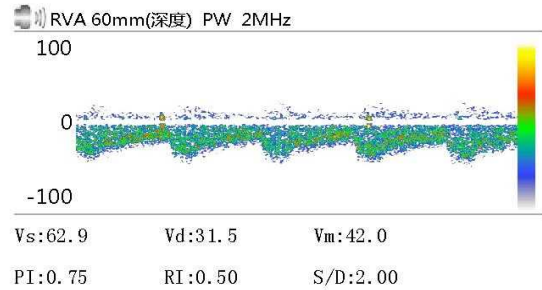
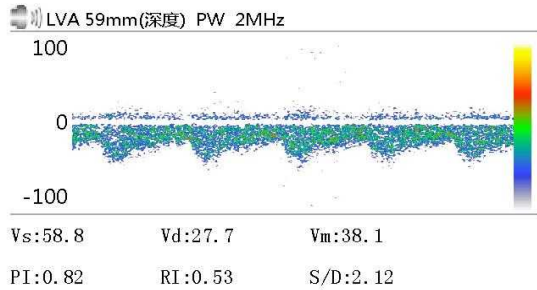
Text



# 大同瑞慈健康体检

## 颅内多普勒血流图 (TCD) 检查报告单

姓名: 贾玲玲      性别: 女      年龄: 51 岁      检查号: 2309220952  
 申请科室: 体检科      申请医师: 李菊蓉      检查类型: 颅内血管      床号:



Vs:              Vd:              Vm:  
 PI:              RI:              S/D:

Vs:              Vd:              Vm:  
 PI:              RI:              S/D:

Vs:              Vd:              Vm:  
 PI:              RI:              S/D:

### 医生意见

结论: 椎-基底动脉脑血管超声未见异常。

李菊蓉

检查日期: 2024-08-27

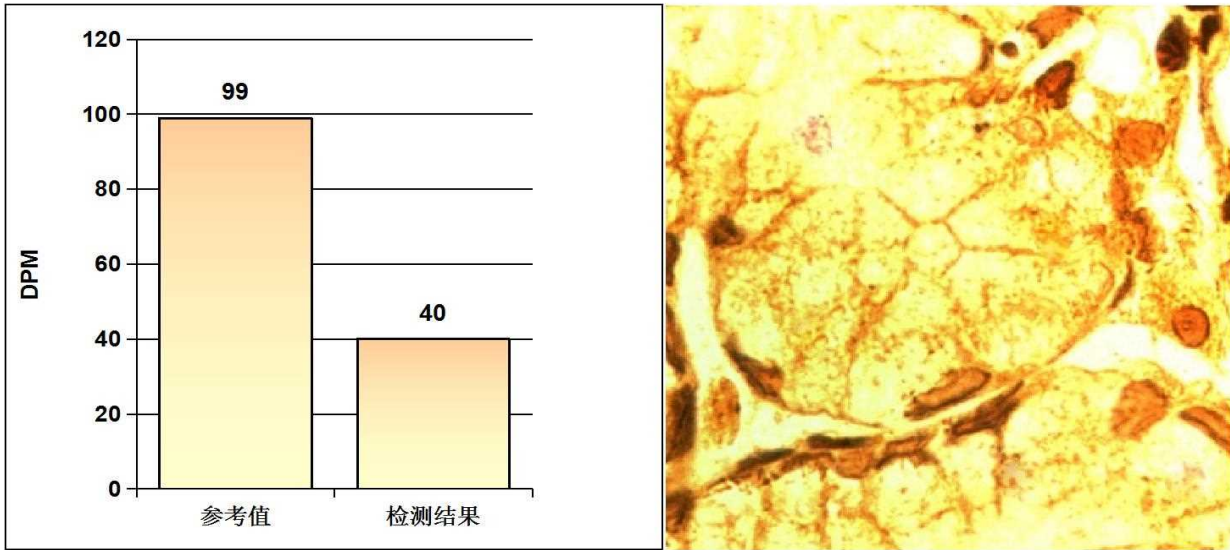
本报告单仅提供临床参考

# 大同瑞慈康复医院

## <sup>14</sup>C呼气试验检验报告

姓名	贾玲玲	年龄	51	性别	女
住院号	0	日期	2024/8/27 10:14:09	电话	0
送检医生	曹居杰	样品编号	1206	编号	2309220952

### <sup>14</sup>C呼气试验



#### 阳性参考值 (Disintegrations Per Minute(DPM)):

DPM值:	dpm > 2499	阳性++++
	1499 < dpm ≤ 2499	阳性+++
	499 < dpm ≤ 1499	阳性++
	149 < dpm ≤ 499	阳性+
	dpm ≤ 99	阴性
	99 < dpm ≤ 149	不确定

**检测结果:** **dpm= 40** **阴性**

医生建议: 注意保持健康及规律饮食

温馨提示: 您本次检测的结果为阴性

检测医生: 曹居杰

# 大同瑞慈健康体检

## 骨密度检测报告

### 患者信息

患者ID: 2309220952  
姓名: 贾玲玲  
出生年月日: 1972-10-5

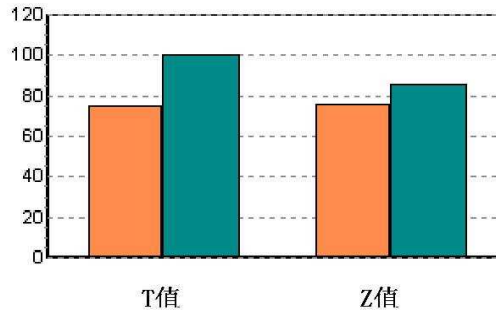
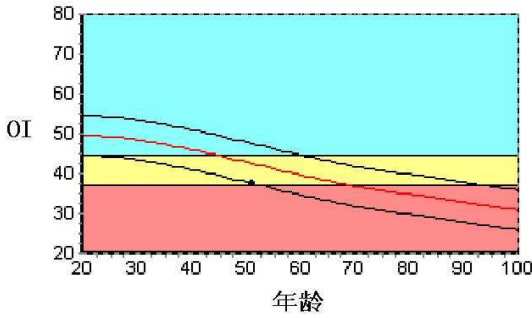
年龄: 51  
性别: 女  
测定部位(右/左): 右

### 测定结果

测定日期: 2024-8-27

测试编号: 1/1


受测者 平均值



数据库: Asia  
OI: 37.3  
SOS: 1361.0 m/s, BUA: 9.2  
T值: -2.46  
Z值: -1.04

成人比: 75.2 %  
同龄比: 87.7 %  
OPR: N/A %

### 结果分析



正常



骨质减少



骨质疏松

### 注解

以上结论仅供参考

科室:

医生签名:

医院地址 大同市平城区魏都大道79号

联系电话 0352-2824444  
操作者 名燕凌

# 大同瑞慈健康体检

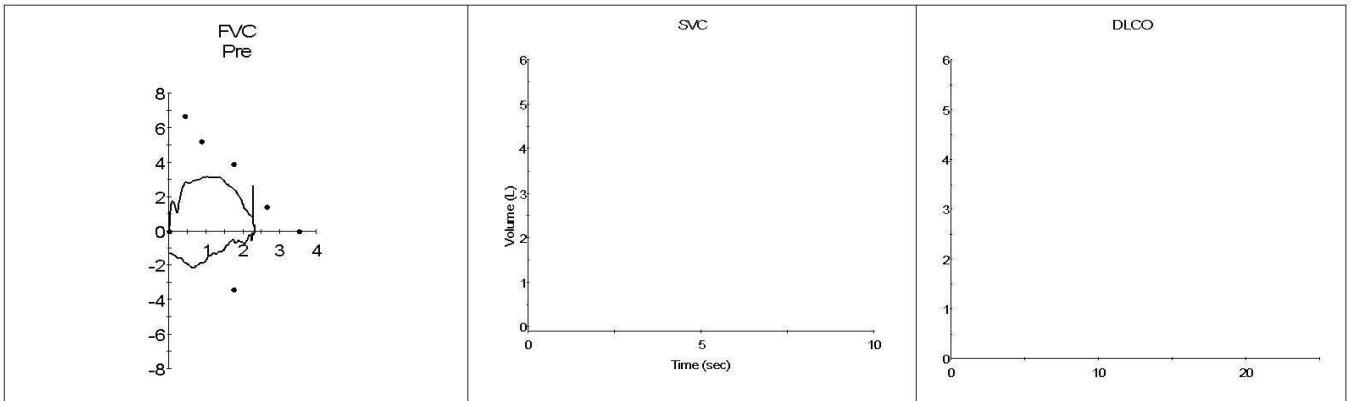
## 肺功能检验报告

姓名: 贾玲玲	ID: 2309220952	BSA: 1.53	日期: 2024/08/27
医师:	身高: 163.00	年龄: 51	病房:
医生:	体重: 51.00	性别: Female	种族: <Unspecified>

Pre Test Comments:

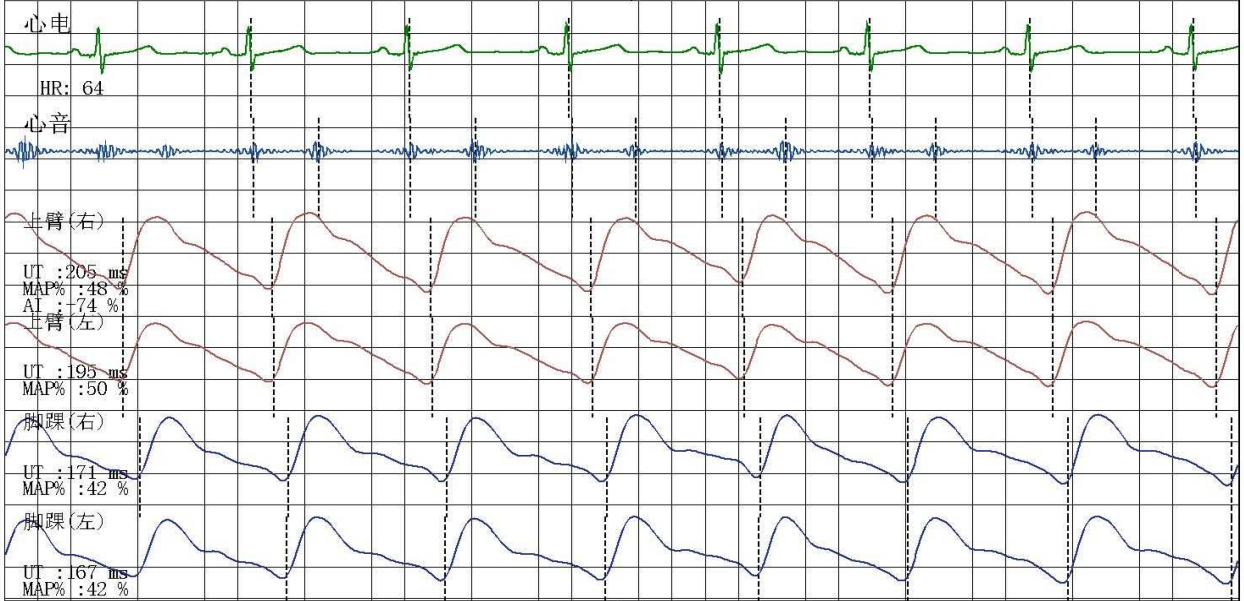
Post Test Comments: 限制性通气

	Pre-Bronch			Post-Bronch		
	<u>Actual</u>	<u>Pred</u>	<u>%Pred</u>	<u>Actual</u>	<u>%Pred</u>	<u>%Chng</u>
----用力肺活量 ----						
FVC (L)	2.34	3.52	66			
FEV1 (L)	2.29	2.78	82			
FEV1/FVC (%)	98	80	122			
FEF 25% (L/sec)	2.79	5.19	53			
FEF 75% (L/sec)	2.47	1.40	176			
FEF 25-75% (L/sec)	2.92	2.70	108			
FEF Max (L/sec)	3.12	6.69	46			
FIVC (L)	4.43					
FIF Max (L/sec)	2.13					



# 大同瑞慈健康体检 动脉阻塞与僵硬度检测报告单

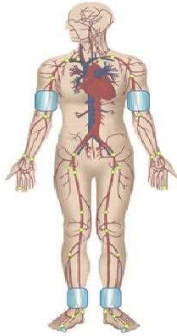
病历号：2309220952 检查号：1529  
姓名：贾玲玲 性别：女 年龄：51岁  
身高：163.0 cm 体重：51.0 kg BMI：19.2



### 四肢动脉血压值(mmHg)

上臂(右)

SBP: 104  
MBP: 77  
DBP: 62  
PP: 42



上臂(左)

SBP: 107  
MBP: 80  
DBP: 65  
PP: 42

上臂(右)

SBP: 104  
MBP: 77  
DBP: 62  
PP: 42

上臂(左)

SBP: 107  
MBP: 80  
DBP: 65  
PP: 42

脚踝(右)

SBP: 118  
MBP: 87  
DBP: 67  
PP: 51

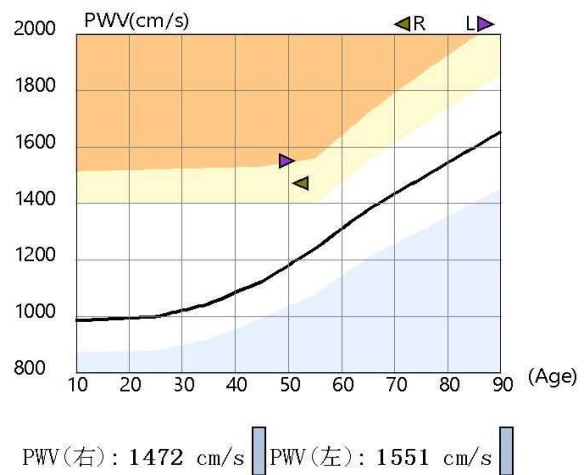
脚踝(左)

SBP: 123  
MBP: 88  
DBP: 64  
PP: 59

### 动脉阻塞值

ABI(R): 1.10      ABI(L): 1.15  
BAI(R): 0.85      BAI(L): 0.87

### 动脉硬化分析(PWV)图



### 检查所见

双侧上肢血压正常；双侧上肢血压无明显差异；双侧上肢脉压正常；双侧下肢血压无明显差异；双侧下肢脉压正常；  
双侧下肢静态ABI在正常范围；  
左侧baPWV增快；右侧baPWV增快；  
四肢动脉脉搏波形未见异常。

### 诊断所见

双侧下肢静态ABI未见异常；  
双侧外周动脉僵硬度增高。

操作者：邢秀彬

医师签名：李桂珍

检查日期：2024-08-27

高血压判断依据《中国高血压防治指南》(第三版)  
ABI判断依据《2011版美国心脏协会/美国心脏病学学会周围动脉疾病指南》  
电话：

地址：大同市平城区魏都大道79号

## 双源 CT 诊断图文报告

流水号: 2309220952

影像号: CT20240828309

姓名: 贾玲玲

年龄: 51 岁

性别: 女

检查设备: 西门子量子双源 CT

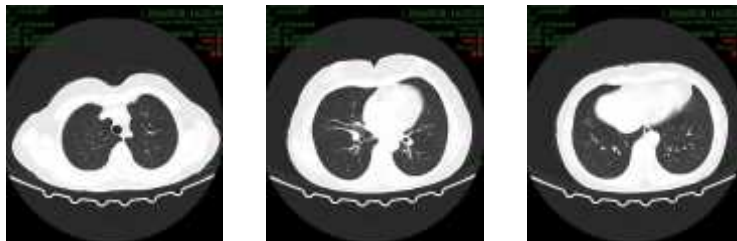体检号: 451057

申请医院: 本院

体检科室: 体检科

检查部位: 肺部双源 CT

经典图像:



影像所见:

胸廓对称, 骨性肋骨完整, 胸壁软组织结构良好, 两肺支气管血管纹理走行分布良好, 支气管束结构清晰, 双肺通气良好。肺门结构未见异常。纵隔无偏移, 段以上支气管通畅。心影及大血管形态结构正常, 纵隔内未见肿大淋巴结。胸膜未见异常。

影像诊断:

胸部未见明显异常

报告医师: 剧艳军

检查日期: 2024-08-29

审核医师: 剧艳军

报告日期: 2024-08-29

## 超声诊断图文报告

流水号: 2309220952

影像号: 1653253

姓名: 贾玲玲

年龄: 51 岁

性别: 女

检查设备: Vivid E95

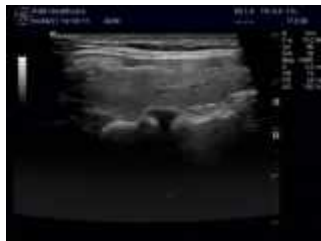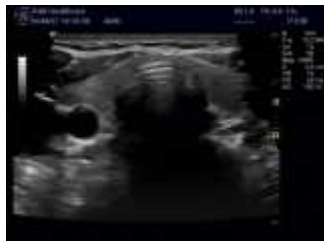
体检号: 451057

申请医院: 本院

体检科室: 体检科

检查部位: 甲状腺彩超

经典图像:



影像所见:

甲状腺双侧叶形态正常, 包膜完整, 实质回声均匀, CDFI: 未见异常血流信号。  
双侧颈部未见明显肿大淋巴结。

影像诊断:

甲状腺双侧叶未见异常

报告医师: 柴芳

检查日期: 2024-08-27

审核医师: 柴芳

报告日期: 2024-08-27

## 超声诊断图文报告

流水号: 2309220952

影像号: 1653260

姓名: 贾玲玲

年龄: 51 岁

性别: 女

检查设备: Vivid E95

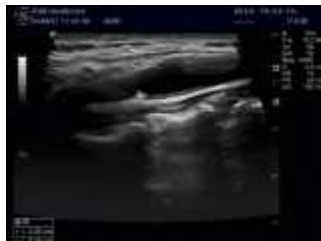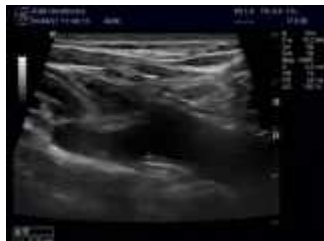体检号: 451057

申请医院: 本院

体检科室: 体检科

检查部位: 颈部血管彩超

经典图像:



影像所见:

右锁骨下动脉起始处内中膜局部增厚, 厚约 1.2mm, 右侧颈内动脉起始处探及一高回声斑块, 大小约 2.3\*1.5mm, 左侧颈总动脉膨大处内中膜局部增厚, 厚约 1.2mm。右侧颈总动脉、左侧颈内、双侧颈外动脉起始段内中膜不增厚, 内壁欠光滑, 管壁未见明确强回声斑。CDFI: 血流充盈好。PW: 频谱形态正常。

双侧椎动脉走行正常, 椎动脉内径正常, 管壁不厚, 管腔内为无回声, CDFI: 血流充盈好。PW: 频谱正常。

影像诊断:

右锁骨下动脉起始处、左侧颈总动脉膨大处内中膜增厚

右侧颈内动脉起始处斑块形成

报告医师: 柴芳

检查日期: 2024-08-27

审核医师: 柴芳

报告日期: 2024-08-27

## 超声诊断图文报告

流水号: 2309220952

影像号: 1653262

姓名: 贾玲玲

年龄: 51 岁

性别: 女

检查设备: Vivid E95

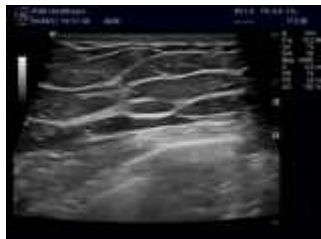
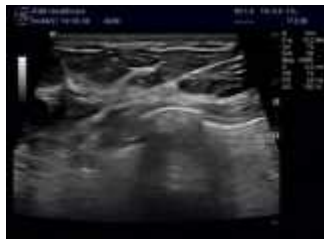体检号: 451057

申请医院: 本院

体检科室: 体检科

检查部位: 乳腺彩超

经典图像:



影像所见:

双侧乳腺腺体层次清晰, 右乳腺体厚 1.0cm, 左乳腺体厚 1.0cm, 乳导管未见扩张, 未见明显占位性病变, CDFI: 未见异常血流信号。

双侧腋下未见明显肿大淋巴结。

影像诊断:

双侧乳腺未见明显异常

报告医师: 柴芳

检查日期: 2024-08-27

审核医师: 柴芳

报告日期: 2024-08-27

## 超声诊断图文报告

流水号: 2309220952

影像号: 1653265

姓名: 贾玲玲

年龄: 51 岁

性别: 女

检查设备: Vivid E95

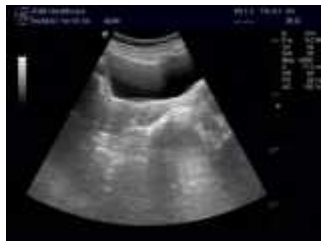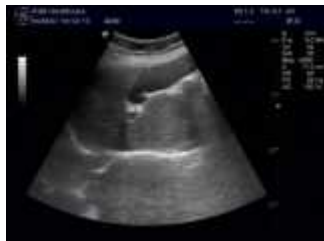体检号: 451057

申请医院: 本院

体检科室: 体检科

检查部位: 全腹彩超

经典图像:



影像所见:

肝脏大小形态正常, 包膜光滑完整, 实质回声均匀, 肝内管道系统走行清晰, 门静脉及肝内胆管不扩张。  
胆囊大小形态正常, 壁不厚、光滑, 囊内透声好, 肝外胆管不扩张。  
胰腺大小形态正常, 实质回声均匀, 主胰管不扩张。  
脾脏大小形态正常, 实质回声均匀, 脾门静脉不宽。  
双肾大小形态正常, 皮髓质分界清晰, 集合系统未见分离, 双侧输尿管未见扩张。  
膀胱充盈佳, 未见明显异常。  
绝经后子宫, 体积缩小, 肌壁回声均匀, 内膜呈线状, 宫颈厚约 2.0cm, 双侧附件区未见异常。

影像诊断:

肝、胆、脾、胰、双肾、子宫、双侧附件区未见明显异常

报告医师: 柴芳

检查日期: 2024-08-27

审核医师: 柴芳

报告日期: 2024-08-27