



2309220951

# 大同瑞慈健康体检

## 报 告 册

体检编号	451056	工号	450
姓名	李晓霞		
性别	女	年龄	44岁
单位	中国银行大同分行		
部门	中国银行大同分行		
联系电话	13934258463		
体检日期	2024-08-31		

尊敬的 李晓霞女士 您好！

首先，瑞慈健康体检全体员工欢迎您的光临，并对您的信任表示衷心的感谢！

您于 2024-08-31 （体检编号：451056）完成健康检查，本机构的各科医生已根据您的体检项目及结果，汇总成此份健康体检报告，并经总检医生审核。据此提出对您健康状况的综合分析及建议。

瑞慈健康体检倡导“大健康、大康复”，提出“健康是第一财富（Rich）”的人文理念。希望您仔细阅读并妥善地保管此份健康体检报告，并认真关注报告中的提示与建议，若您对报告内容有任何疑问，可直接与瑞慈健康体检客服部联系，进一步咨询。

健康体检咨询电话：**0352-2824444**

客户服务咨询电话：**0352-2830597**

**400-6112995**

瑞慈健康体检报告由下列内容组成：

第一部分：主检报告

第二部分：分科分项结果

第三部分：检验报告

第四部分：附表

## 主检报告

### 检查综述

- 【血常规（五分类）】 血小板(PLT)偏高( $391 \times 10^9/L$ ) 血小板压积(PCT)偏高(0.364 %)
- 【血脂四项】 动脉硬化指数偏低(1.19) 甘油三酯(TG)偏高(1.86 mmol/L)
- 【尿液分析+尿沉渣】 鳞状上皮细胞偏高(3 /HP) 粘液丝偏高(8 /HP)
- 【肺部双源 CT】 两肺上叶陈旧性纤维钙化灶 左肺舌段纤维粘连
- 【妇科内诊】 (1) 宫颈肥大
- 【心电图】 1. 窦性心律 2. ST-T 改变 (II、III、avf)
- 【心脏彩超】 主动脉瓣少量返流
- 【甲状腺彩超】 甲状腺双侧叶结节 TI-RADS III 级 定期复查
- 【全腹彩超】 1. 肝囊肿 (多发) 2. 轻度脂肪肝 3. 子宫肌瘤 4. 宫颈肥大伴多发纳囊
- 【眼科】 (1) 镜 0.6

### 医生建议

#### 【血小板(PLT)偏高】：

- (1) 注意多饮水，适量运动，并复查。
- (2) 如复查仍偏高，可往血液科咨询。

#### 【血小板压积(PCT)偏高】：

(1) 血小板压积是指外周血中血小板的容积占血液容积的百分比。血小板压积偏高，如果在血小板数目正常的情况下，可不做考虑。如果血小板数目明显增高，建议往血液科进一步复查，以明确诊断。

#### 【动脉硬化指数偏低】：

- (1) 建议内科结合临床参考。

#### 【甘油三酯(TG)偏高】：

- (1) 甘油三酯是甘油和脂肪酸所构成的有机化合物，甘油三酯测定是脂类代谢的重要指标之一。
- (2) 甘油三酯增高与冠心病的发生有着重要的相关性，随年龄增大而有上升的趋势，其增高最常见于高脂和过量糖类饮食、肥胖等。
- (3) 甘油三酯主要功能是为机体提供能量，其正常值在 0.7-1.7mmol/L 之间，1.7-2.29mmol/L 为边缘增高，提示应该注意饮食和运动了。
- (4) 甘油三酯大于 2.3mmol/L，就称为高甘油三酯血症。甘油三酯增高虽然不会直接导致血管斑块的形成，但也会间接引起心脑血管疾病风险增加，同时，当甘油三酯大于 5.6mmol/L 时，还会增加急性胰腺炎的风险，所以降低甘油三酯的基础主要是控制饮食，饮食控制不佳可以选择药物治疗。
- (5) 生活方式的干预是控制甘油三酯水平升高的基础，包括减重，增加运动量，限制酒精摄入以及避免食用果糖和高碳水化合物食物。多食蔬菜水果，定期复查。
- (6) 明显增高者在医师的指导下使用降脂药物治疗，首选他汀和贝特类药物。

#### 【鳞状上皮细胞偏高】：

(1)在生理情况下，机体正常的新陈代谢都会引起鳞状上皮细胞的脱离，这是一种正常的机体现象。如果长时间出现鳞状上皮细胞偏高的现象时，则有可能是尿路感染、泌尿系统结石等因素导致，应及时往泌尿外科进一步诊断治疗。

**【粘液丝偏高】：**

- (1)尿常规中粘液丝是由尿路中细胞分泌出来的，在有尿路感染时分泌会明显增多，且伴有炎症细胞的出现。
- (2)粘液丝偏高，可分为生理性偏高和病理性偏高两种，生理性偏高一般是由于喝水较少导致的尿液浓缩，一般在喝水后就能达到稀释的效果。
- (3)病理性的粘液丝偏高是由于泌尿系炎症或者是前列腺炎导致的，需要注意观察，多喝水，同时有白细胞等炎症细胞增多时，应及时服用抗感染药物治疗。如果仅有粘液丝的增多而没有白细胞等炎症细胞增多时，尿路有炎症的可能性不大。
- (4)建议平时饮食注意清淡，多喝水，少吃油腻和辛辣的食物，要注意个人清洁卫生，勤洗阴部，注意休息。

**【左肺舌段纤维粘连】：**

- (1)建议呼吸内科诊断治疗。

**【两肺上叶陈旧性纤维钙化灶】：**

- (1)建议呼吸内科诊断治疗。

**【宫颈肥大】：**

- (1)宫颈肥大引起的原因一是慢性炎症长期刺激，使宫颈充血、水肿，宫颈腺体和间质发生增生而导致宫颈不同程度的肥大、硬度增加。
- (2)二是在宫颈腺体的深部可能出现粘液潴留，形成大小不等的囊肿，使宫颈变得肥大。
- (3)宫颈肥大有时可比正常宫颈增大2~4倍，宫颈表面可以是光滑的，也可有糜烂。宫颈质地一般较硬，这是纤维结缔组织增生所致的。
- (4)如果是单纯性的宫颈肥大，一般不需特殊处理，妇科定期复查即可。

**【ST-T改变】：**

- (1)ST-T改变主要是反映心肌缺血现象，具有ST段抬高和下移两种表现，多见于慢性冠状动脉供血不足、心绞痛、心肌炎、心肌劳损等，但有时也见于神经植物功能紊乱、精神紧张、电解质紊乱、内分泌疾病等。
- (2)临床上把心肌缺血疾病的ST-T改变称为特异性ST-T改变，把超出正常范围而又不具备特异性ST-T改变归结为非特异性ST-T改变。建议定期复查、动态观察，并心内科结合临床考虑，必要时心脏彩超、冠脉CTA检查。

**【主动脉瓣少量返流】：**

- (1)主动脉根部退行性变，会导致主动脉瓣关闭不全的现象，从而形成轻度返流。在很多人中，没有临床症状，只有在做心脏彩超时发现。一般不需要治疗，建议定期复查，必要时心内科结合临床考虑。

**【甲状腺双侧叶结节】：**

- (1)甲状腺结节是一种常见的甲状腺疾病，很多甲状腺疾病可表现为结节，如可由甲状腺退行性变、炎症、自身免疫性及新生物等多种病变所致。甲状腺结节在各个年龄段的男女人群中均可见到，但中年女性中较多。
- (2)甲状腺结节分良性和恶性两大类，良性的占绝大多数，恶性者不足1%，判断甲状腺结节的良恶主要依靠病史、体格检查、放射性核素扫描、穿刺细胞学检查。
- (3)建议往外科就诊，进一步检查，明确诊断，结合临床诊治并定期复查。

**【肝囊肿】：**

- (1)肝囊肿，通俗说就是肝脏中的水泡。绝大多数的肝囊肿都是先天性的，即因先天发育的某些异常导致了肝囊肿形成。

(2)肝囊肿病因大多数系肝内小胆管发育障碍所致,单发性肝囊肿的发生是由于异位胆管造成。肝囊肿生长缓慢,所以可能长期或终生无症状,其临床表现也随囊肿位置、大小、数目以及有无压迫邻近器官和有无并发症而异。

(3)肝囊肿是一种较常见的肝脏良性疾病,一般没有什么症状,也不会影响肝功。5CM以下的肝囊肿一般不需要特殊治疗。当囊肿长大到一定程度,可能会压迫胃肠道而引起症状,如上腹不适饱胀;也有因囊肿继发细菌感染而有腹痛、发热的。

(4)肝囊肿首次发现,建议作MRI或CT检查,除外肝内其它占位性病变。

(5)过大的肝囊肿,对肝脏本身或周围的器官有压迫症状的,或有炎症的,往外科治疗。

(6)已确诊为肝囊肿,动态观察,定期B超检查进行对照,监测囊肿大小。

(7)解除顾虑和紧张情绪,保持良好心态,切忌大怒。

(8)多食新鲜蔬菜和水果,保持大便通畅,防止便秘;保证营养,宜食清淡富含蛋白质的食物为主;限制饮酒。

(9)不宜剧烈运动,防止过度用力,以免增加腹腔压力。

(10)如有症状请及时就诊。

#### 【轻度脂肪肝】：

(1)脂肪肝是指肝脏被脂肪浸润,为一种多病因引起的获得性疾病。

(2)脂肪肝是以肝细胞脂肪变性和脂肪蓄积为病理特征,最常见易患因素有超重或肥胖、进食油腻食物、高脂血症(尤其甘油三酯升高)、营养失调(营养过量或不足)、饮酒、高脂血症、少运动、糖耐量异常、减肥造成体重急剧下降、营养不良、中毒和药物等。

(3)当肝内脂类(主要为甘油三酯)含量超过肝重的5%时为脂肪肝。脂肪肝是一个常见的临床现象,不是一个独立性的疾病。

(4)值得注意的是,过多的脂肪在肝组织、肝细胞内浸润,引起肝细胞肿大,严重可致肝硬化。脂肪肝是可逆性的,合理饮食、运动及治疗后可恢复。

(5)合理控制饮食,控制总摄入量,低盐、低脂和低糖类饮食,少吃动物内脏,多吃蔬菜水果;

(6)控制危险因素,如控制体重、改善胰岛素抵抗、调整血脂紊乱,戒酒、戒烟,坚持长期有氧运动,加强体育锻炼;

(7)定期复查腹部彩超、血脂、肝功能。

#### 【宫颈肥大】：

(1)宫颈肥大引起的原因一是慢性炎症长期刺激,使宫颈充血、水肿,宫颈腺体和间质发生增生而导致宫颈不同程度的肥大、硬度增加。

(2)二是在宫颈腺体的深部可能出现粘液潴留,形成大小不等的囊肿,使宫颈变得肥大。

(3)宫颈肥大有时可比正常宫颈增大2~4倍,宫颈表面可以是光滑的,也可有糜烂。宫颈质地一般较硬,这是纤维结缔组织增生所致的。

(4)如果是单纯性的宫颈肥大,一般不需特殊处理,妇科定期复查即可。

#### 【子宫肌瘤】：

(1)子宫肌瘤又称子宫平滑肌瘤,是女性生殖器最常见的一种良性肿瘤,多见于30-50岁妇女,以40-50岁最为多见。

(2)子宫肌瘤根据肌瘤与子宫壁的关系分3类:肌壁间肌瘤、浆膜下肌瘤和粘膜下肌瘤。

(3)子宫肌瘤多无症状,少数表现为阴道出血,腹部触及肿物以及压迫症状等。如发生蒂扭转或其他情况时可引起疼痛。以多发性子宫肌瘤为常见。

(4)治疗必须根据患者年龄、生育要求、症状、肌瘤大小等情况全面考虑,肌瘤小且无症状,尤其近绝经年龄者,雌激素水平低落,肌瘤可自然萎缩或消失,通常不需治疗,每3-6个月随访一次;若肌瘤较大或症状明显继发贫血者,常需手术切除。

汇总医生： 丁昊炜

主检日期： 2024-09-03

主检医生：

## 分科结果

## 身高、体重、血压

项目名称	检查结果	项目名称	检查结果
身高	172cm	体重	69kg
血压	118/71mmHg		

**\*小结：**

未见异常

操作员：杨彦霞

检查日期：2024-08-31

检查医生：名燕凌

## 内科

项目名称	检查结果	项目名称	检查结果
心率	75 次/min	心律	齐
心脏杂音	无	心界	正常
肺部	正常	呼吸音	呼吸音清
啰音	未闻及	叩诊	叩诊呈清音
腹部触诊	腹部平软	发育	正常
肝胆	肋下未触及	脾脏	肋下未触及
双肾	无叩击痛	肠鸣音	正常
营养	良好	神经系统	正常
生理反射	生理反射存在	病理反射	病理反射未引出
颅神经	正常	运动功能	正常
深浅感觉	正常	其它	无异常发现
既往史	无		

**\*小结：**

未见异常

操作员：杨淑兰

检查日期：2024-08-31

检查医生：杨淑兰

## 外科（女）

项目名称	检查结果	项目名称	检查结果
皮肤	正常	甲状腺	无肿大
浅表淋巴结	无肿大	肛门	拒检
泌尿外生殖器	正常	四肢关节	未见异常
腹股沟	未见异常	足背动脉	正常
紫绀	无	色素沉着	无
脱毛	无	脱色	无
浮肿	无	皮下结节	无
头颅	正常	颈部	正常
乳腺	正常	脊柱	正常
直肠	未检	皮肤黄疸	无
四肢	活动正常	其他	无

## \*小结:

未见异常

操作员：魏利平

检查日期:2024-08-31

检查医生：魏利平

## 眼科

项目名称	检查结果	项目名称	检查结果
视力(左)	镜 0.8	视力(右)	镜 0.6
辨色力	正常	眼睑	正常
结膜	正常	泪器	正常
角膜	正常	虹膜	正常
瞳孔	正常	晶状体	正常
玻璃体	正常	眼底	未见异常

## \*小结:

(1) 镜 0.6

操作员：田野青

检查日期:2024-08-31

检查医生：田野青

### 耳鼻喉科

项目名称	检查结果	项目名称	检查结果
听力(左)	正常	听力(右)	正常
外耳道	正常	鼓膜	正常
鼻窦	正常	鼻中隔	正常
鼻腔	正常	扁桃体	无肿大
嗅觉	正常	咽喉	正常

**\*小结:**

未见异常

操作员：王存宝 检查日期:2024-08-31 检查医生：王存宝

### 妇科内诊

项目名称	检查结果	项目名称	检查结果
外阴	正常	尿道口	正常
阴道	通畅	子宫	正常
附件	正常	宫颈	肥大
后穹窿	正常		

**\*小结:**

(1) 宫颈肥大

操作员：薛荣丽 检查日期:2024-08-31 检查医生：薛荣丽

### 口腔科

项目名称	检查结果	项目名称	检查结果
唇颊	正常	齿	正常
齿龈	正常	牙周	正常
舌腭	正常	腮腺	正常

颌下腺	正常	颞下颌关节	正常
-----	----	-------	----

**\*小结:**

未见异常

操作员：龚富生 检查日期:2024-08-31 检查医生: 龚富生

---

## 检验报告

## 血流变

项目名称	检查结果	单位	参考值	提示
全血粘度高切 200/s	3.98	mpas	3.36--4.32	
全血粘度中切 100/s	4.10	mpas	3.43--4.59	
全血粘度中切 50/s	5.14	mpas	3.85--5.45	
全血还原粘度高切	4.30	mpas	3.69--8.74	
全血还原粘度低切	33.21	mpas	26.87--47.57	
血浆粘度	1.46	mpas	1.26--1.70	
血沉(ESR)	11.90	mm/h	0--20	
红细胞压积	0.37	L/L	0.35--0.45	
红细胞聚集指数	4.51		3.19--5.33	
红细胞变形指数	0.69		0.53--1.11	
红细胞刚性指数	2.94		2.17--6.94	
血沉方程 K 值	32.67	mm/h	0--80.48	
全血粘度 1/s	16.48	mpas	13.79--17.91	
全血高切相对指数	2.09		1.9--3.4	
全血低切相对指数	9.42		8.1--14.2	

## \*小结:

未见异常

操作员：黄璐瑶 检查日期：2024-08-31

检查医生：陈建国

## 尿液分析+尿沉渣

项目名称	检查结果	单位	参考值	提示
白细胞尿	0	个/ul	0--13	
上皮细胞(EC)	3	/HP	0--28	
管型(CAST)	0	个/ul	0--1	

霉菌(尿)	0	/HP	0--0	
结晶	0	/HP	0--10	
透明度(CLA)	清亮			
胆红素(BIL)	-		阴性	
隐血(ERY)	-		阴性	
小圆上皮细胞(SRC)	0	个/ul	0--0	
维生素 C	-		阴性	
异常红细胞	0	个/ul	0--3	
红细胞(正常)	1	个/ul	0--6	
鳞状上皮细胞	3	个/ul	0--0	↑
粘液丝	8	个/ul	0--0	↑
颜色(Colour)	淡黄色			
尿葡萄糖(GLU)	-		阴性	
酮体(KET)	-		阴性	
比重(SG)	1.005		1.003--1.030	
酸碱度(PH)	6.5		4.5--8.0	
尿蛋白质(PRO)	-		阴性	
尿胆原(URO)	-		阴性	
亚硝酸盐(NIT)	-		阴性	
红细胞(尿)(RBC)	1	个/ul	0--6	
尿白细胞(LEU)	-		阴性	

**\*小结:**

鳞状上皮细胞偏高(3 /HP) 粘液丝偏高(8 /HP)

操作员：王小雪 检查日期:2024-08-31 检查医生:陈建国

**肝功七项**

项目名称	检查结果	单位	参考值	提示
总蛋白(T PROT)	74.00	g/L	65--85	

白蛋白(ALB)	40.00	g/L	40--55	
球蛋白(GLB)	34.00	g/L	15--35	
白蛋白/球蛋白(ALB/GLB)	1.05		1.0--2.5	
总胆红素(TBIL)	15.60	umol/L	0--21	
丙氨酸氨基转移酶(ALT)	15.00	U/L	7--40	
门冬氨酸氨基转移酶(AST)	25.00	U/L	13--35	

**\*小结:**

未见异常

操作员：刘慧芳 检查日期:2024-08-31 检查医生:陈建国

**心肌酶谱**

项目名称	检查结果	单位	参考值	提示
乳酸脱氢酶(LDH)	199.00	U/L	120--250	
肌酸激酶(CK)	123.00	U/L	40--200	
肌酸激酶同工酶(CK-Mb(M))	10	U/L	0--25	
高敏肌钙蛋白(Tnl)	2.50	pg/ml	0--46.47	

**\*小结:**

未见异常

操作员：刘慧芳 检查日期:2024-08-31 检查医生:陈建国

**血常规（五分类）**

项目名称	检查结果	单位	参考值	提示
白细胞(WBC)	6.81	10 <sup>9</sup> /L	3.5--9.5	
淋巴细胞绝对值(LY#)	2.00	10 <sup>9</sup> /L	1.1--3.2	
淋巴细胞百分比(LY%)	29.3	%	20--50	
中性粒细胞绝对值(GR#)	4.32	10 <sup>9</sup> /L	1.8--6.3	
中性粒细胞百分比(GR%)	63.6	%	40--75	

嗜碱性粒细胞绝对值(BA#)	0.04	10 <sup>9</sup> /L	0--0.06	
嗜碱性粒细胞百分比(BA%)	0.6	%	0--1.0	
嗜酸性粒细胞绝对值(EO#)	0.12	10 <sup>9</sup> /L	0.02--0.52	
嗜酸性粒细胞百分比(EO%)	1.7	%	0.4--8.0	
血小板(PLT)	391	10 <sup>9</sup> /L	125--350	↑
血小板分布宽度(PDW)	15.5	%	15--17	
平均血小板体积(MPV)	9.3	fl	6.0--14.0	
血小板压积(PCT)	0.364	%	0.11--0.28	↑
红细胞(RBC)	4.16	10 <sup>12</sup> /L	3.8--5.1	
血红蛋白	121	g/L	115--150	
红细胞压积(HCT)	37.0	%	35--45	
红细胞平均体积(MCV)	89.0	fl	82--100	
平均血红蛋白含量(MCH)	29.1	pg	27--34	
平均血红蛋白浓度(MCHC)	327	g/L	316--354	
单核细胞绝对值(MO#)	0.33	10 <sup>9</sup> /L	0.1--0.60	
单核细胞百分比(MO%)	4.8	%	3--10	
红细胞分布宽度标准差(RDW-SD)	42.7	fl	35--56	
红细胞分布宽度变异系数(RDW-CV)	12.8	%	10.6--16.6	
大血小板比率	19.2	%	11--45	
大血小板数目	75	10 <sup>9</sup> /L	30--90	
未成熟粒细胞数目	0.03	10 <sup>9</sup> /L	0--999	
未成熟粒细胞百分比	0.5	%	0--100	
有核红细胞数目	0.000	10 <sup>9</sup> /L	0--9999	
有核红细胞百分比	0.00	/100WBC	0--9999	

**\*小结:**血小板(PLT)偏高(391 10<sup>9</sup>/L) 血小板压积(PCT)偏高(0.364 %)

操作员：贺琰 检查日期：2024-08-31 检查医生：陈建国

### 肾功三项

项目名称	检查结果	单位	参考值	提示
肌酐(CREA)	63.00	umol/L	41--73	
尿酸(UA)	329.00	umol/L	140--340	
尿素测定 (Urea)	2.70	mmol/L	2.6--7.5	

**\*小结：**

未见异常

操作员：刘慧芳 检查日期：2024-08-31 检查医生：陈建国

### 空腹血糖

项目名称	检查结果	单位	参考值	提示
葡萄糖(GLU)	4.04	mmol/L	3.89--6.1	

**\*小结：**

未见异常

操作员：刘慧芳 检查日期：2024-08-31 检查医生：陈建国

### 血脂四项

项目名称	检查结果	单位	参考值	提示
动脉硬化指数	1.19		1.31--3.19	↓
总胆固醇(CHOL)	4.37	mmol/L	2.59--5.2	
甘油三脂(TG)	1.86	mmol/L	0.7--1.7	↑
低密度脂蛋白(LDL)	1.43	mmol/L	0--4.13	
高密度脂蛋白(HDL)	1.20	mmol/L	0.77--1.55	

**\*小结：**

动脉硬化指数偏低(1.19) 甘油三脂(TG)偏高(1.86 mmol/L)

操作员：刘慧芳 检查日期：2024-08-31 检查医生：陈建国

## 人乳头瘤病毒检查 (HPV)

项目名称	检查结果	单位	参考值	提示
HPV 高危亚型 16	阴性(-)		阴性	
HPV 高危亚型 18	阴性(-)		阴性	
HPV 高危亚型 31	阴性(-)		阴性	
HPV 高危亚型 26	阴性(-)		阴性	
HPV 高危亚型 33	阴性(-)		阴性	
HPV 高危亚型 35	阴性(-)		阴性	
HPV 高危亚型 39	阴性(-)		阴性	
HPV 高危亚型 45	阴性(-)		阴性	
HPV 高危亚型 51	阴性(-)		阴性	
HPV 高危亚型 52	阴性(-)		阴性	
HPV 高危亚型 53	阴性(-)		阴性	
HPV 高危亚型 56	阴性(-)		阴性	
HPV 高危亚型 58	阴性(-)		阴性	
HPV 高危亚型 59	阴性(-)		阴性	
HPV 高危亚型 66	阴性(-)		阴性	
HPV 高危亚型 68	阴性(-)		阴性	
HPV 高危亚型 73	阴性(-)		阴性	
HPV 高危亚型 82	阴性(-)		阴性	
HPV 低危亚型 6	阴性(-)		阴性	
HPV 低危亚型 11	阴性(-)		阴性	
HPV 低危亚型 42	阴性(-)		阴性	
HPV 低危亚型 43	阴性(-)		阴性	
HPV 低危亚型 81	阴性(-)		阴性	

**\*小结:**

未见异常

姓名：李晓霞 性别：女 年龄：44 登记流水：2309220951 体检日期：2024-08-31

---

操作员：祁佳佳 检查日期：2024-09-03 检查医生：康建忠

---

# 大同现代医学检验实验室

## 液基薄层细胞学图文报告

ID: 2024105641

病理号: 098334

姓名: 李晓霞

性别: 女

年龄: 44岁

送检科室: 体检科

电话号码: 13934258463

床号:

病历号:

体检号: 2309220951

送检医院: 大同瑞慈康复体检

送检日期: 2024-09-01

末次月经:

送检医生:

采样日期:

报告日期: 2024-09-01

标本满意度: 满意

细胞量: >40%

红细胞:

经期样本:

颈管细胞:

化生细胞:

鳞状细胞:

宫颈柱状细胞:

未见上皮内病变/恶性细胞:

正常范围内:

良性反应性改变:

- 炎症: 
  - 轻度:
  - 中度:
  - 重度:
- 放疗:
- 妊娠:
- 萎缩性:
- 宫内避孕器:
- 其他:

病原体: 滴虫感染:  念珠菌感染:  细菌感染:

提示 HPV 感染:  疱疹病毒感染:

鳞状上皮细胞分析:

非典型鳞状细胞:

- 倾向上皮内瘤变:
- 倾向良性反应性改变:
- 不能明确意义(ASC-US):
- 不排除高度病变(ASC-H):

上皮内低度病变:  鳞癌:

上皮内高度病变:

- CIN2:
- CIN3:

腺上皮细胞分析:

非典型腺细胞:

- 宫内膜:
- 来源不明:

非典型腺细胞(宫颈管):

- 倾向原位腺癌:
- 不能明确意义:
- 倾向良性反应性改变:

腺癌:

- 宫颈管:
- 宫内膜:
- 其它:

炎细胞:

- 轻度:
- 中度:
- 重度:

可疑腺癌:

诊断意见: 未见上皮内病变或恶性细胞 (NILM)。

建议:

报告医师: 张荣生

地址: 大同市魏都大道 79 号, 本报告医师签字后有效  
咨询: 0352-2830587 4006-122-995

妇科细胞学是筛查项目, 出于技术原因, 可能会有假阴性结果, 本检测仅对来样负责, 如果对结果有疑义, 请在收到报告 7 天内与我们联系。

大同瑞慈康复医院 12导联心电图报告

李晓霞 女 44岁

体检号:451056

病床号:

诊断结果:

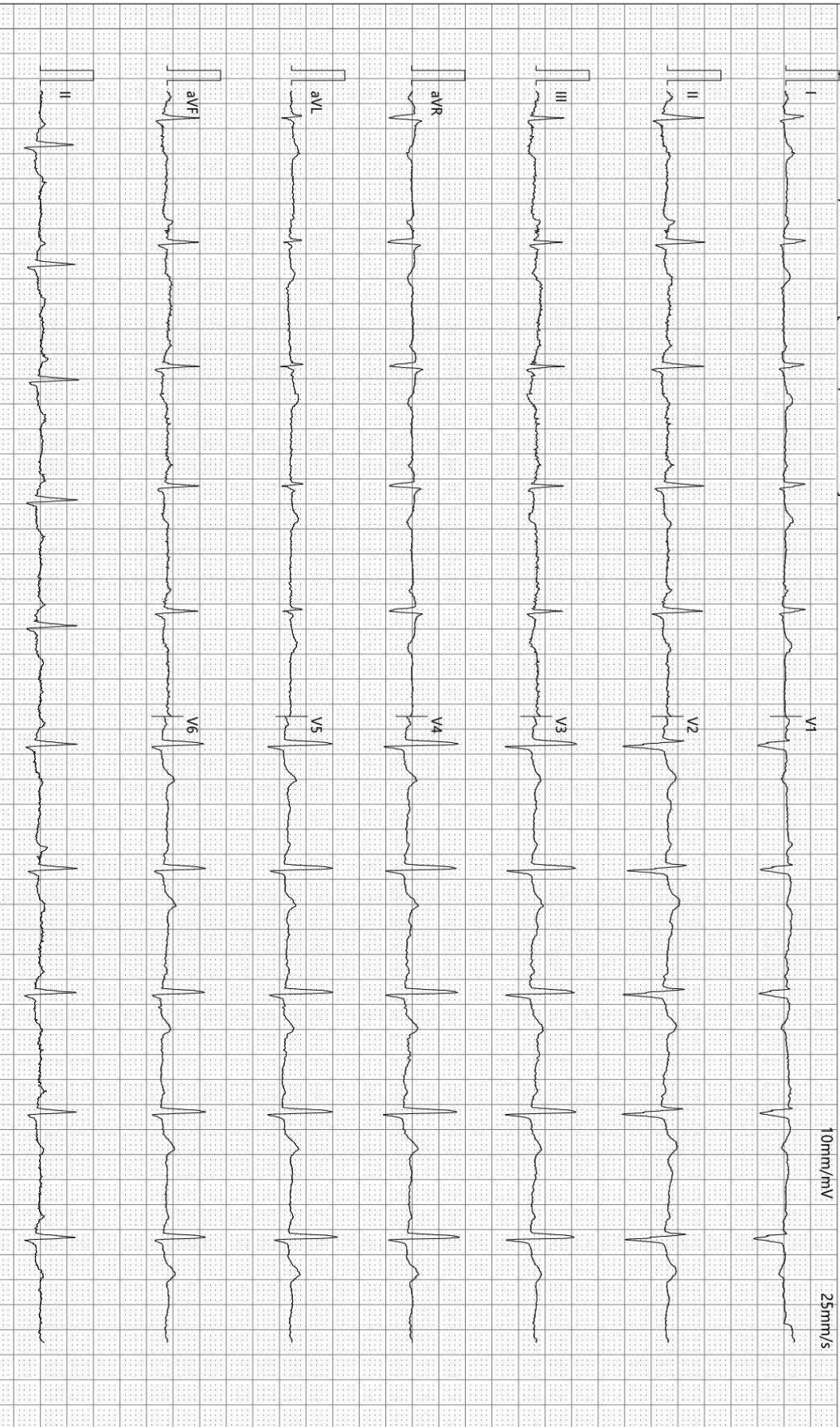
1.窦性心律

2.ST-T改变 (II, III, aVF)

诊断医生:

曹志 陶志峰

HR	: 61bpm	[60 ~ 100bpm]
P	: 114↑ms	[0 ~ 110ms]
PR	: 182ms	[120 ~ 200ms]
QRS	: 97ms	[60 ~ 100ms]
QT/QTc	: 402/408ms	[320 ~ 440/0 ~ 460ms]
P/QRS/T	: 56/58/-10 ↓ deg.	[0 ~ 75/-30 ~ 90/0 ~ 75deg]
RV5/SV1	: 0.902/0.543mV	[0.0 ~ 2.5/0.0 ~ 2.0mV]



10mm/mV 25mm/s

检查时间:2024-08-31 09:58:20

诊断时间:2024-08-31 10:13:19

SEMIP V1.90

仅供临床参考

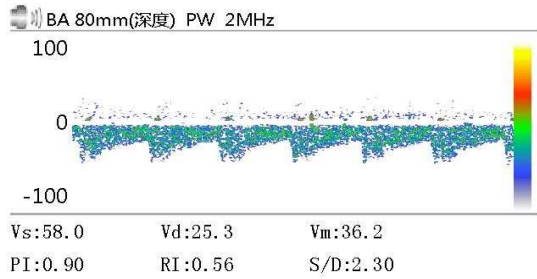
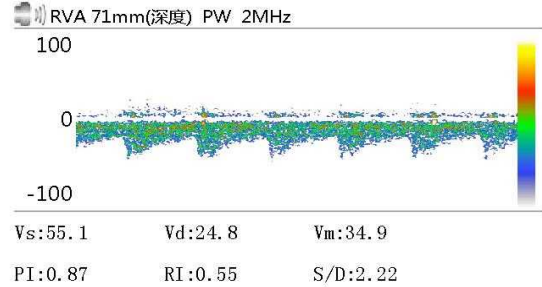
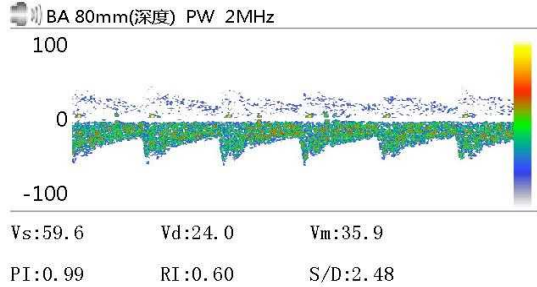
Text



# 大同瑞慈健康体检

## 颅内多普勒血流图 (TCD) 检查报告单

姓名: 李晓霞      性别: 女      年龄: 44 岁      检查号: 2309220951  
 申请科室: 体检科      申请医师: 李菊蓉      检查类型: 颅内血管      床号:



Vs:      Vd:      Vm:  
 PI:      RI:      S/D:

Vs:      Vd:      Vm:  
 PI:      RI:      S/D:

Vs:      Vd:      Vm:  
 PI:      RI:      S/D:

### 医生意见

结论: 椎-基底动脉脑血管超声未见异常。

李菊蓉

检查日期: 2024-08-31

本报告单仅提供临床参考

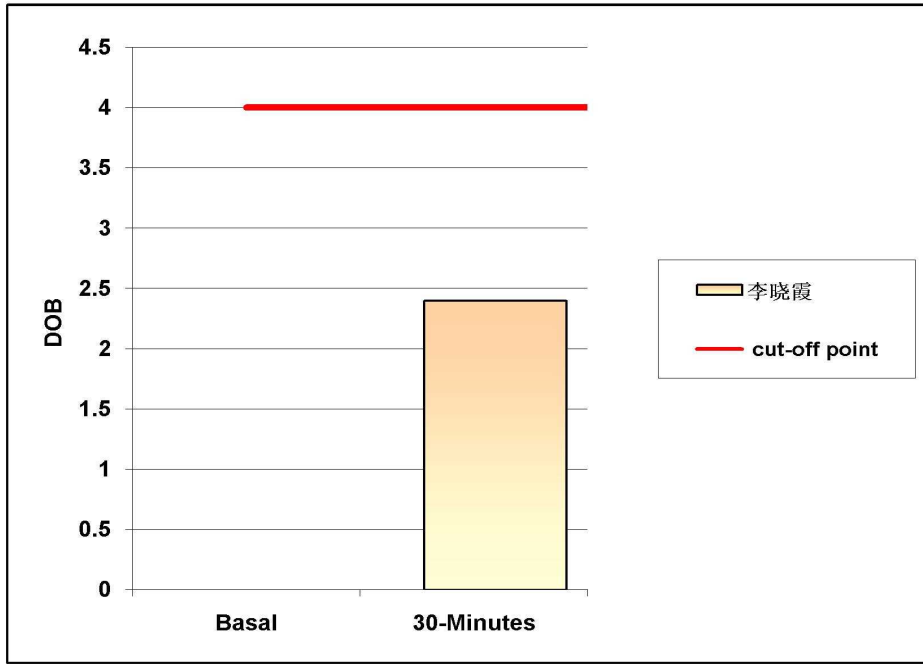
# 大同瑞慈健康体检

## <sup>13</sup>C呼气试验检验报告

患者姓名	李晓霞	年龄	44	性别	女
患者 ID	2309220951	日期	2024/8/31	联系电话	
申请医生	曹居杰	科室		住院号	

### <sup>13</sup>C呼气试验

	DOB
Basal	0.0
30-Minutes	2.4



阳性参考值 (Delta Over Baseline(DOB)):

30分钟的DOB值:	$\geq$	4.0	h.p. - 阳性
	$<$	4.0	正常

检测结果: DOB= 2.4 阴性

结论: 您本次幽门螺旋杆菌 (h. p.) 检测结果为阴性 (正常)。

检测医生: 曹居杰

# 大同瑞慈健康体检

## 骨密度检测报告

### 患者信息

患者ID: 2309220951

姓名: 李晓霞

出生年月日: 1980-7-5

年龄: 44

性别: 女

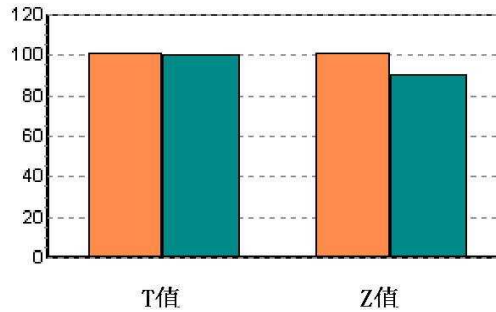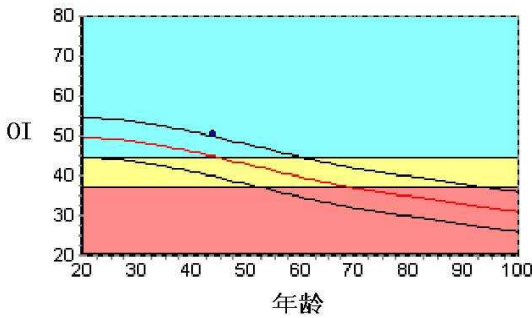
测定部位(右/左): 右

### 测定结果

测定日期: 2024-8-31

测试编号: 1/1

受测者 平均值



数据库: Asia

OI: 50.3

SOS: 1371.3 m/s, BUA: 30.0

T值: 0.13


Z值: 1.10

成人比: 101.3 %

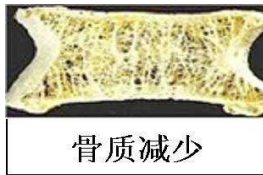同龄比: 112.2 %

OPR: N/A %

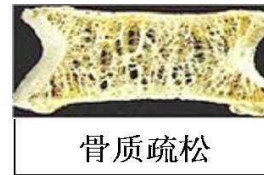
### 结果分析



正常



骨质减少



骨质疏松

### 注解

以上结论仅供参考

科室:

医生签名:

医院地址 大同瑞慈健康体检

地址 大同市平城区魏都大道79号

联系电话 0352-2824444

操作者 名燕凌

## 双源 CT 诊断图文报告

流水号: 2309220951

影像号: CT20240831031

姓名: 李晓霞

年龄: 44 岁

性别: 女

检查设备: 西门子量子双源 CT

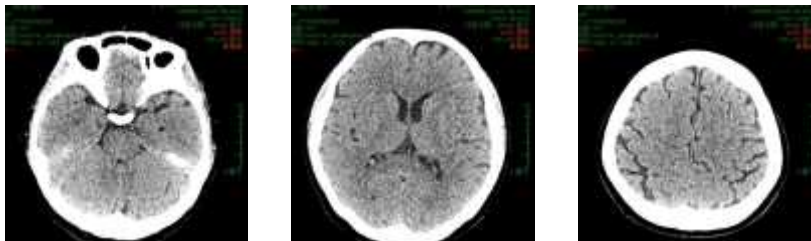体检号: 451056

申请医院: 本院

体检科室: 体检科

检查部位: 脑部双源 CT

经典图像:



影像所见:

颅脑结构双侧对称, 脑实质内未见异常密度。中线结构居中。脑沟、裂、池及脑室系统等未见异常。

影像诊断:

颅脑未见明显异常

报告医师: 剧艳军

检查日期: 2024-08-31

审核医师: 剧艳军

报告日期: 2024-08-31

## 双源 CT 诊断图文报告

流水号: 2309220951

影像号: CT20240831037

姓名: 李晓霞

年龄: 44 岁

性别: 女

检查设备: 西门子量子双源 CT

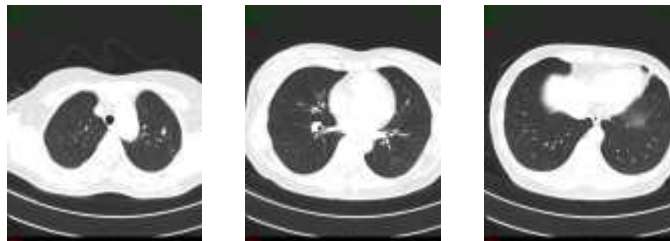体检号: 451056

申请医院: 本院

体检科室: 体检科

检查部位: 肺部双源 CT

### 经典图像:



### 影像所见:

胸廓对称, 骨性肋骨完整, 胸壁软组织结构良好, 两肺支气管血管纹理走行分布良好, 支气管束结构清晰, 双肺通气良好, 左肺舌段纤维粘连, 两肺上叶多灶纤维钙化斑。肺门结构未见异常。纵隔无偏移, 段以上支气管通畅。心影及大血管形态结构正常, 纵隔内未见肿大淋巴结。胸膜未见异常。

### 影像诊断:

两肺上叶陈旧性纤维钙化灶

左肺舌段纤维粘连

报告医师: 剧艳军

检查日期: 2024-08-31

审核医师: 剧艳军

报告日期: 2024-08-31

## 超声诊断图文报告

流水号: 2309220951

影像号: 1658287

姓名: 李晓霞

年龄: 44岁

性别: 女

检查设备: Vivid E95

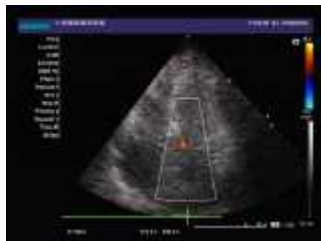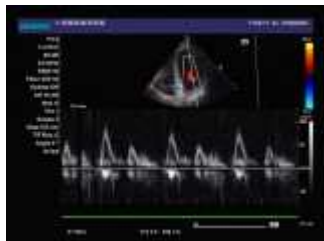
体检号: 451056

申请医院: 本院

体检科室: 体检科

检查部位: 心脏彩超

### 经典图像:



### 影像所见:

超声测量 (单位: mm)

升主动脉内径 31 (32±3mm)

左房内径 30 (35mm)

室间隔 10 (8-11mm)

左室内径 48 (47±4mm)

左室后壁 10 (8-11mm)

EF65% (50-80%)

右室内径 26 (36±4mm)

右房内径 29 (36±4mm)

FS35% (28-41%)

主肺动脉内径 20 (23±3mm)

升主动脉内径正常, 心脏各腔室大小正常, 室间隔厚度正常, 左室壁未见明显节段性运动异常, 主动脉瓣回声正常, 舒张期瓣下可见少量返流信号, 余瓣膜及启闭功能未见明显异常, 舒张期二尖瓣口血流频谱 E/A>1, 心包腔未见积液。

### 影像诊断:

主动脉瓣少量返流

报告医师: 李菊蓉

检查日期: 2024-08-31

审核医师: 李菊蓉

报告日期: 2024-08-31

## 超声诊断图文报告

流水号: 2309220951

影像号: 1658319

姓名: 李晓霞

年龄: 44 岁

性别: 女

检查设备: Vivid E95

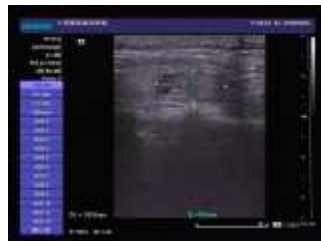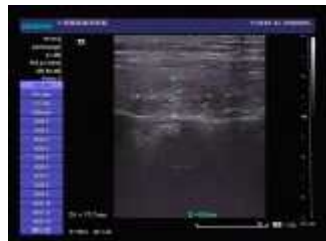体检号: 451056

申请医院: 本院

体检科室: 体检科

检查部位: 甲状腺彩超

经典图像:



影像所见:

甲状腺双侧叶形态正常, 包膜完整, 于双侧叶探及数个低回声结节, 右侧大者约 1.8\*0.9cm, 左侧大者约 1.7\*0.9cm, 均形态规则, 边界清, 余实质回声均匀, CDFI: 未见异常血流信号。

双侧颈部未见明显肿大淋巴结。

影像诊断:

甲状腺双侧叶结节 TI-RADS III 级 定期复查

报告医师: 李菊蓉

检查日期: 2024-08-31

审核医师: 李菊蓉

报告日期: 2024-08-31

# 超声诊断图文报告

流水号: 2309220951

影像号: 1658324

姓名: 李晓霞

年龄: 44 岁

性别: 女

检查设备: Vivid E95

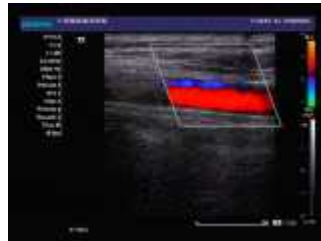
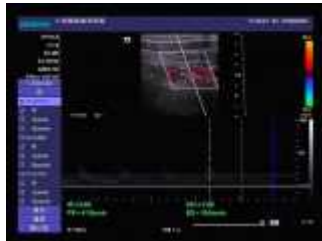体检号: 451056

申请医院: 本院

体检科室: 体检科

检查部位: 颈部血管彩超

## 经典图像:



## 影像所见:

右锁骨下动脉起始处、双侧颈总动脉、颈内、颈外动脉起始段内中膜不增厚, 内壁欠光滑, 管壁未见明确强回声斑。CDFI: 血流充盈好。PW: 频谱形态正常。

双侧椎动脉走行正常, 椎动脉内径正常, 管壁不厚, 管腔内为无回声, CDFI: 血流充盈好。PW: 频谱正常。

	内径 mm	流速 cm/s	RI
左侧椎动脉	3.3	41.6	0.63
右侧椎动脉	3.2	49.8	0.62

## 影像诊断:

双侧颈动脉、椎动脉未见明显异常

报告医师: 李菊蓉

检查日期: 2024-08-31

审核医师: 李菊蓉

报告日期: 2024-08-31

## 超声诊断图文报告

流水号: 2309220951

影像号: 1658329

姓名: 李晓霞

年龄: 44 岁

性别: 女

检查设备: Vivid E95

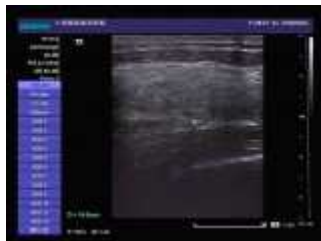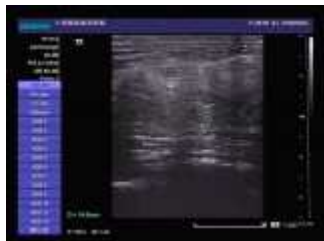体检号: 451056

申请医院: 本院

体检科室: 体检科

检查部位: 乳腺彩超

经典图像:



影像所见:

双侧乳腺腺体层次清晰, 右乳腺体厚 1.4cm, 左乳腺体厚 1.5cm, 乳导管未见扩张, 未见明显占位性病变, CDFI: 未见异常血流信号。

双侧腋下未见明显肿大淋巴结。

影像诊断:

双侧乳腺未见明显异常

报告医师: 李菊蓉

检查日期: 2024-08-31

审核医师: 李菊蓉

报告日期: 2024-08-31

## 超声诊断图文报告

流水号: 2309220951

影像号: 1658322

姓名: 李晓霞

年龄: 44 岁

性别: 女

检查设备: Vivid E95

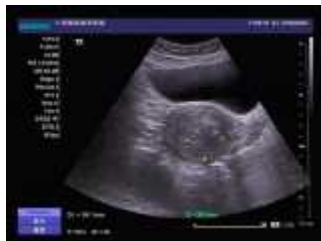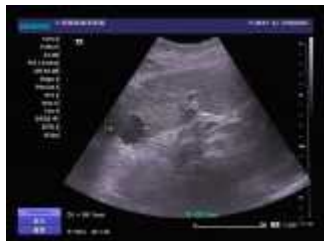体检号: 451056

申请医院: 本院

体检科室: 体检科

检查部位: 全腹彩超

### 经典图像:



### 影像所见:

肝脏大小形态正常,包膜光滑完整,肝内探及数个囊性回声,大者约 3.4\*3.1cm,内透声好,余实质回声细腻增强,肝内管道系统走行尚清晰,门静脉及肝内胆管不扩张。

胆囊大小形态正常,壁不厚、光滑,囊内透声好,肝外胆管不扩张。

胰腺大小形态正常,实质回声均匀,主胰管不扩张。

脾脏大小形态正常,实质回声均匀,脾门静脉不宽。

双肾大小形态正常,皮髓质分界清晰,集合系统未见分离,双侧输尿管未见扩张。

膀胱充盈佳,未见明显异常。

前位子宫,大小约 6.1\*5.6\*6.1cm,肌壁回声欠均匀,后壁探及大小约 3.4\*3.6cm 低回声结节,边界清,内膜线清晰,厚 0.5cm,宫颈厚约 3.7cm,其内探及直径约 0.7cm 囊性回声,内透声好,双侧附件区未见异常。

### 影像诊断:

1. 肝囊肿 (多发)
2. 轻度脂肪肝
3. 子宫肌瘤
4. 宫颈肥大伴多发纳囊

报告医师: 李菊蓉

检查日期: 2024-08-31

审核医师: 李菊蓉

报告日期: 2024-08-31