2309220949

大同瑞慈健康体检

报

告

册

体检编号	451054	工号	448
姓　　名	彭必成		
性　　别	男	年龄	52 岁
单　　位	中国银行大同分行		
部　　门	中国银行大同分行		
联系电话	18835229062		
体检日期	2024-08-14		

大同瑞慈康复医院
0352-2824444

尊敬的 彭必成先生 您好!

首先,瑞慈健康体检全体员工欢迎您的光临,并对您的信任表示衷心的感谢 !

您于 2024-08-14 (体检编号: 451054) 完成健康检查,本机构的各科医生已根据您的体检项目及结果,汇总成此份健康体检报告,并经总检医生审核。据此提出对您健康状况的综合分析及建议。

瑞慈健康体检倡导"大健康、大康复",提出"健康是第一财富 (Rich)" 的人 文理念。希望您仔细阅读并妥善地保管此份健康体检报告,并认真关注报告中的 提示与建议,若您对报告内容有任何疑问,可直接与瑞慈健康体检客服部联系,进 一步咨询。

健康体检咨询电话: 0352-2824444

客户服务咨询电话: 0352-2830597
400-6112995

瑞慈健康体检报告由下列内容组成:

第一部分:主检报告

第二部分:分科分项结果

第三部分:检验报告

第四部分:附表

主检报告

检查综述

1、【身高、体重、血压】 （1）体重指数 27.29：超重
2、【空腹血糖】 葡萄糖(GLU)偏高(12.81 mmol/L)
3、【血脂四项】 甘油三脂(TG)偏高(2.60 mmol/L)
4、【尿液分析+尿沉渣】 粘液丝偏高(4 /HP) 尿葡萄糖(GLU)3+ 酮体(KET)+1
5、【肺部双源 CT】 左肺下叶间质改变，纤维粘连 冠状动脉硬化性改变，进一步检查
6、【心电图】 1.窦性心律 2.完全性右束支阻滞
7、【心脏彩超】 1.肺动脉瓣轻度返流 2.三尖瓣轻度返流 3.左室舒张功能减低
8、【甲状腺彩超】 1.甲状腺双侧叶结节（左侧叶多发） TI-RADS 2 级 2.左侧颈部多发肿大淋巴结
9、【颈部血管彩超】 右锁骨下动脉起始处斑块形成
10、【全腹彩超】 1.肝囊肿 2.脂肪肝（轻度） 3.前列腺增生
11、【眼科】 （1）镜 0.1 （2）镜 0.25
12、【C13 检测幽门螺杆菌】 阳性+

医生建议

【超重】：
(1)体重指数是判断体重超标或偏低的主要指标。体重是反映和衡量一个人健康状况的重要标志之一，过胖和过瘦都不利于健康，身高体重不协调也不会给人以美感。体重的变化，还会直接反映身体长期的热量平衡状态。
(2)当需要比较及分析一个人的体重对于不同身高的人所带来的健康影响时，体重指数是一个中立而可靠的指标。其主要适用于需要体重测试、体型肥胖和全身检查的人群。
(3)体重指数（BMI）是世界卫生组织推荐的国际统一使用的肥胖分型标准，也是目前国际上常用的衡量人体胖瘦程度以及是否健康的一个标准，其计算方式为：BMI=体重（千克）/身高（米×米）。成人的标准值是 BMI18.5-23.9 之间。低于 18.5 为体重指数偏低；高于 23.9 则为体重指数偏高。
(4)一般表现为体重超重或肥胖，超重及肥胖会出现一系列代谢性疾病，如高血压、高血糖、高血脂、高尿酸血症等，所以体重指数偏高者一定要注意控制体重。
(5)合理控制饮食，食品多样化，食物纤维可适量增加，饮食规律，避免暴饮暴食，低盐、低脂饮食为主，减少高热量食物的摄入。
(6)加强体育锻炼，每天最少保持 30 分钟的中等强度运动。鼓励每天至少快步走 6000 步比较健康。肥胖患者不适合较剧烈的运动，会加重膝关节的负担，可以选择游泳、划船等对膝关节负荷较小的运动。
(7)定期检查血糖、血脂、肝功、肝脏 B 超等，积极治疗基础性疾病。
(8)减少热量摄取及增加热量消耗。强调以健康行为、饮食、运动为主的综合治疗。

【葡萄糖(GLU)偏高】：
(1)正常情况下，人体中糖的分解和合成代谢处于动态平衡，保持相对恒定。血清葡萄糖是指血液中的葡萄糖浓度，是诊断糖尿病最重要检查项目之一。
(2)空腹血糖偏高可分为生理性偏高（如餐后、高糖饮食、剧烈运动、情绪激动等均可引起一过性增高，经过休息后血糖值可以恢复正常）和病理性增高（如糖尿病、甲状腺功能亢进、库欣综合征等）。
(3)空腹血糖生理性增高经过调整饮食结构、避免剧烈活动、控制情绪等方式后可自行缓解，血糖值可以恢复正常。

(4)排除生理性增高因素经复查仍然增高者属于病理性增高，应及时到内分泌科复诊，明确血糖偏高的原因及所患疾病的种类。
(5)如果是首次检查发现血糖偏高，应及时到医院内分泌科进行详细的检查及正规的治疗。
(6)已确诊的糖尿病患者，如血糖仍较高则说明血糖控制不佳，应及时到医院内分泌科诊治，修正以往的治疗方案及改变一些不良的生活习惯。
(7)糖尿病的治疗强调早期治疗、长期治疗、综合治疗和措施个体化，综合防治包括糖尿病教育、饮食治疗、体育锻炼、药物治疗和血糖监测五个方面。

【甘油三脂(TG)偏高】:
(1)甘油三酯是甘油和脂肪酸所构成的有机化合物，甘油三酯测定是脂类代谢的重要指标之一。
(2)甘油三酯增高与冠心病的发生有着重要的相关性，随年龄增大而有上升的趋势，其增高最常见于高脂和过量糖类饮食、肥胖等。
(3)甘油三酯主要功能是为机体提供能量，其正常值在 0.7-1.7mmol/L 之间，1.7-2.29mmol/L 为边缘增高，提示应该注意饮食和运动了。
(4)甘油三酯大于 2.3mmol/L，就称为高甘油三酯血症。甘油三酯增高虽然不会直接导致血管斑块的形成，但也会间接引起心脑血管疾病风险增加，同时，当甘油三酯大于 5.6mmol/L 时，还会增加急性胰腺炎的风险，所以降低甘油三酯的基础主要是控制饮食，饮食控制不佳可以选择药物治疗。
(5)生活方式的干预是控制甘油三酯水平升高的基础，包括减重，增加运动量，限制酒精摄入以及避免食用果糖和高碳水化合物食物。多食蔬菜水果，定期复查。
(6)明显增高者在医师的指导下使用降脂药物治疗，首选他汀和贝特类药物。

【粘液丝偏高】:
(1)尿常规中粘液丝是由尿路中细胞分泌出来的，在有尿路感染时分泌会明显增多，且伴有炎症细胞的出现。
(2)粘液丝偏高，可分为生理性偏高和病理性偏高两种，生理性偏高一般是由于喝水较少导致的尿液浓缩，一般在喝水后就能达到稀释的效果。
(3)病理性的粘液丝偏高是由于泌尿系炎症或者是前列腺炎导致的，需要注意观察，多喝水，同时有白细胞等炎症细胞增多时，应及时服用抗感染药物治疗。如果仅有粘液丝的增多而没有白细胞等炎症细胞增多时，尿路有炎症的可能性不大。
(4)建议平时饮食注意清淡，多喝水，少吃油腻和辛辣的食物，要注意个人清洁卫生，勤洗阴部，注意休息。

【尿葡萄糖(GLU)3+】:
(1)结合血糖、肾功能、肝功能结果分析，如有糖尿病者，提示血糖控制不理想，建议积极治疗原发病。常见于糖尿病，肾性糖尿，肝功能不全，甲亢等，请往内分泌科结合临床进一步检查、治疗。
(2)在个别情况下，如果肾糖阈是降低的，也会出现尿葡萄糖阳性，但此时血糖是正常的。

【酮体(KET)+1】:
(1)建议泌尿科结合临床

【冠状动脉硬化性改变】:
(1)建议心血管内科诊断治疗。

【左肺下叶间质改变】:
(1)建议呼吸科诊断治疗。

【完全性右束支阻滞】:
(1)建议心血管内科诊断治疗。

【肺动脉瓣轻度返流】:
(1)建议心血管内科诊断治疗。

【三尖瓣轻度返流
】：
(1)建议心血管内科诊断治疗。

【左室舒张功能减低】：
(1)左心室舒张功能是指心肌弹性减低，心脏泵血功能减退。其引起原因，一是随着年龄的增长，心肌组织退行性变。其二是由于冠心病、高血压等慢性心肌病变。一般来说没有原发病变及年龄偏大的人员又无症状，不需要特殊处理，建议心内科结合临床考虑。

【甲状腺双侧叶结节】：
(1)甲状腺结节是一种常见的甲状腺疾病，很多甲状腺疾病可表现为结节，如可由甲状腺退行性变、炎症、自身免疫性及新生物等多种病变所致。甲状腺结节在各个年龄段的男女人群中均可见到，但中年女性中较多。
(2)甲状腺结节分良性和恶性两大类，良性的占绝大多数，恶性者不足 1%，判断甲状腺结节的良恶主要依靠病史、体格检查、放射性核素扫描、穿刺细胞学检查。
(3)建议往外科就诊，进一步检查，明确诊断，结合临床诊治并定期复查。

【左侧颈部多发肿大淋巴结】：
(1)建议外科诊断治疗。

【右锁骨下动脉起始处斑块形成】：
(1)颈动脉斑块是动脉硬化后，血管里面的垃圾沉淀在血管壁形成。斑块又分为硬斑和软斑两种。硬斑比较稳定，不容易脱落，软斑不稳定，容易破裂脱落，从而形成血管栓塞。
(2)建议：1.减低胆固醇水平。2.减低高血糖、高血压等高危因素，将血压、血糖控制在理想水平。3.积极进行生活干预，控制饮食，改善饮食结构，适量增加运动，戒烟限酒。4.必要时药物治疗。

【肝囊肿】：
(1)肝囊肿，通俗说就是肝脏中的水泡。绝大多数的肝囊肿都是先天性的，即因先天发育的某些异常导致了肝囊肿形成。
(2)肝囊肿病因大多数系肝内小胆管发育障碍所致,单发性肝囊肿的发生是由于异位胆管造成。肝囊肿生长缓慢,所以可能长期或终生无症状，其临床表现也随囊肿位置、大小、数目以及有无压迫邻近器官和有无并发症而异。
(3)肝囊肿是一种较常见的肝脏良性疾病，一般没有什么症状，也不会影响肝功。5CM 以下的肝囊肿一般不需要特殊治疗。当囊肿长大到一定程度，可能会压迫胃肠道而引起症状，如上腹不适饱胀；也有因囊肿继发细菌感染而有腹痛、发热的。
(4)肝囊肿首次发现，建议作 MRI 或 CT 检查，除外肝内其它占位性病变。
(5)过大的肝囊肿，对肝脏本身或周围的器官有压迫症状的，或有炎症的，往外科治疗。
(6)已确诊为肝囊肿，动态观察，定期 B 超检查进行对照，监测囊肿大小。
(7)解除顾虑和紧张情绪，保持良好心态，切忌大怒。
(8)多食新鲜蔬菜和水果，保持大便通畅，防止便秘；保证营养，宜食清淡富含蛋白质的食物为主；限制饮酒。
(9)不宜剧烈运动，防止过度用力，以免增加腹腔压力。
(10)如有症状请及时就诊。

【脂肪肝】：
(1)脂肪肝是指肝脏被脂肪浸润，为一种多病因引起的获得性疾病。
(2)脂肪肝是以肝细胞脂肪变性和脂肪蓄积为病理特征，最常见易患因素有超重或肥胖、进食油腻食物、高脂血症（尤其甘油三酯升高）、营养失调（营养过量或不足）、饮酒、高脂血症、少运动、糖耐量异常、减肥造成体重急剧下降、营养不良、中毒和药物等。
(3)当肝内脂类（主要为甘油三酯）含量超过肝重的 5%时为脂肪肝。脂肪肝是一个常见的临床现象，不是一个独立性的疾病。

(4)值得注意的是，过多的脂肪在肝组织、肝细胞内浸润，引起肝细胞肿大，严重可致肝硬化。脂肪肝是可逆性的，合理饮食、运动及治疗后可恢复。
(5)合理控制饮食，控制总摄入量，低盐、低脂和低糖类饮食，少吃动物内脏，多吃蔬菜水果；
(6)控制危险因素，如控制体重、改善胰岛素抵抗、调整血脂紊乱，戒酒、戒烟，坚持长期有氧运动，加强体育锻炼；
(7)定期复查腹部彩超、血脂、肝功能。

【前列腺增生】:
(1)前列腺增生又称前列腺肥大，增生的腺体位于膀胱颈部，会使尿路梗阻，引起尿频和排尿困难，严重影响患者的生活质量，是中老年男性的常见疾病。建议往泌尿科咨询，结合临床诊治。

【呼气试验检验报告阳性+】:
(1)提示幽门螺旋杆菌（HP）感染。幽门螺旋杆菌是慢性活动性胃炎的病原菌，是消化道溃疡和胃癌等疾病的重要致病因子。
(2)没有临床症状者（如中上腹不适、饱胀、反酸、恶心等），可暂不进行抗 HP 治疗。如果是 HP 感染的消化性溃疡、慢性胃炎、早期胃癌切除后和需要长期服用非甾体类抗炎药物（如阿司匹林）者，应在专科医生指导下进行抗 HP 治疗。
(3)建议您先进行胃镜检查，或往消化内科咨询，再决定是否进行根除治疗。

汇总医生： 樊兴国

主检日期： 2024-08-15

主检医生：

分科结果

身高、体重、血压

项目名称	检查结果	项目名称	检查结果
身高	159cm	体重	69kg
血压	130/74mmHg		

***小结：**

（1）体重指数 27.29：超重

操作员：杨柳庆　　检查日期:2024-08-14　　检查医生：名燕凌

眼科

项目名称	检查结果	项目名称	检查结果
视力(左)	镜 0.1	视力(右)	镜 0.25
辨色力	正常	眼睑	正常
结膜	正常	泪器	正常
角膜	正常	虹膜	正常
瞳孔	正常	晶状体	正常
玻璃体	正常	眼底	未见异常

***小结：**

（1）镜 0.1

（2）镜 0.25

操作员：田野青　　检查日期:2024-08-14　　检查医生：田野青

耳鼻喉科

项目名称	检查结果	项目名称	检查结果
听力(左)	正常	听力(右)	正常
外耳道	正常	鼓膜	正常
鼻窦	正常	鼻中隔	正常

鼻腔	正常	扁桃体	无肿大
嗅觉	正常	咽喉	正常

***小结：**

未见异常

操作员：王存宝　　检查日期:2024-08-14　　检查医生：王存宝

检验报告

血流变

项目名称	检查结果	单位	参考值	提示
全血粘度高切 200/s	4.21	mpas	3.53--4.65	
全血粘度中切 100/s	3.77	mpas	3.6--4.9	
全血粘度中切 50/s	5.23	mpas	4.7--5.9	
全血还原粘度高切	4.25	mpas	3.66--8.48	
全血还原粘度低切	45.62	mpas	31.8--50.2	
血浆粘度	1.48	mpas	1.26--1.70	
血沉(ESR)	2.90	mm/h	0--15	
红细胞压积	0.48	L/L	0.40--0.50	
红细胞聚集指数	4.40		3.79--6.05	
红细胞变形指数	0.61		0.51--1.02	
红细胞刚性指数	2.87		2.15--6.73	
血沉方程 K 值	13.55	mm/h	0--77	
全血粘度 1/s	18.51	mpas	17.6--21.3	
全血高切相对指数	2.38		2.08--3.69	
全血低切相对指数	10.47		10.37--16.94	

***小结：**

未见异常

操作员：黄璐瑶　检查日期:2024-08-14　检查医生:陈建国

尿液分析+尿沉渣

项目名称	检查结果	单位	参考值	提示
白细胞尿	3	个/ul	0--13	
上皮细胞(EC)	0	/HP	0--28	
管型(CAST)	0	个/ul	0--1	

霉菌（尿）	0	/HP	0--0	
结晶	0	/HP	0--10	
透明度(CLA)	清亮			
胆红素(BIL)	-		阴性	
隐血(ERY)	-		阴性	
小圆上皮细胞(SRC)	0	个/ul	0--0	
维生素 C	-		阴性	
异常红细胞	0	个/ul	0--3	
红细胞（正常）	1	个/ul	0--6	
鳞状上皮细胞	0	个/ul	0--0	
粘液丝	4	个/ul	0--0	↑
颜色(Colour)	淡黄色			
尿葡萄糖(GLU)	3+		阴性	
酮体(KET)	+1		阴性	
比重(SG)	1.030		1.003--1.030	
酸碱度(PH)	6.0		4.5--8.0	
尿蛋白质(PRO)	-		阴性	
尿胆原(URO)	Normal		阴性	
亚硝酸盐(NIT)	-		阴性	
红细胞(尿)(RBC)	1	个/ul	0--6	
尿白细胞(LEU)	-		阴性	

***小结：**

粘液丝偏高(4 /HP)　尿葡萄糖(GLU)3+　酮体(KET)+1

操作员：梁可欣　检查日期:2024-08-14　检查医生:陈建国

肝功七项

项目名称	检查结果	单位	参考值	提示
总蛋白(T PROT)	68.6	g/L	65--85	

白蛋白(ALB)	44.20	g/L	40--55	
球蛋白(GLB)	24.40	g/L	15--35	
白蛋白/球蛋白(ALB/GLB)	1.81		1.0--2.5	
总胆红素(TBIL)	24.90	umol/L	0--26	
丙氨酸氨基转移酶(ALT)	20.00	U/L	9--50	
门冬氨酸氨基转移酶(AST)	17.00	U/L	15--40	

***小结：**

未见异常

操作员：刘慧芳　检查日期:2024-08-14　检查医生:陈建国

心肌酶谱

项目名称	检查结果	单位	参考值	提示
乳酸脱氢酶(LDH)	137.00	U/L	120--250	
肌酸激酶(CK)	50.00	U/L	50--310	
肌酸激酶同工酶(CK-Mb(M))	8	U/L	0--25	
高敏肌钙蛋白（TnI）	3.90	pg/ml	0--46.47	

***小结：**

未见异常

操作员：刘慧芳　检查日期:2024-08-14　检查医生:陈建国

血常规（五分类）

项目名称	检查结果	单位	参考值	提示
白细胞(WBC)	6.68	10^9/L	3.5--9.5	
淋巴细胞绝对值(LY#)	2.28	10^9/L	1.1--3.2	
淋巴细胞百分比(LY%)	34.1	%	20--50	
中性粒细胞绝对值(GR#)	3.83	10^9/L	1.8--6.3	
中性粒细胞百分比(GR%)	57.4	%	40--75	

嗜碱性粒细胞绝对值(BA#)	0.02	10^9/L	0--0.06	
嗜碱性粒细胞百分比(BA%)	0.3	%	0--1.0	
嗜酸性粒细胞绝对值(EO#)	0.09	10^9/L	0.02--0.52	
嗜酸性粒细胞百分比(EO%)	1.3	%	0.4--8.0	
血小板(PLT)	202	10^9/L	125--350	
血小板分布宽度(PDW)	16.5	%	15--17	
平均血小板体积(MPV)	10.4	fl	6.0--14.0	
血小板压积(PCT)	0.211	%	0.11--0.28	
红细胞(RBC)	5.04	10^12/L	4.3--5.8	
血红蛋白	158	g/L	130--175	
红细胞压积(HCT)	47.9	%	40--50	
红细胞平均体积(MCV)	95.0	fl	82--100	
平均血红蛋白含量(MCH)	31.3	pg	27--34	
平均血红蛋白浓度(MCHC)	329	g/L	316--354	
单核细胞绝对值(MO#)	0.46	10^9/L	0.1--0.60	
单核细胞百分比(MO%)	6.9	%	3--10	
红细胞分布宽度标准差（RDW-SD）	44.2	fl	35--56	
红细胞分布宽度变异系数（RDW-CV）	12.5	%	10.6--16.6	
大血小板比率	29.5	%	11--45	
大血小板数目	60	10^9/L	30--90	
未成熟粒细胞数目	0.03	10^9/L	0--999	
未成熟粒细胞百分比	0.5	%	0--100	
有核红细胞数目	0.000	10^9/L	0--9999	
有核红细胞百分比	0.00	/100WBC	0--9999	

***小结：**

未见异常

操作员：赵伟　检查日期:2024-08-14　检查医生:陈建国

肾功三项

项目名称	检查结果	单位	参考值	提示
肌酐(CREA)	63.00	umol/L	57--97	
尿酸(UA)	201.00	umol/L	200--420	
尿素测定（Urea）	5.60	mmol/L	3.1--8.0	

***小结：**

未见异常

操作员：刘慧芳　检查日期:2024-08-14　检查医生:陈建国

空腹血糖

项目名称	检查结果	单位	参考值	提示
葡萄糖(GLU)	12.81	mmol/L	3.89--6.1	↑

***小结：**

葡萄糖(GLU)偏高(12.81 mmol/L)

操作员：刘慧芳　检查日期:2024-08-14　检查医生:陈建国

血脂四项

项目名称	检查结果	单位	参考值	提示
动脉硬化指数	2.24		1.31--3.19	
总胆固醇(CHOL)	3.62	mmol/L	2.59--5.2	
甘油三脂(TG)	2.60	mmol/L	0.7--1.7	↑
低密度脂蛋白(LDL)	1.86	mmol/L	0--4.13	
高密度脂蛋白(HDL)	0.83	mmol/L	0.77--1.55	

***小结：**

甘油三脂(TG)偏高(2.60 mmol/L)

操作员：刘慧芳　检查日期:2024-08-14　检查医生:陈建国

大同瑞慈康复医院 12导联心电图报告

彭必成　男　52岁　体检号:451054　病床号:

HR	: 84bpm	[60～100bmp]	
P	: 101ms	[0～110ms]	
PR	: 152ms	[120～200ms]	
QRS	: 142↑ms	[60～100ms]	
QT/QTc	: 395/468ms	[320～440/0～450ms]	
P/QRS/T	: -6↓/-81↓/-8↓ de	[0～75/-30～90/0～75deg]	
RV5/SV1	: 1.019/0.303mV	[0.0～2.5/0.0～2.0mV]	

诊断结果:

1.窦性心律

2.完全性右束支阻滞

诊断医生:

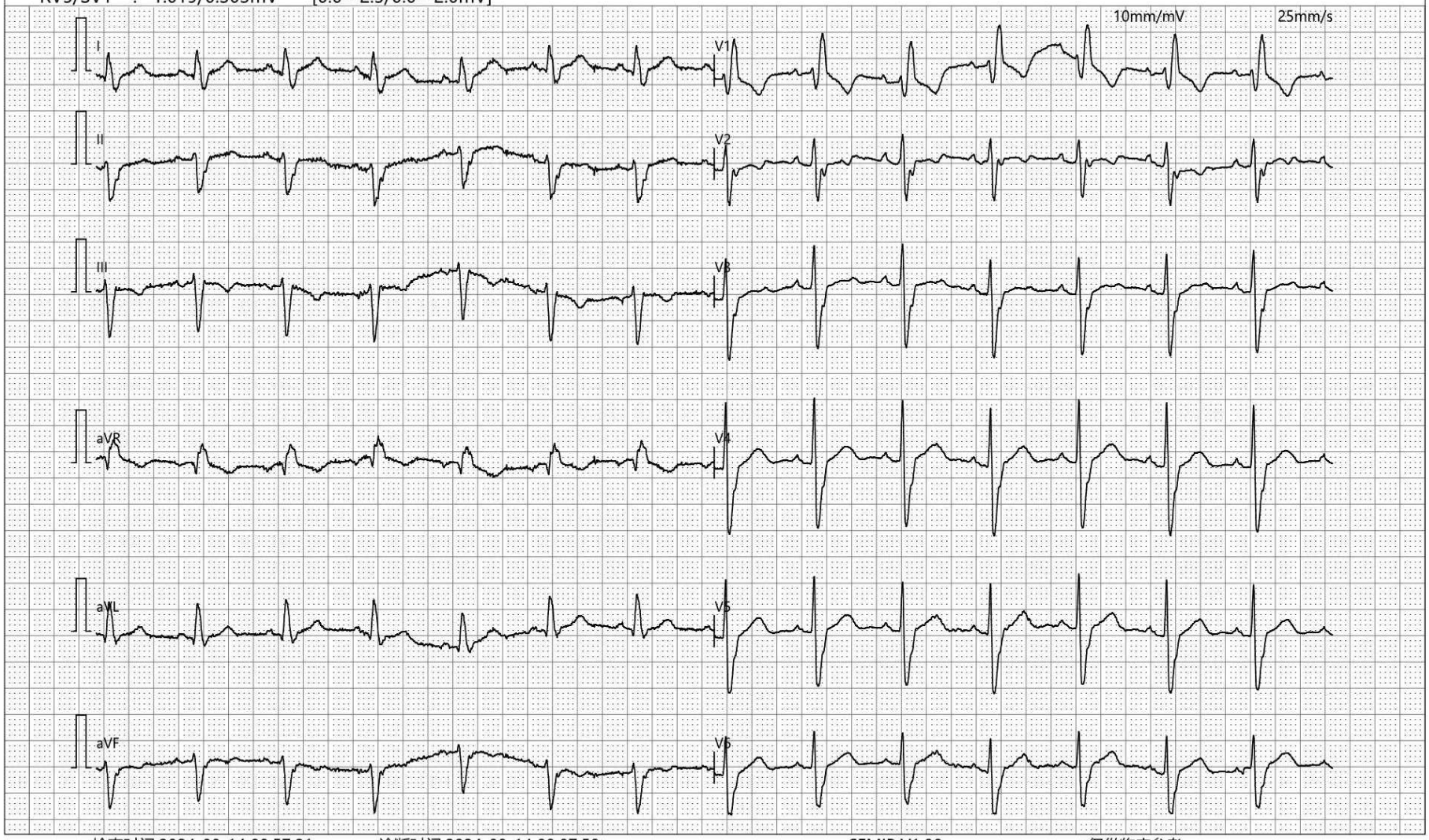

检查时间:2024-08-14 08:57:21　诊断时间:2024-08-14 09:07:58　SEMIP V1.90　*仅供临床参考*

大同瑞慈康复医院
0352-2824444

Text

大同瑞慈健康体检

颅内多普勒血流图（TCD）检查报告单

姓　　名：彭必成　　性　　别：男　　年　　龄：52　岁　　检查号：2309220949

申请科室：体检科　　申请医师：李菊蓉　　检查类型：颅内血管　　床号：

LVA 69mm(深度) PW 2MHz



Vs:46.0　Vd:21.1　Vm:29.4

PI:0.85　RI:0.54　S/D:2.18

RVA 73mm(深度) PW 2MHz

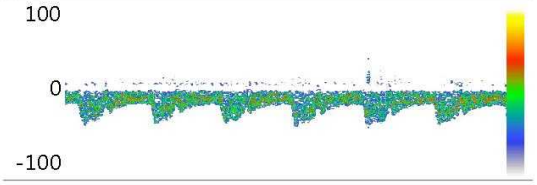

Vs:49.3　Vd:22.8　Vm:31.6

PI:0.84　RI:0.54　S/D:2.16

BA 80mm(深度) PW 2MHz



Vs:44.3　Vd:19.0　Vm:27.5

PI:0.92　RI:0.57　S/D:2.33

Vs:　Vd:　Vm:

PI:　RI:　S/D:

Vs:　Vd:　Vm:

PI:　RI:　S/D:

Vs:　Vd:　Vm:

PI:　RI:　S/D:

医生意见

结论：椎-基底动脉脑血管超声未见异常。

李菊蓉

检查日期：2024-08-14　　本报告单仅提供临床参考

大同瑞慈健康体检

^{13}C呼气试验检验报告

患者姓名	彭必成	年龄	52	性别	男
患者 ID	2309220949	日期	45518	联系电话	
申请医生	曹居杰	备注		设备型号	YH08

^{13}C呼气试验

	DOB
Basal	0.0
30-Minutes	59.8

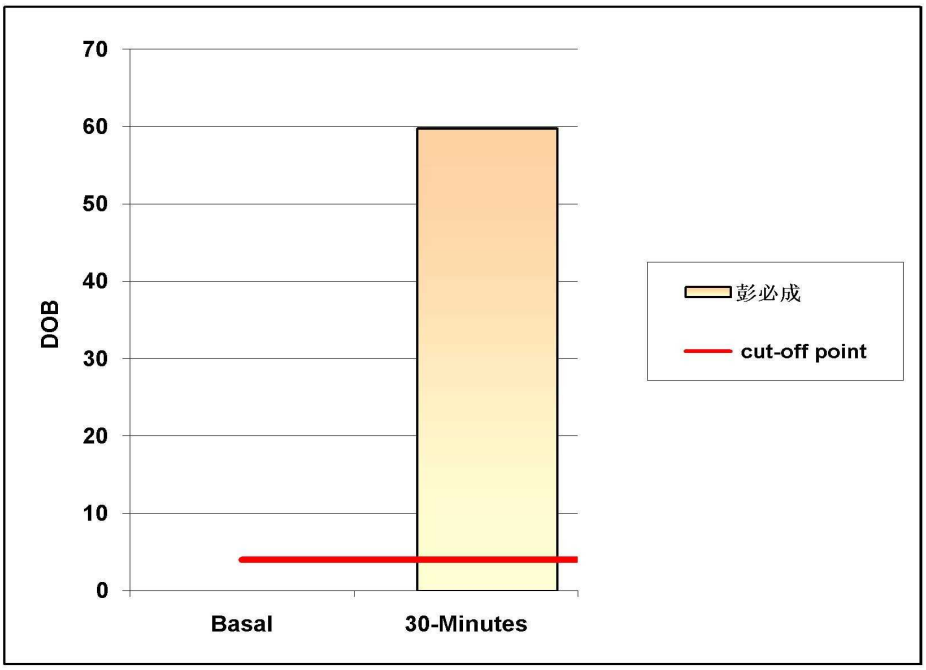

阳性参考值 (Delta Over Baseline(DOB)):

30分钟的DOB值：	≥	4.0	阳性+
	<	4.0	阴性−
检测结果:DOB=	59.8	阳性	

结论:　　您本次检测的结果为阳性，有幽门螺杆菌感染

检测医生: 曹居杰

大同瑞慈健康体检

骨密度检测报告

受检者信息

受检者ID:	2309220949	年龄:	52
姓名:	彭必成	性别:	男
出生年月日:	1972/1/7	测定部位(右/左):	右

测定结果

测定日期: **2024/8/14 9:18:41** 测试编号: **1/1**

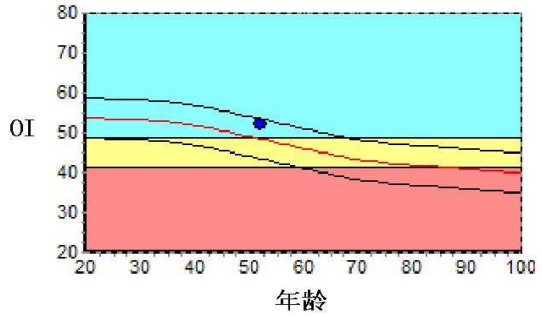

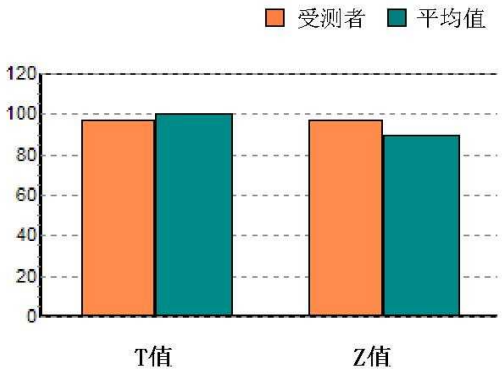

数据库:	Asia		成人比:	96.8	%
OI:	52.1		同龄比:	107.5	%
SOS:	1369.5 m/s	, **BUA: 35.5**	OPR:	N/A	%
T值:	-0.35				
Z值:	0.74				

结果分析



正常



骨质减少



骨质疏松

注解

以上结论仅供参考 科室: 医生签名:

医院名称 大同瑞慈健康体检 联系电话 0352-2824444

地 址 大同市平城区魏都大道79号 操 作 者 名燕凌

双源 CT 诊断图文报告

流水号：2309220949 **影像号：CT20240813158**

姓名：彭必成	年龄：52 岁	性别：男	检查设备：西门子量子双源 CT
体检号：451054	申请医院：本院	体检科室：体检科	检查部位：脑部双源 CT

经典图像：

影像所见：

颅脑结构双侧对称，脑实质内未见异常密度。中线结构居中。脑沟、裂、池及脑室系统等未见异常。

影像诊断：

颅脑未见明显异常

报告医师：剧艳军 检查日期：2024-08-14

审核医师：剧艳军 报告日期：2024-08-14

大同市医学影像研究中心

注：本报告仅供临床医生参考！

地址：大同市魏都大道 79 号。若有疑问，请致电：0352---2830580

医学影像

双源 CT 诊断图文报告

流水号：2309220949 **影像号：CT20240813157**

姓名：彭必成	年龄：52 岁	性别：男	检查设备：西门子量子双源 CT
体检号：451054	申请医院：本院	体检科室：体检科	检查部位：肺部双源 CT

经典图像：

影像所见：

胸廓对称，骨性肋骨完整，胸壁软组织结构良好，两肺支气管血管纹理走行分布良好，支气管束结构清晰，双肺通气良好。左肺下叶间质密度增高，索条结构形成，肺门结构未见异常。纵隔无偏移，段以上支气管通畅。心影及大血管形态结构正常，冠状动脉走形区钙化，纵隔内未见肿大淋巴结。胸膜未见异常。

影像诊断：

左肺下叶间质改变，纤维粘连

冠状动脉硬化性改变，进一步检查

报告医师：剧艳军 检查日期：2024-08-14

审核医师：剧艳军 报告日期：2024-08-14

大同市医学影像研究中心

注：本报告仅供临床医生参考！

地址：大同市魏都大道 79 号。若有疑问，请致电：0352---2830580

医学影像

超声诊断图文报告

流水号：2309220949 **影像号：1636600**

姓名：彭必成	年龄：52 岁	性别：男	检查设备：Vivid E95
体检号：451054	申请医院：本院	体检科室：体检科	检查部位：心脏彩超

经典图像：

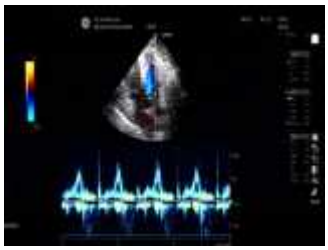

影像所见：

超声测量（单位：mm）

升主动脉内径 27（32±3mm） 左房内径 32（35mm） 室间隔 8（8-11mm）

左室内径 41（47±4mm） 左室后壁 10（8-11mm） EF64%(50-80%)

右室内径 25（36±4mm） 右房内径 28（36±4mm） FS34%(28-41%)

主肺动脉内径 23（23±3mm）

升主动脉内径正常，心脏各腔室大小正常，室间隔厚度正常，左室壁未见明显节段性运动异常，肺动脉瓣瓣口可见少量返流血流信号，三尖瓣回声正常，收缩期房侧可见少量返流信号，余瓣膜及启闭功能未见明显异常，舒张期二尖瓣口血流频谱 E/A<1，心包腔未见积液。

影像诊断：

1. 肺动脉瓣轻度返流
2. 三尖瓣轻度返流
3. 左室舒张功能减低

报告医师：陈玉荣 检查日期：2024-08-14

审核医师：陈玉荣 报告日期：2024-08-14

大同市医学影像研究中心

注：本报告仅供临床医生参考！

地址：大同市魏都大道 79 号。若有疑问，请致电：0352---2830580

医学影像

超声诊断图文报告

流水号：2309220949 **影像号：1636593**

姓名：彭必成	年龄：52 岁	性别：男	检查设备：Vivid E95
体检号：451054	申请医院：本院	体检科室：体检科	检查部位：甲状腺彩超

经典图像：

影像所见：

甲状腺双侧叶形态正常，包膜完整，于左侧叶探及多个囊性结节，大者约 0.4*0.2cm，边界清，形态规则，右侧叶探及囊性结节，大小约 0.1*0.1cm，边界清，余实质回声均匀。

左侧颈部探及多个低回声结节，大者约 1.4*0.5cm，边界清，皮髓质分界清，右侧颈部未见明显肿大淋巴结。

影像诊断：

1.甲状腺双侧叶结节（左侧叶多发） TI-RADS 2 级

2.左侧颈部多发肿大淋巴结

报告医师：陈玉荣 检查日期：2024-08-14

审核医师：陈玉荣 报告日期：2024-08-14

大同市医学影像研究中心

注：本报告仅供临床医生参考！

地址：大同市魏都大道 79 号。若有疑问，请致电：0352---2830580

医学影像

超声诊断图文报告

流水号：2309220949 **影像号：1636595**

姓名：彭必成	年龄：52 岁	性别：男	检查设备：Vivid E95
体检号：451054	申请医院：本院	体检科室：体检科	检查部位：颈部血管彩超

经典图像：

影像所见：

右锁骨下动脉起始处探及混合回声斑，大小约 16.2*1.6mm，双侧颈总动脉、颈内、颈外动脉起始段内中膜不增厚，内壁欠光滑，管壁未见明确强回声斑。CDFI：血流充盈好。PW：频谱形态正常。

双侧椎动脉走行正常，椎动脉内径正常，管壁不厚，管腔内为无回声，CDFI：血流充盈好。PW：频谱正常。

影像诊断：

右锁骨下动脉起始处斑块形成

报告医师：陈玉荣 检查日期：2024-08-14

审核医师：陈玉荣 报告日期：2024-08-14

大同市医学影像研究中心

注：本报告仅供临床医生参考！

地址：大同市魏都大道 79 号。若有疑问，请致电：0352---2830580

医学影像

超声诊断图文报告

流水号：2309220949 **影像号：1636598**

姓名：彭必成	年龄：52 岁	性别：男	检查设备：Vivid E95
体检号：451054	申请医院：本院	体检科室：体检科	检查部位：全腹彩超

经典图像：

影像所见：

肝脏大小形态正常，包膜光滑完整，于肝内探及囊性回声，大小约 0.6*0.6cm，边界清，余实质回声细腻增强，肝内管道系统走行欠清晰，门静脉及肝内胆管不扩张。
胆囊大小形态正常，壁不厚、光滑，囊内透声好，肝外胆管不扩张。
胰腺大小形态正常，实质回声均匀，主胰管不扩张。
脾脏大小形态正常，实质回声均匀，脾门静脉不宽。
双肾大小形态正常，皮髓质分界清晰，集合系统未见分离，双侧输尿管未见扩张。
膀胱充盈欠佳。
前列腺形态饱满，大小约 4.5*3.1*3.3cm，内腺厚约 1.9cm，实质回声欠均匀。

影像诊断：

1. 肝囊肿
2. 脂肪肝（轻度）
3. 前列腺增生

报告医师：陈玉荣 检查日期：2024-08-14

审核医师：陈玉荣 报告日期：2024-08-14

大同市医学影像研究中心

注：本报告仅供临床医生参考！

地址：大同市魏都大道 79 号。若有疑问，请致电：0352---2830580