



2309220945

大同瑞慈健康体检

报 告 册

体检编号	451050	工号	444
姓名	林丹		
性别	女	年龄	58岁
单位	中国银行大同分行		
部门	中国银行大同分行		
联系电话	18635269380		
体检日期	2023-11-10		

尊敬的 林丹女士 您好！

首先，瑞慈健康体检全体员工欢迎您的光临，并对您的信任表示衷心的感谢！

您于 2023-11-10 （体检编号：451050）完成健康检查，本机构的各科医生已根据您的体检项目及结果，汇总成此份健康体检报告，并经总检医生审核。据此提出对您健康状况的综合分析及建议。

瑞慈健康体检倡导“大健康、大康复”，提出“健康是第一财富（Rich）”的人文理念。希望您仔细阅读并妥善地保管此份健康体检报告，并认真关注报告中的提示与建议，若您对报告内容有任何疑问，可直接与瑞慈健康体检客服部联系，进一步咨询。

健康体检咨询电话：**0352-2824444**

客户服务咨询电话：**0352-2830597**
400-6112995

瑞慈健康体检报告由下列内容组成：

第一部分：主检报告

第二部分：分科分项结果

第三部分：检验报告

第四部分：附表

主检报告

检查综述

- 1、【身高、体重、血压】 (1) 血压 106/57：本次测量基础血压偏低
- 2、【内科】 (1) 肺部：双肺哮鸣音
- 3、【血常规（五分类）】 淋巴细胞绝对值(LY#)偏高($3.38 \times 10^9/L$) 淋巴细胞百分比(LY%)偏高(53.1%) 中性粒细胞百分比(GR%)偏低(36.1%)
- 4、【肾功三项】 尿酸(UA)偏高($394.00 \mu\text{mol/L}$)
- 5、【生殖道微生态】 上皮细胞(白带)++/HP G-杆菌++
- 6、【血脂四项】 甘油三脂(TG)偏高(2.27 mmol/L)
- 7、【肝功七项】 总胆红素(TBIL)偏高($27.30 \mu\text{mol/L}$)
- 8、【尿液分析+尿沉渣】 鳞状上皮细胞偏高(5 /HP)
- 9、【肺部双源 CT】 右肺下叶间质改变
- 10、【心电图】 1. 窦性心律不齐
- 11、【甲状腺彩超】 甲状腺弥漫性病变 请结合甲功
- 12、【颈部血管彩超】 右锁骨下动脉起始处粥样斑块形成
- 13、【乳腺彩超】 双侧乳腺结节 BI-RADS 3级 定期复查
- 14、【全腹彩超】 1. 脂肪肝(轻度) 2. 右肾结石
- 15、【骨密度检查】 骨质减少
- 16、【肺功能测定】 阻塞性通气功能障碍
- 17、【口腔科】 (1) 左上尖牙 左上侧切牙 左下第一双尖牙 楔状缺损 牙齿充填 左下第一磨牙 左下第二双尖牙 右下第一磨牙 右下第二双尖牙 右上第一双尖牙 (2) 牙龈萎缩 牙龈色红，探之出血 (3) 牙周：牙结石
- 18、【动脉硬化检测】 1. 外周动脉僵硬度增高

医生建议

【本次测量基础血压偏低】：

- (1) 由于生理或病理原因造成血压低于 90/60mmHg，就会形成低血压，平时我们讨论的低血压大多为慢性低血压。慢性低血压据统计发病率为 4%左右，老年人群中可高达 10%。
- (2) 低血压一般可分为三类：一是体质性低血压，一般认为与遗传和体质瘦弱有关，多见于 20—50 岁的妇女和老年人，轻者可无如何症状，重者出现精神疲惫、头晕、头痛，甚至昏厥。夏季气温较高时更明显。
- (3) 二是体位性低血压，体位性低血压是患者从卧位到坐位或直立位时，或长时间站立出现血压突然下降超过 20mmHg，并伴有明显症状，这些症状包括：头昏、头晕、视力模糊、乏力、恶心、认识功能障碍、心悸、颈背部疼痛。
- (4) 体位性低血压与多种疾病有关，如多系统萎缩、糖尿病、帕金森氏病、多发性硬化病、更年期障碍、血液透析、手术后遗症、麻醉、降压药、利尿药、催眠药、抗精神抑郁药等，或其他如久病卧床，体质虚弱的老年人。
- (5) 三是继发性低血压，由某些疾病或药物引起的低血压，如脊髓空洞症、风湿性心脏病、降压药、抗抑郁药和慢性营养不良症、血液透析病人。

(6) 饮食疗法是治疗本病的有力措施之一，可逐渐提高病患者的身体素质，改善心血管功能，增加心肌收缩力，增加心排血量，提高动脉管壁紧张度，从而逐步使血压上升并稳定正常水平，消除低血压带来的种种不适症状。

(7) 荤素兼吃，合理搭配膳食，保证摄入全面充足的营养物质，使体质从纤弱逐渐变得健壮。

(8) 如伴有红细胞计数过低，血红蛋白不足的贫血症，宜适当多吃富含蛋白质、铁、铜、叶酸、维生素 B12、维生素 C 等食物，诸如猪肝、蛋黄、瘦肉、牛奶、鱼虾、贝类、大豆、红糖及新鲜蔬菜、水果。有利于增加心排血量，改善大脑的供血量，提高血压和消除血压偏低引起的不良症状。

(9) 莲子、桂圆、大枣、桑椹等果品，具有养心益血、健脾补脑之力，可常食用。

(10) 伴有食少纳差者，宜适当食用能刺激食欲的食物和调味品，如姜、葱、醋、酱、糖、胡椒、辣椒、啤酒、葡萄酒等。

(11) 加强锻炼，选择适合自己的运动方式。

【淋巴细胞绝对值(LY#)偏高】：

(1) 成人全血淋巴细胞占白细胞总数的 20-40%。在中性粒细胞减少的病例中，淋巴细胞可相对增高，多与病毒感染有关（如感冒等）。

(2) 病理性增高见于传染性淋巴细胞增多症、结核病、百日咳、急慢性淋巴细胞白血病、传染性单核细胞增多症等，建议结合其它血常规指标及临床进行综合评估。

【中性粒细胞百分比(GR%)偏低】：

(1) 供内科结合临床参考。

【淋巴细胞百分比(LY%)偏高】：

(1) 供临床参考，定期复查。

【尿酸(UA)偏高】：

(1) 尿酸(UA)是体内嘌呤代谢的最终产物。食物中的核酸分解生成嘌呤，体内组织中的核酸分解成嘌呤核苷，嘌呤和嘌呤核苷经过分解脱氨及氧化作用生成尿酸(UA)。

(2) 大部分的尿酸由肾脏排出，其余在肝脏分解破坏或随胆汁排泄。肾脏在排泄尿酸过程中，由肾小球滤出尿酸，若肾功能不好的人，排泄功能差，尿中排出的尿酸少了，血尿酸就会增高。

(3) 常见于肾脏疾病（如急性慢性肾炎、肾结核、肾积水晚期等）；还可见于长期吃高嘌呤食物，如动物内脏、海鲜、贝类等，这种情况下，若不控制饮食，导致嘌呤长期偏高，即使肾功能正常，也会受高浓度尿酸的影响。

(4) 另外，需要警惕的是，若尿酸长期偏高，会由尿酸盐结晶沉积引起痛风性关节炎、慢性间质性肾炎，血尿酸增高是诊断痛风的主要依据。

(5) 应避免食用含嘌呤高的食物，如各种动物内脏、豆制品、海鲜等，不要喝酒，尤其是啤酒。忌酸性食物，忌醋，多喝水，每日尿量在 2 公升以上，碱化尿液。

(6) 必要时在肾内科医生指导下进行降尿酸治疗，定期复查。

【上皮细胞(白带)++/HP】：

(1) 在生理情况下，阴道内的细胞新陈代谢会正常脱落，在取标本的时候会取到有脱落的上皮细胞，镜检时就会发现阳性，这属于正常的现象。如果同时阴道分泌物检查发现有病原菌感染的情况，建议往妇科进一步诊断治疗。

【G-杆菌++】：

(1) 阴道微生物学检查是用于提示除阴道的正常菌群之外，可致病的菌群类别判断，用于临床治疗指导。

【甘油三脂(TG)偏高】：

(1) 甘油三酯是甘油和脂肪酸所构成的有机化合物，甘油三酯测定是脂类代谢的重要指标之一。

(2) 甘油三酯增高与冠心病的发生有着重要的相关性，随年龄增大而有上升的趋势，其增高最常见于高脂和过量糖类饮食、肥胖等。

- (3)甘油三酯主要功能是为机体提供能量，其正常值在 0.7-1.7mmol/L 之间，1.7-2.29mmol/L 为边缘增高，提示应该注意饮食和运动了。
- (4)甘油三酯大于 2.3mmol/L，就称为高甘油三酯血症。甘油三酯增高虽然不会直接导致血管斑块的形成，但也会间接引起心脑血管疾病风险增加，同时，当甘油三酯大于 5.6mmol/L 时，还会增加急性胰腺炎的风险，所以降低甘油三酯的基础主要是控制饮食，饮食控制不佳可以选择药物治疗。
- (5)生活方式的干预是控制甘油三酯水平升高的基础，包括减重，增加运动量，限制酒精摄入以及避免食用果糖和高碳水化合物食物。多食蔬菜水果，定期复查。
- (6)明显增高者在医师的指导下使用降脂药物治疗，首选他汀和贝特类药物。

【总胆红素 (TBIL) 偏高】：

- (1)总胆红素 (TBIL) 能准确反映黄疸的程度。人体的红细胞有一定的寿命，大约是 120 天。
- (2)当红细胞被破坏死亡后，其中的血红蛋白会被我们人体的肝、脾、骨髓内单核吞噬细胞吞噬破坏分解，在组织酶的作用下，成为血红素和球蛋白，而血红素再进一步被催化还原成胆红素，80-85%的胆红素来源于此，另外还有 20%的胆红素来源于血红蛋白以外的肌红蛋白等在肝脏中产生。
- (3)未被肝细胞摄取且未与葡萄糖结合的胆红素称之为非结合胆红素，即间接胆红素 (IBIL)。间接胆红素被运载到肝脏，被肝细胞摄取，与葡萄糖醛酸结合，则形成结合胆红素 (DBIL)，即直接胆红素。在这个过程中有一部分会吸收入血，但其水平会维持动态平衡。
- (4)总胆红素、间接胆红素、直接胆红素这三项是反映胆红素代谢的指标，而胆红素长期以来是作为溶血及肝胆疾病的重要异常指标。胆红素检查主要用于黄疸检查，反映肝脏疾病和胆道梗阻，如肝细胞发生炎症坏死等损害时会引起黄疸，胆道疾病及溶血性疾病也可引起黄疸。
- (5)大多健康体检中发现的胆红素轻度升高并不能反映肝脏有损伤，如果直接胆红素升高的程度不高，一般可能是生理性的原因引起的，如感冒、酗酒、过于劳累、熬夜等情况，只要注意休息、戒酒，过段时间复查肝功能，一般会自行恢复。
- (6)生活方面，多吃新鲜果蔬以补充人体所需的维生素，提高人体免疫力，多吃富含蛋白质的食物，如牛肉、鱼、蛋奶，这些都有助于修复受损的肝细胞，促进肝细胞的再生。如果胆红素升高很多，则需要完善相关检查，往消化内科诊断治疗。

【鳞状上皮细胞偏高】：

- (1)在生理情况下，机体正常的新陈代谢都会引起鳞状上皮细胞的脱离，这是一种正常的机体现象。如果长时间出现鳞状上皮细胞偏高的现象时，则有可能是尿路感染、泌尿系统结石等因素导致，应及时往泌尿外科进一步诊断治疗。

【右肺下叶间质改变】：

- (1)建议呼吸内科诊断治疗。

【窦性心律不齐】：

- (1)供内科临床参考，可见于正常人，无重要临床意义。
- (2)见于正常人，是一种随呼吸节律而变化的正常心律。

【甲状腺弥漫性病变】：

- (1)甲状腺弥漫性病变是甲状腺的一种病症，临床上常见的病种，多为结节性甲状腺肿、甲状腺癌、桥本甲状腺炎、甲亢等。建议内分泌科结合临床诊治。

【右锁骨下动脉起始处粥样斑块形成】：

- (1)颈动脉斑块是动脉硬化后，血管里面的垃圾沉淀在血管壁形成。斑块又分为硬斑和软斑两种。硬斑比较稳定，不容易脱落，软斑不稳定，容易破裂脱落，从而形成血管栓塞。
- (2)建议：1. 减低胆固醇水平。2. 减低高血糖、高血压等高危因素，将血压、血糖控制在理想水平。3. 积极进行生活干预，控制饮食，改善饮食结构，适量增加运动，戒烟限酒。4. 必要时药物治疗。

【乳腺结节】：

(1) 乳腺结节是乳腺组织导管和乳小叶在结构上的退行性变及进行性结缔组织的生长，主要以乳房周围性疼痛为特征，或在情绪变化、劳累、天气变化时加重，每月月经前疼痛加剧，行经后疼痛减退或消失。其主要原因是由于内分泌失调。

(2) 建议少吃刺激性食物或进行药物治疗干预，必要时外科诊治。

【右肾结石】：

(1) 肾结石是泌尿科的常见病、多发病，为上尿路结石，男性多于女性。其影响因素较多，如年龄、性别、职业、饮食结构、水分摄入、代谢和遗传等。临床表现是与活动有关的血尿和疼痛，其程度与结石部位、大小、活动与否及有无并发症等因素有关。

(2) 平时多饮水，尤其是睡前要多饮水，以增加尿量，降低尿中矿物质的浓度。每日至少 2500-3000ML，夏天增至 4000-5000ML，保持每天尿量至少 2000ML。避免饮高硬度水，可饮用磁化水。注意观察每次排出之尿液，检查有无结石排出。

(3) 调节饮食，限制含钙和草酸类物质高的食物，如高动物蛋白、高糖、高脂肪；多食含纤维素高的食物；动物内脏含嘌呤类物质较多，尿酸结石患者应当避免。尽量不服用或少服用与结石有关的药物，如维 C、阿司匹林、磺胺类药物等。

(4) 适当运动对尿路结石患者有好处，长时间不活动，可增加尿中晶体成分的沉淀机会而形成结石。运动可根据自己的兴趣而定，如跳越运动、爬楼梯、跳绳、体操以及用手掌达腰背部等，均有利于结石上下移动，甚至排出。

(5) 必要时往泌尿外科进一步诊治，定期彩超复查。重视自身健康，提高自测能力并定期进行健康体检，动态观察其变化。

【脂肪肝】：

(1) 脂肪肝是指肝脏被脂肪浸润，为一种多病因引起的获得性疾病。

(2) 脂肪肝是以肝细胞脂肪变性和脂肪蓄积为病理特征，最常见易患因素有超重或肥胖、进食油腻食物、高脂血症（尤其甘油三酯升高）、营养失调（营养过量或不足）、饮酒、高脂血症、少运动、糖耐量异常、减肥造成体重急剧下降、营养不良、中毒和药物等。

(3) 当肝内脂类（主要为甘油三酯）含量超过肝重的 5% 时为脂肪肝。脂肪肝是一个常见的临床现象，不是一个独立性的疾病。

(4) 值得注意的是，过多的脂肪在肝组织、肝细胞内浸润，引起肝细胞肿大，严重可致肝硬化。脂肪肝是可逆性的，合理饮食、运动及治疗后可恢复。

(5) 合理控制饮食，控制总摄入量，低盐、低脂和低糖类饮食，少吃动物内脏，多吃蔬菜水果；

(6) 控制危险因素，如控制体重、改善胰岛素抵抗、调整血脂紊乱，戒酒、戒烟，坚持长期有氧运动，加强体育锻炼；

(7) 定期复查腹部彩超、血脂、肝功能。

【骨质减少】：

(1) 骨质减少是指以单位体积内骨组织量减少为特点的代谢性骨病变，表示骨骼密度低于正常水平，因为骨骼密度是测量骨骼强度的指标。骨质减少是一种渐进的形式，但能够反映骨骼状况。骨质减少是骨质疏松的前兆，其发展到严重程度就是骨质疏松。

(2) 骨骼随着年龄的增长，细胞活跃程度会逐渐降低，并且年龄增长后，体内性激素水平会逐渐下降，钙、锌、维生素 D 等微量元素吸收不足，导致骨质减少。此外，如果缺乏运动、过度挑食、偏食等情况，也会影响机体对微量元素的吸收，进而导致骨质减少。

(3) 骨质减少在临床上多见于孕妇和中老年人群，孕妇因为胎儿生长发育需要钙质，骨质会出现减少；中老年人群因为年龄增长也会出现钙质的流失。

(4) 此外，女性绝经期后雌激素分泌会明显下降导致破骨细胞活跃，引起骨量丢失而出现骨质减少；甲状腺、甲状旁腺功能亢进等继发性疾病也可导致骨质减少。

(5) 临床上常用双能 X 线骨密度测量作为测量骨质流失的一种方法，其测量骨密度主要是在脊柱、髋关节等部位；跟骨的定量超声也可用于普通筛查，其方法费用低、便携且无电离辐射。

(6) 定期复查骨密度，每年做一次骨密度的检测。如果骨质继续减少，就需要药物的治疗（如钙尔奇 D、骨化三醇等）。

(7) 经常晒太阳或补充维生素 D。加强体育锻炼，多参加户外运动。补钙，钙含量多的食品主要见于海产品、牛奶、豆腐、豆浆、酸奶、芝麻、绿色蔬菜等，到了五十岁以后最好口服钙片，以促进钙的吸收。

【阻塞性通气功能障碍】：

(1) 建议往呼吸内科进一步诊断治疗。

【牙齿充填】：

(1) 牙齿充填术是修复受损或龋坏的牙齿，让其恢复正常的咬合功能及外观形态的一种修复方法。

(2) 充填时，需要先去除坏死的牙体组织，清洁受损部位，再选择合适的充填材料进行修复。

(3) 充填材料主要有银汞合金、复合树脂、玻璃离子等，应根据牙齿缺损或龋坏的不同部位来选择不同的材料修复。

(4) 牙齿充填术后应注意避免食用坚硬的或是黏性太强的食物，日常生活中注意口腔卫生，早晚刷牙，饭后漱口。

【楔状缺损】：

(1) 楔状缺损是牙齿颈部硬组织缓慢消耗而形成的缺损，呈“V”状，由于它的外形酷似木匠用的楔子，因而称之为楔状缺损。多见于前牙的唇颊面，以中老年患者居多。

(2) 牙齿颈部硬组织牙釉质和牙骨质的交界部分，因为结构比较薄弱故易被磨损，其最常见的原因是采用不正确横向用力的刷牙方式，牙刷毛过硬所导致；此外，牙龈沟内的酸性分泌物，唾液 PH 值偏低、酸性食物、胃病反酸、接触酸的工作都可能使牙齿硬组织脱钙溶解。

(3) 楔状缺损如早期出现，应立即改变不良的刷牙方式，病症就不会进展，即使不治疗也可以维持现状；如果缺损有一定的深度，则需进行牙体修补，应用树脂材料修复缺损部位。

(4) 楔状缺损的预防主要是采用正确的刷牙方式，竖刷牙或巴氏刷牙法，避免横向刷牙，刷牙时不要用力过大，刷牙的时间至少要三分钟，不要使用刷毛过硬的牙刷。

(5) 在咬合时，牙颈部是应力集中的区域，负担过重的时候会出现损耗，故平时应少吃坚硬食物，比如咬坚果壳、蚕豆等。

【牙结石】：

(1) 牙结石又称牙石，是沉积在牙齿或修复体表面上已经钙化或正在钙化的菌斑或软垢。其开始时是软的，会因逐渐的钙化而变硬。它是由 75% 的磷酸钙，15-25% 的水、有机物、磷酸锰、矿酸钙及微量的钾、钠、铁所构成，并呈现出黄色、棕色或者黑色。

(2) 牙结石通常存在于唾液腺开口处的牙齿表面（例如：下颌前牙的舌侧表面，上颌后牙的颊侧表面）和牙齿的颈部，以及口腔粘膜运动不到的牙齿表面等处。

(3) 牙结石形成后，可伴随牙龈出血、牙龈萎缩、口臭等症状。

(4) 牙结石是牙周病的重要病因，它会不断刺激牙周组织，并且压迫牙龈，影响血液循环，造成牙周组织的细菌感染，形成牙周囊袋，此后更易使食物残渣、牙菌斑、牙结石等的堆积，最终牙周支持组织全部破坏，导致牙齿松动，以至于不得不拔除牙齿。

(5) 早晚刷牙、饭后漱口是防治牙结石形成的最重要措施。应采取正确的竖刷牙法和巴氏刷牙法，纠正横刷牙法。

(6) 多吃富有维生素的粗纤维食物，如肉、蛋、各种蔬菜和水果，充分咀嚼以利于牙面清洁。少吃甜食及黏性很强的食物，不吃零食。

(7) 建议每半年进行一次口腔健康检查，每年进行 2-3 次全口超声波洁牙术，使牙面、牙颈部经常处于洁净状态。

【牙龈色红，探之出血】：

(1) 牙龈的这种情况一般是由于牙结石导致的牙龈局部发炎。

(2) 必须坚持每天认真和合理刷牙（采用竖刷牙法），彻底清除牙菌斑。要经常检查口腔，保持口腔卫生，防止牙龈出血。

(3) 正确的刷牙方法是：顺着牙齿长轴方向，上牙向下刷，下牙往上刷，每个牙面都要刷到，这样刷牙不仅能把牙刷干净而且对牙龈起到按摩作用，促进牙龈的血液循环。

(4) 建议每半年进行一次口腔健康检查，每年进行 2-3 次全口超声波洁牙术，使牙面、牙颈部经常处于洁净状态。

(5) 注意口腔清洁卫生，养成早晚刷牙，饭后漱口的良好习惯。

(6) 及时治疗牙龈炎，防止炎症侵犯深部牙周组织，形成牙周炎。

(7) 养成清晨排便习惯。进餐要规律，细嚼慢咽，多食蔬菜，如胡萝卜、菠菜、木耳。适量进食水果，如山楂、苹果。男性少抽烟少喝酒。

【牙龈萎缩】：

(1) 牙龈生理性萎缩主要是龈缘部分存在异物又长期得不到清理，细菌滋生刺激长期存在所致；另外随着年龄的增长也会或多或少发生萎缩，致使牙龈暴露，这种生理性萎缩，是无需要治疗的。

(2) 炎症性的牙龈萎缩，主要表现为牙龈红肿胀痛，刷牙常见出血，对冷热温度变化及酸性食物等异常敏感，妨碍进食，尤其应该注意防治。

(3) 掌握正确竖刷法的刷牙方法，注意口腔清洁卫生，养成早晚刷牙，饭后漱口的良好习惯。

(4) 定期到医院检查治疗，每年进行 2-3 次全口超声波洁牙术。

(5) 补充维生素 C 等微量元素，多食水果蔬菜，戒烟限酒，避免熬夜的不良生活习惯。

【外周动脉僵硬度增高】：

(1) 动脉硬化是全身性粥样硬化在肢体局部表现，是全身性动脉内膜及其中膜呈退行性、增生性改变，使血管壁变硬缩小，失去弹性，从而继发血栓形成致使远端血流量进行性减少或中断。

(2) 要均衡饮食，要防止其他疾病引起的动脉粥样硬化，如糖尿病、肥胖、高血压。少吃含油脂和胆固醇多的食品，减少盐的摄入，多吃富含高密度脂蛋白的鱼类、海鲜。戒烟限酒，控制体重，保持良好的心态。通过适量的运动，可以明显改善动脉粥样硬化。必要时内科咨询及诊治。

【双肺哮鸣音】：

(1) 建议呼吸内科诊断治疗。

汇总医生： 丁昊炜

主检日期： 2023-11-12

主检医生：

分科结果

身高、体重、血压

项目名称	检查结果	项目名称	检查结果
身高	155cm	体重	49kg
血压	106/57mmHg		

***小结：**

(1) 血压 106/57：本次测量基础血压偏低

操作员：高妙 检查日期:2023-11-10 检查医生：张彬艳

内科

项目名称	检查结果	项目名称	检查结果
心率	72 次/min	心律	齐
心脏杂音	无	心界	正常
肺部	双肺哮鸣音	呼吸音	呼吸音清
啰音	未闻及	叩诊	叩诊呈清音
腹部触诊	腹部平软	发育	正常
肝胆	肋下未触及	脾脏	肋下未触及
双肾	无叩击痛	肠鸣音	正常
营养	良好	神经系统	正常
生理反射	生理反射存在	病理反射	病理反射未引出
颅神经	正常	运动功能	正常
深浅感觉	正常	其它	无异常发现
既往史	无		

***小结：**

(1) 肺部：双肺哮鸣音

操作员：杨淑兰 检查日期:2023-11-10 检查医生：杨淑兰

外科（女）

项目名称	检查结果	项目名称	检查结果
皮肤	正常	甲状腺	无肿大
浅表淋巴结	无肿大	肛门	正常
泌尿外生殖器	正常	四肢关节	未见异常
腹股沟	未见异常	足背动脉	正常
紫绀	无	色素沉着	无
脱毛	无	脱色	无
浮肿	无	皮下结节	无
头颅	正常	颈部	正常
乳腺	正常	脊柱	正常
直肠	未检	皮肤黄疸	无
四肢	活动正常	其他	无

*小结:

未见异常

操作员：魏利平

检查日期:2023-11-10

检查医生：魏利平

眼科

项目名称	检查结果	项目名称	检查结果
视力(左)	1.0	视力(右)	1.0
辨色力	正常	眼睑	正常
结膜	正常	泪器	正常
角膜	正常	虹膜	正常
瞳孔	正常	晶状体	正常
玻璃体	正常	眼底	未见异常

*小结:

未见异常

操作员：田野青

检查日期:2023-11-10

检查医生：田野青

耳鼻喉科

项目名称	检查结果	项目名称	检查结果
听力(左)	正常	听力(右)	正常
外耳道	正常	鼓膜	正常
鼻窦	正常	鼻中隔	正常
鼻腔	正常	扁桃体	无肿大
嗅觉	正常	咽喉	正常

***小结:**

未见异常

操作员：王存宝 检查日期:2023-11-10 检查医生：王存宝

妇科内诊

项目名称	检查结果	项目名称	检查结果
外阴	正常	尿道口	正常
阴道	通畅	子宫	正常
附件	正常	宫颈	光滑
后穹窿	正常		

***小结:**

未见异常

操作员：许艳华 检查日期:2023-11-10 检查医生：许艳华

口腔科

项目名称	检查结果	项目名称	检查结果
唇颊	正常	齿	左上尖牙&左上侧切牙 &左下第一双尖牙&楔 状缺损&牙齿充填&左 下第一磨牙&左下第二

			双尖牙&右下第一磨牙 &右下第二双尖牙&右 上第一双尖牙&楔状缺 损
牙龈	牙龈萎缩&牙龈色红，探 之出血	牙周	牙结石 II 度
舌腭	正常	腮腺	正常
颌下腺	正常	颞下颌关节	正常

***小结:**

(1) 左上尖牙 左上侧切牙 左下第一双尖牙 楔状缺损 牙齿充填 左下第一磨牙 左下第二双尖牙 右下第一磨牙 右下第二双尖牙 右上第一双尖牙

(2) 牙龈萎缩 牙龈色红，探之出血

(3) 牙周：牙结石

操作员：麻剑 检查日期:2023-11-10 检查医生：麻剑

检验报告

血流变

项目名称	检查结果	单位	参考值	提示
全血粘度高切 200/s	3.63	mpas	3.36--4.32	
全血粘度中切 100/s	3.91	mpas	3.43--4.59	
全血粘度中切 50/s	4.33	mpas	3.85--5.45	
全血还原粘度高切	5.06	mpas	3.69--8.74	
全血还原粘度低切	37.16	mpas	26.87--47.57	
血浆粘度	1.40	mpas	1.26--1.70	
血沉(ESR)	12.70	mm/h	0--20	
红细胞压积	0.44	L/L	0.35--0.45	
红细胞聚集指数	4.89		3.19--5.33	
红细胞变形指数	0.72		0.53--1.11	
红细胞刚性指数	3.62		2.17--6.94	
血沉方程 K 值	48.66	mm/h	0--80.48	
全血粘度 1/s	17.75	mpas	13.79--17.91	
全血高切相对指数	2.59		1.9--3.4	
全血低切相对指数	12.68		8.1--14.2	

***小结:**

未见异常

操作员：梁可欣 检查日期:2023-11-10 检查医生:陈建国

尿液分析+尿沉渣

项目名称	检查结果	单位	参考值	提示
白细胞尿	1	个/ul	0--13	
上皮细胞(EC)	6	/HP	0--28	
管型(CAST)	0	个/ul	0--1	

霉菌(尿)	0	/HP	0--0	
结晶	0	/HP	0--10	
透明度(CLA)	清亮			
胆红素(BIL)	-		阴性	
隐血(ERY)	-		阴性	
小圆上皮细胞(SRC)	1	个/ul	0--0	↑
维生素 C	-		阴性	
异常红细胞	0	个/ul	0--3	
红细胞(正常)	0	个/ul	0--6	
鳞状上皮细胞	5	个/ul	0--0	↑
粘液丝	0	个/ul	0--0	
颜色(Colour)	淡黄色			
尿葡萄糖(GLU)	-		阴性	
酮体(KET)	-		阴性	
比重(SG)	1.020		1.003--1.030	
酸碱度(PH)	6.5		4.5--8.0	
尿蛋白质(PRO)	-		阴性	
尿胆原(URO)	-		阴性	
亚硝酸盐(NIT)	-		阴性	
红细胞(尿)(RBC)	0	个/ul	0--6	
尿白细胞(LEU)	-		阴性	

***小结:**

鳞状上皮细胞偏高(5 /HP)

操作员：赵伟 检查日期:2023-11-10 检查医生:陈建国

肝功七项

项目名称	检查结果	单位	参考值	提示
总蛋白(T PROT)	75.0	g/L	65--85	

白蛋白(ALB)	41.40	g/L	40--55	
球蛋白(GLB)	33.60	g/L	15--35	
白蛋白/球蛋白(ALB/GLB)	1.23		1.0--2.5	
总胆红素(TBIL)	27.30	umol/L	0--21	↑
丙氨酸氨基转移酶(ALT)	26.00	U/L	7--40	
门冬氨酸氨基转移酶(AST)	26.00	U/L	13--35	

***小结:**

总胆红素(TBIL)偏高(27.30 umol/L)

操作员：刘慧芳 检查日期:2023-11-10 检查医生:陈建国

心肌酶谱

项目名称	检查结果	单位	参考值	提示
乳酸脱氢酶(LDH)	156.00	U/L	120--250	
肌酸激酶(CK)	68.00	U/L	40--200	
肌酸激酶同工酶(CK-Mb(M))	16	U/L	0--25	
高敏肌钙蛋白(Tnl)	2.50	pg/ml	0--46.47	

***小结:**

未见异常

操作员：刘慧芳 检查日期:2023-11-10 检查医生:陈建国

血常规（五分类）

项目名称	检查结果	单位	参考值	提示
白细胞(WBC)	6.37	10 ⁹ /L	3.5--9.5	
淋巴细胞绝对值(LY#)	3.38	10 ⁹ /L	1.1--3.2	↑
淋巴细胞百分比(LY%)	53.1	%	20--50	↑
中性粒细胞绝对值(GR#)	2.29	10 ⁹ /L	1.8--6.3	
中性粒细胞百分比(GR%)	36.1	%	40--75	↓

嗜碱性粒细胞绝对值(BA#)	0.05	10 ⁹ /L	0--0.06
嗜碱性粒细胞百分比 (BA%)	0.7	%	0--1.0
嗜酸性粒细胞绝对值(EO#)	0.30	10 ⁹ /L	0.02--0.52
嗜酸性粒细胞百分比 (EO%)	4.7	%	0.4--8.0
血小板(PLT)	180	10 ⁹ /L	125--350
血小板分布宽度(PDW)	16.7	%	15--17
平均血小板体积(MPV)	10.4	fl	6.0--14.0
血小板压积(PCT)	0.188	%	0.11--0.28
红细胞(RBC)	4.72	10 ¹² /L	3.8--5.1
血红蛋白	147	g/L	115--150
红细胞压积(HCT)	44.4	%	35--45
红细胞平均体积(MCV)	93.9	fl	82--100
平均血红蛋白含量(MCH)	31.2	pg	27--34
平均血红蛋白浓度(MCHC)	332	g/L	316--354
单核细胞绝对值(MO#)	0.35	10 ⁹ /L	0.1--0.60
单核细胞百分比(MO%)	5.4	%	3--10
红细胞分布宽度标准差 (RDW-SD)	43.5	fl	35--56
红细胞分布宽度变异系数 (RDW-CV)	12.2	%	10.6--16.6
大血小板比率	28.3	%	11--45
大血小板数目	51	10 ⁹ /L	30--90
未成熟粒细胞数目	0.00	10 ⁹ /L	0--999
未成熟粒细胞百分比	0.0	%	0--100
有核红细胞数目	0.000	10 ⁹ /L	0--9999
有核红细胞百分比	0.00	/100WBC	0--9999

*小结:

淋巴细胞绝对值(LY#)偏高(3.38 10⁹/L) 淋巴细胞百分比(LY%)偏高(53.1 %) 中性粒细胞百分比(GR%)偏低(36.1 %)

操作员：贺琰 检查日期:2023-11-10 检查医生:陈建国

肾功三项

项目名称	检查结果	单位	参考值	提示
肌酐(CREA)	48.00	umol/L	41--73	
尿酸(UA)	394.00	umol/L	140--340	↑
尿素测定 (Urea)	3.80	mmol/L	2.6--7.5	

*小结:

尿酸(UA)偏高(394.00 umol/L)

操作员：刘慧芳 检查日期:2023-11-10 检查医生:陈建国

空腹血糖

项目名称	检查结果	单位	参考值	提示
葡萄糖(GLU)	4.25	mmol/L	3.89--6.1	

*小结:

未见异常

操作员：刘慧芳 检查日期:2023-11-10 检查医生:陈建国

生殖道微生态

项目名称	检查结果	单位	参考值	提示
线索细胞	-			
清洁度	III			
上皮细胞(白带)	++			
滴虫	-			
G-球菌	-			
霉菌	-			

G-杆菌	++			
G+杆菌	-			
G+球菌	-			

***小结：**

上皮细胞(白带)++/HP G-杆菌++

操作员：黄璐瑶 检查日期：2023-11-11 检查医生：陈建国

血脂四项

项目名称	检查结果	单位	参考值	提示
动脉硬化指数	2.65		1.31--3.19	
总胆固醇(CHOL)	4.65	mmol/L	2.59--5.2	
甘油三脂(TG)	2.27	mmol/L	0.7--1.7	↑
低密度脂蛋白(LDL)	2.70	mmol/L	0--4.13	
高密度脂蛋白(HDL)	1.02	mmol/L	0.77--1.55	

***小结：**

甘油三脂(TG)偏高(2.27 mmol/L)

操作员：刘慧芳 检查日期：2023-11-10 检查医生：陈建国

人乳头瘤病毒检查 (HPV)

项目名称	检查结果	单位	参考值	提示
人乳头瘤病毒 (HPV)	HPV 低危型：阴性 HPV 高危型：阴性			

***小结：**

HPV 低危型：阴性

HPV 高危型：阴性

操作员：康建忠 检查日期：2023-11-11 检查医生：

(女) 肿瘤三项

项目名称	检查结果	单位	参考值	提示
糖类抗原 125 测定 (CA125)	7.1	U/ml	0--38	
癌胚抗原(CEA)	1.42	ng/ml	0--5	
甲胎蛋白(AFP)	2.1	ng/ml	0--7	

***小结:**

未见异常

操作员：刘慧芳 检查日期:2023-11-10 检查医生:陈建国

大同现代医学检验实验室

液基薄层细胞学图文报告

ID: 2023091346

病理号: 087509

姓名: 林丹

性别: 女

年龄: 58岁

送检科室:

电话号码: 18635269380

床号:

病历号:

体检号: 2309220945

送检医院: 大同瑞慈康复体检

送检日期: 2023-11-10

末次月经:

送检医生:

采样日期:

报告日期: 2023-11-10

标本满意度: 满意

细胞量: >45%

红细胞:

经期样本:

颈管细胞:

化生细胞:

鳞状细胞:

宫颈柱状细胞:

未见上皮内病变/恶性细胞:

正常范围内:

- 良性反应性改变:
- 炎症:
 - 轻度:
 - 中度:
 - 重度:
 - 放疗:
 - 妊娠:
 - 萎缩性:
 - 宫内避孕器:
 - 其他:

病原体: 滴虫感染: 念珠菌感染: 细菌感染:

提示 HPV 感染: 疱疹病毒感染:

鳞状上皮细胞分析:

- 非典型鳞状细胞:
- 倾向上皮内瘤变:
 - 倾向良性反应性改变:
 - 不能明确意义(ASC-US):
 - 不排除高度病变(ASC-H):
- 上皮内低度病变: 鳞癌:
- 上皮内高度病变:
- CIN2:
 - CIN3:

腺上皮细胞分析:

非典型腺细胞:

- 宫内膜:
- 来源不明:

非典型腺细胞(宫颈管):

- 倾向原位腺癌:
- 不能明确意义:
- 倾向良性反应性改变:

腺癌:

- 宫颈管:
- 宫内膜:
- 其它:

炎细胞:

- 轻度:
- 中度:
- 重度:

可疑腺癌:

诊断意见: 未见上皮内病变或恶性细胞 (NILM)。

建议:

报告医师: 张荣生

地址: 大同市魏都大道 79 号, 本报告医师签字后有效
咨询: 0352-2830587 4006-122-995

妇科细胞学是筛查项目, 出于技术原因, 可能会有假阴性结果, 本检测仅对来样负责, 如果对结果有疑义, 请在收到报告 7 天内与我们联系。

瑞慈健康体检

人乳头瘤病毒（HPV）基因分型检测报告

姓名：林丹 科室：妇科 病历号：
性别：女 房/床号： 标本编号： 133367
年龄：58 送检医生： 接收日期： 2023年11月10日
电话： 门诊/住院号 标本条码号： 2311103000394
临床诊断：

标本类型：宫颈脱落细胞 标本状态：可用
检测方法：反向点杂交法
检测内容：低危型：HPV6、11、42、43、81、83
高危型：HPV16、18、31、33、35、39、45、51、52、53、56、58、59、66、68、73、82

检测结果：低危型：阴性
高危型：阴性

6	11	16	18	31	33	35	39	编号
42	43	45	51	52	53	56	58	133367
59	66	68	73	81	82	83	IC ●	HPV

结果分析及提示：

- HPV感染是宫颈癌的主要病因，大部分HPV感染会自行消退，与年龄及个人免疫能力有关。
- HPV基因分型检测是宫颈病变及宫颈癌筛查的重要手段。
- 低危型HPV感染能引起良性病变，如生殖器湿疣。
- 高危型HPV持续感染导致宫颈高级别病变的风险显著增加。

检测日期：2023年11月11日 检测者：余雅倩 审核者：康建忠

备注：本报告仅对所检测样本负责，结果分析和提示仅供临床参考。

大同瑞慈康复医院 12导联心电图报告

林丹 女 58岁

体检号:451050

病床号:

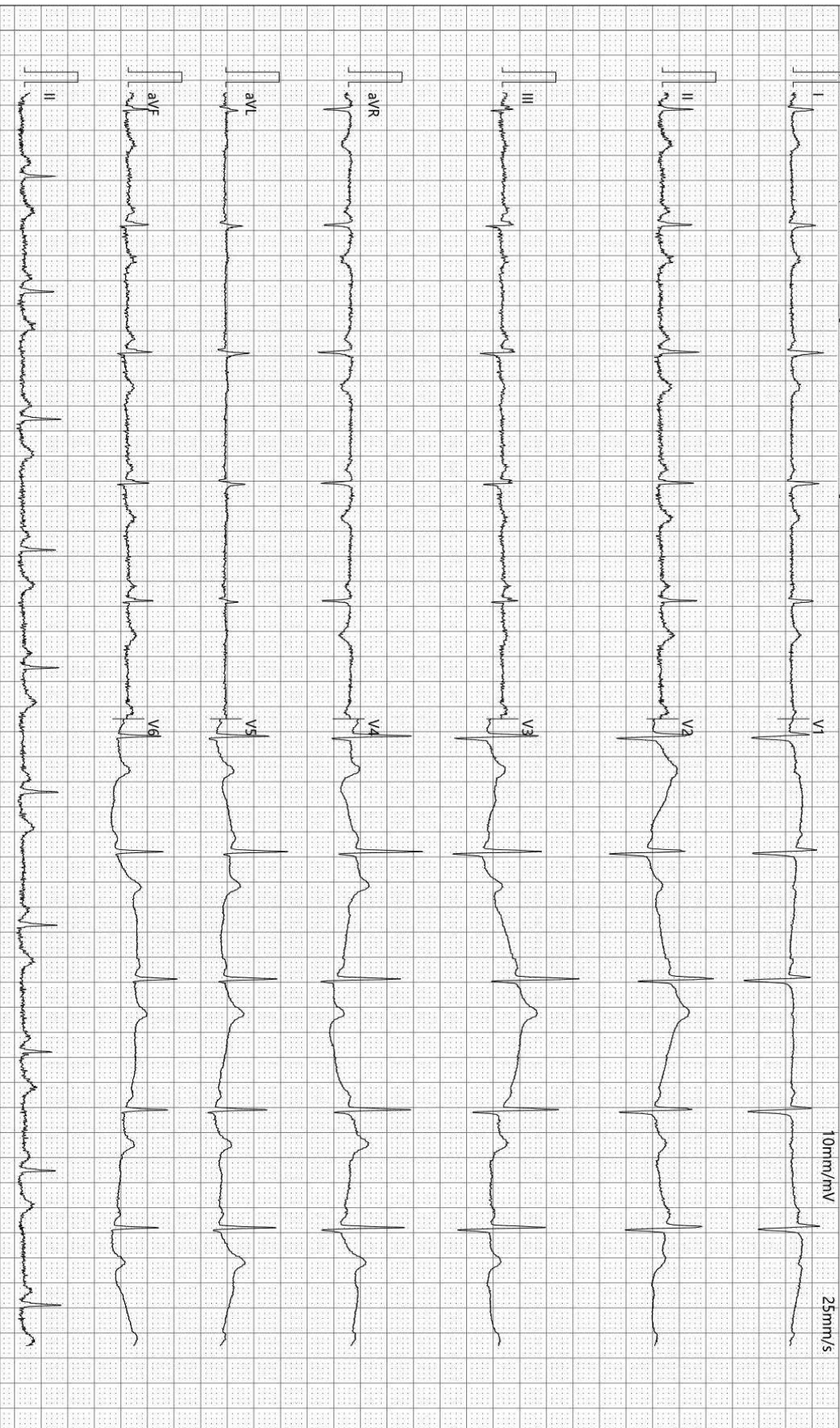
诊断结果:

窦性心律不齐

诊断医生:

张之生

HR	: 60bpm	[60 ~ 100bpm]
P	: 111 ↑ ms	[0 ~ 110ms]
PR	: 145ms	[120 ~ 200ms]
QRS	: 76ms	[60 ~ 100ms]
QT/QTc	: 398/398ms	[320 ~ 440/0 ~ 460ms]
P/QRS/T	: 76 ↑ /15/44deg.	[0 ~ 75/-30 ~ 90/0 ~ 75deg]
RV5/SV1	: 0.983/0.807mV	[0.0 ~ 2.5/0.0 ~ 2.0mV]



检查时间:2023-11-10 09:09:28

诊断时间:2023-11-10 09:27:05

SEMIP V1.90

仅供临床参考

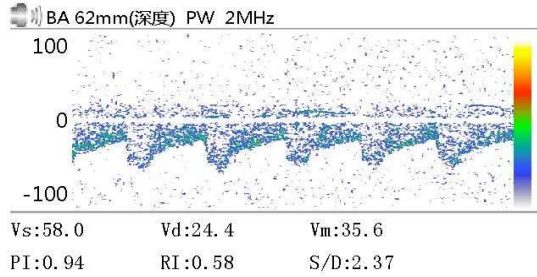
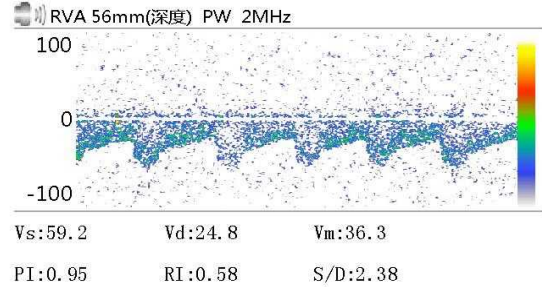
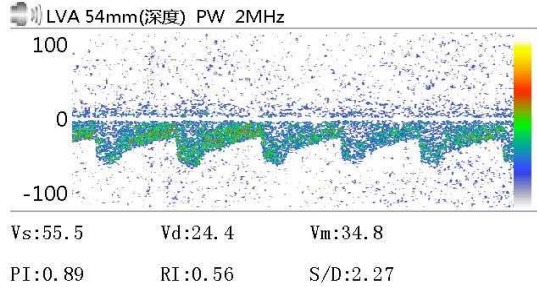
Text



大同瑞慈健康体检

颅内多普勒血流图 (TCD) 检查报告单

姓名: 林丹 性别: 女 年龄: 58 岁 检查号: 2309220945
 申请科室: 体检科 申请医师: 李菊蓉 检查类型: 颅内血管 床号:



Vs: Vd: Vm:
 PI: RI: S/D:

Vs: Vd: Vm:
 PI: RI: S/D:

Vs: Vd: Vm:
 PI: RI: S/D:

医生意见

结论: 椎-基底动脉脑血管超声未见异常。

李菊蓉

检查日期: 2023-11-10

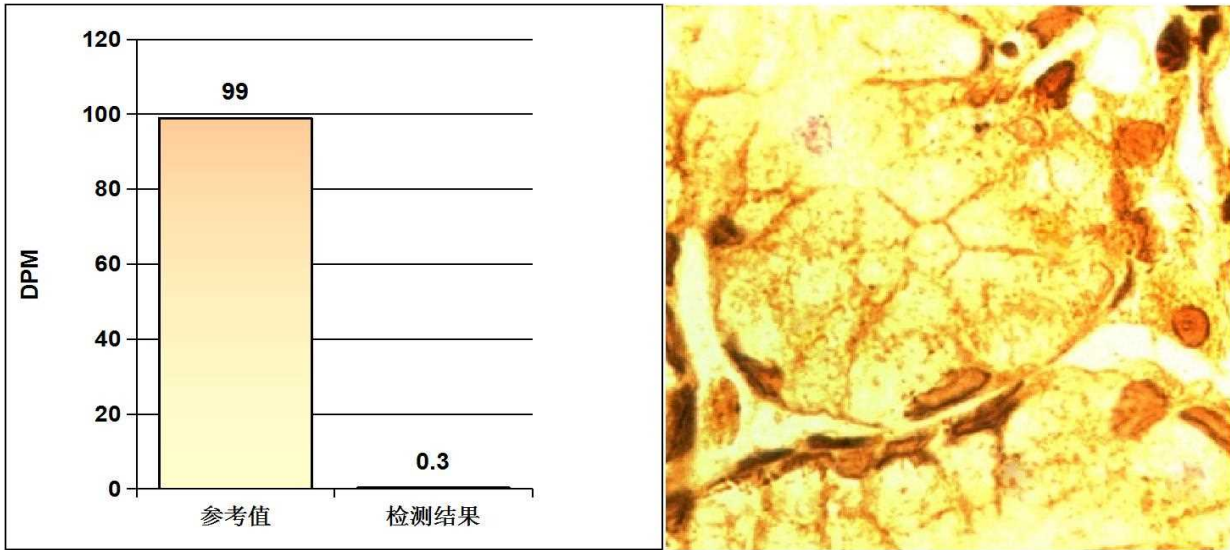
本报告单仅提供临床参考

大同瑞慈康复医院

¹⁴C呼气试验检验报告

姓名	林丹	年龄	58	性别	女
住院号	0	日期	2023/11/10 9:16:48	电话	0
送检医生	曹居杰	样品编号	7754	编号	2309220945

¹⁴C呼气试验



阳性参考值 (Disintegrations Per Minute(DPM)):

DPM值:	dpm > 2499	阳性++++
	1499 < dpm ≤ 2499	阳性+++
	499 < dpm ≤ 1499	阳性++
	149 < dpm ≤ 499	阳性+
	dpm ≤ 99	阴性
	99 < dpm ≤ 149	不确定

检测结果: **dpm= 0** **阴性**

医生建议: 注意保持健康及规律饮食

温馨提示: 您本次检测的结果为阴性

检测医生: 曹居杰

大同瑞慈健康体检

骨密度检测报告

受检者信息

受检者ID: 2309220945

姓名: 林丹

出生年月日: 1965/7/6

年龄: 58

性别: 女

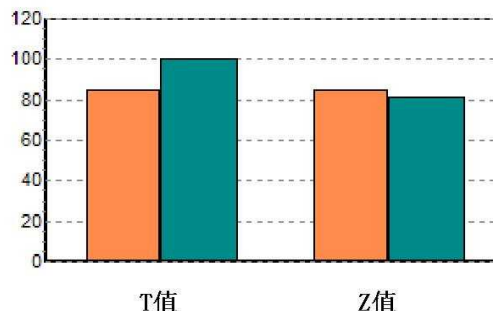
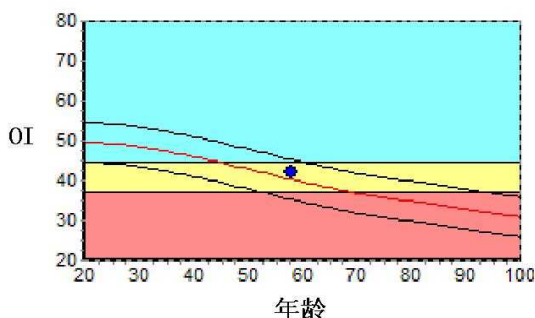
测定部位(右/左): 右

测定结果

测定日期: 2023/11/10 8:46:23

测试编号: 1/1

■ 受测者 ■ 平均值



数据库: Asia

OI: 42.2

SOS: 1367.8 m/s

T值: -1.49

Z值: 0.39


, BUA: 16.5

成人比: 85.0 %


同龄比: 104.8 %

OPR: N/A %


结果分析



正常



骨质减少



骨质疏松

注解

以上结论仅供参考

科室:

医生签名:

医院地址 大同瑞慈健康体检

地址 大同市平城区魏都大道79号

联系电话 0352-2824444

操作者 名燕凌

大同瑞慈健康体检

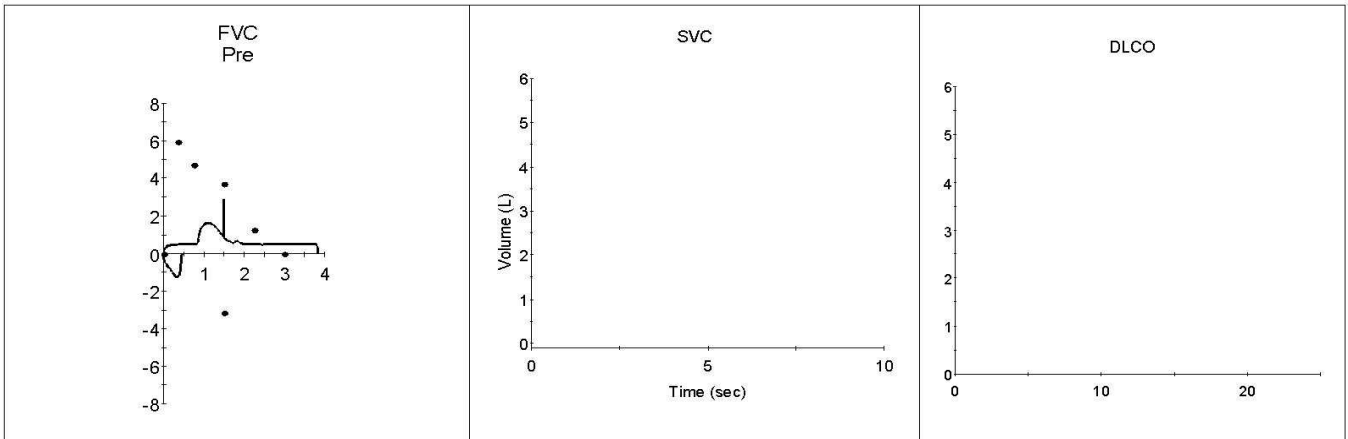
肺功能检验报告

姓名: 林丹	ID: 2309220945	BSA: 1.45	日期: 2023/11/10
医师:	身高: 155.00	年龄: 58	病房:
医生:	体重: 49.00	性别: Female	种族: <Unspecified>

Pre Test Comments:

Post Test Comments: 阻塞性通气功能障碍

	Pre-Bronch			Post-Bronch		
	<u>Actual</u>	<u>Pred</u>	<u>%Pred</u>	<u>Actual</u>	<u>%Pred</u>	<u>%Chng</u>
----用力肺活量 ----						
FVC (L)	3.80	2.99	127			
FEV1 (L)	1.51	2.32	64			
FEV1/FVC (%)	40	78	50			
FEF 25% (L/sec)	1.38	4.71	29			
FEF 75% (L/sec)	0.49	1.25	39			
FEF 25-75% (L/sec)	0.63	2.25	27			
FEF Max (L/sec)	1.63	5.93	27			
FIVC (L)	0.45					
FIF Max (L/sec)	1.24					



双源 CT 诊断图文报告

流水号: 2309220945

影像号: CT20231110030

姓名: 林丹

年龄: 58 岁

性别: 女

检查设备: 西门子量子双源 CT

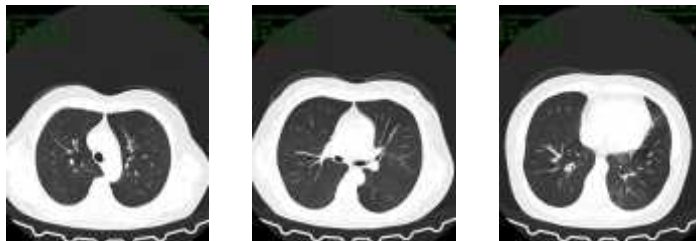体检号: 451050

申请医院: 本院

体检科室: 体检科

检查部位: 肺部双源 CT

经典图像:



影像所见:

胸廓对称, 骨性肋骨完整, 胸壁软组织结构良好, 两肺支气管血管纹理走行分布良好, 支气管束结构清晰, 右肺下叶间质密度增高, 间隔线增厚, 双肺通气良好。肺门结构未见异常。纵隔无偏移, 段以上支气管通畅。心影及大血管形态结构正常, 纵隔内未见肿大淋巴结。胸膜未见异常。

影像诊断:

右肺下叶间质改变

报告医师: 剧艳军

检查日期: 2023-11-11

审核医师: 剧艳军

报告日期: 2023-11-11

超声诊断图文报告

流水号: 2309220945

影像号: 1445599

姓名: 林丹

年龄: 58 岁

性别: 女

检查设备: Vivid E95

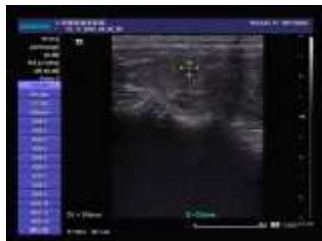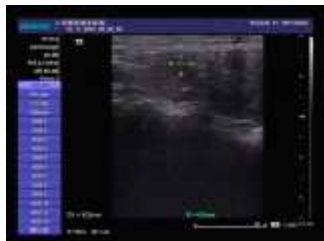体检号: 451050

申请医院: 本院

体检科室: 体检科

检查部位: 甲状腺彩超

经典图像:



影像所见:

甲状腺双侧叶形态正常, 包膜完整, 实质回声粗糙, 呈结节样改变, 左侧大者约 0.5*0.4cm, 右侧大者约 0.4*0.3cm, 边界清, 形态规则, CDFI: 未见异常血流信号。

双侧颈部未见明显肿大淋巴结。

影像诊断:

甲状腺弥漫性病变 请结合甲功

报告医师: 李菊蓉

检查日期: 2023-11-10

审核医师: 李菊蓉

报告日期: 2023-11-10

超声诊断图文报告

流水号: 2309220945

影像号: 1445601

姓名: 林丹

年龄: 58 岁

性别: 女

检查设备: Vivid E95

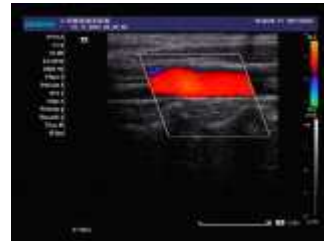
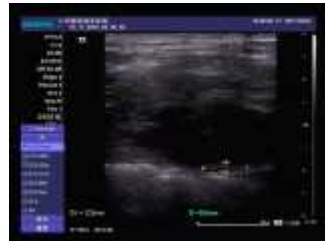体检号: 451050

申请医院: 本院

体检科室: 体检科

检查部位: 颈部血管彩超

经典图像:



影像所见:

右锁骨下动脉起始处探及混合回声斑, 大小约 2.2*9.5mm。双侧颈总动脉、颈内、颈外动脉起始段内中膜不增厚, 内壁欠光滑, 管壁未见明确强回声斑。CDFI: 血流充盈好。PW: 频谱形态正常。

双侧椎动脉走行正常, 椎动脉内径正常, 管壁不厚, 管腔内为无回声, CDFI: 血流充盈好。PW: 频谱正常。

	内径 mm	流速 cm/s	RI
左侧椎动脉	3.2	49.4	0.64
右侧椎动脉	3.1	48.2	0.66

影像诊断:

右锁骨下动脉起始处粥样斑块形成

报告医师: 李菊蓉

检查日期: 2023-11-10

审核医师: 李菊蓉

报告日期: 2023-11-10

超声诊断图文报告

流水号: 2309220945

影像号: 1445603

姓名: 林丹

年龄: 58 岁

性别: 女

检查设备: Vivid E95

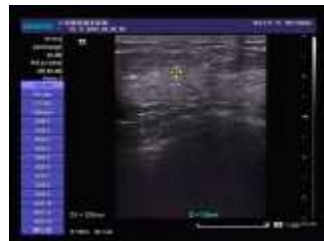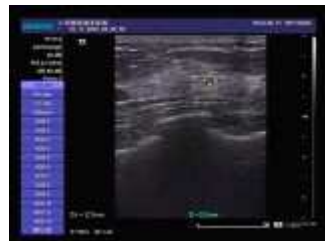体检号: 451050

申请医院: 本院

体检科室: 体检科

检查部位: 乳腺彩超

经典图像:



影像所见:

双侧乳腺腺体层次清晰, 右乳腺体厚 1.0cm, 左乳腺体厚 1.0cm, 乳导管未见扩张, 左乳 2 点位探及一低回声结节, 大小约 0.3*0.2cm, 右乳 10 点位探及一低回声结节, 大小约 0.2*0.2cm, 均形态规则, 边界清, CDFI: 未见异常血流信号。

双侧腋下未见明显肿大淋巴结。

影像诊断:

双侧乳腺结节 BI-RADS 3 级 定期复查

报告医师: 李菊蓉

检查日期: 2023-11-10

审核医师: 李菊蓉

报告日期: 2023-11-10

超声诊断图文报告

流水号: 2309220945

影像号: 1445605

姓名: 林丹

年龄: 58 岁

性别: 女

检查设备: Vivid E95

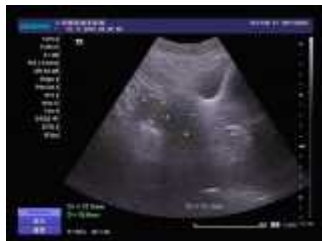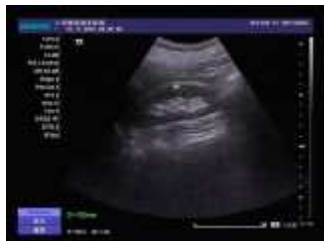体检号: 451050

申请医院: 本院

体检科室: 体检科

检查部位: 全腹彩超

经典图像:



影像所见:

肝脏大小形态正常, 包膜光滑完整, 实质回声细腻增强, 肝内管道系统走行欠清晰, 门静脉及肝内胆管不扩张。

胆囊大小形态正常, 壁不厚、光滑, 囊内透声好, 肝外胆管不扩张。

胰腺大小形态正常, 实质回声均匀, 主胰管不扩张。

脾脏大小形态正常, 实质回声均匀, 脾门静脉不宽。

双肾大小形态正常, 皮髓质分界清晰, 右肾内探及强回声斑, 直径约 0.3cm, 后伴声影, 双肾集合系统未见分离, 双侧输尿管未见扩张。

膀胱充盈佳, 未见明显异常。

绝经后子宫, 大小约 2.8*2.2*2.8cm, 肌壁回声均匀, 内膜线欠清晰, 宫颈厚约 2.0cm, 双侧附件区未见异常。

影像诊断:

1. 脂肪肝 (轻度)

2. 右肾结石

报告医师: 李菊蓉

检查日期: 2023-11-10

审核医师: 李菊蓉

报告日期: 2023-11-10