



2309220939

# 大同瑞慈健康体检

## 报 告 册

体检编号	451044	工号	438
姓名	张永妍		
性别	女	年龄	35岁
单位	中国银行大同分行		
部门	中国银行大同分行		
联系电话	15392650815		
体检日期	2023-11-11		

尊敬的张永妍女士您好！

首先，瑞慈健康体检全体员工欢迎您的光临，并对您的信任表示衷心的感谢！

您于 2023-11-11 （体检编号：451044）完成健康检查，本机构的各科医生已根据您的体检项目及结果，汇总成此份健康体检报告，并经总检医生审核。据此提出对您健康状况的综合分析及建议。

瑞慈健康体检倡导“大健康、大康复”，提出“健康是第一财富（Rich）”的人文理念。希望您仔细阅读并妥善地保管此份健康体检报告，并认真关注报告中的提示与建议，若您对报告内容有任何疑问，可直接与瑞慈健康体检客服部联系，进一步咨询。

健康体检咨询电话：**0352-2824444**

客户服务咨询电话：**0352-2830597**

**400-6112995**

瑞慈健康体检报告由下列内容组成：

第一部分：主检报告

第二部分：分科分项结果

第三部分：检验报告

第四部分：附表

## 主检报告

### 检查综述

- 1、【身高、体重、血压】（1）体重指数 18.34：体重偏低
- 2、【耳鼻喉科】（1）鼻腔：鼻前庭疔肿
- 3、【肺部双源 CT】左肺上叶纤维粘连
- 4、【心电图】1. 窦性心律不齐
- 5、【全腹彩超】盆腔积液

### 医生建议

#### 【体重偏低】：

(1) 体重指数是判断体重超标或偏低的主要指标。体重是反映和衡量一个人健康状况的重要标志之一，过胖和过瘦都不利于健康，身高体重不协调也不会给人以美感。体重的变化，还会直接反映身体长期的热量平衡状态。

(2) 当需要比较及分析一个人的体重对于不同身高的人所带来的健康影响时，体重指数是一个中立而可靠的指标。其主要适用于需要体重测试、体型肥胖和全身检查的人群。

(3) 体重指数（BMI）是世界卫生组织推荐的国际统一使用的肥胖分型标准，也是目前国际上常用的衡量人体胖瘦程度以及是否健康的一个标准，其计算方式为： $BMI = \text{体重（千克）} / \text{身高（米} \times \text{米）}$ 。成人的标准值是 BMI 18.5-23.9 之间。低于 18.5 为体重指数偏低；高于 23.9 则为体重指数偏高。

(4) 体重指数偏低首先应该排除胃肠道（如消化不良）、甲状腺等疾患，及其他影响身体健康的不良因素，如睡眠不足、睡眠障碍、精神压力等。长期的体重指数偏低会导致营养不良，造成自身抵抗力、免疫力较低，出现消瘦、头晕等症状。

(5) 饮食原则，注意营养素的合理搭配，宜高热量（肉类、淀粉类）、高蛋白、高维生素、低脂肪、低纤维素饮食为主，少食油炸类及难消化的、冰冷的食物并逐渐增加营养物质的摄入量。

(6) 运动可促进体内激素的合理调配，应该选择适合个人健康的运动方式。保持生活规律、心情舒畅和充足的睡眠。

#### 【鼻前庭疔肿】：

- (1) 建议耳鼻喉科诊断治疗

#### 【左肺上叶纤维粘连】：

- (1) 建议呼吸内科诊断治疗。

#### 【窦性心律不齐】：

- (1) 供内科临床参考，可见于正常人，无重要临床意义。
- (2) 见于正常人，是一种随呼吸节律而变化的正常心律。

#### 【盆腔积液】：

(1) 盆腔积液是一种表现，而不是一种疾病，可分为生理性积液和病理性积液两种。生理性积液见于部分正常女性在月经期或排卵期，含有少量的积液。病理性积液可在盆腔炎、附件炎和子宫内膜异位症等疾病下产生的。

(2) 建议月经干净 3、4 天后复查，如复查仍提示积液或有腹部疼痛等不适症状，不排除盆腔炎症，建议妇科诊治。

汇总医生： 丁昊炜

主检日期： 2023-11-16

主检医生：

## 分科结果

## 身高、体重、血压

项目名称	检查结果	项目名称	检查结果
身高	170cm	体重	53kg
血压	115/61mmHg		

**\*小结：**

(1) 体重指数 18.34：体重偏低

操作员：陈红锦

检查日期:2023-11-15

检查医生：名燕凌

## 内科

项目名称	检查结果	项目名称	检查结果
心率	68 次/min	心律	齐
心脏杂音	无	心界	正常
肺部	正常	呼吸音	呼吸音清
啰音	未闻及	叩诊	叩诊呈清音
腹部触诊	腹部平软	发育	正常
肝胆	肋下未触及	脾脏	肋下未触及
双肾	无叩击痛	肠鸣音	正常
营养	良好	神经系统	正常
生理反射	生理反射存在	病理反射	病理反射未引出
颅神经	正常	运动功能	正常
深浅感觉	正常	其它	无异常发现
既往史	无		

**\*小结：**

未见异常

操作员：杨淑兰

检查日期:2023-11-12

检查医生：杨淑兰

## 外科（女）

项目名称	检查结果	项目名称	检查结果
皮肤	正常	甲状腺	无肿大
浅表淋巴结	无肿大	肛门	拒检
泌尿外生殖器	正常	四肢关节	未见异常
腹股沟	未见异常	足背动脉	正常
紫绀	无	色素沉着	无
脱毛	无	脱色	无
浮肿	无	皮下结节	无
头颅	正常	颈部	正常
乳腺	正常	脊柱	正常
直肠	未检	皮肤黄疸	无
四肢	活动正常	其他	无

## \*小结:

未见异常

操作员：魏利平

检查日期:2023-11-11

检查医生：魏利平

## 眼科

项目名称	检查结果	项目名称	检查结果
视力(左)	镜 1.0	视力(右)	镜 1.0
辨色力	正常	眼睑	正常
结膜	正常	泪器	正常
角膜	正常	虹膜	正常
瞳孔	正常	晶状体	正常
玻璃体	正常	眼底	未见异常

## \*小结:

未见异常

操作员：田野青

检查日期:2023-11-11

检查医生：田野青

耳鼻喉科

项目名称	检查结果	项目名称	检查结果
听力(左)	正常	听力(右)	正常
外耳道	正常	鼓膜	正常
鼻窦	正常	鼻中隔	正常
鼻腔	鼻前庭疔肿	扁桃体	无肿大
嗅觉	正常	咽喉	正常

\*小结：

(1) 鼻腔：鼻前庭疔肿

操作员：王存宝

检查日期：2023-11-11

检查医生：王存宝

## 检验报告

## 血流变

项目名称	检查结果	单位	参考值	提示
全血粘度高切 200/s	3.82	mpas	3.36--4.32	
全血粘度中切 100/s	4.07	mpas	3.43--4.59	
全血粘度中切 50/s	4.42	mpas	3.85--5.45	
全血还原粘度高切	6.16	mpas	3.69--8.74	
全血还原粘度低切	35.08	mpas	26.87--47.57	
血浆粘度	1.42	mpas	1.26--1.70	
血沉(ESR)	9.60	mm/h	0--20	
红细胞压积	0.39	L/L	0.35--0.45	
红细胞聚集指数	3.95		3.19--5.33	
红细胞变形指数	0.84		0.53--1.11	
红细胞刚性指数	4.34		2.17--6.94	
血沉方程 K 值	28.95	mm/h	0--80.48	
全血粘度 1/s	15.10	mpas	13.79--17.91	
全血高切相对指数	2.69		1.9--3.4	
全血低切相对指数	10.63		8.1--14.2	

## \*小结:

未见异常

操作员：梁可欣

检查日期:2023-11-11

检查医生:陈建国

## 传染四项

项目名称	检查结果	单位	参考值	提示
乙肝表面抗原	阴性 (-)		阴性 (-)	
丙型肝炎病毒抗体	阴性 (-)		阴性 (-)	
梅毒抗体	阴性 (-)	S/CO	阴性 (-)	

艾滋病病毒抗体	阴性 (-)		阴性 (-)	
---------	--------	--	--------	--

**\*小结:**

未见异常

操作员：李丹 检查日期:2023-11-11 检查医生:陈建国

**肝功七项**

项目名称	检查结果	单位	参考值	提示
总蛋白(T PROT)	72.9	g/L	65--85	
白蛋白(ALB)	45.60	g/L	40--55	
球蛋白(GLB)	27.30	g/L	15--35	
白蛋白/球蛋白(ALB/GLB)	1.67		1.0--2.5	
总胆红素(TBIL)	18.70	umol/L	0--21	
丙氨酸氨基转移酶(ALT)	12.00	U/L	7--40	
门冬氨酸氨基转移酶(AST)	16.00	U/L	13--35	

**\*小结:**

未见异常

操作员：王文静 检查日期:2023-11-11 检查医生:陈建国

**心肌酶谱**

项目名称	检查结果	单位	参考值	提示
乳酸脱氢酶(LDH)	131.00	U/L	120--250	
肌酸激酶(CK)	43.00	U/L	40--200	
肌酸激酶同工酶(CK-Mb(M))	3	U/L	0--25	
高敏肌钙蛋白 (Tnl)	2.50	pg/ml	0--46.47	

**\*小结:**

未见异常

操作员：王文静 检查日期:2023-11-11 检查医生:陈建国

血凝四项

项目名称	检查结果	单位	参考值	提示
凝血酶原时间(PT)	12.3	秒	9.3--14	
活化部分凝血活酶时间 (APTT)	42.9	秒	27.9--43.3	
凝血酶时间 (TT)	14.3	秒	14--21	
纤维蛋白原(FIB)	2.64	g/L	2--4	
国际标准化比值(INR)	1.1	INR	0.85--1.15	

\*小结:

未见异常

操作员：李丹 检查日期:2023-11-11 检查医生:陈建国

血常规（五分类）

项目名称	检查结果	单位	参考值	提示
白细胞(WBC)	5.54	10 <sup>9</sup> /L	3.5--9.5	
淋巴细胞绝对值(LY#)	1.56	10 <sup>9</sup> /L	1.1--3.2	
淋巴细胞百分比(LY%)	28.1	%	20--50	
中性粒细胞绝对值(GR#)	3.44	10 <sup>9</sup> /L	1.8--6.3	
中性粒细胞百分比(GR%)	62.2	%	40--75	
嗜碱性粒细胞绝对值(BA#)	0.01	10 <sup>9</sup> /L	0--0.06	
嗜碱性粒细胞百分比 (BA%)	0.2	%	0--1.0	
嗜酸性粒细胞绝对值(EO#)	0.12	10 <sup>9</sup> /L	0.02--0.52	
嗜酸性粒细胞百分比 (EO%)	2.1	%	0.4--8.0	
血小板(PLT)	201	10 <sup>9</sup> /L	125--350	
血小板分布宽度(PDW)	16.1	%	15--17	
平均血小板体积(MPV)	9.6	fl	6.0--14.0	
血小板压积(PCT)	0.194	%	0.11--0.28	

红细胞(RBC)	4.51	10 <sup>12</sup> /L	3.8--5.1	
血红蛋白	133	g/L	115--150	
红细胞压积(HCT)	39.4	%	35--45	
红细胞平均体积(MCV)	87.5	fl	82--100	
平均血红蛋白含量(MCH)	29.5	pg	27--34	
平均血红蛋白浓度(MCHC)	337	g/L	316--354	
单核细胞绝对值(MO#)	0.41	10 <sup>9</sup> /L	0.1--0.60	
单核细胞百分比(MO%)	7.4	%	3--10	
红细胞分布宽度标准差(RDW-SD)	40.1	fl	35--56	
红细胞分布宽度变异系数(RDW-CV)	12.0	%	10.6--16.6	
大血小板比率	23.3	%	11--45	
大血小板数目	47	10 <sup>9</sup> /L	30--90	
未成熟粒细胞数目	0.01	10 <sup>9</sup> /L	0--999	
未成熟粒细胞百分比	0.2	%	0--100	
有核红细胞数目	0.000	10 <sup>9</sup> /L	0--9999	
有核红细胞百分比	0.00	/100WBC	0--9999	

**\*小结:**

未见异常

操作员：李丹 检查日期:2023-11-11 检查医生:陈建国

**肾功三项**

项目名称	检查结果	单位	参考值	提示
肌酐(CREA)	65.00	umol/L	41--73	
尿酸(UA)	262.00	umol/L	140--340	
尿素测定(Urea)	2.90	mmol/L	2.6--7.5	

**\*小结:**

未见异常

操作员：王文静 检查日期:2023-11-11 检查医生:陈建国

### 空腹血糖

项目名称	检查结果	单位	参考值	提示
葡萄糖(GLU)	3.92	mmol/L	3.89--6.1	

**\*小结:**

未见异常

操作员：王文静 检查日期:2023-11-11 检查医生:陈建国

### 血脂四项

项目名称	检查结果	单位	参考值	提示
动脉硬化指数	1.59		1.31--3.19	
总胆固醇(CHOL)	4.15	mmol/L	2.59--5.2	
甘油三脂(TG)	1.01	mmol/L	0.7--1.7	
低密度脂蛋白(LDL)	2.32	mmol/L	0--4.13	
高密度脂蛋白(HDL)	1.46	mmol/L	0.77--1.55	

**\*小结:**

未见异常

操作员：王文静 检查日期:2023-11-11 检查医生:陈建国

# 大同瑞慈康复医院 12导联心电图报告

张永妍 女 35岁 体检号:451044

病床号:

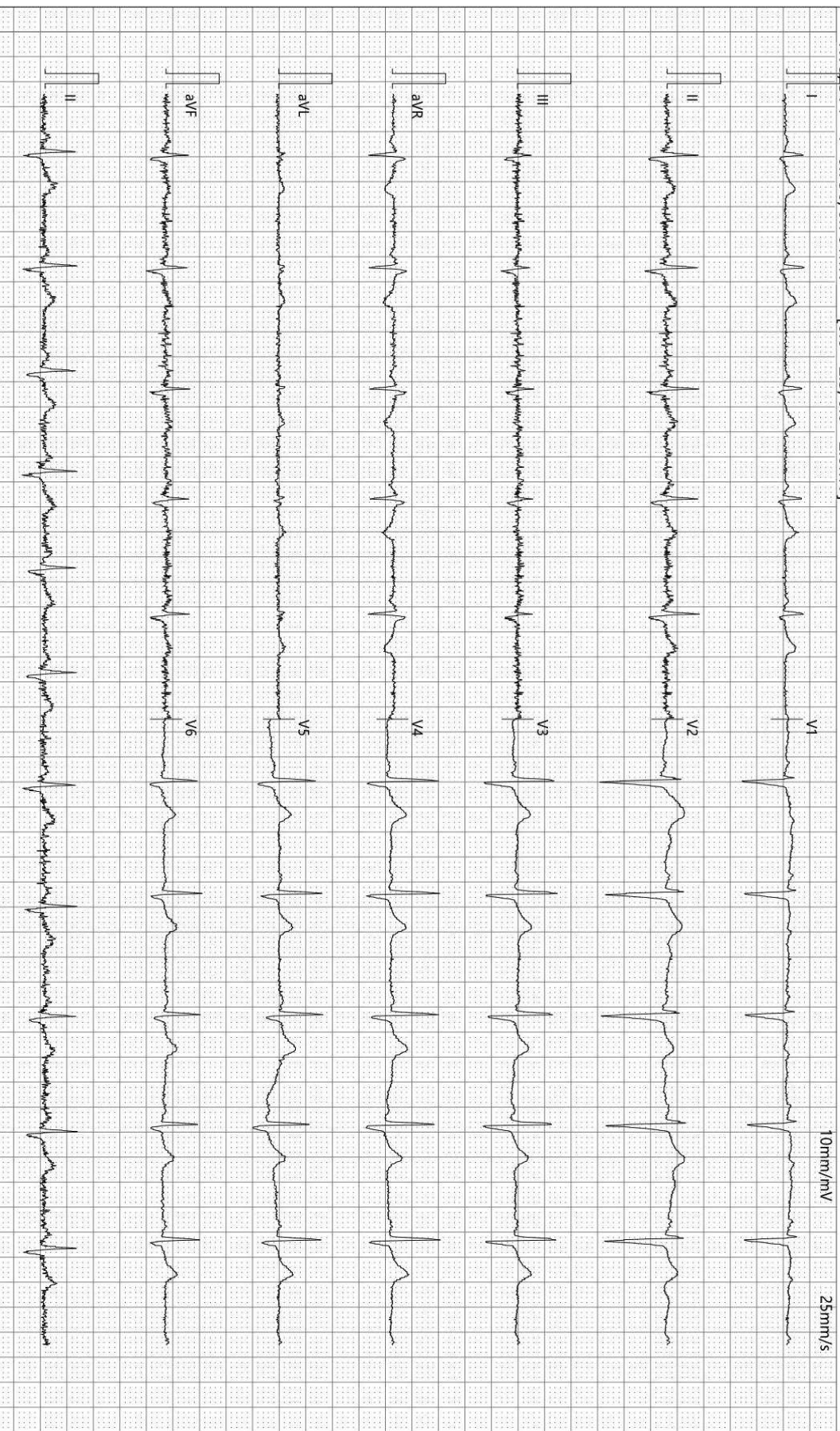
诊断结果:

窦性心律不齐

诊断医生:

*张永生*

HR	: 68bpm	[60 ~ 100bpm]
P	: 107ms	[0 ~ 110ms]
PR	: 140ms	[120 ~ 200ms]
QRS	: 99ms	[60 ~ 100ms]
QT/QTc	: 401/428ms	[320 ~ 440/0 ~ 460ms]
P/QRS/T	: 59/41/41deg.	[0 ~ 75/-30 ~ 90/0 ~ 75deg]
RV5/SV1	: 0.796/0.761mV	[0.0 ~ 2.5/0.0 ~ 2.0mV]



检查时间:2023-11-11 10:50:35

诊断时间:2023-11-11 11:02:23

SEMIP V1 90

仅供临床参考


Text




# 大同瑞慈健康体检

## 颅内多普勒血流图 (TCD) 检查报告单

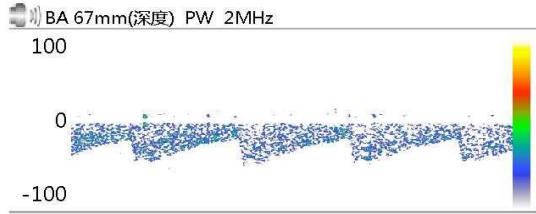
姓名: 张永妍      性别: 女      年龄: 35 岁      检查号: 2309220939  
 申请科室: 体检科      申请医师: 李菊蓉      检查类型: 颅内血管      床号:



Vs:60.0      Vd:24.8      Vm:36.6  
 PI:0.96      RI:0.59      S/D:2.42



Vs:53.0      Vd:22.8      Vm:32.8  
 PI:0.92      RI:0.57      S/D:2.33



Vs:54.7      Vd:22.8      Vm:33.4  
 PI:0.95      RI:0.58      S/D:2.40

Vs:      Vd:      Vm:  
 PI:      RI:      S/D:

Vs:      Vd:      Vm:  
 PI:      RI:      S/D:

Vs:      Vd:      Vm:  
 PI:      RI:      S/D:

### 医生意见

结论: 椎-基底动脉脑血管超声未见异常。

李菊蓉

检查日期: 2023-11-14

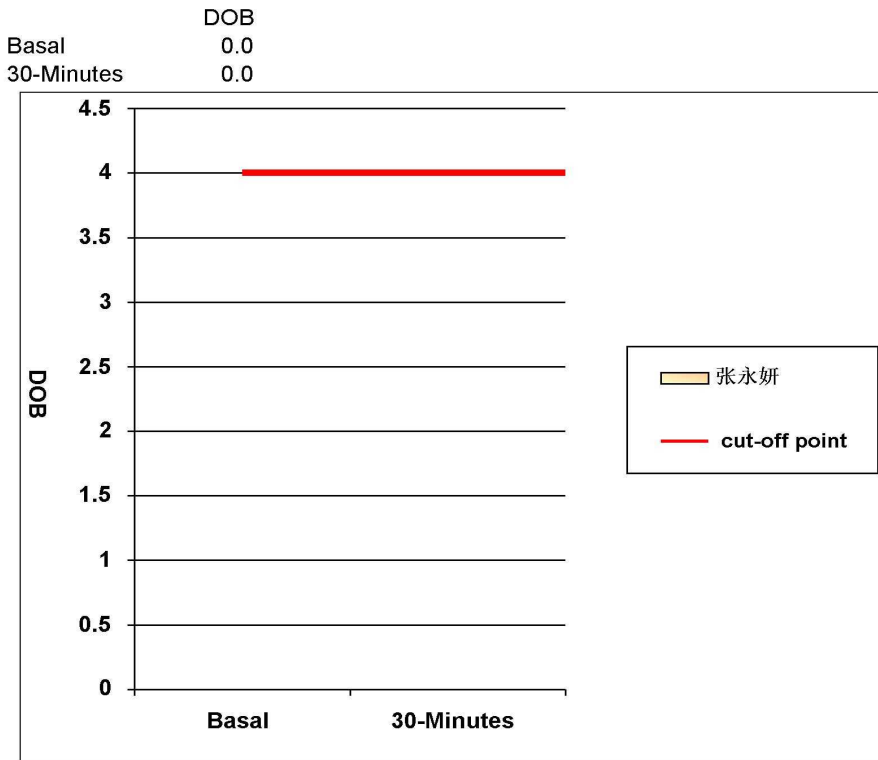
本报告单仅提供临床参考

# 大同瑞慈健康体检

## <sup>13</sup>C呼气试验检验报告

患者姓名	张永妍	年龄	35	性别	女
患者 ID	2309220939	日期	2023年11月11日	联系电话	
申请医生		备注		设备型号	YH08

### <sup>13</sup>C呼气试验



阳性参考值 (Delta Over Baseline(DOB)):

30分钟的DOB值:	≥ 4.0	阳性+
	< 4.0	阴性-

检测结果: **DOB= 0**      **阴性-**

结论: 您本次检测结果为阴性, 正常, 无感染

检测医生: 曹居杰

# 大同瑞慈健康体检

## 骨密度检测报告

### 受检者信息

受检者ID: 2309220939  
姓名: 张永妍  
出生年月日: 1988/8/15

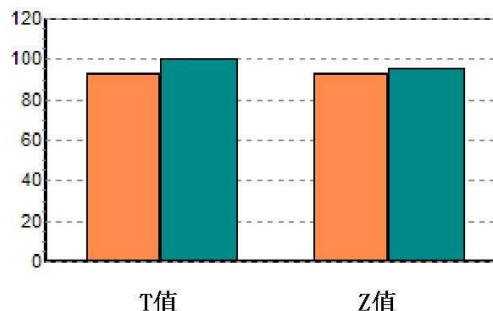
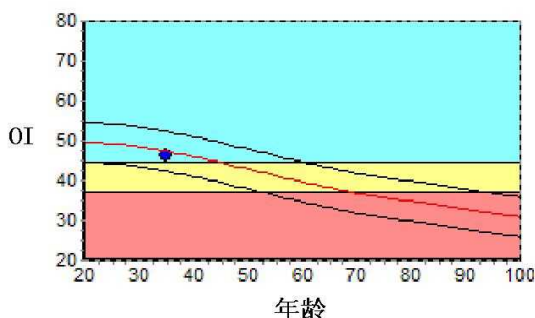
年龄: 35  
性别: 女  
测定部位(右/左): 右

### 测定结果

测定日期: 2023/11/11 11:13:35

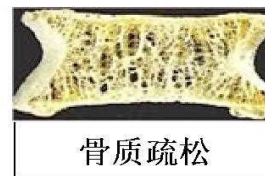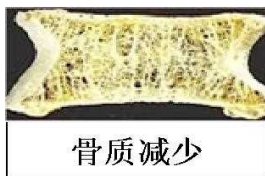测试编号: 1/1

受测者 平均值



数据库:	Asia	成人比:	92.9	%
OI:	46.1	同龄比:	97.5	%
SOS:	1360.6 m/s	OPR:	N/A	%
T值:	-0.70			
Z值:	-0.24			

### 结果分析



### 注解

以上结论仅供参考

科室:

医生签名:

医院地址 大同瑞慈健康体检  
地址 大同市平城区魏都大道79号

联系电话 0352-2824444  
操作者 名燕凌

## 双源 CT 诊断图文报告

流水号: 2309220939

影像号: CT20231111125

姓名: 张永妍

年龄: 35 岁

性别: 女

检查设备: 西门子量子双源 CT

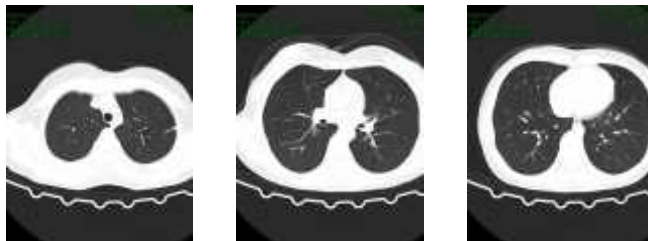
体检号: 451044

申请医院: 本院

体检科室: 体检科

检查部位: 肺部双源 CT

### 经典图像:



### 影像所见:

胸廓对称, 骨性肋骨完整, 胸壁软组织结构良好, 两肺支气管血管纹理走行分布良好, 支气管束结构清晰, 左肺上叶纤维粘连线。双肺通气良好。肺门结构未见异常。纵隔无偏移, 段以上支气管通畅。心影及大血管形态结构正常, 纵隔内未见肿大淋巴结。胸膜未见异常。

### 影像诊断:

左肺上叶纤维粘连

报告医师: 剧艳军

检查日期: 2023-11-11

审核医师: 剧艳军

报告日期: 2023-11-11

## 超声诊断图文报告

流水号: 2309220939

影像号: 1449073

姓名: 张永妍

年龄: 35 岁

性别: 女

检查设备: Vivid E95

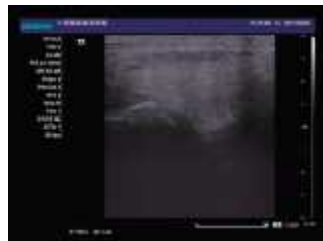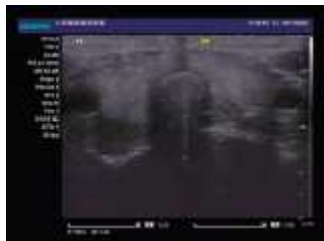体检号: 451044

申请医院: 本院

体检科室: 体检科

检查部位: 甲状腺彩超

经典图像:



影像所见:

甲状腺双侧叶形态正常, 包膜完整, 实质回声均匀, CDFI: 未见异常血流信号。  
双侧颈部未见明显肿大淋巴结。

影像诊断:

甲状腺双侧叶未见异常

报告医师: 李菊蓉

检查日期: 2023-11-14

审核医师: 李菊蓉

报告日期: 2023-11-14

## 超声诊断图文报告

流水号: 2309220939

影像号: 1449075

姓名: 张永妍

年龄: 35 岁

性别: 女

检查设备: Vivid E95

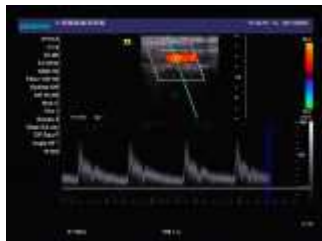
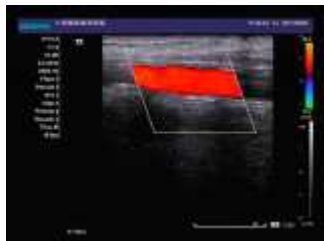
体检号: 451044

申请医院: 本院

体检科室: 体检科

检查部位: 颈部血管彩超

经典图像:



影像所见:

右锁骨下动脉起始处、双侧颈总动脉、颈内、颈外动脉起始段内中膜不增厚，内壁欠光滑，管壁未见明确强回声斑。CDFI: 血流充盈好。PW: 频谱形态正常。

双侧椎动脉走行正常，椎动脉内径正常，管壁不厚，管腔内为无回声，CDFI: 血流充盈好。PW: 频谱正常。

影像诊断:

双侧颈动脉、椎动脉未见明显异常

报告医师: 李菊蓉

检查日期: 2023-11-14

审核医师: 李菊蓉

报告日期: 2023-11-14

## 超声诊断图文报告

流水号: 2309220939

影像号: 1449077

姓名: 张永妍

年龄: 35 岁

性别: 女

检查设备: Vivid E95

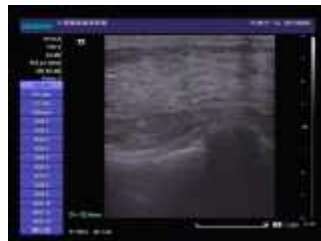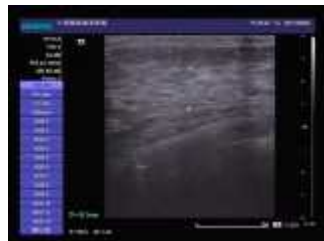体检号: 451044

申请医院: 本院

体检科室: 体检科

检查部位: 乳腺彩超

经典图像:



影像所见:

双侧乳腺腺体层次清晰, 右乳腺体厚 0.9cm, 左乳腺体厚 1.0cm, 乳导管未见扩张, 未见明显占位性病变, CDFI: 未见异常血流信号。

双侧腋下未见明显肿大淋巴结。

影像诊断:

双侧乳腺未见明显异常

报告医师: 李菊蓉

检查日期: 2023-11-14

审核医师: 李菊蓉

报告日期: 2023-11-14

## 超声诊断图文报告

流水号: 2309220939

影像号: 1449079

姓名: 张永妍

年龄: 35 岁

性别: 女

检查设备: Vivid E95

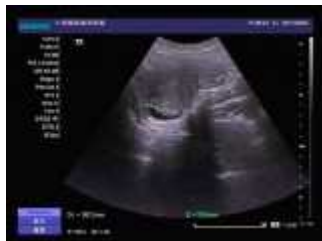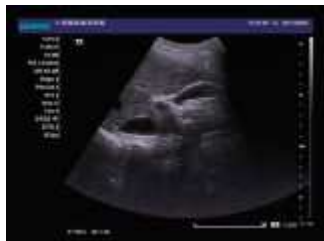体检号: 451044

申请医院: 本院

体检科室: 体检科

检查部位: 全腹彩超

### 经典图像:



### 影像所见:

肝脏大小形态正常, 包膜光滑完整, 实质回声均匀, 肝内管道系统走行清晰, 门静脉及肝内胆管不扩张。

胆囊大小形态正常, 壁不厚、光滑, 囊内透声好, 肝外胆管不扩张。

胰腺大小形态正常, 实质回声均匀, 主胰管不扩张。

脾脏大小形态正常, 实质回声均匀, 脾门静脉不宽。

双肾大小形态正常, 皮髓质分界清晰, 集合系统未见分离, 双侧输尿管未见扩张。

膀胱充盈欠佳。

后位子宫, 大小约 5.3\*4.6\*5.0cm, 肌壁回声均匀, 内膜线清晰, 厚 0.7cm, 宫颈厚约 2.4cm, 双侧附件区未见异常。

子宫后方探及液性暗区, 范围约 3.6\*1.1cm。

### 影像诊断:

盆腔积液

报告医师: 李菊蓉

检查日期: 2023-11-14

审核医师: 李菊蓉

报告日期: 2023-11-14



大同市医学影像研究中心

注: 本报告仅供临床医生参考!

地址: 大同市魏都大道 79 号。若有疑问, 请致电: 0352---2830580