



2309220937

大同瑞慈健康体检

报 告 册

体检编号	451042	工号	436
姓名	霍雁平		
性别	女	年龄	54岁
单位	中国银行大同分行		
部门	中国银行大同分行		
联系电话	18634423192		
体检日期	2024-12-21		

尊敬的霍雁平女士您好！

首先，瑞慈健康体检全体员工欢迎您的光临，并对您的信任表示衷心的感谢！

您于 2024-12-21 （体检编号：451042）完成健康检查，本机构的各科医生已根据您的体检项目及结果，汇总成此份健康体检报告，并经总检医生审核。据此提出对您健康状况的综合分析及建议。

瑞慈健康体检倡导“大健康、大康复”，提出“健康是第一财富（Rich）”的人文理念。希望您仔细阅读并妥善地保管此份健康体检报告，并认真关注报告中的提示与建议，若您对报告内容有任何疑问，可直接与瑞慈健康体检客服部联系，进一步咨询。

健康体检咨询电话：0352-2824444

客户服务咨询电话：0352-2830597

400-6112995

瑞慈健康体检报告由下列内容组成：

第一部分：主检报告

第二部分：分科分项结果

第三部分：检验报告

第四部分：附表

主检报告

检查综述

- 【外科（女）】（1）肛门：混合痔
- 【血常规（五分类）】血小板压积(PCT)偏高(0.287%)
- 【血脂四项】总胆固醇(CHOL)偏高(6.96 mmol/L) 甘油三脂(TG)偏高(2.03 mmol/L) 高密度脂蛋白(HDL)偏高(1.73 mmol/L)
- 【尿液分析+尿沉渣】白细胞尿偏高(69 个/u1) 维生素 C3+ 鳞状上皮细胞偏高(21 /HP) 粘液丝偏高(14 /HP) 尿白细胞(LEU)2+
- 【传染四项】乙肝表面抗原(阳性(+))
- 【肺部双源CT】两肺下叶间质纤维粘连
- 【妇科内诊】子宫肌瘤
- 【心电图】1.窦性心律 2.肢导低电压
- 【全腹彩超】子宫肌瘤（多发）
- 【眼科】（1）镜0.6 （2）镜0.6
- 【C13检测幽门螺杆菌】阳性+

医生建议

【混合痔】：

- （1）由于直肠上、下静脉丛相互吻合，静脉曲张时相互影响，使上下静脉丛均发生曲张，称为混合痔。临床上可表现为便血、痔块脱出、疼痛、瘙痒等。
- （2）请您合理调节饮食，多吃水果和青菜，少吃刺激性食物。养成良好大便习惯，不宜久坐、久站，要适时改变体位，多作提肛运动。
- （3）痔的初期和无症状静止的痔，只需增加纤维性食物，改变不良的大便习惯，不需特殊治疗。有症状者可局部应用抗生素控制感染，或外敷痔疮膏、注射疗法、手术等治疗。建议往肛肠科就诊，在专科医生指导下选用合适的治疗方法。

【血小板压积(PCT)偏高】：

- （1）血小板压积是指外周血中血小板的容积占血液容积的百分比。血小板压积偏高，如果在血小板数目正常的情况下，可不作考虑。如果血小板数目明显增高，建议往血液科进一步复查，以明确诊断。

【总胆固醇(CHOL)偏高】：

- （1）总胆固醇是脂质的主要成分之一，其数量受年龄、家族、性别、饮食、遗传等多种因素影响。总胆固醇对人体生长发育以及新陈代谢有重要的作用，正常值是2.59-5.20mmol/L。
- （2）总胆固醇升高后，会增加类脂物质的堆积，会产生更多的血管斑块，进而增加心脑血管疾病的风险。大于5.21-5.69mmol/L是胆固醇的临界偏高，即使是一个完全健康的人，只要总胆固醇>7.2mmol/L或低密度脂蛋白>4.9mmol/L，未来发生心脑血管的风险就明显增高，应该马上治疗。
- （3）总胆固醇升高根据病因可分为两大类：一是原发性，是由于遗传因素缺陷所致，另一种是继发性，可引起其升高的疾病主要有糖尿病、高血压、甲减、肝肾疾病等。
- （4）降低总胆固醇的治疗中，原发性偏高应积极应用降脂药，曾经选择他汀类药物，胆固醇不能达标的，可联合用药（如依折麦布等）。
- （5）如果总胆固醇偏高，且患者有糖尿病、高血压、甲减、肝肾疾病或者已经发生心脑血管疾病的人更应积极用药，控制降低疾病风险。
- （6）戒烟，增强运动，采用低脂、低糖饮食，少食富含脂肪、胆固醇及饱和脂肪酸的食物，多进食蔬菜、水果、豆制品、粗粮、鱼和高纤维食品。

(7)必要时在医师指导下使用降脂药物治疗，并前往内分泌科复诊。

【甘油三酯(TG)偏高】：

- (1)甘油三酯是甘油和脂肪酸所构成的有机化合物，甘油三酯测定是脂类代谢的重要指标之一。
- (2)甘油三酯增高与冠心病的发生有着重要的相关性，随年龄增大而有上升的趋势，其增高最常见于高脂和过量糖类饮食、肥胖等。
- (3)甘油三酯主要功能是为机体提供能量，其正常值在 0.7-1.7mmol/L 之间，1.7-2.29mmol/L 为边缘增高，提示应该注意饮食和运动了。
- (4)甘油三酯大于 2.3mmol/L，就称为高甘油三酯血症。甘油三酯增高虽然不会直接导致血管斑块的形成，但也会间接引起心脑血管疾病风险增加，同时，当甘油三酯大于 5.6mmol/L 时，还会增加急性胰腺炎的风险，所以降低甘油三酯的基础主要是控制饮食，饮食控制不佳可以选择药物治疗。
- (5)生活方式的干预是控制甘油三酯水平升高的基础，包括减重，增加运动量，限制酒精摄入以及避免食用果糖和高碳水化合物食物。多食蔬菜水果，定期复查。
- (6)明显增高者在医师的指导下使用降脂药物治疗，首选他汀和贝特类药物。

【高密度脂蛋白(HDL)偏高】：

- (1)高密度脂蛋白(HDL)主要在肝脏合成，具有抗动脉粥样硬化的功能，是冠心病的保护因子。高密度脂蛋白(HDL)能将周围组织包括动脉壁内的胆固醇运转到肝脏进行代谢，是一种抗动脉粥样硬化的血浆脂蛋白。
- (2)高密度脂蛋白(HDL)的含量与心血管的发病率和病变程度呈负相关，即高密度脂蛋白(HDL)减低，患冠心病的危险性增加；高密度脂蛋白(HDL)含量增高，患冠心病的危险性降低。
- (3)高密度脂蛋白(HDL)对冠心病的临床诊断是一个重要的参考指标。它的升高是临床冠心病保护因子之一，并能防治和延缓动脉粥样硬化的发展。
- (4)血清中高密度脂蛋白(HDL)的降低，预示着冠心病的出现。临床上常同时测定高密度脂蛋白(HDL)和血清总胆固醇，并根据它们的比值作为冠心病的信息指标。
- (5)高密度脂蛋白(HDL)减少，主要见于冠心病、冠状动脉粥样硬化、高甘油三酯血症、慢性贫血、脑血管病、糖尿病、急慢性肝炎、肝硬化等疾病。
- (6)戒烟，增强运动，采用低脂、低糖饮食，少食富含脂肪、胆固醇及饱和脂肪酸的食物，多进食蔬菜、水果、豆制品、粗粮、鱼和高纤维食品。
- (7)建议当高密度脂蛋白(HDL)减少时，可参考其他相关指标，积极治疗基础性疾病，往内分泌科复诊。

【维生素 C3+】：

- (1)尿液中维生素 C 阳性，一般提示饮食中摄入维生素 C 含量较高的食物，引起尿液中维生素 C 呈阳性反应。建议定期复查尿常规。

【鳞状上皮细胞偏高】：

- (1)在生理情况下，机体正常的新陈代谢都会引起鳞状上皮细胞的脱离，这是一种正常的机体现象。如果长时间出现鳞状上皮细胞偏高的现象时，则有可能是尿路感染、泌尿系统结石等因素导致，应及时往泌尿外科进一步诊断治疗。

【粘液丝偏高】：

- (1)尿常规中粘液丝是由尿路中细胞分泌出来的，在有尿路感染时分泌会明显增多，且伴有炎症细胞的出现。
- (2)粘液丝偏高，可分为生理性偏高和病理性偏高两种，生理性偏高一般是由于喝水较少导致的尿液浓缩，一般在喝水后就能达到稀释的效果。
- (3)病理性的粘液丝偏高是由于泌尿系炎症或者是前列腺炎导致的，需要注意观察，多喝水，同时有白细胞等炎症细胞增多时，应及时服用抗感染药物治疗。如果仅有粘液丝的增多而没有白细胞等炎症细胞增多时，尿路有炎症的可能性不大。
- (4)建议平时饮食注意清淡，多喝水，少吃油腻和辛辣的食物，要注意个人清洁卫生，勤洗阴部，注意休息。

【尿白细胞(LEU)2+】：

- (1)建议泌尿外科诊断治疗。

【白细胞尿偏高】：

(1) 白细胞尿偏高，一般提示为泌尿系感染，白细胞数目跟感染的程度相关，细菌感染的程度越重，白细胞数目增加的越高。建议往泌尿外科诊断治疗。

【乙肝表面抗原阳性】：

(1) 提示感染乙肝病毒，建议感染内科结合临床诊治。

【两肺下叶间质纤维粘连】：

(1) 建议呼吸内科诊断治疗。

【子宫肌瘤】：

(1) 子宫肌瘤又称子宫平滑肌瘤，是女性生殖器最常见的一种良性肿瘤，多见于 30—50 岁妇女，以 40—50 岁最为多见。

(2) 子宫肌瘤根据肌瘤与子宫壁的关系分 3 类：肌壁间肌瘤、浆膜下肌瘤和粘膜下肌瘤。

(3) 子宫肌瘤多无症状，少数表现为阴道出血，腹部触及肿物以及压迫症状等。如发生蒂扭转或其他情况时可引起疼痛。以多发性子宫肌瘤为常见。

(4) 治疗必须根据患者年龄、生育要求、症状、肌瘤大小等情况全面考虑，肌瘤小且无症状，尤其近绝经年龄者，雌激素水平低落，肌瘤可自然萎缩或消失，通常不需治疗，每 3—6 个月随访一次；若肌瘤较大或症状明显继发贫血者，常需手术切除。

【肢导低电压】：

(1) 建议心血管内科定期复查。

【子宫肌瘤】：

(1) 子宫肌瘤又称子宫平滑肌瘤，是女性生殖器最常见的一种良性肿瘤，多见于 30—50 岁妇女，以 40—50 岁最为多见。

(2) 子宫肌瘤根据肌瘤与子宫壁的关系分 3 类：肌壁间肌瘤、浆膜下肌瘤和粘膜下肌瘤。

(3) 子宫肌瘤多无症状，少数表现为阴道出血，腹部触及肿物以及压迫症状等。如发生蒂扭转或其他情况时可引起疼痛。以多发性子宫肌瘤为常见。

(4) 治疗必须根据患者年龄、生育要求、症状、肌瘤大小等情况全面考虑，肌瘤小且无症状，尤其近绝经年龄者，雌激素水平低落，肌瘤可自然萎缩或消失，通常不需治疗，每 3—6 个月随访一次；若肌瘤较大或症状明显继发贫血者，常需手术切除。

【呼气试验检验报告阳性+】：

(1) 提示幽门螺旋杆菌（HP）感染。幽门螺旋杆菌是慢性活动性胃炎的病原菌，是消化道溃疡和胃癌等疾病的重要致病因子。

(2) 没有临床症状者（如中上腹不适、饱胀、反酸、恶心等），可暂不进行抗 HP 治疗。如果是 HP 感染的消化性溃疡、慢性胃炎、早期胃癌切除后和需要长期服用非甾体类抗炎药物（如阿司匹林）者，应在专科医生指导下进行抗 HP 治疗。

(3) 建议您先进行胃镜检查，或往消化内科咨询，再决定是否进行根除治疗。

汇总医生： 樊兴国

主检日期： 2024-12-23

主检医生：

分科结果

身高、体重、血压

项目名称	检查结果	项目名称	检查结果
身高	163cm	体重	62kg
血压	107/66mmHg		

*小结:

未见异常

操作员：陈红锦

检查日期：2024-12-21

检查医生：名燕凌

内科

项目名称	检查结果	项目名称	检查结果
心率	76 次/min	心律	齐
心脏杂音	无	心界	正常
肺部	正常	呼吸音	呼吸音清
啰音	未闻及	叩诊	叩诊呈清音
腹部触诊	腹部平软	发育	正常
肝胆	肋下未触及	脾脏	肋下未触及
双肾	无叩击痛	肠鸣音	正常
营养	良好	神经系统	正常
生理反射	生理反射存在	病理反射	病理反射未引出
颅神经	正常	运动功能	正常
深浅感觉	正常	其它	无异常发现
既往史	无		

*小结:

未见异常

操作员：名燕凌

检查日期：2024-12-21

检查医生：名燕凌

外科（女）

项目名称	检查结果	项目名称	检查结果
皮肤	正常	甲状腺	无肿大
浅表淋巴结	无肿大	肛门	混合痔
泌尿外生殖器	正常	四肢关节	未见异常
腹股沟	未见异常	足背动脉	正常
紫绀	无	色素沉着	无
脱毛	无	脱色	无
浮肿	无	皮下结节	无
头颅	正常	颈部	正常
乳腺	正常	脊柱	正常
直肠	未检	皮肤黄疸	无
四肢	活动正常	其他	无

***小结:**

(1) 肛门：混合痔

操作员：魏利平 检查日期：2024-12-21 检查医生：魏利平

眼科

项目名称	检查结果	项目名称	检查结果
视力(左)	镜 0.6	视力(右)	镜 0.6
辨色力	正常	眼睑	正常
结膜	正常	泪器	正常
角膜	正常	虹膜	正常
瞳孔	正常	晶状体	正常
玻璃体	正常	眼底	未见异常

***小结:**

(1) 镜 0.6

(2) 镜 0.6

操作员：田野青 检查日期：2024-12-21 检查医生：田野青

耳鼻喉科

项目名称	检查结果	项目名称	检查结果
听力(左)	正常	听力(右)	正常
外耳道	正常	鼓膜	正常
鼻窦	正常	鼻中隔	正常
鼻腔	正常	扁桃体	无肿大
嗅觉	正常	咽喉	正常

***小结:**

未见异常

操作员：裴文兴

检查日期:2024-12-21

检查医生：裴文兴

妇科内诊

项目名称	检查结果	项目名称	检查结果
外阴	正常	尿道口	正常
阴道	通畅	子宫	前位、子宫增大如孕6周、质地硬、不规则
附件	正常	宫颈	光滑
后穹窿	正常		

***小结:**

子宫肌瘤

操作员：薛荣丽

检查日期:2024-12-21

检查医生：薛荣丽

口腔科

项目名称	检查结果	项目名称	检查结果
唇颊	正常	齿	正常
齿龈	正常	牙周	正常
舌腭	正常	腮腺	正常
颌下腺	正常	颞下颌关节	正常

***小结:**

未见异常

姓名：霍雁平 性别：女 年龄：54 登记流水：2309220937 体检日期：2024-12-21

操作员：龚富生 检查日期：2024-12-21 检查医生：龚富生

检验报告

血流变

项目名称	检查结果	单位	参考值	提示
全血粘度高切 200/s	4.12	mpas	3.36--4.32	
全血粘度中切 100/s	4.41	mpas	3.43--4.59	
全血粘度中切 50/s	4.83	mpas	3.85--5.45	
全血还原粘度高切	6.32	mpas	3.69--8.74	
全血还原粘度低切	38.70	mpas	26.87--47.57	
血浆粘度	1.40	mpas	1.26--1.70	
血沉(ESR)	3.70	mm/h	0--20	
红细胞压积	0.43	L/L	0.35--0.45	
红细胞聚集指数	4.38		3.19--5.33	
红细胞变形指数	0.82		0.53--1.11	
红细胞刚性指数	4.51		2.17--6.94	
血沉方程 K 值	13.51	mm/h	0--80.48	
全血粘度 1/s	17.04	mpas	13.79--17.91	
全血高切相对指数	2.94		1.9--3.4	
全血低切相对指数	12.89		8.1--14.2	

***小结:**

未见异常

操作员：黄璐瑶 检查日期：2024-12-21 检查医生：康建忠

尿液分析+尿沉渣

项目名称	检查结果	单位	参考值	提示
白细胞尿	69	个/u1	0--13	↑
上皮细胞(EC)	21	/HP	0--28	
管型(CAST)	0	个/u1	0--1	

霉菌（尿）	0	/HP	0--0	
结晶	0	/HP	0--10	
透明度(CLA)	清亮			
胆红素(BIL)	-		阴性	
隐血(ERY)	-		阴性	
小圆上皮细胞(SRC)	0	个/u1	0--0	
维生素 C	3+		阴性	
异常红细胞	0	个/u1	0--3	
红细胞（正常）	5	个/u1	0--6	
鳞状上皮细胞	21	个/u1	0--0	↑
粘液丝	14	个/u1	0--0	↑
颜色(Colour)	淡黄色			
尿葡萄糖(GLU)	-		阴性	
酮体(KET)	-		阴性	
比重(SG)	1.020		1.003--1.030	
酸碱度(PH)	6.5		4.5--8.0	
尿蛋白质(PRO)	-		阴性	
尿胆原(URO)	-		阴性	
亚硝酸盐(NIT)	-		阴性	
红细胞(尿)(RBC)	5	个/u1	0--6	
尿白细胞(LEU)	2+		阴性	

***小结:**

白细胞尿偏高(69 个/u1) 维生素 C3+ 鳞状上皮细胞偏高(21 /HP) 粘液丝偏高(14 /HP) 尿白细胞(LEU) 2+

操作员：赵伟 检查日期:2024-12-21 检查医生:康建忠

传染四项

项目名称	检查结果	单位	参考值	提示
乙肝表面抗原	阳性 (+)		阴性 (-)	*

丙型肝炎病毒抗体	阴性 (-)		阴性 (-)	
梅毒抗体	阴性 (-)	S/CO	0-1	
艾滋病病毒抗体	阴性 (-)		阴性 (-)	

***小结:**

乙肝表面抗原(阳性 (+))

操作员：黄璐瑶 检查日期:2024-12-21 检查医生:陈建国

肝功七项

项目名称	检查结果	单位	参考值	提示
总蛋白(T PROT)	71.6	g/L	65--85	
白蛋白(ALB)	43.60	g/L	40--55	
球蛋白(GLB)	28.00	g/L	15--35	
白蛋白/球蛋白(ALB/GLB)	1.56		1.0--2.5	
总胆红素(TBIL)	13.70	umol/L	0--21	
丙氨酸氨基转移酶(ALT)	23.00	U/L	7--40	
门冬氨酸氨基转移酶(AST)	23.00	U/L	13--35	

***小结:**

未见异常

操作员：祁佳佳 检查日期:2024-12-21 检查医生:康建忠

心肌酶谱

项目名称	检查结果	单位	参考值	提示
乳酸脱氢酶(LDH)	154.00	U/L	120--250	
肌酸激酶(CK)	53.00	U/L	40--200	
肌酸激酶同工酶(CK-Mb(M))	15	U/L	0--25	
高敏肌钙蛋白(TnI)	2.30	pg/ml	0--46.47	

***小结:**

未见异常

操作员：祁佳佳 检查日期:2024-12-21 检查医生:康建忠

血凝四项

项目名称	检查结果	单位	参考值	提示
凝血酶原时间(PT)	11.3	秒	9.3--14	
活化部分凝血活酶时间(APTT)	30.4	秒	27.9--43.3	
凝血酶时间(TT)	19.5	秒	14--21	
纤维蛋白原(FIB)	2.52	g/L	2--4	
国际标准化比值(INR)	1	INR	0.85--1.15	

*小结:

未见异常

操作员：贺琰 检查日期：2024-12-21 检查医生：康建忠

血常规（五分类）

项目名称	检查结果	单位	参考值	提示
白细胞(WBC)	6.43	$10^9/L$	3.5--9.5	
淋巴细胞绝对值(LY#)	1.78	$10^9/L$	1.1--3.2	
淋巴细胞百分比(LY%)	27.7	%	20--50	
中性粒细胞绝对值(GR#)	4.16	$10^9/L$	1.8--6.3	
中性粒细胞百分比(GR%)	64.7	%	40--75	
嗜碱性粒细胞绝对值(BA#)	0.01	$10^9/L$	0--0.06	
嗜碱性粒细胞百分比(BA%)	0.2	%	0--1.0	
嗜酸性粒细胞绝对值(E0#)	0.10	$10^9/L$	0.02--0.52	
嗜酸性粒细胞百分比(E0%)	1.6	%	0.4--8.0	
血小板(PLT)	293	$10^9/L$	125--350	
血小板分布宽度(PDW)	15.7	%	15--17	
平均血小板体积(MPV)	9.8	f1	6.0--14.0	
血小板压积(PCT)	0.287	%	0.11--0.28	↑
红细胞(RBC)	4.61	$10^{12}/L$	3.8--5.1	
血红蛋白	138	g/L	115--150	

红细胞压积 (HCT)	42.9	%	35--45	
红细胞平均体积 (MCV)	93.0	f1	82--100	
平均血红蛋白含量 (MCH)	30.0	pg	27--34	
平均血红蛋白浓度 (MCHC)	323	g/L	316--354	
单核细胞绝对值 (MO#)	0.38	$10^9/L$	0.1--0.60	
单核细胞百分比 (MO%)	5.8	%	3--10	
红细胞分布宽度标准差 (RDW-SD)	41.6	f1	35--56	
红细胞分布宽度变异系数 (RDW-CV)	11.9	%	10.6--16.6	
大血小板比率	23.4	%	11--45	
大血小板数目	69	$10^9/L$	30--90	
未成熟粒细胞数目	0.01	$10^9/L$	0--999	
未成熟粒细胞百分比	0.2	%	0--100	
有核红细胞数目	0.000	$10^9/L$	0--9999	
有核红细胞百分比	0.00	/100WBC	0--9999	

***小结:**

血小板压积 (PCT) 偏高 (0.287 %)

操作员：贺琰 检查日期：2024-12-21 检查医生：康建忠

肾功三项

项目名称	检查结果	单位	参考值	提示
肌酐 (CREA)	59.50	$\mu\text{mol/L}$	41--73	
尿酸 (UA)	271.00	$\mu\text{mol/L}$	140--340	
尿素测定 (Urea)	4.10	mmol/L	2.6--7.5	

***小结:**

未见异常

操作员：祁佳佳 检查日期：2024-12-21 检查医生：康建忠

空腹血糖

项目名称	检查结果	单位	参考值	提示
------	------	----	-----	----

葡萄糖 (GLU)	5.02	mmol/L	3.89--6.1	
-----------	------	--------	-----------	--

***小结:**

未见异常

操作员：祁佳佳 检查日期：2024-12-21 检查医生：康建忠

血脂四项

项目名称	检查结果	单位	参考值	提示
动脉硬化指数	2.09		1.31--3.19	
总胆固醇 (CHOL)	6.96	mmol/L	2.59--5.2	↑
甘油三脂 (TG)	2.03	mmol/L	0.7--1.7	↑
低密度脂蛋白 (LDL)	3.62	mmol/L	0--4.13	
高密度脂蛋白 (HDL)	1.73	mmol/L	0.77--1.55	↑

***小结:**

总胆固醇 (CHOL) 偏高 (6.96 mmol/L) 甘油三脂 (TG) 偏高 (2.03 mmol/L) 高密度脂蛋白 (HDL) 偏高 (1.73 mmol/L)

操作员：祁佳佳 检查日期：2024-12-21 检查医生：康建忠

人乳头瘤病毒检查 (HPV)

项目名称	检查结果	单位	参考值	提示
HPV 高危亚型 16	阴性 (-)		阴性	
HPV 高危亚型 18	阴性 (-)		阴性	
HPV 高危亚型 31	阴性 (-)		阴性	
HPV 高危亚型 26	阴性 (-)		阴性	
HPV 高危亚型 33	阴性 (-)		阴性	
HPV 高危亚型 35	阴性 (-)		阴性	
HPV 高危亚型 39	阴性 (-)		阴性	
HPV 高危亚型 45	阴性 (-)		阴性	
HPV 高危亚型 51	阴性 (-)		阴性	
HPV 高危亚型 52	阴性 (-)		阴性	
HPV 高危亚型 53	阴性 (-)		阴性	

HPV 高危亚型 56	阴性(-)		阴性	
HPV 高危亚型 58	阴性(-)		阴性	
HPV 高危亚型 59	阴性(-)		阴性	
HPV 高危亚型 66	阴性(-)		阴性	
HPV 高危亚型 68	阴性(-)		阴性	
HPV 高危亚型 73	阴性(-)		阴性	
HPV 高危亚型 82	阴性(-)		阴性	
HPV 低危亚型 6	阴性(-)		阴性	
HPV 低危亚型 11	阴性(-)		阴性	
HPV 低危亚型 42	阴性(-)		阴性	
HPV 低危亚型 43	阴性(-)		阴性	
HPV 低危亚型 81	阴性(-)		阴性	

***小结:**

未见异常

操作员：刘慧芳 检查日期：2024-12-22 检查医生：康建忠

大同现代医学检验实验室

液基薄层细胞学图文报告

ID: 2024112100

病理号: 103336

姓名: 霍雁平

性别: 女

年龄: 54岁

送检科室:

电话号码: 18634423192

床号:

病历号:

体检号: 2309220937

送检医院: 大同瑞慈康复体检

送检日期: 2024-12-22

末次月经:

送检医生:

采样日期:

报告日期: 2024-12-22

标本满意度: 满意

细胞量: >40%

红细胞:

经期样本:

颈管细胞:

化生细胞:

鳞状细胞:

宫颈柱状细胞:

未见上皮内病变/恶性细胞:

正常范围内:

良性反应性改变:

- 炎性:
- 放疗:
- 妊娠:
- 萎缩性:
- 宫内避孕器:
- 其他:

- 轻度:
- 中度:
- 重度:

病原体: 滴虫感染: 念珠菌感染: 细菌感染:

提示 HPV 感染: 疱疹病毒感染:

鳞状上皮细胞分析:

- 非典型鳞状细胞:
- 倾向上皮内瘤变:
 - 倾向良性反应性改变:
 - 不能明确意义(ASC-US):
 - 不排除高度病变(ASC-H):

- 上皮内低度病变: 鳞癌:
- 上皮内高度病变:
- CIN2:
 - CIN3:

腺上皮细胞分析:

- 非典型腺细胞:
- 宫内膜:
 - 来源不明:

- 非典型腺细胞(宫颈管):
- 倾向原位腺癌:
 - 不能明确意义:
 - 倾向良性反应性改变:

- 腺癌:
- 宫颈管:
 - 宫内膜:
 - 其它:

- 炎细胞:
- 轻度:
 - 中度:
 - 重度:
- 可疑腺癌:

诊断意见: 未见上皮内病变或恶性细胞 (NILM)。

建议:

报告医师: 张荣生

地址: 大同市魏都大道 79 号, 本报告医师签字后有效
咨询: 0352-2830587 4006-122-995

妇科细胞学是筛查项目, 出于技术原因, 可能会有假阴性结果, 本检测仅对来样负责, 如果对结果有疑义, 请在收到报告 7 天内与我们联系。

大同瑞慈康复医院 12导联心电图报告

霍雁平 女 54岁 体检号:451042

病床号:

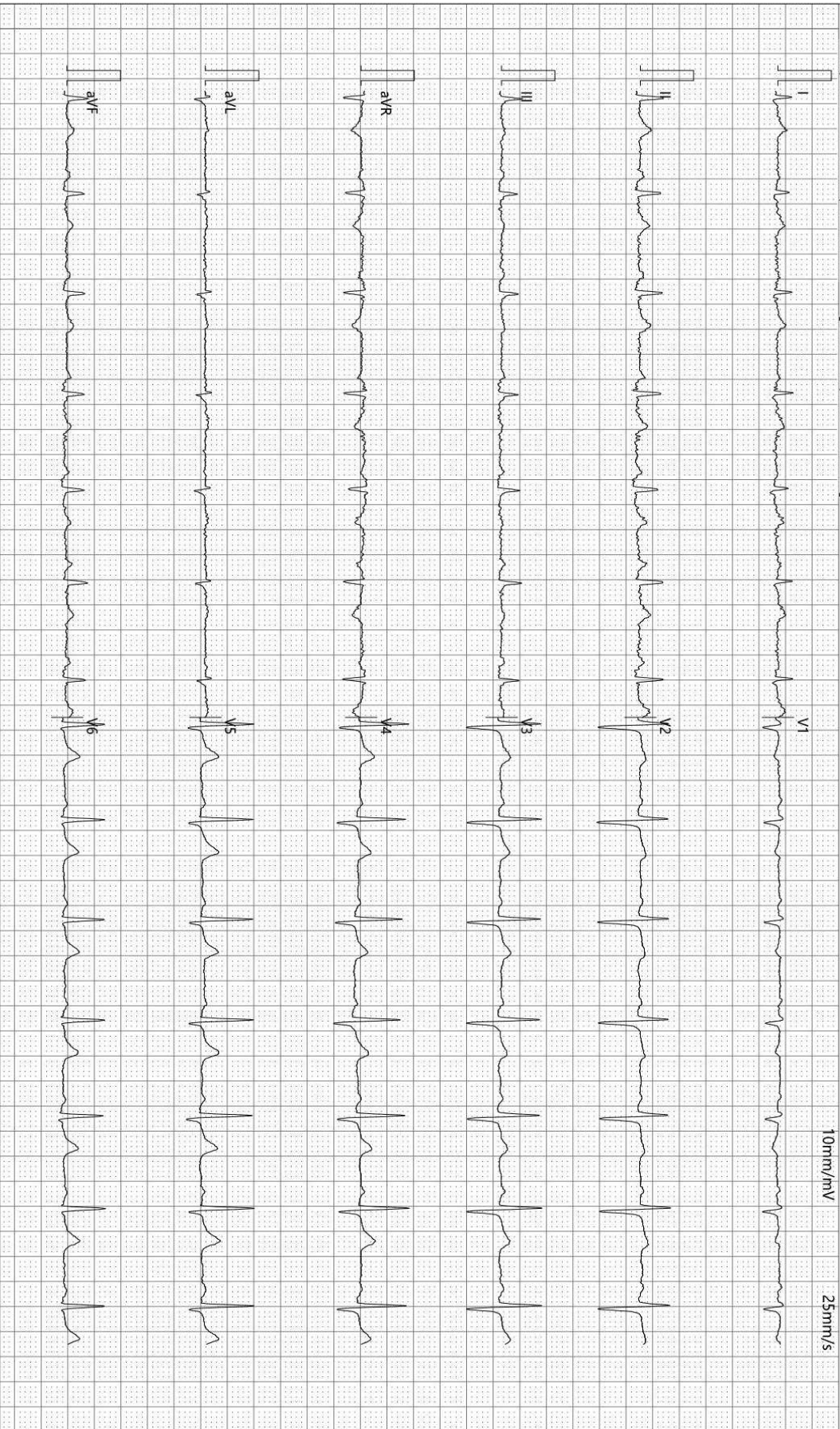
诊断结果:

- 1. 窦性心律
- 2. 肢导低电压

诊断医生:

霍志生
同志峰

HR : 79bpm [60 ~ 100bpm]
 P : 101ms [0 ~ 110ms]
 PR : 153ms [120 ~ 200ms]
 QRS : 92ms [60 ~ 100ms]
 QT/QTc : 361/414ms [320 ~ 440/0 ~ 460ms]
 P/QRS/T : 59/69/49deg. [0 ~ 75/-30 ~ 90/0 ~ 75deg]
 RV5/SV1 : 0.980/0.278mV [0.0 ~ 2.5/0.0 ~ 2.0mV]



检查时间:2024-12-21 09:00:00

诊断时间:2024-12-21 09:03:38

SEMIP V1.90

仅供临床参考

Text




大同瑞慈健康体检

颅内多普勒血流图 (TCD) 检查报告单


姓名: 霍雁平 性别: 女 年龄: 54 岁 检查号: 2309220937
 申请科室: 体检科 申请医师: 李菊蓉 检查类型: 颅内血管 床号:

LVA 72mm(深度) PW 2MHz
100




Vs:54.2 Vd:27.7 Vm:36.6
 PI:0.72 RI:0.49 S/D:1.96

RVA 69mm(深度) PW 2MHz
100



Vs:55.1 Vd:29.8 Vm:38.2
 PI:0.66 RI:0.46 S/D:1.85

BA 72mm(深度) PW 2MHz
100



Vs:53.8 Vd:26.1 Vm:35.3
 PI:0.79 RI:0.52 S/D:2.06

Vs: Vd: Vm:
 PI: RI: S/D:

Vs: Vd: Vm:
 PI: RI: S/D:

Vs: Vd: Vm:
 PI: RI: S/D:

医生意见

结论: 椎-基底动脉脑血管超声未见异常。

李菊蓉

检查日期: 2024-12-21

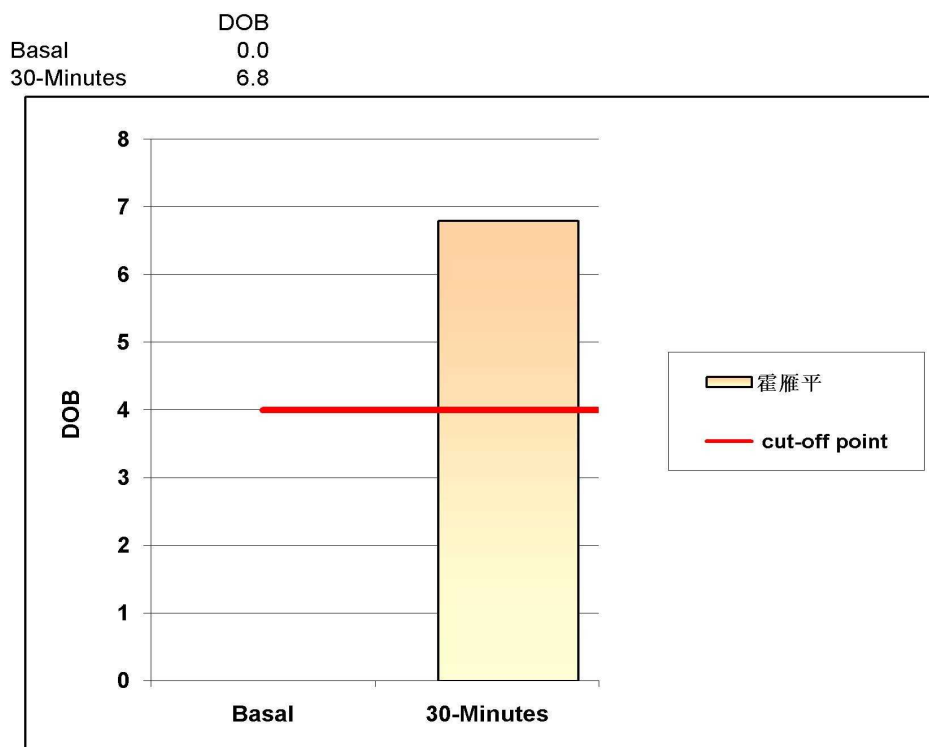
本报告单仅提供临床参考

大同瑞慈健康体检

¹³C呼气试验检验报告

患者姓名	霍雁平	年龄	54	性别	女
患者 ID	2309220937	日期	45647	联系电话	
申请医生	曹居杰	备注	18634423192	设备型号	YH08

¹³C呼气试验



阳性参考值 (Delta Over Baseline(DOB)):

30分钟的DOB值:	≥ 4.0	阳性+
	< 4.0	阴性-

检测结果: **DOB= 6.8** 阳性

结论: 您本次检测的结果为阳性, 有幽门螺杆菌感染

检测医生: 曹居杰

大同瑞慈健康体检

骨密度检测报告

受检者信息

受检者ID: 2309220937

姓名: 霍雁平

出生年月日: 1970/8/2

年龄: 54

性别: 女

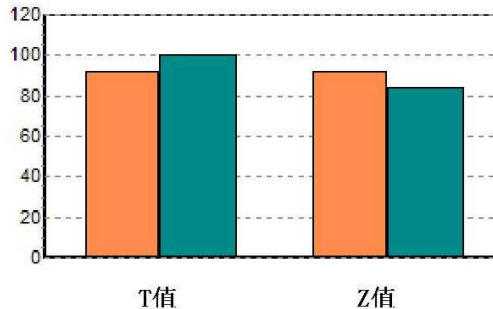
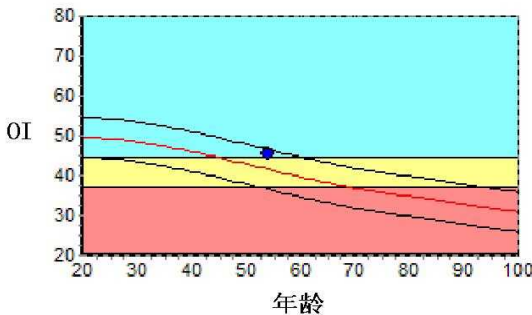
测定部位(右/左): 右

测定结果

测定日期: 2024/12/21 9:42:46

测试编号: 1/1

受测者 平均值



数据库: Asia

OI: 45.6

SOS: 1367.8 m/s

T值: -0.81

Z值: 0.81

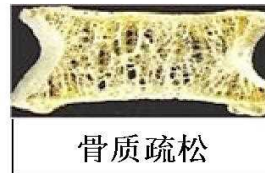成人比: 91.8 %

同龄比: 109.7 %

OPR: N/A %

, BUA: 23.4

结果分析



注解

以上结论仅供参考

科室:

医生签名:

医院地址 大同瑞慈健康体检

地址 大同市平城区魏都大道79号

联系电话 0352-2824444

操作者 名燕凌

Rich 大同瑞慈康复医院
超声诊断图文报告

流水号: 2309220937

超声号: 1777809

姓名: 霍雁平

年龄: 54岁

性别: 女

检查设备: Vivid E95

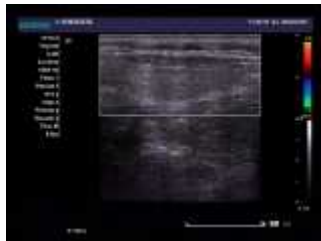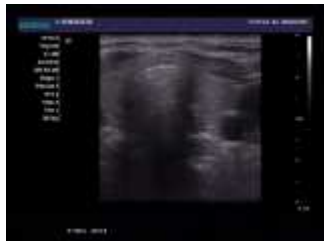体检号: 451042

申请医院: 本院

体检科室: 体检科

检查部位: 甲状腺彩超

经典图像:



影像所见:

甲状腺双侧叶形态正常, 包膜完整, 实质回声均匀, CDFI: 未见异常血流信号。
双侧颈部未见明显肿大淋巴结。

影像诊断:

甲状腺双侧叶未见异常

报告医师: 李菊蓉

检查日期: 2024-12-21

审核医师: 李菊蓉

报告日期: 2024-12-21



注: 本报告仅供临床医生参考!

地址: 大同市魏都大道79号。若有疑问, 请致电: 0352-2830580

Rich 大同瑞慈康复医院
超声诊断图文报告

流水号: 2309220937

超声号: 1777840

姓名: 霍雁平

年龄: 54 岁

性别: 女

检查设备: Vivid E95

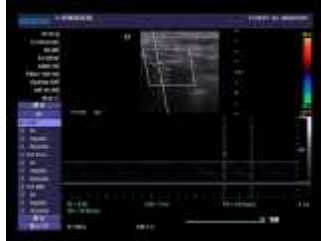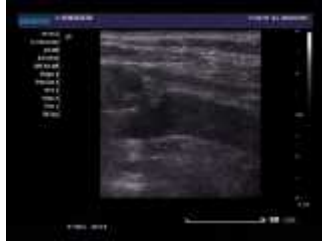体检号: 451042

申请医院: 本院

体检科室: 体检科

检查部位: 颈部血管彩超

经典图像:



影像所见:

右锁骨下动脉起始处、双侧颈总动脉、颈内、颈外动脉起始段内中膜不增厚, 内壁欠光滑, 管壁未见明确强回声斑。CDFI: 血流充盈好。PW: 频谱形态正常。

双侧椎动脉走行正常, 椎动脉内径正常, 管壁不厚, 管腔内为无回声, CDFI: 血流充盈好。PW: 频谱正常。

影像诊断:

双侧颈动脉、椎动脉未见明显异常

报告医师: 李菊蓉

检查日期: 2024-12-21

审核医师: 李菊蓉

报告日期: 2024-12-21



注: 本报告仅供临床医生参考!

地址: 大同市魏都大道 79 号。如有疑问, 请致电: 0352-2830580

Rich 大同瑞慈康复医院
超声诊断图文报告

流水号: 2309220937

超声号: 1777847

姓名: 霍雁平

年龄: 54 岁

性别: 女

检查设备: Vivid E95

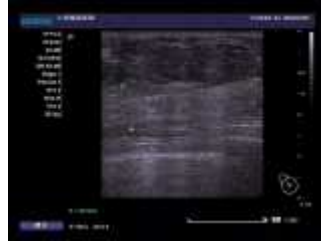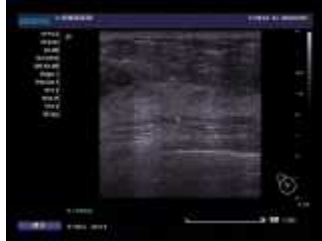体检号: 451042

申请医院: 本院

体检科室: 体检科

检查部位: 乳腺彩超

经典图像:



影像所见:

双侧乳腺腺体层次清晰, 右乳腺体厚 1.0cm, 左乳腺体厚 1.1cm, 乳导管未见扩张, 未见明显占位性病变, CDFI: 未见异常血流信号。

双侧腋下未见明显肿大淋巴结。

影像诊断:

双侧乳腺未见明显异常

报告医师: 李菊蓉

检查日期: 2024-12-21

审核医师: 李菊蓉

报告日期: 2024-12-21



注: 本报告仅供临床医生参考!

地址: 大同市魏都大道 79 号。若有疑问, 请致电: 0352-2830580

Rich 大同瑞慈康复医院
超声诊断图文报告

流水号: 2309220937

超声号: 1777849

姓名: 霍雁平

年龄: 54 岁

性别: 女

检查设备: Vivid E95

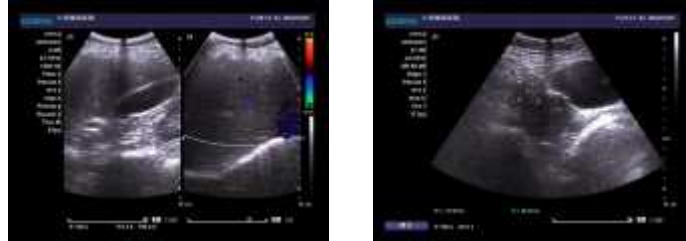
体检号: 451042

申请医院: 本院

体检科室: 体检科

检查部位: 全腹彩超

经典图像:



影像所见:

肝脏大小形态正常, 包膜光滑完整, 实质回声均匀, 肝内管道系统走行清晰, 门静脉及肝内胆管不扩张。

胆囊大小形态正常, 壁不厚、光滑, 囊内透声好, 肝外胆管不扩张。

胰腺大小形态正常, 实质回声均匀, 主胰管不扩张。

脾脏大小形态正常, 实质回声均匀, 脾门静脉不宽。

双肾大小形态正常, 皮髓质分界清晰, 集合系统未见分离, 双侧输尿管未见扩张。

膀胱充盈佳, 未见明显异常。

前位子宫, 大小约 6.0*4.8*5.7cm, 肌壁回声欠均匀, 其内探及数个低回声结节, 大者位于宫底浆膜下, 大小约 3.2*2.7cm, 边界清, 形态规则, 内膜线清晰, 厚 0.3cm, 宫颈厚约 2.5cm, 双侧附件区未见异常。

影像诊断:

子宫肌瘤 (多发)

报告医师: 李菊蓉

检查日期: 2024-12-21

审核医师: 李菊蓉

报告日期: 2024-12-21



注: 本报告仅供临床医生参考!

地址: 大同市魏都大道 79 号。若有疑问, 请致电: 0352-2830580

ID 号: 2309220937

影像号: CT20241220078

姓名: 霍雁平

年龄: 54 岁

性别: 女

检查设备: 西门子量子双源 CT

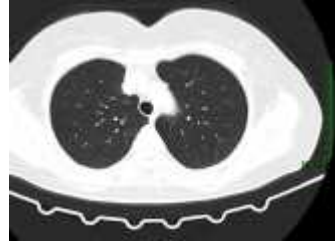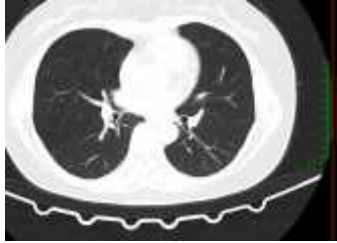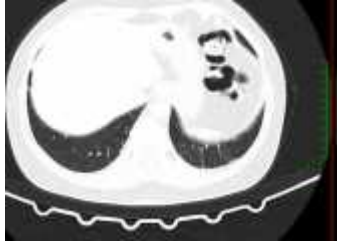体检号: 451042

申请医院: 本院

体检科室: 体检科

检查部位: 肺部双源 CT

经典图像:



影像所见:

胸廓对称, 骨性肋骨完整, 胸壁软组织结构良好, 两肺支气管血管纹理走行分布良好, 支气管束结构清晰, 双肺通气良好。两肺下叶间质索条粘连, 肺门结构未见异常。纵隔无偏移, 段以上支气管通畅。心影及大血管形态结构正常, 纵隔内未见肿大淋巴结。胸膜未见异常。

影像诊断:

两肺下叶间质纤维粘连

报告医师: 剧艳军

检查日期: 2024-12-23

审核医师: 剧艳军

报告日期: 2024-12-23