



2309220935

大同瑞慈健康体检

报 告 册

体检编号	451040	工号	434
姓名	郝巧玲		
性别	女	年龄	53岁
单位	中国银行大同分行		
部门	中国银行大同分行		
联系电话	18635288196		
体检日期	2023-11-01		

尊敬的 郝巧玲女士 您好！

首先,瑞慈健康体检全体员工欢迎您的光临,并对您的信任表示衷心的感谢 !

您于 2023-11-01 (体检编号: 451040) 完成健康检查,本机构的各科医生已根据您的体检项目及结果,汇总成此份健康体检报告,并经总检医生审核。据此提出对您健康状况的综合分析及建议。

瑞慈健康体检倡导“大健康、大康复”,提出“健康是第一财富 (Rich)” 的人文理念。希望您仔细阅读并妥善地保管此份健康体检报告,并认真关注报告中的提示与建议,若您对报告内容有任何疑问,可直接与瑞慈健康体检客服部联系,进一步咨询。

健康体检咨询电话: **0352-2824444**

客户服务咨询电话: **0352-2830597**

400-6112995

瑞慈健康体检报告由下列内容组成:

第一部分: 主检报告

第二部分: 分科分项结果

第三部分: 检验报告

第四部分: 附表

主检报告

检查综述

- 1、【眼科】 (1) 视力下降
- 2、【耳鼻喉科】 (1) 鼻腔：过敏性鼻炎
- 3、【血常规（五分类）】 血小板压积(PCT)偏高(0.290 %)
- 4、【肾功三项】 尿素测定(Urea)偏高(7.90 mmol/L)
- 5、【血脂四项】 动脉硬化指数偏高(3.32) 总胆固醇(CHOL)偏高(7.25 mmol/L) 甘油三脂(TG)偏高(2.11 mmol/L) 低密度脂蛋白(LDL)偏高(4.88 mmol/L)
- 6、【尿液分析+尿沉渣】 鳞状上皮细胞偏高(10 /HP)
- 7、【肺部双源CT】 两肺上叶结节硬化灶
- 8、【颈部血管彩超】 右侧颈总动脉膨大处内中膜局部增厚
- 9、【全腹彩超】 子宫多发肌瘤

医生建议

【视力下降】：

(1) 视力下降是由角膜白斑或角膜炎、晶状体混浊、眼底疾病、屈光不正等原因引起，建议眼科诊断治疗。

【过敏性鼻炎】：

- (1) 防止接触过敏原，如花粉、皮毛、尘埃、冷气等。
- (2) 口服抗过敏药物，如扑尔敏等。
- (3) 查过敏原，进行脱敏治疗。
- (4) 增强体质。
- (5) 如过敏原清楚，应尽量避免接触，减少环境致病因子；
- (6) 注意保暖，减少感冒；
- (7) 避免落尘和霉菌的滋生。
- (8) 避免接触过敏原，气候变化时注意防护，耳鼻喉科随诊。

【血小板压积(PCT)偏高】：

(1) 血小板压积是指外周血中血小板的容积占血液容积的百分比。血小板压积偏高，如果在血小板数目正常的情况下，可不考虑。如果血小板数目明显增高，建议往血液科进一步复查，以明确诊断。

【尿素测定(Urea)偏高】：

- (1) 建议内科进一步复查。

【总胆固醇(CHOL)偏高】：

- (1) 总胆固醇是脂质的主要成分之一，其数量受年龄、家族、性别、饮食、遗传等多种因素影响。总胆固醇对人体生长发育以及新陈代谢有重要的作用，正常值是 2.59-5.20mmol/L。
- (2) 总胆固醇升高后，会增加类脂物质的堆积，会产生更多的血管斑块，进而增加心脑血管疾病的风险。大于 5.21-5.69mmol/L 是胆固醇的临界偏高，即使是一个完全健康的人，只要总胆固醇 > 7.2mmol/L 或低密度脂蛋白 > 4.9mmol/L，未来发生心脑血管的风险就明显增高，应该马上治疗。

(3)总胆固醇升高根据病因可分为两大类：一是原发性，是由于遗传因素缺陷所致，另一种是继发性，可引起其升高的疾病主要有糖尿病、高血压、甲减、肝肾疾病等。

(4)降低总胆固醇的治疗中，原发性偏高应积极应用降脂药，曾经选择他汀类药物，胆固醇任不能达标的，可联合用药（如依折麦布等）。

(5)如果总胆固醇偏高，且患者有糖尿病、高血压、甲减、肝肾疾病或者已经发生心脑血管疾病的人更应积极用药，控制降低疾病风险。

(6)戒烟，增强运动，采用低脂、低糖饮食，少食富含脂肪、胆固醇及饱和脂肪酸的食物，多进食蔬菜、水果、豆制品、粗粮、鱼和高纤维食品。

(7)必要时在医师指导下使用降脂药物治疗，并前往内分泌科复诊。

【动脉硬化指数偏高】：

(1)动脉硬化指数偏高，提示动脉硬化的风险性会更高，也就是心脑血管疾病的发病率会相对较高。建议控制血脂、血糖，少吃油腻食物，多吃蔬菜水果，加强锻炼，减轻体重。

【甘油三酯(TG)偏高】：

(1)甘油三酯是甘油和脂肪酸所构成的有机化合物，甘油三酯测定是脂类代谢的重要指标之一。

(2)甘油三酯增高与冠心病的发生有着重要的相关性，随年龄增大而有上升的趋势，其增高最常见于高脂和过量糖类饮食、肥胖等。

(3)甘油三酯主要功能是为机体提供能量，其正常值在 0.7-1.7mmol/L 之间，1.7-2.29mmol/L 为边缘增高，提示应该注意饮食和运动了。

(4)甘油三酯大于 2.3mmol/L，就称为高甘油三酯血症。甘油三酯增高虽然不会直接导致血管斑块的形成，但也会间接引起心脑血管疾病风险增加，同时，当甘油三酯大于 5.6mmol/L 时，还会增加急性胰腺炎的风险，所以降低甘油三酯的基础主要是控制饮食，饮食控制不佳可以选择药物治疗。

(5)生活方式的干预是控制甘油三酯水平升高的基础，包括减重，增加运动量，限制酒精摄入以及避免食用果糖和高碳水化合物食物。多食蔬菜水果，定期复查。

(6)明显增高者在医师的指导下使用降脂药物治疗，首选他汀和贝特类药物。

【低密度脂蛋白(LDL)偏高】：

(1)在血脂检查中，我们最关注的是低密度脂蛋白，这是因为这些指标与心脑血管疾病的关系最为密切，正常值为 0-4.13mmol/L。

(2)低密度脂蛋白有三个标准：普通人应 \leq 3.4mmol/L，没有任何高危因素的人，其低密度脂蛋白最好控制在 3.4mmol/L 以下。

(3)高危人群应 \leq 2.6mmol/L，有高血压、糖尿病、家族史、肥胖，或低度脂蛋白 \geq 4.9mmol/L，这些人的低密度脂蛋白最好降低至 2.6mmol/L 以下。

(4)极高危人群应 \leq 1.8mmol/L，有冠心病、心肌梗塞、心绞痛、脑梗死、冠状动脉植入支架术后、心脏搭桥术后、严重的颈动脉斑块等缺血性心脑血管疾病的人，这些人低密度脂蛋白最好控制到 1.8mmol/L 以下。

(5)建议低脂、低糖饮食，戒烟酒，多食蔬菜。定期复查血脂，明显增高者，在医师指导下使用降脂药物治疗，在积极治疗原发疾病的基础上降低低密度脂蛋白。

【鳞状上皮细胞偏高】：

(1)在生理情况下，机体正常的新陈代谢都会引起鳞状上皮细胞的脱离，这是一种正常的机体现象。如果长时间出现鳞状上皮细胞偏高的现象时，则有可能是尿路感染、泌尿系统结石等因素导致，应及时往泌尿外科进一步诊断治疗。

【两肺上叶结节硬化灶】：

(1)建议呼吸内科诊断治疗。

【右侧颈总动脉膨大处内中膜局部增厚】：

(1)颈动脉内中膜增厚是一个超声诊断，它属于血管性疾病（动脉硬化）的早期表现，提示长期发展下去动脉硬化会形成斑块和狭窄闭塞病变。

(2) 建议改变饮食结构，适量增加运动量，减缓动脉硬化发展的速度。如果有血脂高、胆固醇高、高血压、高血糖，就要进行相应的控制和预防，通过药物的干预，避免从内中膜增厚发展成斑块，进一步形成血管狭窄和闭塞的病变。

【子宫多发肌瘤】：

(1) 建议妇科诊治。

(2) 子宫肌瘤为女性生殖器中最常见的良性肿瘤，确切病因尚不明了，可能与女性激素有关。肌瘤小且无症状时可不处理，随防观察。如有症状，或肌瘤增大较明显时，可手术治疗。

汇总医生： 丁昊炜

主检日期： 2023-11-03

主检医生：

分科结果

身高、体重、血压

项目名称	检查结果	项目名称	检查结果
身高	160cm	体重	49kg
血压	123/78mmHg		

***小结：**

未见异常

操作员：高妙

检查日期：2023-11-01

检查医生：张彬艳

内科

项目名称	检查结果	项目名称	检查结果
心率	82 次/min	心律	齐
心脏杂音	无	心界	正常
肺部	正常	呼吸音	呼吸音清
啰音	未闻及	叩诊	叩诊呈清音
腹部触诊	腹部平软	发育	正常
肝胆	肋下未触及	脾脏	肋下未触及
双肾	无叩击痛	肠鸣音	正常
营养	良好	神经系统	正常
生理反射	生理反射存在	病理反射	病理反射未引出
颅神经	正常	运动功能	正常
深浅感觉	正常	其它	无异常发现
既往史	无		

***小结：**

未见异常

操作员：名燕凌

检查日期：2023-11-01

检查医生：名燕凌

外科（女）

项目名称	检查结果	项目名称	检查结果
皮肤	正常	甲状腺	无肿大
浅表淋巴结	无肿大	肛门	拒检
泌尿外生殖器	正常	四肢关节	未见异常
腹股沟	未见异常	足背动脉	正常
紫绀	无	色素沉着	无
脱毛	无	脱色	无
浮肿	无	皮下结节	无
头颅	正常	颈部	正常
乳腺	正常	脊柱	正常
直肠	未检	皮肤黄疸	无
四肢	活动正常	其他	无

*小结:

未见异常

操作员：魏利平

检查日期:2023-11-01

检查医生：魏利平

眼科

项目名称	检查结果	项目名称	检查结果
视力(左)	0.12	视力(右)	0.8
辨色力	正常	眼睑	正常
结膜	正常	泪器	正常
角膜	正常	虹膜	正常
瞳孔	正常	晶状体	正常
玻璃体	正常	眼底	未见异常

*小结:

(1) 视力下降

操作员：田野青

检查日期:2023-11-01

检查医生：田野青

耳鼻喉科

项目名称	检查结果	项目名称	检查结果
听力(左)	正常	听力(右)	正常
外耳道	正常	鼓膜	正常
鼻窦	正常	鼻中隔	正常
鼻腔	过敏性鼻炎	扁桃体	无肿大
嗅觉	正常	咽喉	正常

***小结：**

(1) 鼻腔：过敏性鼻炎

操作员：王存宝

检查日期:2023-11-01

检查医生：王存宝

妇科内诊

项目名称	检查结果	项目名称	检查结果
外阴	正常	尿道口	正常
阴道	通畅	子宫	正常
附件	正常	宫颈	光滑
后穹窿	正常		

***小结：**

未见异常

操作员：许艳华

检查日期:2023-11-01

检查医生：许艳华

检验报告

血流变

项目名称	检查结果	单位	参考值	提示
全血粘度高切 200/s	3.52	mpas	3.36--4.32	
全血粘度中切 100/s	3.75	mpas	3.43--4.59	
全血粘度中切 50/s	4.08	mpas	3.85--5.45	
全血还原粘度高切	5.42	mpas	3.69--8.74	
全血还原粘度低切	32.22	mpas	26.87--47.57	
血浆粘度	1.35	mpas	1.26--1.70	
血沉(ESR)	10.10	mm/h	0--20	
红细胞压积	0.40	L/L	0.35--0.45	
红细胞聚集指数	4.05		3.19--5.33	
红细胞变形指数	0.80		0.53--1.11	
红细胞刚性指数	4.02		2.17--6.94	
血沉方程 K 值	31.93	mm/h	0--80.48	
全血粘度 1/s	14.24	mpas	13.79--17.91	
全血高切相对指数	2.61		1.9--3.4	
全血低切相对指数	10.55		8.1--14.2	

*小结:

未见异常

操作员：乔叶 检查日期:2023-11-01

检查医生:陈建国

尿液分析+尿沉渣

项目名称	检查结果	单位	参考值	提示
白细胞尿	1	个/ul	0--13	
上皮细胞(EC)	10	/HP	0--28	
管型(CAST)	0	个/ul	0--1	

霉菌(尿)	0	/HP	0--0	
结晶	0	/HP	0--10	
透明度(CLA)	清亮			
胆红素(BIL)	-		阴性	
隐血(ERY)	-		阴性	
小圆上皮细胞(SRC)	0	个/ul	0--0	
维生素 C	-		阴性	
异常红细胞	0	个/ul	0--3	
红细胞(正常)	0	个/ul	0--6	
鳞状上皮细胞	10	个/ul	0--0	↑
粘液丝	0	个/ul	0--0	
颜色(Colour)	淡黄色			
尿葡萄糖(GLU)	-		阴性	
酮体(KET)	-		阴性	
比重(SG)	1.015		1.003--1.030	
酸碱度(PH)	6.5		4.5--8.0	
尿蛋白质(PRO)	-		阴性	
尿胆原(URO)	-		阴性	
亚硝酸盐(NIT)	-		阴性	
红细胞(尿)(RBC)	0	个/ul	0--6	
尿白细胞(LEU)	-		阴性	

***小结:**

鳞状上皮细胞偏高(10 /HP)

操作员：赵伟 检查日期:2023-11-01 检查医生:陈建国

传染四项

项目名称	检查结果	单位	参考值	提示
乙肝表面抗原	阴性 (-)		阴性 (-)	

丙型肝炎病毒抗体	阴性 (-)		阴性 (-)
梅毒抗体	阴性 (-)	S/CO	阴性 (-)
艾滋病病毒抗体	阴性 (-)		阴性 (-)

***小结:**

未见异常

操作员：乔叶 检查日期:2023-11-01 检查医生:陈建国

肝功七项

项目名称	检查结果	单位	参考值	提示
总蛋白(T PROT)	77.2	g/L	65--85	
白蛋白(ALB)	47.00	g/L	40--55	
球蛋白(GLB)	30.20	g/L	15--35	
白蛋白/球蛋白(ALB/GLB)	1.56		1.0--2.5	
总胆红素(TBIL)	21.00	umol/L	0--21	
丙氨酸氨基转移酶(ALT)	22.00	U/L	7--40	
门冬氨酸氨基转移酶(AST)	20.00	U/L	13--35	

***小结:**

未见异常

操作员：李丹 检查日期:2023-11-01 检查医生:陈建国

心肌酶谱

项目名称	检查结果	单位	参考值	提示
乳酸脱氢酶(LDH)	207.00	U/L	120--250	
肌酸激酶(CK)	103.00	U/L	40--200	
肌酸激酶同工酶(CK-Mb(M))	17	U/L	0--25	
高敏肌钙蛋白 (Tnl)	2.30	pg/ml	0--46.47	

***小结:**

未见异常

操作员：李丹 检查日期：2023-11-01 检查医生：陈建国

血凝四项

项目名称	检查结果	单位	参考值	提示
凝血酶原时间(PT)	10.8	秒	9.3--14	
活化部分凝血活酶时间(APTT)	36.1	秒	27.9--43.3	
凝血酶时间(TT)	19.3	秒	14--21	
纤维蛋白原(FIB)	2.58	g/L	2--4	
国际标准化比值(INR)	0.9	INR	0.85--1.15	

*小结：

未见异常

操作员：贺琰 检查日期：2023-11-01 检查医生：陈建国

血常规（五分类）

项目名称	检查结果	单位	参考值	提示
白细胞(WBC)	5.05	10 ⁹ /L	3.5--9.5	
淋巴细胞绝对值(LY#)	2.17	10 ⁹ /L	1.1--3.2	
淋巴细胞百分比(LY%)	43.0	%	20--50	
中性粒细胞绝对值(GR#)	2.24	10 ⁹ /L	1.8--6.3	
中性粒细胞百分比(GR%)	44.4	%	40--75	
嗜碱性粒细胞绝对值(BA#)	0.03	10 ⁹ /L	0--0.06	
嗜碱性粒细胞百分比(BA%)	0.6	%	0--1.0	
嗜酸性粒细胞绝对值(EO#)	0.31	10 ⁹ /L	0.02--0.52	
嗜酸性粒细胞百分比(EO%)	6.1	%	0.4--8.0	
血小板(PLT)	315	10 ⁹ /L	125--350	

血小板分布宽度(PDW)	16.0	%	15--17	
平均血小板体积(MPV)	9.2	fl	6.0--14.0	
血小板压积(PCT)	0.290	%	0.11--0.28	↑
红细胞(RBC)	4.57	10 ¹² /L	3.8--5.1	
血红蛋白	135	g/L	115--150	
红细胞压积(HCT)	40.3	%	35--45	
红细胞平均体积(MCV)	88.2	fl	82--100	
平均血红蛋白含量(MCH)	29.6	pg	27--34	
平均血红蛋白浓度(MCHC)	336	g/L	316--354	
单核细胞绝对值(MO#)	0.30	10 ⁹ /L	0.1--0.60	
单核细胞百分比(MO%)	5.9	%	3--10	
红细胞分布宽度标准差(RDW-SD)	41.3	fl	35--56	
红细胞分布宽度变异系数(RDW-CV)	12.3	%	10.6--16.6	
大血小板比率	20.8	%	11--45	
大血小板数目	66	10 ⁹ /L	30--90	
未成熟粒细胞数目	0.01	10 ⁹ /L	0--999	
未成熟粒细胞百分比	0.1	%	0--100	
有核红细胞数目	0.000	10 ⁹ /L	0--9999	
有核红细胞百分比	0.00	/100WBC	0--9999	

***小结:**

血小板压积(PCT)偏高(0.290 %)

操作员：贺琰 检查日期:2023-11-01 检查医生:陈建国

肾功三项

项目名称	检查结果	单位	参考值	提示
肌酐(CREA)	51.00	umol/L	41--73	
尿酸(UA)	293.00	umol/L	140--340	

尿素测定 (Urea)	7.90	mmol/L	2.6--7.5	↑
-------------	------	--------	----------	---

***小结:**

尿素测定 (Urea) 偏高(7.90 mmol/L)

操作员：李丹 检查日期:2023-11-01 检查医生:陈建国

空腹血糖

项目名称	检查结果	单位	参考值	提示
葡萄糖(GLU)	5.15	mmol/L	3.89--6.1	

***小结:**

未见异常

操作员：李丹 检查日期:2023-11-01 检查医生:陈建国

血脂四项

项目名称	检查结果	单位	参考值	提示
动脉硬化指数	3.32		1.31--3.19	↑
总胆固醇(CHOL)	7.25	mmol/L	2.59--5.2	↑
甘油三脂(TG)	2.11	mmol/L	0.7--1.7	↑
低密度脂蛋白(LDL)	4.88	mmol/L	0--4.13	↑
高密度脂蛋白(HDL)	1.47	mmol/L	0.77--1.55	

***小结:**

动脉硬化指数偏高(3.32) 总胆固醇(CHOL)偏高(7.25 mmol/L) 甘油三脂(TG)偏高(2.11 mmol/L) 低密度脂蛋白(LDL)偏高(4.88 mmol/L)

操作员：李丹 检查日期:2023-11-01 检查医生:陈建国

人乳头瘤病毒检查 (HPV)

项目名称	检查结果	单位	参考值	提示
人乳头瘤病毒 (HPV)	HPV 低危型：阴性 HPV 高危型：阴性			

***小结：**

HPV 低危型：阴性

HPV 高危型：阴性

操作员：康建忠 检查日期:2023-11-02 检查医生：
.....

大同现代医学检验实验室

液基薄层细胞学图文报告

ID: 2023090749

病理号: 087034

姓名: 郝巧玲

性别: 女

年龄: 53岁

送检科室:

电话号码: 18635288196

床号:

病历号:

体检号: 2309220935

送检医院: 大同瑞慈康复体检

送检日期: 2023-11-01

末次月经:

送检医生:

采样日期:

报告日期: 2023-11-01

标本满意度: 满意

细胞量: >45%

红细胞:

经期样本:

颈管细胞:

化生细胞:

鳞状细胞:

宫颈柱状细胞:

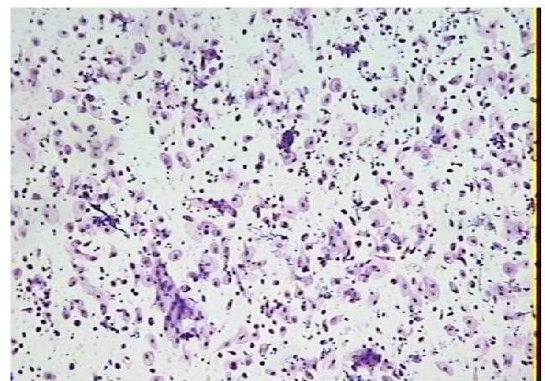
未见上皮内病变/恶性细胞:

正常范围内:

良性反应性改变:

- 炎性:
- 放疗:
- 妊娠:
- 萎缩性:
- 宫内避孕器:
- 其他:

- 轻度:
- 中度:
- 重度:



病原体: 滴虫感染: 念珠菌感染: 细菌感染:

提示 HPV 感染: 疱疹病毒感染:

鳞状上皮细胞分析:

- 非典型鳞状细胞:
- 倾向上皮内瘤变:
 - 倾向良性反应性改变:
 - 不能明确意义(ASC-US):
 - 不排除高度病变(ASC-H):

上皮内低度病变: 鳞癌:

上皮内高度病变:

- CIN2:
- CIN3:

腺上皮细胞分析:

非典型腺细胞:

- 宫内膜:
- 来源不明:

非典型腺细胞(宫颈管):

- 倾向原位腺癌:
- 不能明确意义:
- 倾向良性反应性改变:

腺癌:

- 宫颈管:
- 宫内膜:
- 其它:

炎细胞:

- 轻度:
- 中度:
- 重度:

可疑腺癌:

诊断意见: 未见上皮内病变或恶性细胞 (NILM)。

建议:

报告医师: 张荣生

地址: 大同市魏都大道 79 号, 本报告医师签字后有效
咨询: 0352-2830587 4006-122-995

妇科细胞学是筛查项目, 出于技术原因, 可能会有假阴性结果, 本检测仅对来样负责, 如果对结果有疑义, 请在收到报告 7 天内与我们联系。

瑞慈健康体检

人乳头瘤病毒（HPV）基因分型检测报告

姓名：郝巧玲 科室：妇科 病历号：
性别：女 房/床号： 标本编号： 132971
年龄：53 送检医生： 接收日期： 2023年11月01日
电话： 门诊/住院号： 标本条码号： 2310303001395
临床诊断：

标本类型：宫颈脱落细胞 标本状态：可用
检测方法：反向点杂交法
检测内容：低危型：HPV6、11、42、43、81、83
高危型：HPV16、18、31、33、35、39、45、51、52、53、56、58、59、66、68、73、82

检测结果：低危型：阴性
高危型：阴性

6	11	16	18	31	33	35	39	编号
42	43	45	51	52	53	56	58	132971
59	66	68	73	81	82	83	IC ●	HPV

结果分析及提示：

- HPV感染是宫颈癌的主要病因，大部分HPV感染会自行消退，与年龄及个人免疫能力有关。
- HPV基因分型检测是宫颈病变及宫颈癌筛查的重要手段。
- 低危型HPV感染能引起良性病变，如生殖器湿疣。
- 高危型HPV持续感染导致宫颈高级别病变的风险显著增加。

检测日期：2023年11月02日 检测者：李佳敏 审核者：康建忠

备注：本报告仅对所检测样本负责，结果分析和提示仅供临床参考。

大同瑞慈康复医院 12导联心电图报告

郝巧玲

女

53岁

ID:2309220935

申请科室:瑞慈体检科

体检号:451040

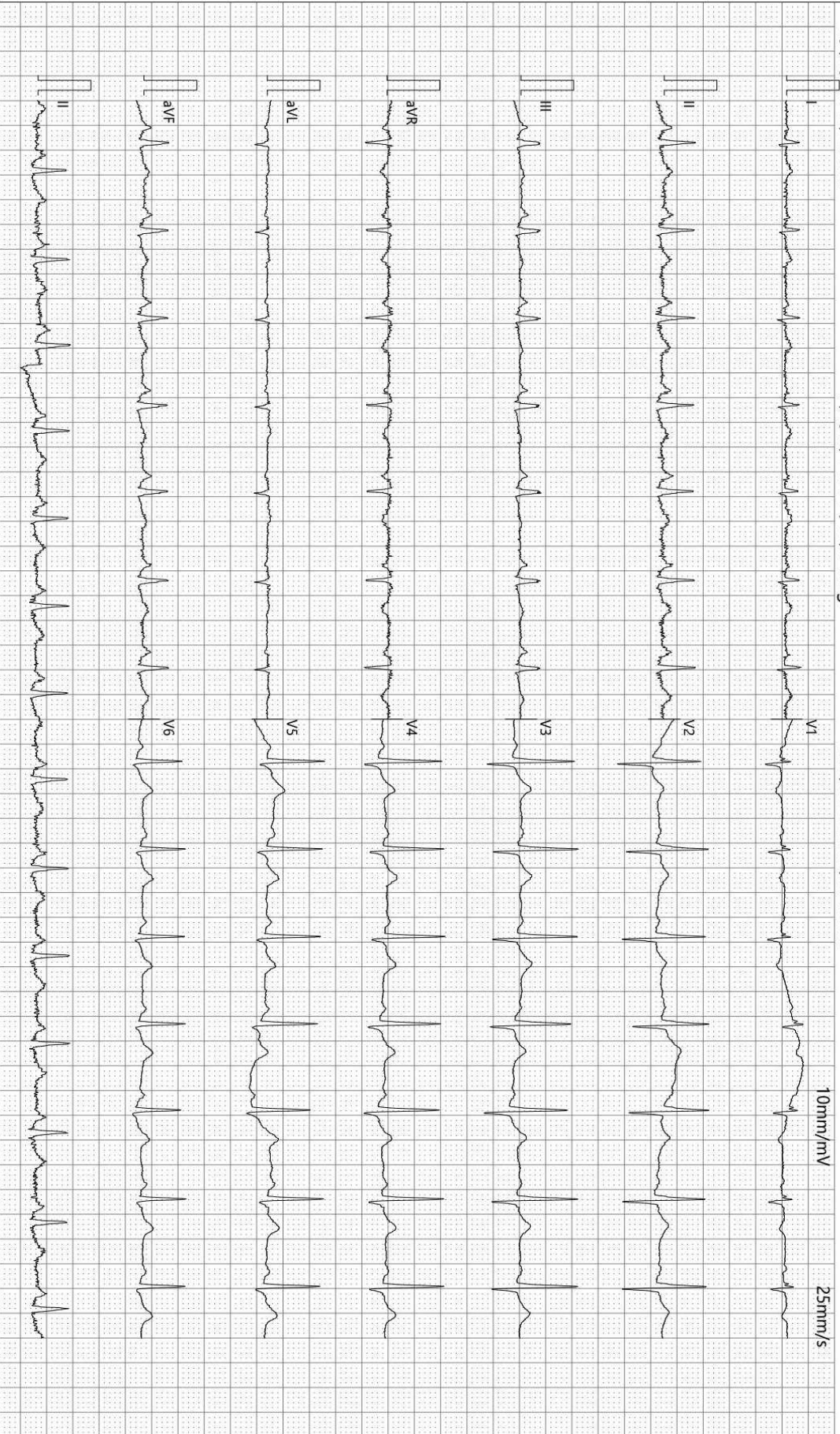
病床号:

HR: 84bpm
QT/QTc:341/405ms

P: 105ms
P/QRS/T :76 / 72/54deg.

PR: 146ms
RV5/SV1 :1.048/0.240mV

QRS: 95ms



诊断结果:

- 1.窦性心律
- 2.大致正常心电图

报告需医生确认:

张云生

SEMIP V1.90

仅供临床参考

-35Hz AC50

检查:2023-11-01 08:15:09

打印:2023-11-01 08:50:19

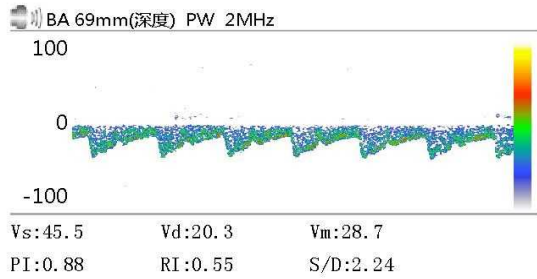
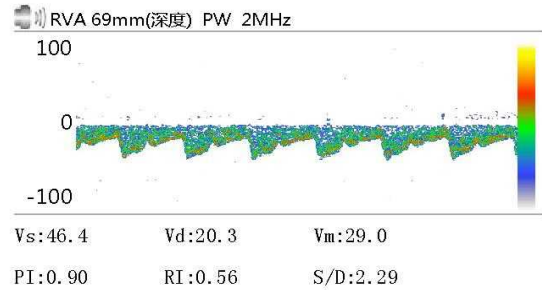
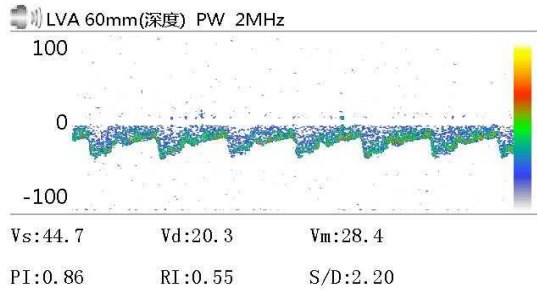
Text



大同瑞慈健康体检

颅内多普勒血流图 (TCD) 检查报告单

姓名: 郝巧玲 性别: 女 年龄: 53 岁 检查号: 2309220935
 申请科室: 体检科 申请医师: 李菊蓉 检查类型: 颅内血管 床号:



Vs: Vd: Vm:
 PI: RI: S/D:

Vs: Vd: Vm:
 PI: RI: S/D:

Vs: Vd: Vm:
 PI: RI: S/D:

医生意见

结论: 椎-基底动脉脑血管超声未见异常。

李菊蓉

检查日期: 2023-11-01

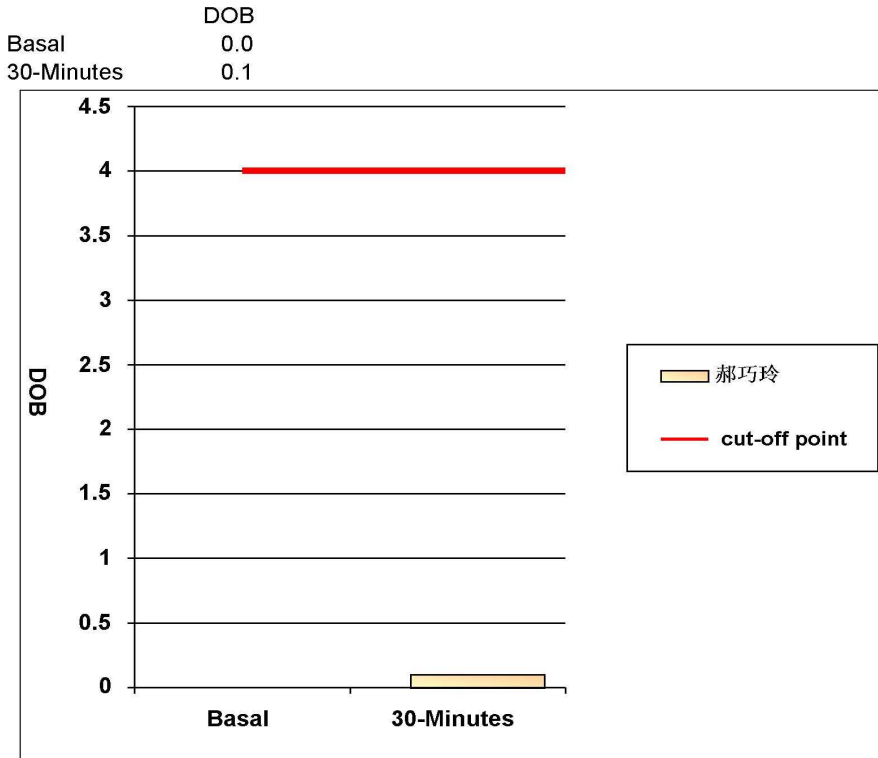
本报告单仅提供临床参考

大同瑞慈健康体检

¹³C呼气试验检验报告

患者姓名	郝巧玲	年龄	53	性别	女
患者 ID	2309220935	日期	2023年11月01日	联系电话	
申请医生		备注		设备型号	YH08

¹³C呼气试验



阳性参考值 (Delta Over Baseline(DOB)):

30分钟的DOB值:	≥ 4.0	阳性+
	< 4.0	阴性-

检测结果: **DOB= 0.1** 阴性-

结论: 您本次检测结果为阴性, 正常, 无感染

检测医生: 曹居杰

大同瑞慈健康体检

骨密度检测报告

受检者信息

受检者ID: 2309220935
姓名: 郝巧玲
出生年月日: 1970/5/29

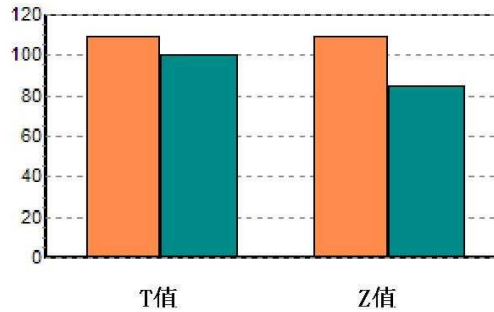
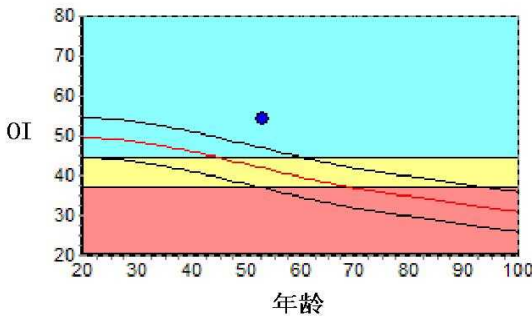
年龄: 53
性别: 女
测定部位(右/左): 右

测定结果

测定日期: 2023/11/1 8:44:47

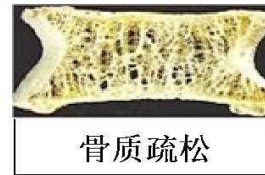
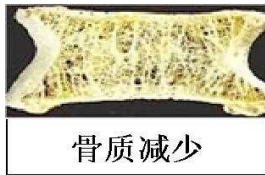测试编号: 1/1

受测者 平均值



数据库:	Asia	成人比:	109.4	%
OI:	54.3	同龄比:	129.6	%
SOS:	1367.8 m/s	OPR:	N/A	%
T值:	0.93			
Z值:	2.49			

结果分析



注解

以上结论仅供参考

科室:

医生签名:

医院地址 大同瑞慈健康体检
地址 大同市平城区魏都大道79号

联系电话 0352-2824444
操作者 名燕凌

双源 CT 诊断图文报告

流水号: 2309220935

影像号: CT20231031155

姓名: 郝巧玲

年龄: 53 岁

性别: 女

检查设备: 西门子量子双源 CT

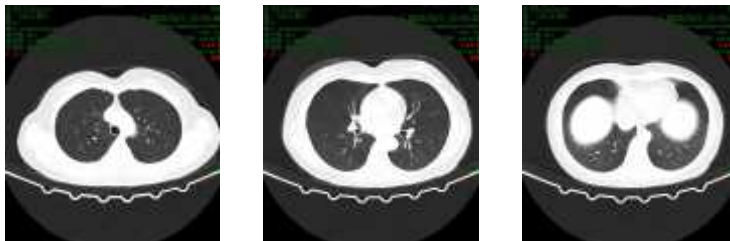体检号: 451040

申请医院: 本院

体检科室: 体检科

检查部位: 肺部双源 CT

经典图像:



影像所见:

胸廓对称, 骨性肋骨完整, 胸壁软组织结构良好, 两肺支气管血管纹理走行分布良好, 支气管束结构清晰, 两肺上叶胸膜下结节硬化灶, 直径约 0.2cm, 双肺通气良好。肺门结构未见异常。纵隔无偏移, 段以上支气管通畅。心影及大血管形态结构正常, 纵隔内未见肿大淋巴结。胸膜未见异常。

影像诊断:

两肺上叶结节硬化灶

报告医师: 剧艳军

检查日期: 2023-11-01

审核医师: 剧艳军

报告日期: 2023-11-01

超声诊断图文报告

流水号: 2309220935

影像号: 1436561

姓名: 郝巧玲

年龄: 53 岁

性别: 女

检查设备: Vivid E95

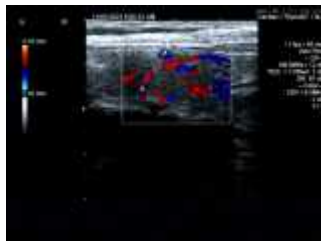
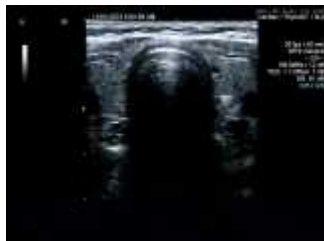体检号: 451040

申请医院: 本院

体检科室: 体检科

检查部位: 甲状腺彩超

经典图像:



影像所见:

甲状腺双侧叶形态正常, 包膜完整, 实质回声均匀, CDFI: 未见异常血流信号。
双侧颈部未见明显肿大淋巴结。

影像诊断:

甲状腺双侧叶未见异常

报告医师: 李菊蓉

检查日期: 2023-11-01

审核医师: 李菊蓉

报告日期: 2023-11-01

超声诊断图文报告

流水号: 2309220935

影像号: 1436653

姓名: 郝巧玲

年龄: 53 岁

性别: 女

检查设备: Vivid E95

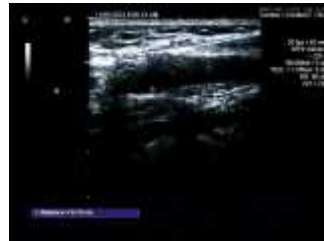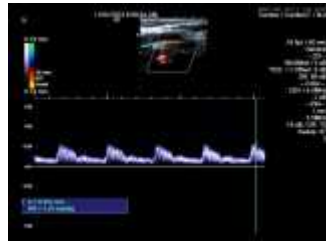
体检号: 451040

申请医院: 本院

体检科室: 体检科

检查部位: 颈部血管彩超

经典图像:



影像所见:

右侧颈总动脉膨大处内中膜局部增厚, 厚约 1.3mm; 右锁骨下动脉起始处、左侧颈总动脉、双侧颈内、颈外动脉起始段内中膜不增厚, 内壁欠光滑, 管壁未见明确强回声斑。CDFI: 血流充盈好。PW: 频谱形态正常。

双侧椎动脉走行正常, 椎动脉内径正常, 管壁不厚, 管腔内为无回声, CDFI: 血流充盈好。PW: 频谱正常。

影像诊断:

右侧颈总动脉膨大处内中膜局部增厚

报告医师: 李菊蓉

检查日期: 2023-11-01

审核医师: 李菊蓉

报告日期: 2023-11-01

超声诊断图文报告

流水号: 2309220935

影像号: 1436655

姓名: 郝巧玲

年龄: 53 岁

性别: 女

检查设备: Vivid E95

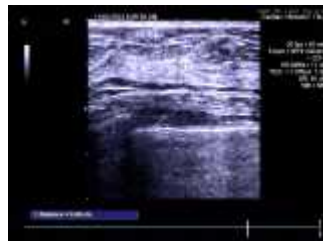
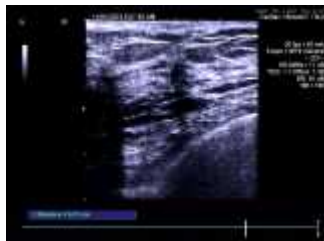
体检号: 451040

申请医院: 本院

体检科室: 体检科

检查部位: 乳腺彩超

经典图像:



影像所见:

双侧乳腺腺体层次清晰, 右乳腺体厚 0.6cm, 左乳腺体厚 0.7cm, 乳导管未见扩张, 未见明显占位性病变, CDFI: 未见异常血流信号。

双侧腋下未见明显肿大淋巴结。

影像诊断:

双侧乳腺未见明显异常

报告医师: 李菊蓉

检查日期: 2023-11-01

审核医师: 李菊蓉

报告日期: 2023-11-01

超声诊断图文报告

流水号: 2309220935

影像号: 1436659

姓名: 郝巧玲

年龄: 53 岁

性别: 女

检查设备: Vivid E95

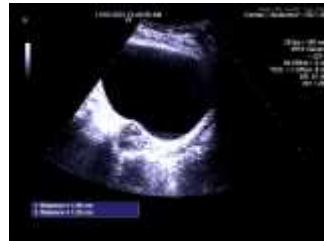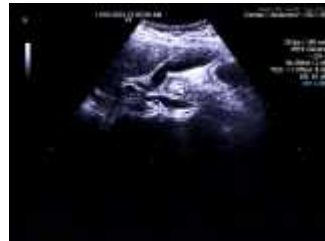体检号: 451040

申请医院: 本院

体检科室: 体检科

检查部位: 全腹彩超

经典图像:



影像所见:

肝脏大小形态正常, 包膜光滑完整, 实质回声均匀, 肝内管道系统走行清晰, 门静脉及肝内胆管不扩张。

胆囊大小形态正常, 壁不厚、光滑, 囊内透声好, 肝外胆管不扩张。

胰腺大小形态正常, 实质回声均匀, 主胰管不扩张。

脾脏大小形态正常, 实质回声均匀, 脾门静脉不宽。

双肾大小形态正常, 皮髓质分界清晰, 集合系统未见分离, 双侧输尿管未见扩张。

膀胱充盈佳, 未见明显异常。

前位子宫, 大小正常, 肌壁回声欠均匀, 于前壁探及低回声结节, 大小约 1.6*1.3cm, 内膜线清晰, 厚 0.3cm, 宫颈厚约 2.3cm, 双侧附件区未见异常。

影像诊断:

子宫多发肌瘤

报告医师: 李菊蓉

检查日期: 2023-11-01

审核医师: 李菊蓉

报告日期: 2023-11-01