



检 查 结 果

姓名	刘永权
性别	男
年龄	45岁
联系电话	18103529626
体检日期	2025-04-18

检验报告

血流变

项目名称	检查结果	单位	参考值	提示
全血粘度高切 200/s	4.02	mpas	3.53--4.65	
全血粘度中切 100/s	4.33	mpas	3.6--4.9	
全血粘度中切 50/s	4.80	mpas	4.7--5.9	
全血还原粘度高切	5.04	mpas	3.66--8.48	
全血还原粘度低切	37.24	mpas	31.8--50.2	
血浆粘度	1.55	mpas	1.26--1.70	
血沉(ESR)	1.30	mm/h	0--15	
红细胞压积	0.49	L/L	0.40--0.50	
红细胞聚集指数	4.93		3.79--6.05	
红细胞变形指数	0.65		0.51--1.02	
红细胞刚性指数	3.25		2.15--6.73	
血沉方程 K 值	6.39	mm/h	0--77	
全血粘度 1/s	19.80	mpas	17.6--21.3	
全血高切相对指数	2.59		2.08--3.69	
全血低切相对指数	12.77		10.37--16.94	

***小结:**

未见异常

操作员：赵伟 检查日期：2025-04-18 检查医生：康建忠

尿液分析+尿沉渣

项目名称	检查结果	单位	参考值	提示
白细胞尿	4	个/u1	0--13	
上皮细胞(EC)	5	/HP	0--28	
管型(CAST)	0	个/u1	0--1	

霉菌（尿）	0	/HP	0--0	
结晶	0	/HP	0--10	
透明度(CLA)	清亮			
胆红素(BIL)	-		阴性	
隐血(ERY)	-		阴性	
小圆上皮细胞(SRC)	0	个/u1	0--0	
维生素 C	-		阴性	
异常红细胞	0	个/u1	0--3	
红细胞（正常）	0	个/u1	0--6	
鳞状上皮细胞	5	个/u1	0--0	↑
粘液丝	26	个/u1	0--0	↑
颜色(Colour)	淡黄色			
尿葡萄糖(GLU)	-		阴性	
酮体(KET)	-		阴性	
比重(SG)	1.030		1.003--1.030	
酸碱度(PH)	6.5		4.5--8.0	
尿蛋白质(PRO)	-		阴性	
尿胆原(URO)	-		阴性	
亚硝酸盐(NIT)	-		阴性	
红细胞(尿)(RBC)	0	个/u1	0--6	
尿白细胞(LEU)	-		阴性	

***小结:**

鳞状上皮细胞偏高(5 /HP) 粘液丝偏高(26 /HP)

操作员：黄璐瑶 检查日期:2025-04-18 检查医生:康建忠

肝功七项

项目名称	检查结果	单位	参考值	提示
总蛋白(T PROT)	70.6	g/L	65--85	
白蛋白(ALB)	47.40	g/L	40--55	

球蛋白 (GLB)	23.20	g/L	15--35	
白蛋白/球蛋白 (ALB/GLB)	2.04		1.0--2.5	
总胆红素 (TBIL)	26.40	umol/L	0--26	↑
丙氨酸氨基转移酶 (ALT)	62.00	U/L	9--50	↑
门冬氨酸氨基转移酶 (AST)	32.00	U/L	15--40	

***小结:**

总胆红素 (TBIL) 偏高 (26.40 umol/L) 丙氨酸氨基转移酶 (ALT) 偏高 (62.00 U/L)

操作员：梁可欣 检查日期：2025-04-18

检查医生：康建忠

心肌酶谱

项目名称	检查结果	单位	参考值	提示
乳酸脱氢酶 (LDH)	137.00	U/L	120--250	
肌酸激酶 (CK)	126.00	U/L	50--310	
肌酸激酶同工酶 (CK-Mb (M))	14	U/L	0--25	
高敏肌钙蛋白 (TnI)	2.50	pg/ml	0--46.47	

***小结:**

未见异常

操作员：梁可欣 检查日期：2025-04-18

检查医生：康建忠

血常规 (五分类)

项目名称	检查结果	单位	参考值	提示
白细胞 (WBC)	8.04	$10^9/L$	3.5--9.5	
淋巴细胞绝对值 (LY#)	3.60	$10^9/L$	1.1--3.2	↑
淋巴细胞百分比 (LY%)	44.7	%	20--50	
中性粒细胞绝对值 (GR#)	3.44	$10^9/L$	1.8--6.3	
中性粒细胞百分比 (GR%)	42.7	%	40--75	
嗜碱性粒细胞绝对值 (BA#)	0.05	$10^9/L$	0--0.06	
嗜碱性粒细胞百分比 (BA%)	0.7	%	0--1.0	
嗜酸性粒细胞绝对值 (EO#)	0.48	$10^9/L$	0.02--0.52	

嗜酸性粒细胞百分比 (EO%)	6.0	%	0.4--8.0
血小板 (PLT)	257	$10^9/L$	125--350
血小板分布宽度 (PDW)	16.1	%	15--17
平均血小板体积 (MPV)	9.8	f1	6.0--14.0
血小板压积 (PCT)	0.253	%	0.11--0.28
红细胞 (RBC)	5.15	$10^{12}/L$	4.3--5.8
血红蛋白	161	g/L	130--175
红细胞压积 (HCT)	49.0	%	40--50
红细胞平均体积 (MCV)	95.0	f1	82--100
平均血红蛋白含量 (MCH)	31.3	pg	27--34
平均血红蛋白浓度 (MCHC)	330	g/L	316--354
单核细胞绝对值 (MO#)	0.47	$10^9/L$	0.1--0.60
单核细胞百分比 (MO%)	5.9	%	3--10
红细胞分布宽度标准差 (RDW-SD)	45.0	f1	35--56
红细胞分布宽度变异系数 (RDW-CV)	12.6	%	10.6--16.6
大血小板比率	23.5	%	11--45
大血小板数目	61	$10^9/L$	30--90
未成熟粒细胞数目	0.02	$10^9/L$	0--999
未成熟粒细胞百分比	0.2	%	0--100
有核红细胞数目	0.000	$10^9/L$	0--9999
有核红细胞百分比	0.00	/100WBC	0--9999

***小结:**

淋巴细胞绝对值 (LY#) 偏高 ($3.60 \times 10^9/L$)

操作员：祁佳佳 检查日期：2025-04-18 检查医生：康建忠

肾功三项

项目名称	检查结果	单位	参考值	提示
肌酐 (CREA)	71.10	$\mu\text{mol}/L$	57--97	

尿酸(UA)	406.00	umol/L	200--420	
尿素测定(Urea)	4.80	mmol/L	3.1--8.0	

***小结:**

未见异常

操作员：梁可欣 检查日期：2025-04-18 检查医生：康建忠

空腹血糖

项目名称	检查结果	单位	参考值	提示
葡萄糖(GLU)	5.05	mmol/L	3.89--6.1	

***小结:**

未见异常

操作员：梁可欣 检查日期：2025-04-18 检查医生：康建忠

血脂四项

项目名称	检查结果	单位	参考值	提示
动脉硬化指数	4.39		1.31--3.19	↑
总胆固醇(CHOL)	8.31	mmol/L	2.59--5.2	↑
甘油三脂(TG)	6.58	mmol/L	0.7--1.7	↑
低密度脂蛋白(LDL)	4.26	mmol/L	0--4.13	↑
高密度脂蛋白(HDL)	0.97	mmol/L	0.77--1.55	

***小结:**

动脉硬化指数偏高(4.39) 总胆固醇(CHOL)偏高(8.31 mmol/L) 甘油三脂(TG)偏高(6.58 mmol/L) 低密度脂蛋白(LDL)偏高(4.26 mmol/L)

操作员：梁可欣 检查日期：2025-04-18 检查医生：康建忠

大同瑞慈康复医院 12导联心电图报告

刘永权 男 45岁

体检号:451020

病床号:

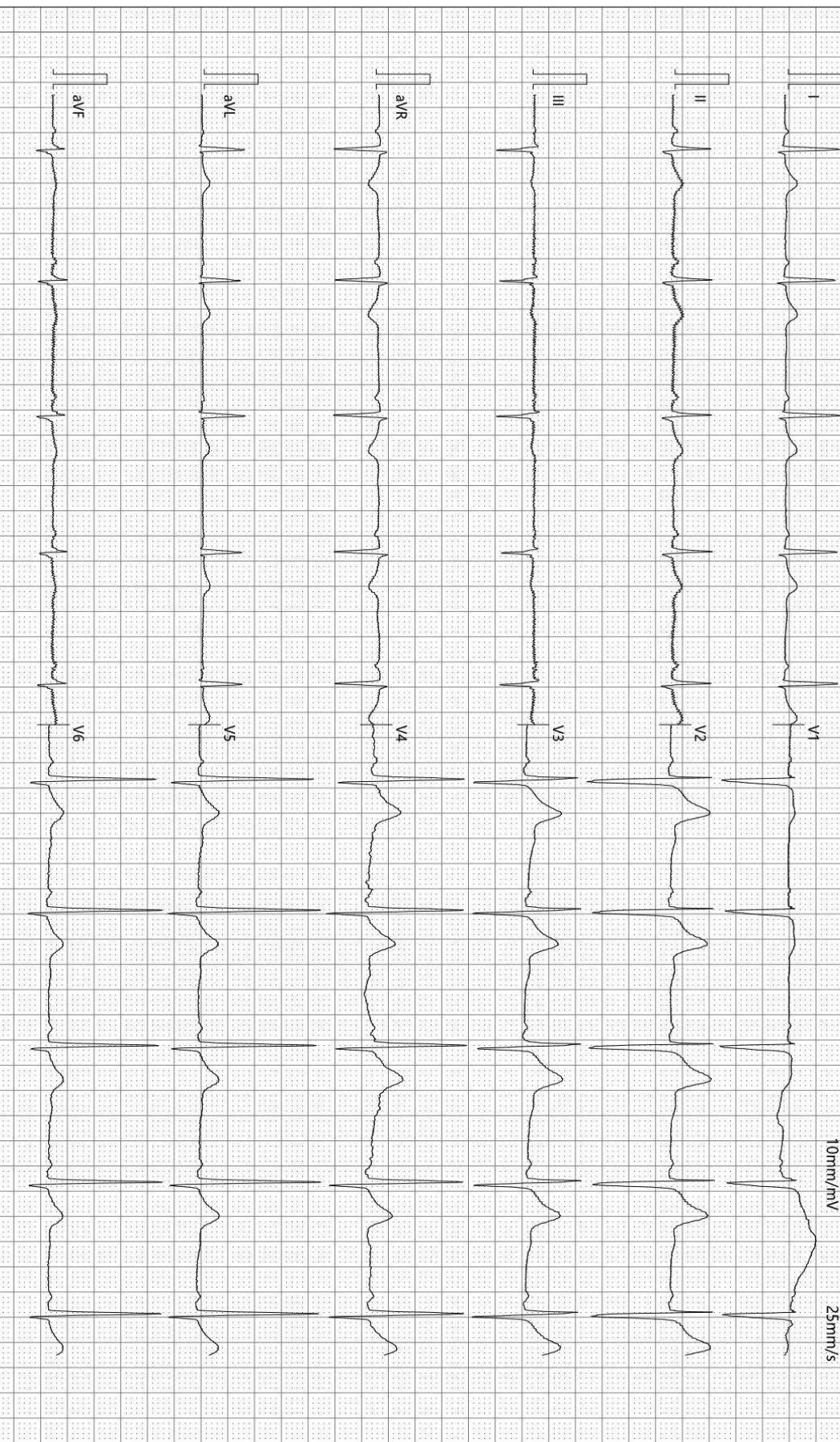
诊断结果:

窦性心动过缓

诊断医生:

张生 陶志辉

HR	: 56 ↓ bpm	[60 ~ 100bpm]
P	: 100ms	[0 ~ 110ms]
PR	: 151ms	[120 ~ 200ms]
QRS	: 94ms	[60 ~ 100ms]
QT/QTc	: 422/409ms	[320 ~ 440/0 ~ 450ms]
P/QRS/T	: 51/-11/18deg.	[0 ~ 75/-30 ~ 90/0 ~ 75deg]
RV5/SV1	: 2.240/1.216mV	[0.0 ~ 2.5/0.0 ~ 2.0mV]



检查时间:2025-04-18 10:17:06

诊断时间:2025-04-18 10:30:14

SEMIP V1.90

仅供临床参考

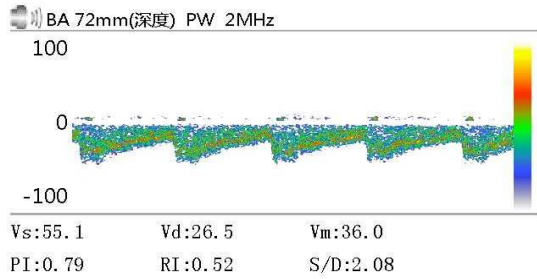
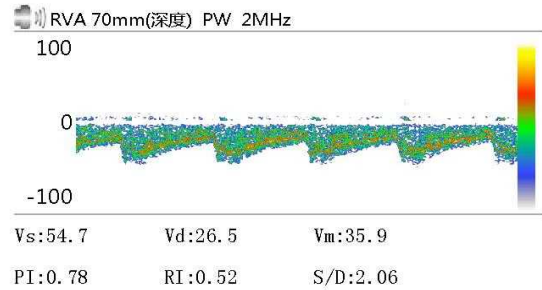
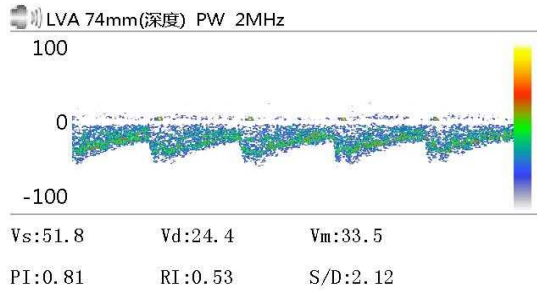
Text



大同瑞慈健康体检

颅内多普勒血流图 (TCD) 检查报告单

姓名: 刘永权 性别: 男 年龄: 45 岁 检查号: 2309220914
 申请科室: 体检科 申请医师: 李菊蓉 检查类型: 颅内血管 床号:



Vs: Vd: Vm:
 PI: RI: S/D:

Vs: Vd: Vm:
 PI: RI: S/D:

Vs: Vd: Vm:
 PI: RI: S/D:

医生意见

结论: 椎-基底动脉脑血管超声未见异常。

李菊蓉

检查日期: 2025-04-18

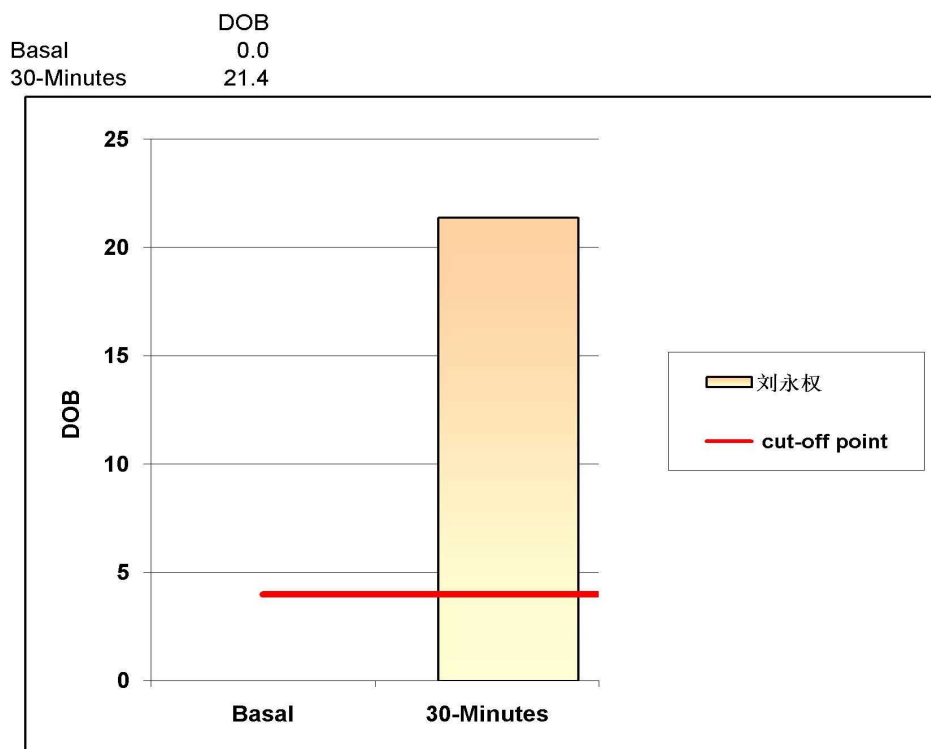
本报告单仅提供临床参考

大同瑞慈健康体检

¹³C呼气试验检验报告

患者姓名	刘永权	年龄	45	性别	男
患者 ID	2309220914	日期	45765	联系电话	
申请医生	曹居杰	备注	18103529626	设备型号	YH08

¹³C呼气试验



阳性参考值 (Delta Over Baseline(DOB)):

30分钟的DOB值:	≥	4.0	阳性+
	<	4.0	阴性-

检测结果: DOB= 21.4 阳性

结论: 您本次检测的结果为阳性, 有幽门螺杆菌感染

检测医生: 曹居杰

大同瑞慈健康体检

骨密度检测报告

患者信息

患者ID: 2309220914
姓名: 刘永权
出生年月日: 1979-9-30

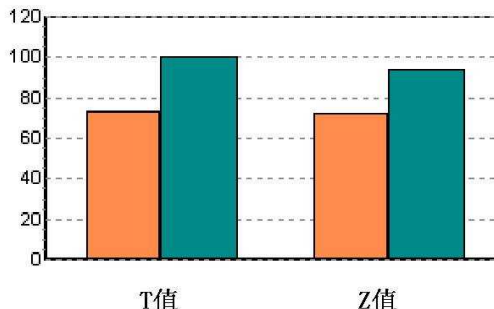
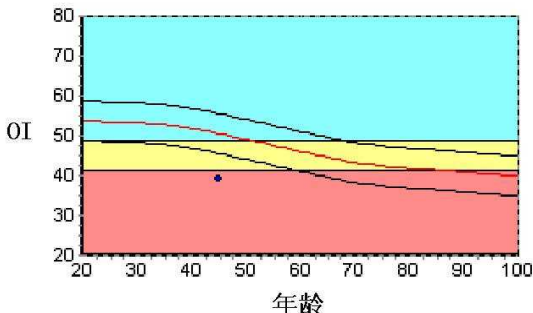
年龄: 45
性别: 男
测定部位(右/左): 右

测定结果

测定日期: 2025-4-18

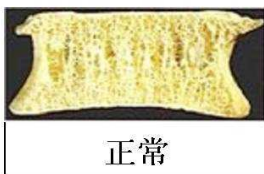
测试编号: 1/1

■ 受测者 ■ 平均值

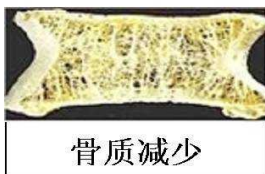


数据库:	Asia	成人比:	72.8	%
OI:	39.2	同龄比:	77.6	%
SOS:	1359.6 m/s	OPR:	N/A	%
T值:	-2.93			
Z值:	-2.25			

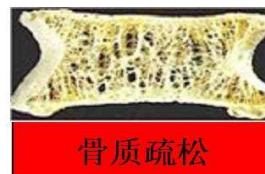
结果分析



正常



骨质减少



骨质疏松

注解

以上结论仅供参考

科室:

医生签名:

医院地址 大同瑞慈健康体检
地址 大同市平城区魏都大道79号

联系电话 0352-2824444
操作者 名燕凌

Rich 大同瑞慈康复医院
超声诊断图文报告

流水号: 2309220914

超声号: 1829344

姓名: 刘永权

年龄: 45 岁

性别: 男

检查设备: Vivid E95

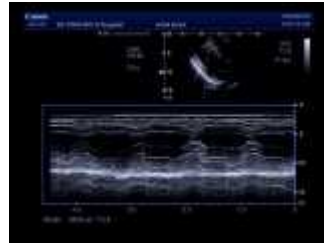
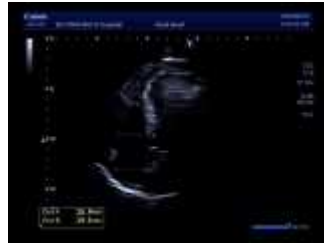体检号: 451020

申请医院: 本院

体检科室: 体检科

检查部位: 心脏彩超

经典图像:



影像所见:

超声测量 (单位: mm)

升主动脉内径 26 (32±3mm)

左房内径 30 (35mm)

室间隔 10 (8-11mm)

左室内径 41 (47±4mm)

左室后壁 10 (8-11mm)

EF66% (50-80%)

右室内径 30 (36±4mm)

右房内径 29 (36±4mm)

FS36% (28-41%)

主肺动脉内径 20 (23±3mm)

升主动脉内径正常, 心脏各腔室大小正常, 室间隔厚度正常, 左室壁未见明显节段性运动异常, 各瓣膜及启闭功能未见明显异常, 舒张期二尖瓣口血流频谱 E/A>1, 心包腔未见积液。

影像诊断:

心脏结构及功能未见明显异常

报告医师: 张莘芝

检查日期: 2025-04-18

审核医师: 张莘芝

报告日期: 2025-04-18



注: 本报告仅供临床医生参考!

地址: 大同市魏都大道 79 号。若有疑问, 请致电: 0352---2830580

Rich 大同瑞慈康复医院
超声诊断图文报告

流水号: 2309220914

超声号: 1829346

姓名: 刘永权

年龄: 45岁

性别: 男

检查设备: Vivid E95

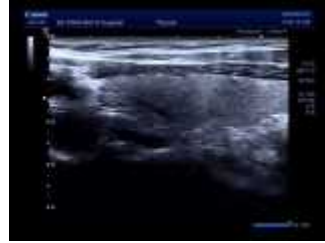
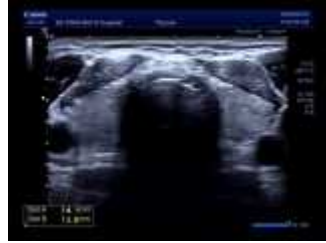体检号: 451020

申请医院: 本院

体检科室: 体检科

检查部位: 甲状腺彩超

经典图像:



影像所见:

甲状腺双侧叶形态正常, 包膜完整, 实质回声均匀, CDFI: 未见异常血流信号。
双侧颈部未见明显肿大淋巴结。

影像诊断:

甲状腺双侧叶未见异常

报告医师: 张莘芝

检查日期: 2025-04-18

审核医师: 张莘芝

报告日期: 2025-04-18



注: 本报告仅供临床医生参考!

地址: 大同市魏都大道 79 号。若有疑问, 请致电: 0352---2830580

Rich 大同瑞慈康复医院
超声诊断图文报告

流水号: 2309220914

超声号: 1829348

姓名: 刘永权

年龄: 45 岁

性别: 男

检查设备: Vivid E95

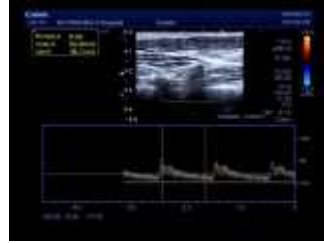
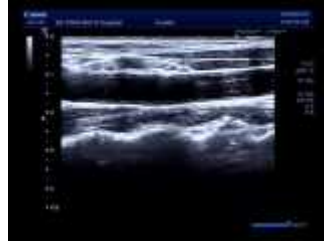
体检号: 451020

申请医院: 本院

体检科室: 体检科

检查部位: 颈部血管彩超

经典图像:



影像所见:

右锁骨下动脉起始处、双侧颈总动脉、颈内、颈外动脉起始段内中膜不增厚, 内壁欠光滑, 管壁未见明确强回声斑。CDFI: 血流充盈好。PW: 频谱形态正常。

双侧椎动脉走行正常, 椎动脉内径正常, 管壁不厚, 管腔内为无回声, CDFI: 血流充盈好。PW: 频谱正常。

内径 mm	流速 cm/s	RI		
左侧椎动脉	3.4		34.7	0.56
右侧椎动脉	3.3		52.0	0.64

影像诊断:

双侧颈动脉、椎动脉未见明显异常

报告医师: 张莘芝

检查日期: 2025-04-18

审核医师: 张莘芝

报告日期: 2025-04-18



注: 本报告仅供临床医生参考!

地址: 大同市魏都大道 79 号。若有疑问, 请致电: 0352---2830580

Rich 大同瑞慈康复医院
超声诊断图文报告

流水号: 2309220914

超声号: 1829354

姓名: 刘永权

年龄: 45岁

性别: 男

检查设备: Vivid E95

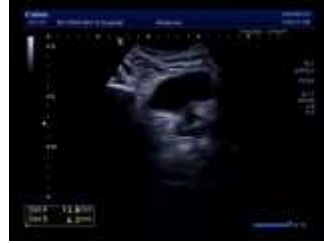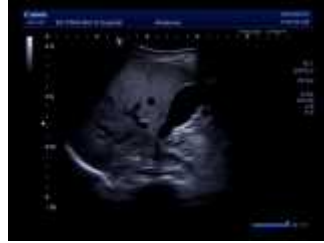体检号: 451020

申请医院: 本院

体检科室: 体检科

检查部位: 全腹彩超

经典图像:



影像所见:

肝脏大小形态正常, 包膜光滑完整, 实质回声细腻增强, 肝内管道系统走行欠清晰, 门静脉及肝内胆管不扩张。
胆囊大小形态正常, 壁不厚、光滑, 囊内透声好, 肝外胆管不扩张。
胰腺大小形态正常, 实质回声均匀, 主胰管不扩张。
脾脏大小形态正常, 实质回声均匀, 脾门静脉不宽。
双肾大小形态正常, 皮髓质分界清晰, 集合系统未见分离, 双侧输尿管未见扩张。
膀胱充盈佳, 未见明显异常。
前列腺形态正常, 大小约 3.5*3.0*2.6cm, 实质回声均匀, 内探及强回声斑, 大小约 1.4*0.6cm。

影像诊断:

1. 轻度脂肪肝
2. 前列腺钙化斑

报告医师: 张莘芝

检查日期: 2025-04-18

审核医师: 张莘芝

报告日期: 2025-04-18



注: 本报告仅供临床医生参考!

地址: 大同市魏都大道 79 号。若有疑问, 请致电: 0352---2830580

ID 号: 2309220914

影像号: CT20250417119

姓名: 刘永权

年龄: 45 岁

性别: 男

检查设备: 西门子量子双源 CT

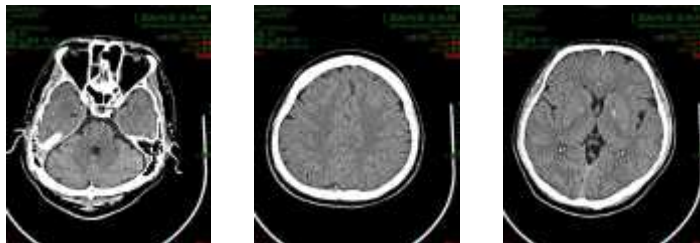体检号: 451020

申请医院: 本院

体检科室: 体检科

检查部位: 脑部双源 CT

经典图像:



影像所见:

双侧大脑半球对称, 脑实质未见异常, 脑室无扩张, 脑沟裂无增宽, 脑中线居中。脑干、小脑未见异常。颅骨未见异常。

扫及筛窦见软组织密度影。

影像诊断:

1. 颅脑 CT 平扫未见异常 2. 双侧筛窦炎症

报告医师: 蒋聪明

检查日期: 2025-04-18

审核医师: 叶道斌

报告日期: 2025-04-18

ID 号: 2309220914

影像号: CT20250417118

姓名: 刘永权

年龄: 45 岁

性别: 男

检查设备: 西门子量子双源 CT

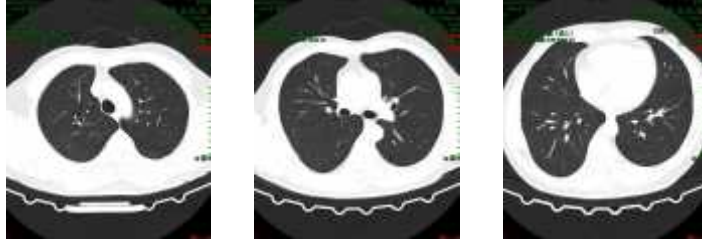体检号: 451020

申请医院: 本院

体检科室: 体检科

检查部位: 肺部双源 CT

经典图像:



影像所见:

双侧胸廓对称, 气管居中。气管及支气管未见狭窄及阻塞。左肺下叶上段 (IM209) 见实性结节, 大小约为 0.8cm×0.7cm, 内见脂肪密度, 边界清晰。双肺门不大, 形态自然。心脏及大血管大小、形态未见异常。纵隔内未见肿块及肿大淋巴结。胸膜无增厚, 胸膜腔内无积液。胸壁软组织及骨骼未见病变征象。

影像诊断:

左肺下叶上段结节, 考虑良性病变 (炎性肉芽肿与错构瘤待鉴别), 建议增强扫描或定期复查

报告医师: 蒋聪明

检查日期: 2025-04-18

审核医师: 叶道斌

报告日期: 2025-04-18