



2309220912

大同瑞慈健康体检

报 告 册

体检编号	451018	工号	411
姓名	李佳丽		
性别	女	年龄	37岁
单位	中国银行大同分行		
部门	中国银行大同分行		
联系电话	18635286160		
体检日期	2023-12-22		

尊敬的 李佳丽女士 您好！

首先,瑞慈健康体检全体员工欢迎您的光临,并对您的信任表示衷心的感谢！

您于 2023-12-22 (体检编号: 451018) 完成健康检查,本机构的各科医生已根据您的体检项目及结果,汇总成此份健康体检报告,并经总检医生审核。据此提出对您健康状况的综合分析及建议。

瑞慈健康体检倡导“大健康、大康复”,提出“健康是第一财富 (Rich)”的人文理念。希望您仔细阅读并妥善地保管此份健康体检报告,并认真关注报告中的提示与建议,若您对报告内容有任何疑问,可直接与瑞慈健康体检客服部联系,进一步咨询。

健康体检咨询电话: **0352-2824444**

客户服务咨询电话: **0352-2830597**
400-6112995

瑞慈健康体检报告由下列内容组成:

第一部分:主检报告

第二部分:分科分项结果

第三部分:检验报告

第四部分:附表

主检报告

检查综述

- 【心电图】 1. 窦性心律不齐
- 【甲状腺彩超】 1. 甲状腺实质回声粗糙 请结合甲功 2. 甲状腺左侧叶结节 TI-RADS III级 定期复查

医生建议

【窦性心律不齐】：

- 供内科临床参考，可见于正常人，无重要临床意义。
- 见于正常人，是一种随呼吸节律而变化的正常心律。

【甲状腺左侧叶结节】：

- 甲状腺结节是一种常见的甲状腺疾病，很多甲状腺疾病可表现为结节，如可由甲状腺退行性变、炎症、自身免疫性及新生物等多种病变所致。甲状腺结节在各个年龄段的男女人群中均可见到，但中年女性中较多。
- 甲状腺结节分良性和恶性两大类，良性的占绝大多数，恶性者不足1%，判断甲状腺结节的良恶主要依靠病史、体格检查、放射性核素扫描、穿刺细胞学检查。
- 建议往外科就诊，进一步检查，明确诊断，结合临床诊治并定期复查。

【甲状腺实质回声粗糙】：

- 建议内分泌科诊断治疗。

汇总医生： 丁昊炜

主检日期： 2023-12-23

主检医生：

分科结果

检验报告

大同瑞慈康复医院 12导联心电图报告

李佳丽 女 37岁

体检号:451018

病床号:

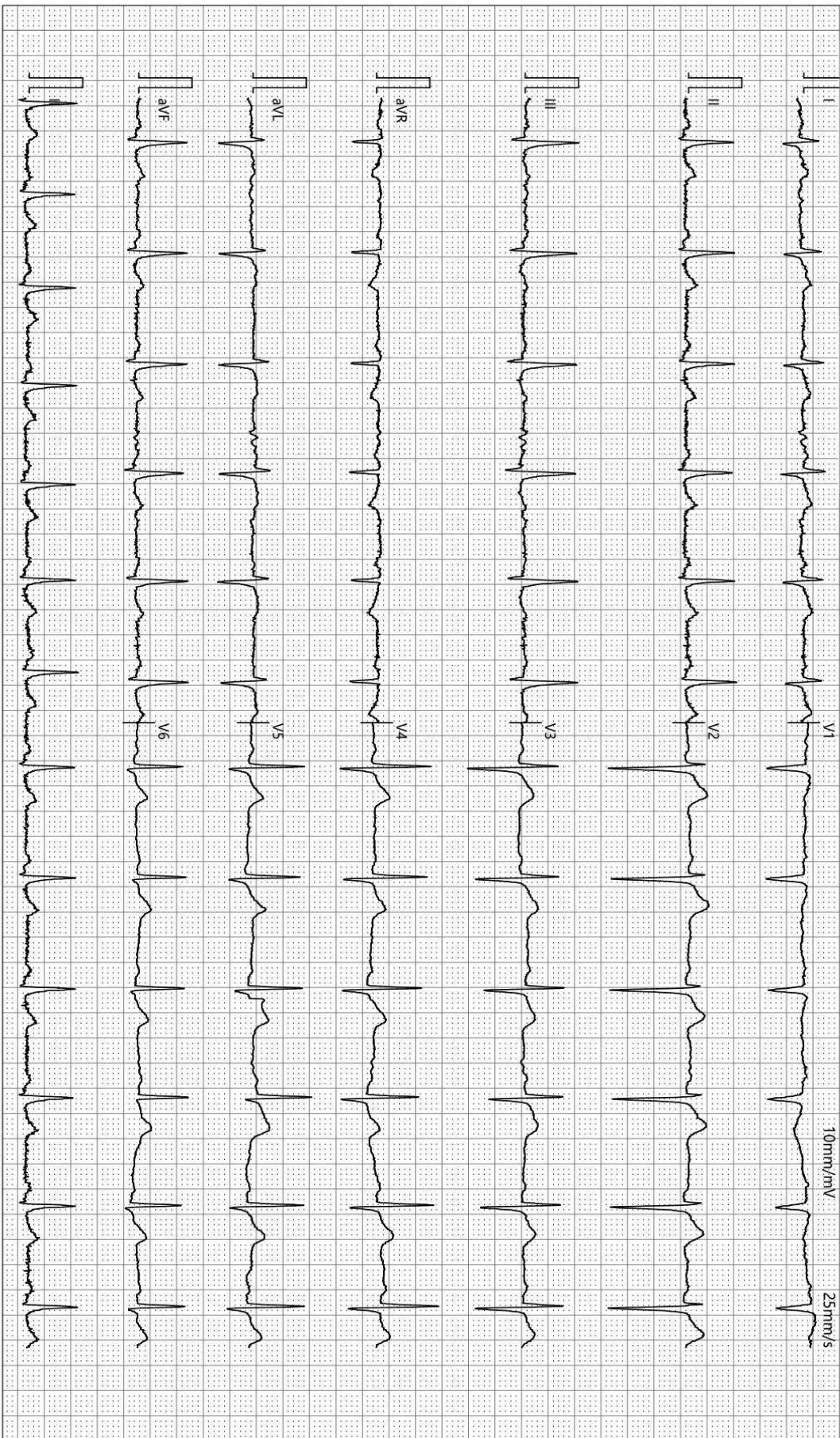
诊断结果:

窦性心律不齐

诊断医生:

张生 陶志娟

HR	: 76bpm	[60 ~ 100bpm]
P	: 111 ↑ ms	[0 ~ 110ms]
PR	: 164ms	[120 ~ 200ms]
QRS	: 91ms	[60 ~ 100ms]
QT/QTc	: 365/412ms	[320 ~ 440/0 ~ 460ms]
P/QRS/T	: 52/87/52deg.	[0 ~ 75/-30 ~ 90/0 ~ 75deg]
RV5/RSV1	: 1.049/0.697mV	[0.0 ~ 2.5/0.0 ~ 2.0mV]



检查时间:2023-12-22 09:14:48

诊断时间:2023-12-22 09:24:27

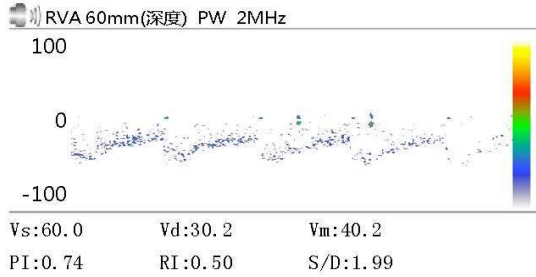
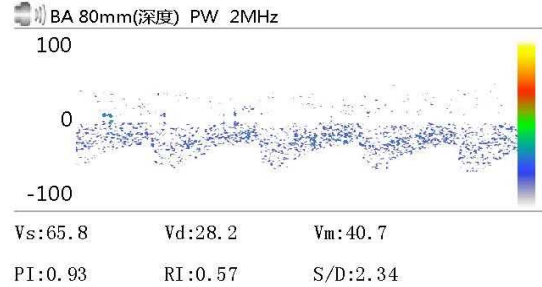
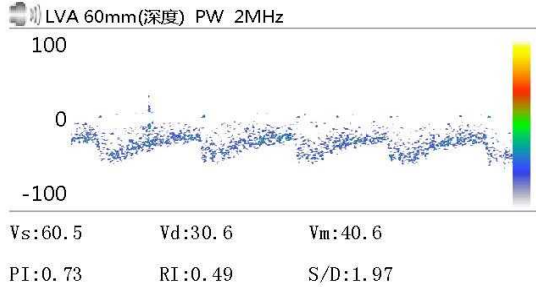
SEMIP V1 90

仅供临床参考



颅内多普勒血流图 (TCD) 检查报告单

姓名: 李佳丽 性别: 女 年龄: 37 岁 检查号: 2309220912
 申请科室: 体检科 申请医师: 李菊蓉 检查类型: 颅内血管



Vs: Vd: Vm:
 PI: RI: S/D:

Vs: Vd: Vm:
 PI: RI: S/D:

Vs: Vd: Vm:
 PI: RI: S/D:

医生意见
 椎-基底动脉脑血管超声未见异常。

医师签名: 李菊蓉

检查日期: 2023-12-22
 地址:

本报告单仅提供临床参考
 电话:

超声诊断图文报告

流水号: 2309220912

影像号: 1493965

姓名: 李佳丽

年龄: 37 岁

性别: 女

检查设备: Vivid E95

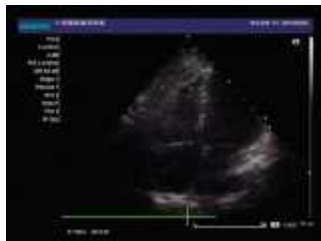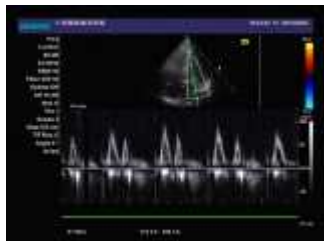体检号: 451018

申请医院: 本院

体检科室: 体检科

检查部位: 心脏彩超

经典图像:



影像所见:

超声测量 (单位: mm)

升主动脉内径 26 (32±3mm)

左房内径 27 (35mm)

室间隔 10 (8-11mm)

左室内径 45 (47±4mm)

左室后壁 10 (8-11mm)

EF73% (50-80%)

右室内径 25 (36±4mm)

右房内径 28 (36±4mm)

FS42% (28-41%)

主肺动脉内径 20 (23±3mm)

升主动脉内径正常, 心脏各腔室大小正常, 室间隔厚度正常, 左室壁未见明显节段性运动异常, 各瓣膜及启闭功能未见明显异常, 舒张期二尖瓣口血流频谱 E/A>1, 心包腔未见积液。

影像诊断:

心脏结构及功能未见明显异常

报告医师: 李菊蓉

检查日期: 2023-12-22

审核医师: 李菊蓉

报告日期: 2023-12-22

超声诊断图文报告

流水号: 2309220912

影像号: 1494001

姓名: 李佳丽

年龄: 37 岁

性别: 女

检查设备: Vivid E95

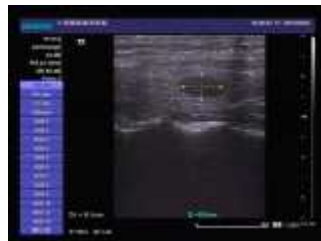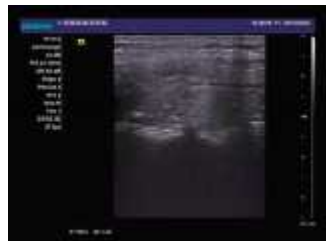体检号: 451018

申请医院: 本院

体检科室: 体检科

检查部位: 甲状腺彩超

经典图像:



影像所见:

甲状腺双侧叶形态正常, 包膜完整, 于左侧叶探及大小约 0.9*0.6cm 低回声结节, 形态规则, 边界清, 余实质回声粗糙, 呈蜂窝样改变, CDFI: 未见异常血流信号。

双侧颈部未见明显肿大淋巴结。

影像诊断:

1. 甲状腺实质回声粗糙 请结合甲功
2. 甲状腺左侧叶结节 TI-RADS III 级 定期复查

报告医师: 李菊蓉

检查日期: 2023-12-22

审核医师: 李菊蓉

报告日期: 2023-12-22

超声诊断图文报告

流水号: 2309220912

影像号: 1494004

姓名: 李佳丽

年龄: 37 岁

性别: 女

检查设备: Vivid E95

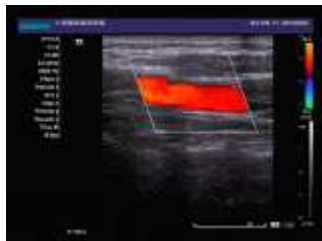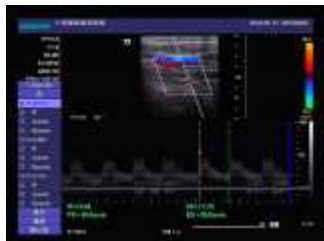
体检号: 451018

申请医院: 本院

体检科室: 体检科

检查部位: 颈部血管彩超

经典图像:



影像所见:

右锁骨下动脉起始处、双侧颈总动脉、颈内、颈外动脉起始段内中膜不增厚, 内壁欠光滑, 管壁未见明确强回声斑。CDFI: 血流充盈好。PW: 频谱形态正常。

双侧椎动脉走行正常, 椎动脉内径正常, 管壁不厚, 管腔内为无回声, CDFI: 血流充盈好。PW: 频谱正常。

	内径 mm	流速 cm/s	RI
左侧椎动脉	3.4	55.5	0.64
右侧椎动脉	3.3	53.2	0.64

影像诊断:

双侧颈动脉、椎动脉未见明显异常

报告医师: 李菊蓉

检查日期: 2023-12-22

审核医师: 李菊蓉

报告日期: 2023-12-22

超声诊断图文报告

流水号: 2309220912

影像号: 1494028

姓名: 李佳丽

年龄: 37 岁

性别: 女

检查设备: Vivid E95

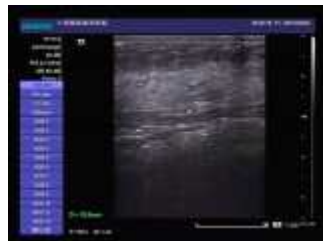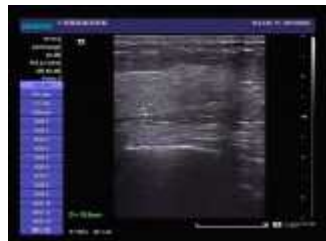体检号: 451018

申请医院: 本院

体检科室: 体检科

检查部位: 乳腺彩超

经典图像:



影像所见:

双侧乳腺腺体层次清晰, 右乳腺体厚 1.1cm, 左乳腺体厚 1.1cm, 乳导管未见扩张, 未见明显占位性病变, CDFI: 未见异常血流信号。

双侧腋下未见明显肿大淋巴结。

影像诊断:

双侧乳腺未见明显异常

报告医师: 李菊蓉

检查日期: 2023-12-22

审核医师: 李菊蓉

报告日期: 2023-12-22