



2309220904

大同瑞慈健康体检

报 告 册

体检编号	451010	工号	403
姓名	黄晓龙		
性别	男	年龄	37岁
单位	中国银行大同分行		
部门	中国银行大同分行		
联系电话	13753216063		
体检日期	2023-12-04		

尊敬的黄晓龙先生您好！

首先，瑞慈健康体检全体员工欢迎您的光临，并对您的信任表示衷心的感谢！

您于 2023-12-04 （体检编号：451010）完成健康检查，本机构的各科医生已根据您的体检项目及结果，汇总成此份健康体检报告，并经总检医生审核。据此提出对您健康状况的综合分析及建议。

瑞慈健康体检倡导“大健康、大康复”，提出“健康是第一财富（Rich）”的人文理念。希望您仔细阅读并妥善地保管此份健康体检报告，并认真关注报告中的提示与建议，若您对报告内容有任何疑问，可直接与瑞慈健康体检客服部联系，进一步咨询。

健康体检咨询电话：**0352-2824444**

客户服务咨询电话：**0352-2830597**

400-6112995

瑞慈健康体检报告由下列内容组成：

第一部分：主检报告

第二部分：分科分项结果

第三部分：检验报告

第四部分：附表

主检报告

检查综述

- 1、【血脂四项】 甘油三脂(TG)偏高(3.09 mmol/L)
- 2、【肝功七项】 丙氨酸氨基转移酶(ALT)偏高(82.00 U/L)
- 3、【尿液分析+尿沉渣】 鳞状上皮细胞偏高(4 /HP) 粘液丝偏高(8 /HP)
- 4、【MR检查】 1、脑内MRI扫描未见异常 2、左侧上颌窦炎伴粘膜肥厚
- 5、【心电图】 1.窦性心律 2.早期复极综合征
- 6、【全腹彩超】 前列腺钙化斑
- 7、【口腔科】 (1)牙龈萎缩 (2)牙周：牙结石
- 8、【C14检测幽门螺杆菌】 阳性+

医生建议

【甘油三脂(TG)偏高】：

- (1)甘油三酯是甘油和脂肪酸所构成的有机化合物，甘油三酯测定是脂类代谢的重要指标之一。
- (2)甘油三酯增高与冠心病的发生有着重要的相关性，随年龄增大而有上升的趋势，其增高最常见于高脂和过量糖类饮食、肥胖等。
- (3)甘油三酯主要功能是为机体提供能量，其正常值在0.7-1.7mmol/L之间，1.7-2.29mmol/L为边缘增高，提示应该注意饮食和运动了。
- (4)甘油三酯大于2.3mmol/L，就称为高甘油三酯血症。甘油三酯增高虽然不会直接导致血管斑块的形成，但也会间接引起心脑血管疾病风险增加，同时，当甘油三酯大于5.6mmol/L时，还会增加急性胰腺炎的风险，所以降低甘油三酯的基础主要是控制饮食，饮食控制不佳可以选择药物治疗。
- (5)生活方式的干预是控制甘油三酯水平升高的基础，包括减重，增加运动量，限制酒精摄入以及避免食用果糖和高碳水化合物食物。多食蔬菜水果，定期复查。
- (6)明显增高者在医师的指导下使用降脂药物治疗，首选他汀和贝特类药物。

【丙氨酸氨基转移酶(ALT)偏高】：

- (1)丙氨酸氨基转移酶主要存在于肝细胞内，还分布在心肌、骨骼肌、肾脏等部位。肝脏轻度损伤就可能引起肝细胞膜破坏，导致丙氨酸转氨酶释放入血，是肝细胞损害的敏感指标，其增高的程度与肝细胞被破坏的程度成正比。
- (2)丙氨酸氨基转移酶具有临床意义的升高一般要大于正常值的2-3倍。如果是生理性的升高多是由于剧烈运动、熬夜、饮酒、感冒、过量食用油腻食物后，致使丙氨酸氨基转移酶轻度升高。
- (3)丙氨酸氨基转移酶病理性升高多由于病毒性肝炎、肝硬化、酒精肝、药物性肝病、脂肪肝、胆囊炎等疾病造成，除了肝胆疾病外，心脏疾病、骨骼疾病等，也可使丙氨酸氨基转移酶升高。
- (4)发现了丙氨酸氨基转移酶升高，排除生理性的原因外，如果超过正常值的两倍，则需要明确升高的原因。首先完善彩超、各型肝炎病毒等检查，如果经复查仍偏高者，应前往消化内科咨询，结合临床治疗。
- (5)平时生活中应清淡饮食、戒烟限酒、避免劳累，多食新鲜果蔬，尤其是富含V-C的水果蔬菜。

【鳞状上皮细胞偏高】：

- (1)在生理情况下，机体正常的新陈代谢都会引起鳞状上皮细胞的脱离，这是一种正常的机体现象。如果长时间出现鳞状上皮细胞偏高的现象时，则有可能是尿路感染、泌尿系统结石等因素导致，应及时往泌尿外科进一步诊断治疗。

【粘液丝偏高】：

- (1)尿常规中粘液丝是由尿路中细胞分泌出来的，在有尿路感染时分泌会明显增多，且伴有炎症细胞的出现。
- (2)粘液丝偏高，可分为生理性偏高和病理性偏高两种，生理性偏高一般是由于喝水较少导致的尿液浓缩，一般在喝水后就能达到稀释的效果。
- (3)病理性的粘液丝偏高是由于泌尿系炎症或者是前列腺炎导致的，需要注意观察，多喝水，同时有白细胞等炎症细胞增多时，应及时服用抗感染药物治疗。如果仅有粘液丝的增多而没有白细胞等炎症细胞增多时，尿路有炎症的可能性不大。
- (4)建议平时饮食注意清淡，多喝水，少吃油腻和辛辣的食物，要注意个人清洁卫生，勤洗阴部，注意休息。

【左侧上颌窦炎伴粘膜肥厚】：

- (1)建议耳鼻喉科诊断治疗。

【早期复极】：

- (1)心电图常见于J点抬高，ST段斜型抬高，T波高耸改变，称为早期复极。是一种良性的先天性心脏传导或电生理异常，其与迷走神经影响有关，并非器质性心脏病征象。多数无任何症状，一般不需要特殊治疗，必要时心内科诊治。

【前列腺钙化斑】：

- (1)1、前列腺钙化斑大多数是由于前列腺炎症之后，前列腺内部组织局部出现了纤维化、钙质沉积而引起的。多数患者都是在体检时通过彩超检查时发现的，一般情况没有不适症状不需治疗。2、部分患者如有不适症状，建议前往泌尿科诊断治疗。

【牙结石】：

- (1)牙结石又称牙石，是沉积在牙齿或修复体表面上已经钙化或正在钙化的菌斑或软垢。其开始时是软的，会因逐渐的钙化而变硬。它是由75%的磷酸钙，15-25%的水、有机物、磷酸锰、矿酸钙及微量的钾、钠、铁所构成，并呈现出黄色、棕色或者黑色。
- (2)牙结石通常存在于唾液腺开口处的牙齿表面（例如：下颚前牙的舌侧表面，上颚后牙的颊侧表面）和牙齿的颈部，以及口腔粘膜运动不到的牙齿表面等处。
- (3)牙结石形成后，可伴随牙龈出血、牙龈萎缩、口臭等症状。
- (4)牙结石是牙周病的重要病因，它会不断刺激牙周组织，并且压迫牙龈，影响血液循环，造成牙周组织的细菌感染，形成牙周囊袋，此后更易使食物残渣、牙菌斑、牙结石等的堆积，最终牙周支持组织全部破坏，导致牙齿松动，以至于不得不拔除牙齿。
- (5)早晚刷牙、饭后漱口是防治牙结石形成的最重要措施。应采取正确的竖刷牙法和巴氏刷牙法，纠正横刷牙法。
- (6)多吃富有维生素的粗纤维食物，如肉、蛋、各种蔬菜和水果，充分咀嚼以利于牙面清洁。少吃甜食及黏性很强的食物，不吃零食。
- (7)建议每半年进行一次口腔健康检查，每年进行2-3次全口超声波洁牙术，使牙面、牙颈部经常处于洁净状态。

【牙龈萎缩】：

- (1)牙龈生理性萎缩主要是龈缘部分存在异物又长期得不到清理，细菌滋生刺激长期存在所致；另外随着年龄的增长也会或多或少发生萎缩，致使牙龈暴露，这种生理性萎缩，是无需要治疗的。
- (2)炎症性的牙龈萎缩，主要表现为牙龈红肿胀痛，刷牙常见出血，对冷热温度变化及酸性食物等异常敏感，妨碍进食，尤其应该注意防治。
- (3)掌握正确竖刷牙的刷牙方法，注意口腔清洁卫生，养成早晚刷牙，饭后漱口的好习惯。
- (4)定期到医院检查治疗，每年进行2-3次全口超声波洁牙术。
- (5)补充维生素C等微量元素，多食水果蔬菜，戒烟限酒，避免熬夜的不良生活习惯。

【呼气试验检验报告阳性+】：

(1)提示幽门螺旋杆菌（HP）感染。幽门螺旋杆菌是慢性活动性胃炎的病原菌，是消化道溃疡和胃癌等疾病的重要致病因子。

(2)没有临床症状者（如中上腹不适、饱胀、反酸、恶心等），可暂不进行抗HP治疗。如果是HP感染的消化性溃疡、慢性胃炎、早期胃癌切除后和需要长期服用非甾体类抗炎药物（如阿司匹林）者，应在专科医生指导下进行抗HP治疗。

(3)建议您先进行胃镜检查，或往消化内科咨询，再决定是否进行根除治疗。

汇总医生： 樊兴国

主检日期： 2023-12-05

主检医生：

分科结果

身高、体重、血压

项目名称	检查结果	项目名称	检查结果
身高	166cm	体重	53kg
血压	113/66mmHg		

***小结：**

未见异常

操作员：赵婉如

检查日期：2023-12-04

检查医生：名燕凌

内科

项目名称	检查结果	项目名称	检查结果
心率	80 次/min	心律	齐
心脏杂音	无	心界	正常
肺部	正常	呼吸音	呼吸音清
啰音	未闻及	叩诊	叩诊呈清音
腹部触诊	腹部平软	发育	正常
肝胆	肋下未触及	脾脏	肋下未触及
双肾	无叩击痛	肠鸣音	正常
营养	良好	神经系统	正常
生理反射	生理反射存在	病理反射	病理反射未引出
颅神经	正常	运动功能	正常
深浅感觉	正常	其它	无异常发现
既往史	无		

***小结：**

未见异常

操作员：杨淑兰

检查日期：2023-12-04

检查医生：杨淑兰

外科（男）

项目名称	检查结果	项目名称	检查结果
皮肤	正常	甲状腺	无肿大
脊椎	无畸形	浅表淋巴结	无肿大
肛门	拒检	前列腺	未检
泌尿外生殖器	正常	四肢关节	未见异常
腹股沟	未见异常	足背动脉	正常
紫绀	无	色素沉着	无
脱毛	无	脱色	无
浮肿	无	皮下结节	无
头颅	正常	颈部	正常
乳腺	正常	脊柱	正常
直肠	未检	皮肤黄疸	无
四肢	活动正常	其他	无

*小结:

未见异常

操作员：谷岱清

检查日期:2023-12-05

检查医生：谷岱清

眼科

项目名称	检查结果	项目名称	检查结果
视力(左)	0.8	视力(右)	1.0
辨色力	正常	眼睑	正常
结膜	正常	泪器	正常
角膜	正常	虹膜	正常
瞳孔	正常	晶状体	正常
玻璃体	正常	眼底	未见异常

*小结:

未见异常

操作员：田野青 检查日期:2023-12-04 检查医生：田野青

耳鼻喉科

项目名称	检查结果	项目名称	检查结果
听力(左)	正常	听力(右)	正常
外耳道	正常	鼓膜	正常
鼻窦	正常	鼻中隔	正常
鼻腔	正常	扁桃体	无肿大
嗅觉	正常	咽喉	正常

***小结:**

未见异常

操作员：王存宝 检查日期:2023-12-04 检查医生：王存宝

口腔科

项目名称	检查结果	项目名称	检查结果
唇颊	正常	齿	正常
齿龈	牙龈萎缩	牙周	牙结石 II 度
舌腭	正常	腮腺	正常
颌下腺	正常	颞下颌关节	正常

***小结:**

(1) 牙龈萎缩

(2) 牙周：牙结石

操作员：麻剑 检查日期:2023-12-04 检查医生：麻剑

检验报告

血流变

项目名称	检查结果	单位	参考值	提示
全血粘度高切 200/s	3.57	mpas	3.53--4.65	
全血粘度中切 100/s	3.86	mpas	3.6--4.9	
全血粘度中切 50/s	4.72	mpas	4.7--5.9	
全血还原粘度高切	5.17	mpas	3.66--8.48	
全血还原粘度低切	40.08	mpas	31.8--50.2	
血浆粘度	1.40	mpas	1.26--1.70	
血沉(ESR)	1.30	mm/h	0--15	
红细胞压积	0.42	L/L	0.40--0.50	
红细胞聚集指数	5.11		3.79--6.05	
红细胞变形指数	0.74		0.51--1.02	
红细胞刚性指数	3.69		2.15--6.73	
血沉方程 K 值	4.52	mm/h	0--77	
全血粘度 1/s	18.24	mpas	17.6--21.3	
全血高切相对指数	2.55		2.08--3.69	
全血低切相对指数	13.03		10.37--16.94	

*小结:

未见异常

操作员：祁佳佳 检查日期:2023-12-04

检查医生:陈建国

尿液分析+尿沉渣

项目名称	检查结果	单位	参考值	提示
白细胞尿	3	个/ul	0--13	
上皮细胞(EC)	4	/HP	0--28	
管型(CAST)	0	个/ul	0--1	

霉菌(尿)	0	/HP	0--0	
结晶	0	/HP	0--10	
透明度(CLA)	清亮			
胆红素(BIL)	-		阴性	
隐血(ERY)	-		阴性	
小圆上皮细胞(SRC)	0	个/ul	0--0	
维生素 C	-		阴性	
异常红细胞	0	个/ul	0--3	
红细胞(正常)	1	个/ul	0--6	
鳞状上皮细胞	4	个/ul	0--0	↑
粘液丝	8	个/ul	0--0	↑
颜色(Colour)	淡黄色			
尿葡萄糖(GLU)	-		阴性	
酮体(KET)	-		阴性	
比重(SG)	1.020		1.003--1.030	
酸碱度(PH)	6.0		4.5--8.0	
尿蛋白质(PRO)	-		阴性	
尿胆原(URO)	-		阴性	
亚硝酸盐(NIT)	-		阴性	
红细胞(尿)(RBC)	1	个/ul	0--6	
尿白细胞(LEU)	-		阴性	

***小结:**

鳞状上皮细胞偏高(4 /HP) 粘液丝偏高(8 /HP)

操作员：赵伟 检查日期:2023-12-04 检查医生:陈建国

肝功七项

项目名称	检查结果	单位	参考值	提示
总蛋白(T PROT)	65.5	g/L	65--85	

白蛋白(ALB)	44.80	g/L	40--55	
球蛋白(GLB)	20.70	g/L	15--35	
白蛋白/球蛋白(ALB/GLB)	2.16		1.0--2.5	
总胆红素(TBIL)	8.00	umol/L	0--26	
丙氨酸氨基转移酶(ALT)	82.00	U/L	9--50	↑
门冬氨酸氨基转移酶(AST)	37.00	U/L	15--40	

***小结:**

丙氨酸氨基转移酶(ALT)偏高(82.00 U/L)

操作员：王小雪 检查日期:2023-12-04 检查医生:陈建国

心肌酶谱

项目名称	检查结果	单位	参考值	提示
乳酸脱氢酶(LDH)	188.00	U/L	120--250	
肌酸激酶(CK)	112.00	U/L	50--310	
肌酸激酶同工酶(CK-Mb(M))	19	U/L	0--25	
高敏肌钙蛋白 (Tnl)	3.35	pg/ml	0--46.47	

***小结:**

未见异常

操作员：王小雪 检查日期:2023-12-04 检查医生:陈建国

血常规（五分类）

项目名称	检查结果	单位	参考值	提示
白细胞(WBC)	7.57	10 ⁹ /L	3.5--9.5	
淋巴细胞绝对值(LY#)	2.61	10 ⁹ /L	1.1--3.2	
淋巴细胞百分比(LY%)	34.5	%	20--50	
中性粒细胞绝对值(GR#)	4.51	10 ⁹ /L	1.8--6.3	
中性粒细胞百分比(GR%)	59.6	%	40--75	

嗜碱性粒细胞绝对值(BA#)	0.02	10 ⁹ /L	0--0.06
嗜碱性粒细胞百分比 (BA%)	0.3	%	0--1.0
嗜酸性粒细胞绝对值(EO#)	0.09	10 ⁹ /L	0.02--0.52
嗜酸性粒细胞百分比 (EO%)	1.1	%	0.4--8.0
血小板(PLT)	244	10 ⁹ /L	125--350
血小板分布宽度(PDW)	15.5	%	15--17
平均血小板体积(MPV)	9.1	fl	6.0--14.0
血小板压积(PCT)	0.222	%	0.11--0.28
红细胞(RBC)	4.59	10 ¹² /L	4.3--5.8
血红蛋白	140	g/L	130--175
红细胞压积(HCT)	42.3	%	40--50
红细胞平均体积(MCV)	92.1	fl	82--100
平均血红蛋白含量(MCH)	30.5	pg	27--34
平均血红蛋白浓度(MCHC)	331	g/L	316--354
单核细胞绝对值(MO#)	0.34	10 ⁹ /L	0.1--0.60
单核细胞百分比(MO%)	4.5	%	3--10
红细胞分布宽度标准差 (RDW-SD)	40.4	fl	35--56
红细胞分布宽度变异系数 (RDW-CV)	11.5	%	10.6--16.6
大血小板比率	17.3	%	11--45
大血小板数目	42	10 ⁹ /L	30--90
未成熟粒细胞数目	0.05	10 ⁹ /L	0--999
未成熟粒细胞百分比	0.7	%	0--100
有核红细胞数目	0.000	10 ⁹ /L	0--9999
有核红细胞百分比	0.00	/100WBC	0--9999

***小结:**

未见异常

操作员：李佳敏 检查日期：2023-12-04 检查医生：陈建国

肾功三项

项目名称	检查结果	单位	参考值	提示
肌酐(CREA)	59.00	umol/L	57--97	
尿酸(UA)	373.00	umol/L	200--420	
尿素测定 (Urea)	7.30	mmol/L	3.1--8.0	

***小结：**

未见异常

操作员：王小雪 检查日期：2023-12-04 检查医生：陈建国

空腹血糖

项目名称	检查结果	单位	参考值	提示
葡萄糖(GLU)	5.39	mmol/L	3.89--6.1	

***小结：**

未见异常

操作员：王小雪 检查日期：2023-12-04 检查医生：陈建国

血脂四项

项目名称	检查结果	单位	参考值	提示
动脉硬化指数	1.68		1.31--3.19	
总胆固醇(CHOL)	4.67	mmol/L	2.59--5.2	
甘油三脂(TG)	3.09	mmol/L	0.7--1.7	↑
低密度脂蛋白(LDL)	2.48	mmol/L	0--4.13	
高密度脂蛋白(HDL)	1.48	mmol/L	0.77--1.55	

***小结：**

甘油三脂(TG)偏高(3.09 mmol/L)

操作员：王小雪 检查日期：2023-12-04 检查医生：陈建国

大同瑞慈康复医院 12导联心电图报告

黄晓龙 男 37岁 体检号:451010

病床号:

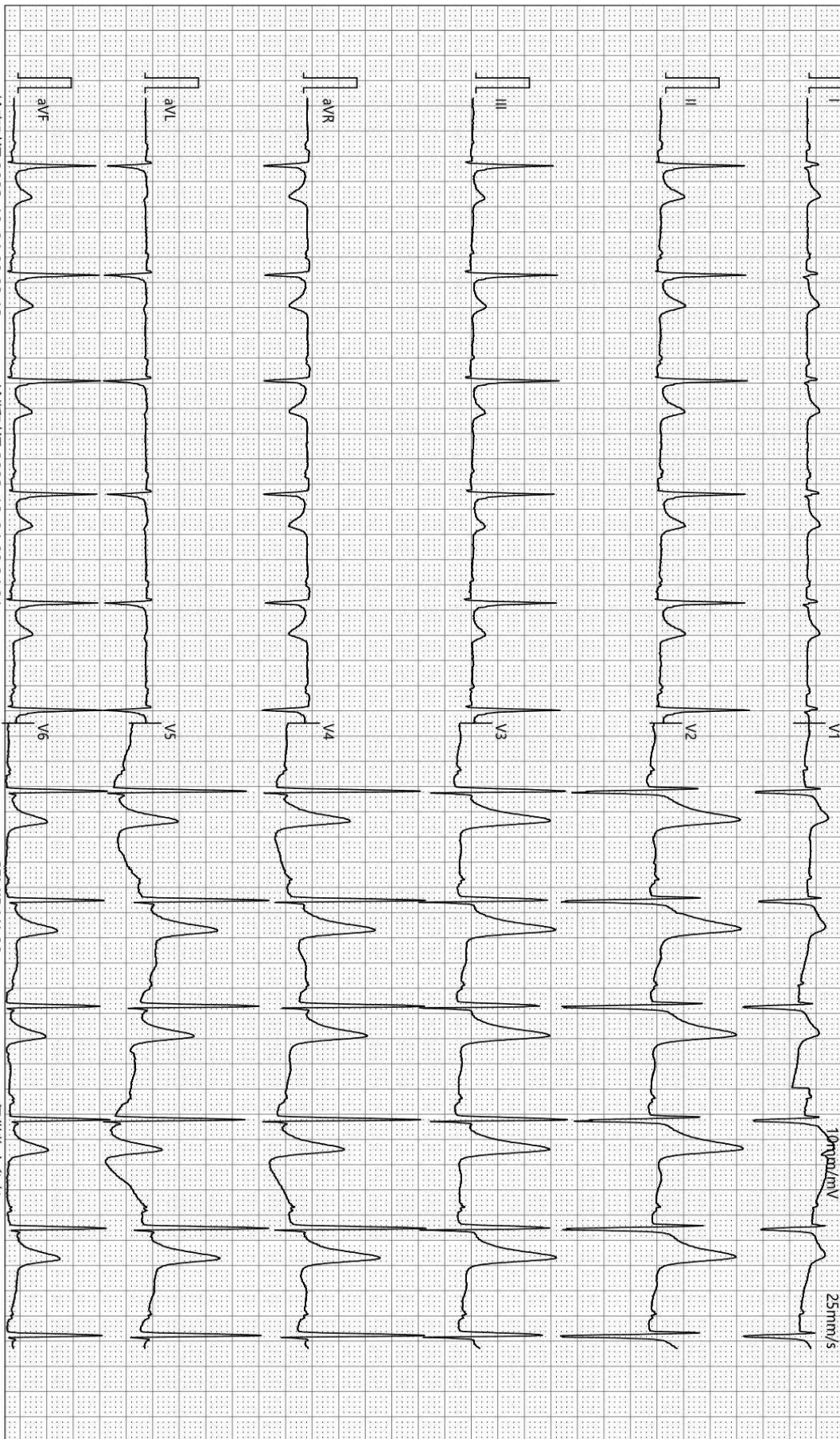
诊断结果:

- 1.窦性心律
- 2.早期复极综合征

诊断医生:

张生 陶志娟

HR	: 67bpm	[60 ~ 100bpm]
P	: 106ms	[0 ~ 110ms]
PR	: 178ms	[120 ~ 200ms]
QRS	: 88ms	[60 ~ 100ms]
QT/QTc	: 362/383ms	[320 ~ 440/0 ~ 450ms]
P/QRS/T	: 60/85/63deg.	[0 ~ 75/-30 ~ 90/0 ~ 75deg]
RV5/VS1	: 2.343/0.953mV	[0.0 ~ 2.5/0.0 ~ 2.0mV]



检查时间:2023-12-04 09:03:13

诊断时间:2023-12-04 09:24:01

SEMIP V1 90

仅供临床参考

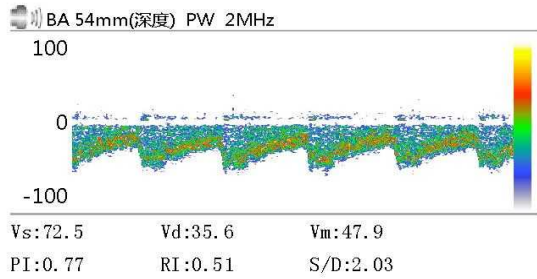
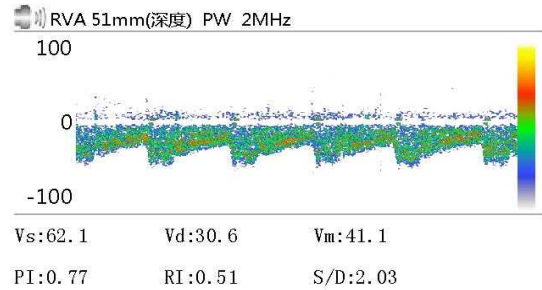
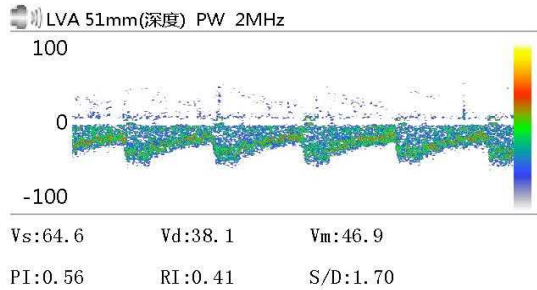
Text



大同瑞慈健康体检

颅内多普勒血流图 (TCD) 检查报告单

姓名: 黄晓龙 性别: 男 年龄: 37 岁 检查号: 2309220904
 申请科室: 体检科 申请医师: 李菊蓉 检查类型: 颅内血管 床号:



Vs: Vd: Vm:
 PI: RI: S/D:

Vs: Vd: Vm:
 PI: RI: S/D:

Vs: Vd: Vm:
 PI: RI: S/D:

医生意见
 结论: 椎-基底动脉脑血管超声未见异常。

李菊蓉

检查日期: 2023-12-04

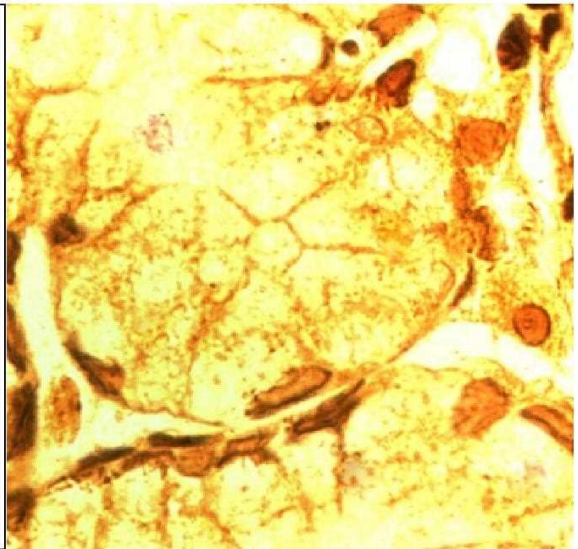
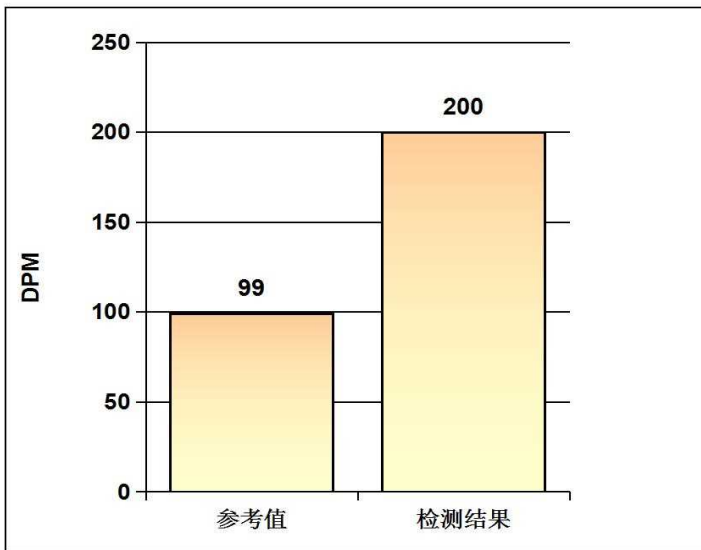
本报告单仅提供临床参考

大同瑞慈康复医院

¹⁴C呼气试验检验报告

姓名	黄晓龙	年龄	37	性别	男
住院号	0	日期	2023/12/4 9:19:44	电话	0
送检医生	曹居杰	样品编号	8314	编号	2309220904

¹⁴C呼气试验



阳性参考值 (Disintegrations Per Minute(DPM)):

DPM值:	dpm > 2499	阳性++++
	1499 < dpm ≤ 2499	阳性+++
	499 < dpm ≤ 1499	阳性++
	149 < dpm ≤ 499	阳性+
	dpm ≤ 99	阴性
	99 < dpm ≤ 149	不确定

检测结果: **dpm= 200** **阳性+**

医生建议: 请接受正规的根除幽门螺杆菌(HP)的治疗, 并在治疗结束后一个月内复查; 注意保持健康及规律饮食!

温馨提示: 您本次检测的结果为阳性

检测医生: _____ 曹居杰

大同瑞慈健康体检

骨密度检测报告

受检者信息

受检者ID: 2309220904

姓名: 黄晓龙

出生年月日: 1986/2/28

年龄: 37

性别: 男

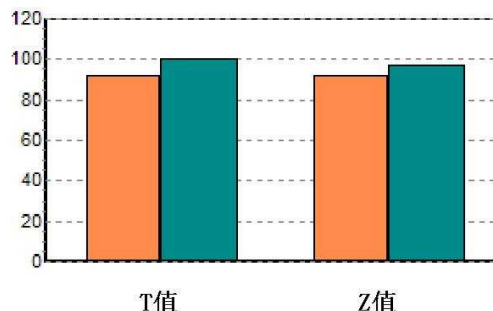
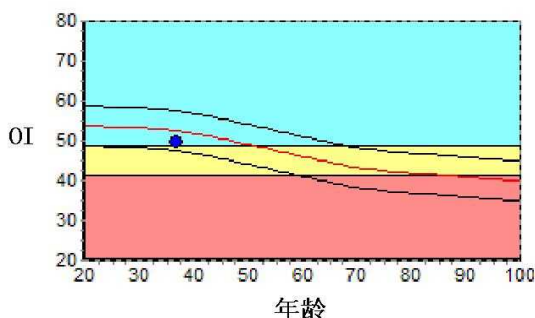
测定部位(右/左): 右

测定结果

测定日期: 2023/12/4 9:21:28

测试编号: 1/1

受测者 平均值



数据库: Asia

OI: 49.7

SOS: 1364.3 m/s, BUA: 33.3

T值: -0.83

Z值: -0.53

成人比: 92.3 %

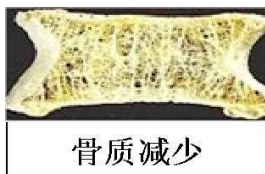同龄比: 94.9 %

OPR: N/A %

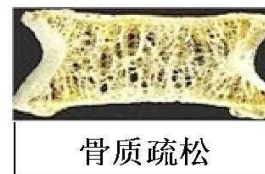
结果分析



正常



骨质减少



骨质疏松

注解

以上结论仅供参考

科室:

医生签名:

医院地址 大同瑞慈健康体检

地址 大同市平城区魏都大道79号

联系电话 0352-2824444

操作者 名燕凌

双源 CT 诊断图文报告

流水号: 2309220904

影像号: CT20231204024

姓名: 黄晓龙

年龄: 37 岁

性别: 男

检查设备: 西门子量子双源 CT

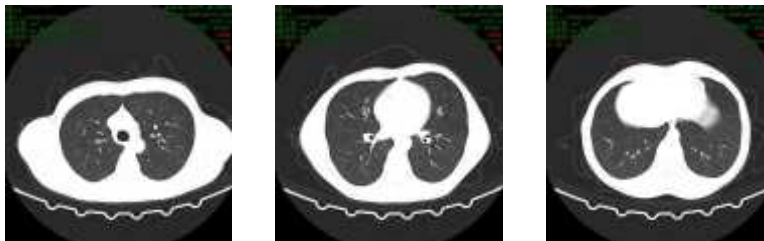体检号: 451010

申请医院: 本院

体检科室: 体检科

检查部位: 肺部双源 CT

经典图像:



影像所见:

胸廓对称, 骨性肋骨完整, 胸壁软组织结构良好, 两肺支气管血管纹理走行分布良好, 支气管束结构清晰, 双肺通气良好。肺门结构未见异常。纵隔无偏移, 段以上支气管通畅。心影及大血管形态结构正常, 纵隔内未见肿大淋巴结。胸膜未见异常。

影像诊断:

胸部未见明显异常

报告医师: 剧艳军

检查日期: 2023-12-05

审核医师: 剧艳军

报告日期: 2023-12-05

MRI 诊断图文报告

流水号: 2309220904

影像号: MR20231204006

姓名: 黄晓龙

年龄: 37 岁

性别: 男

检查设备: 西门子 1.5T 磁共振

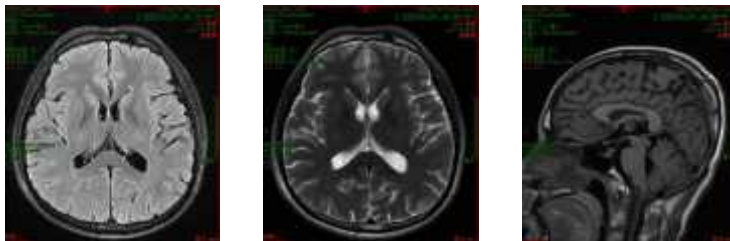体检号: 451010

申请医院: 本院

体检科室: 体检科

检查部位: MR 检查

经典图像:



影像所见:

双侧大脑半球对称, 皮髓质分界清, 未见异常信号。脑干、双侧小脑半球未见异常信号及占位征象。脑室、脑池无扩大, 脑沟、脑裂无增宽。中线结构居中。左侧上颌窦沿窦壁见环状等 T1 长 T2 信号。

影像诊断:

- 1、脑内 MRI 扫描未见异常
- 2、左侧上颌窦炎伴粘膜肥厚

报告医师: 李贵 1

检查日期: 2023-12-04

审核医师: 叶道斌

报告日期: 2023-12-04

超声诊断图文报告

流水号: 2309220904

影像号: 1471925

姓名: 黄晓龙

年龄: 37 岁

性别: 男

检查设备: Vivid E95

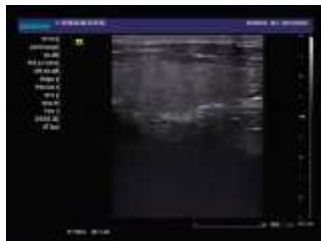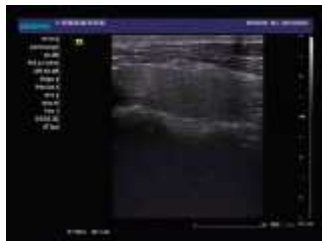体检号: 451010

申请医院: 本院

体检科室: 体检科

检查部位: 甲状腺彩超

经典图像:



影像所见:

甲状腺双侧叶形态正常, 包膜完整, 实质回声均匀, CDFI: 未见异常血流信号。
双侧颈部未见明显肿大淋巴结。

影像诊断:

甲状腺双侧叶未见异常

报告医师: 李菊蓉

检查日期: 2023-12-04

审核医师: 李菊蓉

报告日期: 2023-12-04

超声诊断图文报告

流水号: 2309220904

影像号: 1471935

姓名: 黄晓龙

年龄: 37 岁

性别: 男

检查设备: Vivid E95

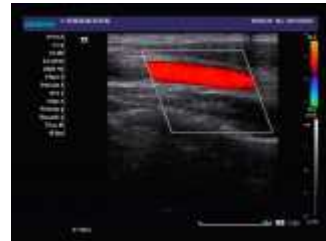
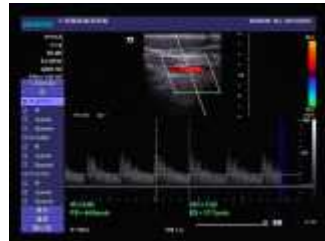
体检号: 451010

申请医院: 本院

体检科室: 体检科

检查部位: 颈部血管彩超

经典图像:



影像所见:

右锁骨下动脉起始处、双侧颈总动脉、颈内、颈外动脉起始段内中膜不增厚，内壁欠光滑，管壁未见明确强回声斑。CDFI: 血流充盈好。PW: 频谱形态正常。

双侧椎动脉走行正常，椎动脉内径正常，管壁不厚，管腔内为无回声，CDFI: 血流充盈好。PW: 频谱正常。

	内径 mm	流速 cm/s	RI
左侧椎动脉	3.2	44.9	0.60
右侧椎动脉	3.1	60.4	0.65

影像诊断:

双侧颈动脉、椎动脉未见明显异常

报告医师: 李菊蓉

检查日期: 2023-12-04

审核医师: 李菊蓉

报告日期: 2023-12-04

超声诊断图文报告

流水号: 2309220904

影像号: 1471939

姓名: 黄晓龙

年龄: 37 岁

性别: 男

检查设备: Vivid E95

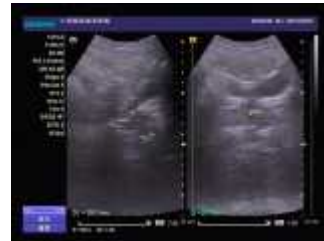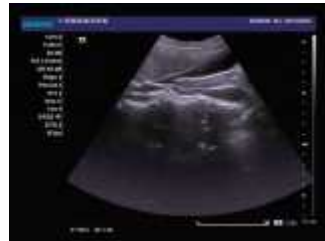体检号: 451010

申请医院: 本院

体检科室: 体检科

检查部位: 全腹彩超

经典图像:



影像所见:

肝脏大小形态正常, 包膜光滑完整, 实质回声均匀, 肝内管道系统走行清晰, 门静脉及肝内胆管不扩张。
胆囊大小形态正常, 壁不厚、光滑, 囊内透声好, 肝外胆管不扩张。
胰腺大小形态正常, 实质回声均匀, 主胰管不扩张。
脾脏大小形态正常, 实质回声均匀, 脾门静脉不宽。
双肾大小形态正常, 皮髓质分界清晰, 集合系统未见分离, 双侧输尿管未见扩张。
膀胱充盈尚可, 壁光滑, 内清晰。
前列腺形态正常, 大小约 2.8*4.0*2.8cm, 实质回声欠均匀, 内探及强回声斑, 直径约 1.0cm。

影像诊断:

前列腺钙化斑

报告医师: 李菊蓉

检查日期: 2023-12-04

审核医师: 李菊蓉

报告日期: 2023-12-04