



2309220877

大同瑞慈健康体检

报 告 册

体检编号	450983	工号	376
姓名	陈兴会		
性别	男	年龄	51岁
单位	中国银行大同分行		
部门	中国银行大同分行		
联系电话	18635286667		
体检日期	2024-05-08		

尊敬的陈兴会先生您好！

首先，瑞慈健康体检全体员工欢迎您的光临，并对您的信任表示衷心的感谢！

您于 2024-05-08 （体检编号：450983）完成健康检查，本机构的各科医生已根据您的体检项目及结果，汇总成此份健康体检报告，并经总检医生审核。据此提出对您健康状况的综合分析及建议。

瑞慈健康体检倡导“大健康、大康复”，提出“健康是第一财富（Rich）”的人文理念。希望您仔细阅读并妥善地保管此份健康体检报告，并认真关注报告中的提示与建议，若您对报告内容有任何疑问，可直接与瑞慈健康体检客服部联系，进一步咨询。

健康体检咨询电话：**0352-2824444**

客户服务咨询电话：**0352-2830597**

400-6112995

瑞慈健康体检报告由下列内容组成：

第一部分：主检报告

第二部分：分科分项结果

第三部分：检验报告

第四部分：附表

主检报告

检查综述

- 【身高、体重、血压】 (1) 体重指数 25.93：超重
- 【空腹血糖】 葡萄糖 (GLU) 偏高 (6.40 mmol/L)
- 【尿液分析+尿沉渣】 隐血 (ERY)+- 粘液丝偏高 (6 /HP)
- 【心电图】 1. 窦性心动过缓 2. 左心室高电压
- 【心脏彩超】 主动脉瓣、二尖瓣、三尖瓣少量返流
- 【甲状腺彩超】 甲状腺左侧叶结节 TI-RADS II 级 定期复查
- 【颈部血管彩超】 右锁骨下动脉起始处斑块形成
- 【全腹彩超】 轻度脂肪肝

医生建议

【超重】：

- 体重指数是判断体重超标或偏低的主要指标。体重是反映和衡量一个人健康状况的重要标志之一，过胖和过瘦都不利于健康，身高体重不协调也不会给人以美感。体重的变化，还会直接反映身体长期的热量平衡状态。
- 当需要比较及分析一个人的体重对于不同身高的人所带来的健康影响时，体重指数是一个中立而可靠的指标。其主要适用于需要体重测试、体型肥胖和全身检查的人群。
- 体重指数 (BMI) 是世界卫生组织推荐的国际统一使用的肥胖分型标准，也是目前国际上常用的衡量人体胖瘦程度以及是否健康的一个标准，其计算方式为： $BMI = \text{体重 (千克)} / \text{身高 (米)}^2$ 。成人的标准值是 BMI 18.5-23.9 之间。低于 18.5 为体重指数偏低；高于 23.9 则为体重指数偏高。
- 一般表现为体重超重或肥胖，超重及肥胖会出现一系列代谢性疾病，如高血压、高血糖、高血脂、高尿酸血症等，所以体重指数偏高者一定要注意控制体重。
- 合理控制饮食，食品多样化，食物纤维可适量增加，饮食规律，避免暴饮暴食，低盐、低脂饮食为主，减少高热量食物的摄入。
- 加强体育锻炼，每天最少保持 30 分钟的中等强度运动。鼓励每天至少快步走 6000 步比较健康。肥胖患者不适合较剧烈的运动，会加重膝关节的负担，可以选择游泳、划船等对膝关节负荷较小的运动。
- 定期检查血糖、血脂、肝功、肝脏 B 超等，积极治疗基础性疾病。
- 减少热量摄取及增加热量消耗。强调以健康行为、饮食、运动为主的综合治疗。

【葡萄糖 (GLU) 偏高】：

- 正常情况下，人体中糖的分解和合成代谢处于动态平衡，保持相对恒定。血清葡萄糖是指血液中的葡萄糖浓度，是诊断糖尿病最重要检查项目之一。
- 空腹血糖偏高可分为生理性偏高 (如餐后、高糖饮食、剧烈运动、情绪激动等均可引起一过性增高，经过休息后血糖值可以恢复正常) 和病理性增高 (如糖尿病、甲状腺功能亢进、库欣综合征等)。
- 空腹血糖生理性增高经过调整饮食结构、避免剧烈活动、控制情绪等方式后可自行缓解，血糖值可以恢复正常。
- 排除生理性增高因素经复查仍然增高者属于病理性增高，应及时到内分泌科复诊，明确血糖偏高的原因及所患疾病的种类。
- 如果是首次检查发现血糖偏高，应及时到医院内分泌科进行详细的检查及正规的治疗。

(6)已确诊的糖尿病患者，如血糖仍较高则说明血糖控制不佳，应及时到医院内分泌科诊治，修正以往的治疗方案及改变一些不良的生活习惯。

(7)糖尿病的治疗强调早期治疗、长期治疗、综合治疗和措施个体化，综合防治包括糖尿病教育、饮食治疗、体育锻炼、药物治疗和血糖监测五个方面。

【粘液丝偏高】：

(1)尿常规中粘液丝是由尿路中细胞分泌出来的，在有尿路感染时分泌会明显增多，且伴有炎症细胞的出现。

(2)粘液丝偏高，可分为生理性偏高和病理性偏高两种，生理性偏高一般是由于喝水较少导致的尿液浓缩，一般在喝水后就能达到稀释的效果。

(3)病理性的粘液丝偏高是由于泌尿系炎症或者是前列腺炎导致的，需要注意观察，多喝水，同时有白细胞等炎症细胞增多时，应及时服用抗感染药物治疗。如果仅有粘液丝的增多而没有白细胞等炎症细胞增多时，尿路有炎症的可能性不大。

(4)建议平时饮食注意清淡，多喝水，少吃油腻和辛辣的食物，要注意个人清洁卫生，勤洗阴部，注意休息。

【隐血(ERY)+-】：

(1)尿隐血可分为肉眼血尿和镜下血尿。肉眼血尿是指肉眼能见到血色的尿，尿液呈洗肉水色或血色，通常在1000ml尿中含有1ml血液即肉眼可见。镜下血尿是指尿的颜色正常，通过显微镜可以观察到尿液中含红细胞，通常离心沉淀后的尿液镜检每高倍视野有红细胞3个以上。

(2)尿隐血是泌尿系疾病常见的症状之一，生理情况下女性生理期、运动后等都可以引起，病理情况下大多是由泌尿系统疾病引起，如泌尿系炎症、尿路结石等，也有一些血尿是由全身性疾病或泌尿系统邻近器官所致。

(3)需要指出的是：尿液呈红色并不都是血尿，有些药物、食物都能使尿液呈红色、橙色或褐色；由于严重创伤、错误输血等大量红细胞或组织破坏，也可导致血红蛋白或肌红蛋白血尿。

(4)建议往泌尿外科进一步复查，以明确诊断。

【窦性心动过缓】：

(1)可见于正常人、体力劳动者、运动员，无症状者一般不需治疗，可定期随访，跟踪观察。

(2)如果有症状（胸闷、黑矇、晕厥等）请做动态心电图等相关检查，在医生指导下服用提升心率的药物如：心宝、红参等。如果每分钟心率低于45次伴有晕厥、胸闷等症状时，需安装心脏起搏器。请前往心内科进一步治疗，长期随访。

【左心室高电压】：

(1)多见于高血压心脏病，二尖瓣狭窄、肺动脉狭窄、房间隔缺损以及心肌病等。建议查心脏彩超，心血管内科专科治疗。

【主动脉瓣、二尖瓣、三尖瓣少量返流】：

(1)主动脉根部退行性变，会导致主动脉瓣关闭不全的现象，从而形成轻度返流。在很多人中，没有临床症状，只有在做心脏彩超时发现。一般不需要治疗，建议定期复查，必要时心内科结合临床考虑。

(2)由于二尖瓣瓣膜轻微的瓣膜关闭不全而产生二尖瓣相对关闭不全。在很多人中，没有临床症状，只有在做心脏彩超时发现。一般不需要治疗，建议定期复查，必要时心内科结合临床考虑。

(3)由于三尖瓣瓣膜轻微的瓣膜关闭不全而产生三尖瓣相对关闭不全。在很多人中，没有临床症状，只有在做心脏彩超时发现。一般不需要治疗，建议定期复查，必要时心内科结合临床考虑。

【甲状腺左侧叶结节】：

(1)甲状腺结节是一种常见的甲状腺疾病，很多甲状腺疾病可表现为结节，如可由甲状腺退行性变、炎症、自身免疫性及新生物等多种病变所致。甲状腺结节在各个年龄段的男女人群中均可见到，但中年女性中较多。

(2)甲状腺结节分良性和恶性两大类，良性的占绝大多数，恶性者不足1%，判断甲状腺结节的良恶主要依靠病史、体格检查、放射性核素扫描、穿刺细胞学检查。

(3)建议往外科就诊，进一步检查，明确诊断，结合临床诊治并定期复查。

【右锁骨下动脉起始处斑块形成】：

(1) 颈动脉斑块是动脉硬化后，血管里面的垃圾沉淀在血管壁形成。斑块又分为硬斑和软斑两种。硬斑比较稳定，不容易脱落，软斑不稳定，容易破裂脱落，从而形成血管栓塞。

(2) 建议：1. 减低胆固醇水平。2. 减低高血糖、高血压等高危因素，将血压、血糖控制在理想水平。3. 积极进行生活干预，控制饮食，改善饮食结构，适量增加运动，戒烟限酒。4. 必要时药物治疗。

【轻度脂肪肝】：

(1) 脂肪肝是指肝脏被脂肪浸润，为一种多病因引起的获得性疾病。

(2) 脂肪肝是以肝细胞脂肪变性和脂肪蓄积为病理特征，最常见易患因素有超重或肥胖、进食油腻食物、高脂血症（尤其甘油三酯升高）、营养失调（营养过量或不足）、饮酒、高脂血症、少运动、糖耐量异常、减肥造成体重急剧下降、营养不良、中毒和药物等。

(3) 当肝内脂类（主要为甘油三酯）含量超过肝重的 5% 时为脂肪肝。脂肪肝是一个常见的临床现象，不是一个独立性的疾病。

(4) 值得注意的是，过多的脂肪在肝组织、肝细胞内浸润，引起肝细胞肿大，严重可致肝硬化。脂肪肝是可逆性的，合理饮食、运动及治疗后可恢复。

(5) 合理控制饮食，控制总摄入量，低盐、低脂和低糖类饮食，少吃动物内脏，多吃蔬菜水果；

(6) 控制危险因素，如控制体重、改善胰岛素抵抗、调整血脂紊乱，戒酒、戒烟，坚持长期有氧运动，加强体育锻炼；

(7) 定期复查腹部彩超、血脂、肝功能。

汇总医生： 樊兴国

主检日期： 2024-05-09

主检医生：

分科结果

身高、体重、血压

项目名称	检查结果	项目名称	检查结果
身高	180cm	体重	84kg
血压	/mmHg		

***小结:**

(1) 体重指数 25.93: 超重

操作员: 闫辛儿 检查日期: 2024-05-08 检查医生: 名燕凌

外科 (男)

项目名称	检查结果	项目名称	检查结果
皮肤	正常	甲状腺	无肿大
脊椎	无畸形	浅表淋巴结	无肿大
肛门	拒检	前列腺	未检
泌尿外生殖器	正常	四肢关节	未见异常
腹股沟	未见异常	足背动脉	正常
紫绀	无	色素沉着	无
脱毛	无	脱色	无
浮肿	无	皮下结节	无
头颅	正常	颈部	正常
乳腺	正常	脊柱	正常
直肠	未检	皮肤黄疸	无
四肢	活动正常	其他	无

***小结:**

未见异常

操作员: 谷岱清 检查日期: 2024-05-08 检查医生: 谷岱清

眼科

项目名称	检查结果	项目名称	检查结果
视力(左)	镜 0.8	视力(右)	镜 0.8
辨色力	正常	眼睑	正常
结膜	正常	泪器	正常
角膜	正常	虹膜	正常
瞳孔	正常	晶状体	正常
玻璃体	正常	眼底	未见异常

*小结:

未见异常

操作员：田野青 检查日期:2024-05-08 检查医生: 田野青

检验报告

血流变

项目名称	检查结果	单位	参考值	提示
全血粘度高切 200/s	4.63	mpas	3.53--4.65	
全血粘度中切 100/s	4.32	mpas	3.6--4.9	
全血粘度中切 50/s	5.48	mpas	4.7--5.9	
全血还原粘度高切	6.17	mpas	3.66--8.48	
全血还原粘度低切	40.03	mpas	31.8--50.2	
血浆粘度	1.54	mpas	1.26--1.70	
血沉(ESR)	1.70	mm/h	0--15	
红细胞压积	0.50	L/L	0.40--0.50	
红细胞聚集指数	4.66		3.79--6.05	
红细胞变形指数	0.71		0.51--1.02	
红细胞刚性指数	4.01		2.15--6.73	
血沉方程 K 值	8.80	mm/h	0--77	
全血粘度 1/s	19.84	mpas	17.6--21.3	
全血高切相对指数	3.00		2.08--3.69	
全血低切相对指数	14.00		10.37--16.94	

*小结:

未见异常

操作员：黄璐瑶 检查日期:2024-05-08

检查医生:陈建国

尿液分析+尿沉渣

项目名称	检查结果	单位	参考值	提示
白细胞尿	0	个/ul	0--13	
上皮细胞(EC)	0	/HP	0--28	
管型(CAST)	0	个/ul	0--1	

霉菌(尿)	0	/HP	0--0	
结晶	0	/HP	0--10	
透明度(CLA)	清亮			
胆红素(BIL)	-		阴性	
隐血(ERY)	+-		阴性	
小圆上皮细胞(SRC)	0	个/ul	0--0	
维生素 C	-		阴性	
异常红细胞	0	个/ul	0--3	
红细胞(正常)	1	个/ul	0--6	
鳞状上皮细胞	0	个/ul	0--0	
粘液丝	6	个/ul	0--0	↑
颜色(Colour)	淡黄色			
尿葡萄糖(GLU)	-		阴性	
酮体(KET)	-		阴性	
比重(SG)	1.020		1.003--1.030	
酸碱度(PH)	6.5		4.5--8.0	
尿蛋白质(PRO)	-		阴性	
尿胆原(URO)	-		阴性	
亚硝酸盐(NIT)	-		阴性	
红细胞(尿)(RBC)	1	个/ul	0--6	
尿白细胞(LEU)	-		阴性	

***小结:**

隐血(ERY)+- 粘液丝偏高(6 /HP)

操作员：刘慧芳 检查日期：2024-05-08 检查医生：陈建国

肝功七项

项目名称	检查结果	单位	参考值	提示
总蛋白(T PROT)	77.6	g/L	65--85	

白蛋白(ALB)	46.80	g/L	40--55	
球蛋白(GLB)	30.80	g/L	15--35	
白蛋白/球蛋白(ALB/GLB)	1.52		1.0--2.5	
总胆红素(TBIL)	24.20	umol/L	0--26	
丙氨酸氨基转移酶(ALT)	26.00	U/L	9--50	
门冬氨酸氨基转移酶(AST)	26.00	U/L	15--40	

***小结:**

未见异常

操作员：祁佳佳 检查日期:2024-05-08 检查医生:陈建国

心肌酶谱

项目名称	检查结果	单位	参考值	提示
乳酸脱氢酶(LDH)	167.00	U/L	120--250	
肌酸激酶(CK)	186.00	U/L	50--310	
肌酸激酶同工酶(CK-Mb(M))	24	U/L	0--25	
高敏肌钙蛋白(Tnl)	2.30	pg/ml	0--46.47	

***小结:**

未见异常

操作员：祁佳佳 检查日期:2024-05-08 检查医生:陈建国

血常规（五分类）

项目名称	检查结果	单位	参考值	提示
白细胞(WBC)	6.61	10 ⁹ /L	3.5--9.5	
淋巴细胞绝对值(LY#)	1.75	10 ⁹ /L	1.1--3.2	
淋巴细胞百分比(LY%)	26.5	%	20--50	
中性粒细胞绝对值(GR#)	4.53	10 ⁹ /L	1.8--6.3	
中性粒细胞百分比(GR%)	68.4	%	40--75	

嗜碱性粒细胞绝对值(BA#)	0.02	10 ⁹ /L	0--0.06
嗜碱性粒细胞百分比 (BA%)	0.3	%	0--1.0
嗜酸性粒细胞绝对值(EO#)	0.02	10 ⁹ /L	0.02--0.52
嗜酸性粒细胞百分比 (EO%)	0.4	%	0.4--8.0
血小板(PLT)	212	10 ⁹ /L	125--350
血小板分布宽度(PDW)	15.9	%	15--17
平均血小板体积(MPV)	9.2	fl	6.0--14.0
血小板压积(PCT)	0.195	%	0.11--0.28
红细胞(RBC)	5.14	10 ¹² /L	4.3--5.8
血红蛋白	163	g/L	130--175
红细胞压积(HCT)	49.5	%	40--50
红细胞平均体积(MCV)	96.3	fl	82--100
平均血红蛋白含量(MCH)	31.6	pg	27--34
平均血红蛋白浓度(MCHC)	329	g/L	316--354
单核细胞绝对值(MO#)	0.29	10 ⁹ /L	0.1--0.60
单核细胞百分比(MO%)	4.4	%	3--10
红细胞分布宽度标准差 (RDW-SD)	44.2	fl	35--56
红细胞分布宽度变异系数 (RDW-CV)	12.3	%	10.6--16.6
大血小板比率	18.7	%	11--45
大血小板数目	40	10 ⁹ /L	30--90
未成熟粒细胞数目	0.04	10 ⁹ /L	0--999
未成熟粒细胞百分比	0.6	%	0--100
有核红细胞数目	0.000	10 ⁹ /L	0--9999
有核红细胞百分比	0.00	/100WBC	0--9999

***小结:**

未见异常

操作员：王文静 检查日期：2024-05-08 检查医生：陈建国

肾功三项

项目名称	检查结果	单位	参考值	提示
肌酐(CREA)	62.00	umol/L	57--97	
尿酸(UA)	293.00	umol/L	200--420	
尿素测定 (Urea)	5.20	mmol/L	3.1--8.0	

***小结：**

未见异常

操作员：祁佳佳 检查日期：2024-05-08 检查医生：陈建国

空腹血糖

项目名称	检查结果	单位	参考值	提示
葡萄糖(GLU)	6.40	mmol/L	3.89--6.1	↑

***小结：**

葡萄糖(GLU)偏高(6.40 mmol/L)

操作员：祁佳佳 检查日期：2024-05-08 检查医生：陈建国

血脂四项

项目名称	检查结果	单位	参考值	提示
动脉硬化指数	2.03		1.31--3.19	
总胆固醇(CHOL)	4.73	mmol/L	2.59--5.2	
甘油三脂(TG)	1.64	mmol/L	0.7--1.7	
低密度脂蛋白(LDL)	2.39	mmol/L	0--4.13	
高密度脂蛋白(HDL)	1.18	mmol/L	0.77--1.55	

***小结：**

未见异常

操作员：祁佳佳 检查日期：2024-05-08 检查医生：陈建国

大同瑞慈康复医院 12导联心电图报告

陈兴会 男 51岁 体检号:450983

病床号:

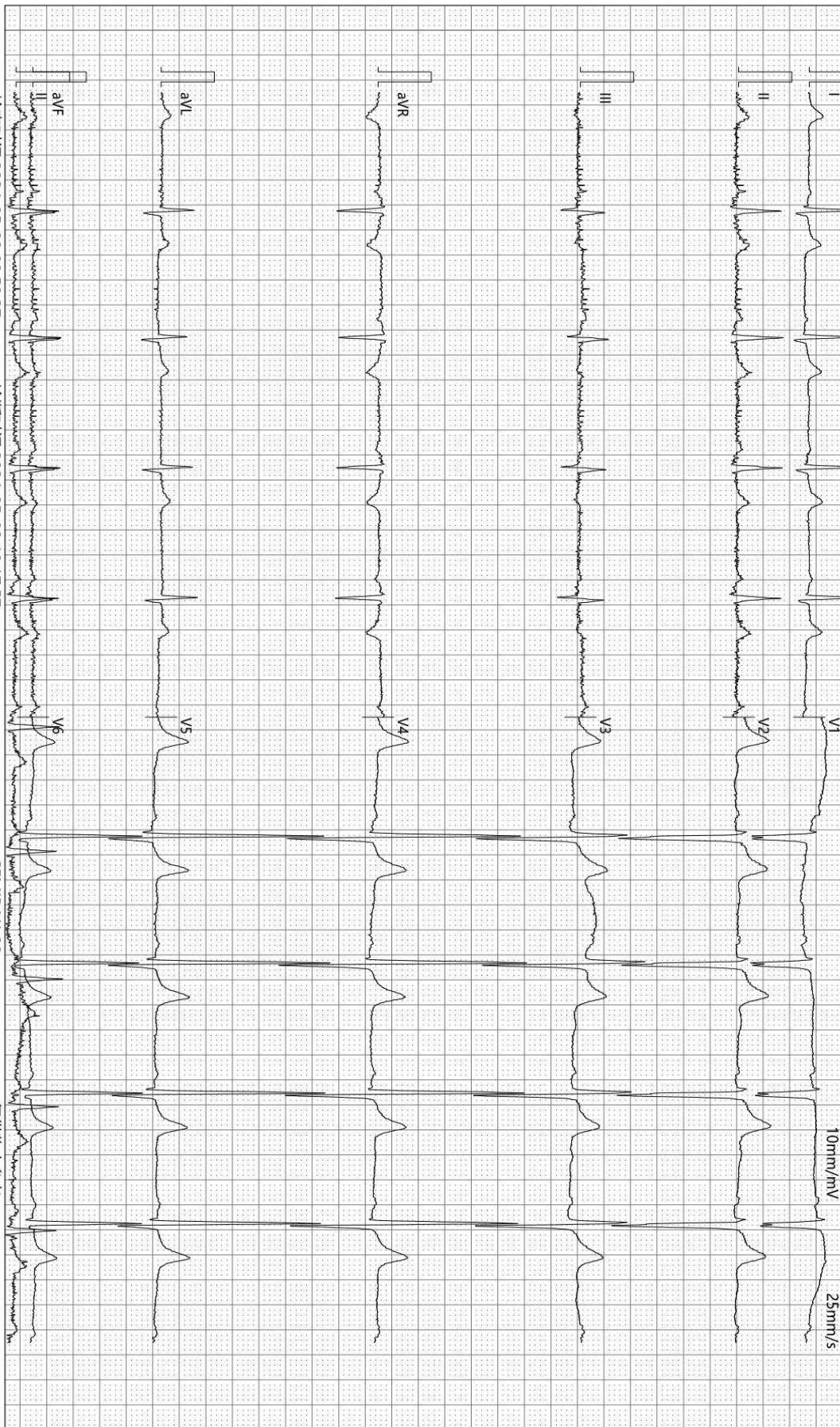
诊断结果:

- 1.窦性心动过缓
- 2.左心室高电压

诊断医生:

张之生

HR : 58 ↓ bpm [60 ~ 100bpm]
 P : 125 ↑ ms [0 ~ 110ms]
 PR : 182ms [120 ~ 200ms]
 QRS : 102 ↑ ms [60 ~ 100ms]
 QT/QTc : 402/398ms [320 ~ 440/0 ~ 450ms]
 P/QRS/T : 66/44/19deg. [0 ~ 75/-30 ~ 90/0 ~ 75deg]
 RV5/SV1 : 3.199 ↑ /1.021mV [0.0 ~ 2.5/0.0 ~ 2.0mV]



检查时间:2024-05-08 09:59:37

诊断时间:2024-05-08 10:17:57

SEMIP V1 90

仅供临床参考

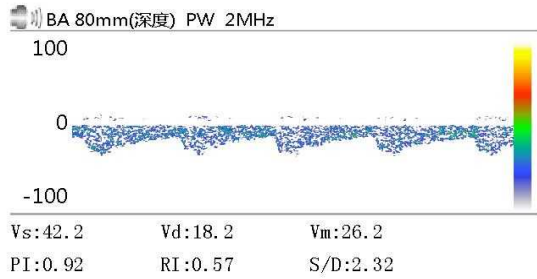
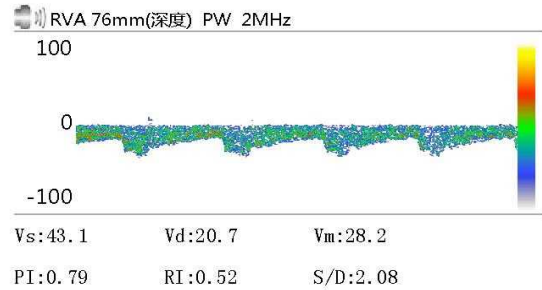
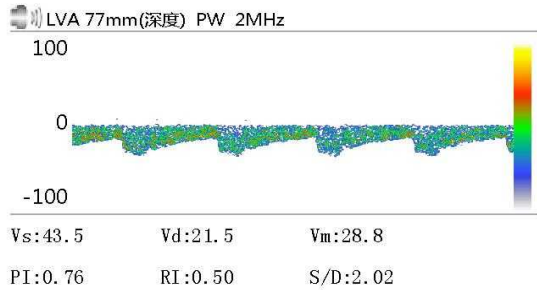
Text



大同瑞慈健康体检

颅内多普勒血流图 (TCD) 检查报告单

姓名: 陈兴会 性别: 男 年龄: 51 岁 检查号: 2309220877
 申请科室: 体检科 申请医师: 李菊蓉 检查类型: 颅内血管 床号:



Vs: Vd: Vm:
 PI: RI: S/D:

Vs: Vd: Vm:
 PI: RI: S/D:

Vs: Vd: Vm:
 PI: RI: S/D:

医生意见

结论: 椎-基底动脉脑血管超声未见异常。

李菊蓉

检查日期: 2024-05-08

本报告单仅提供临床参考

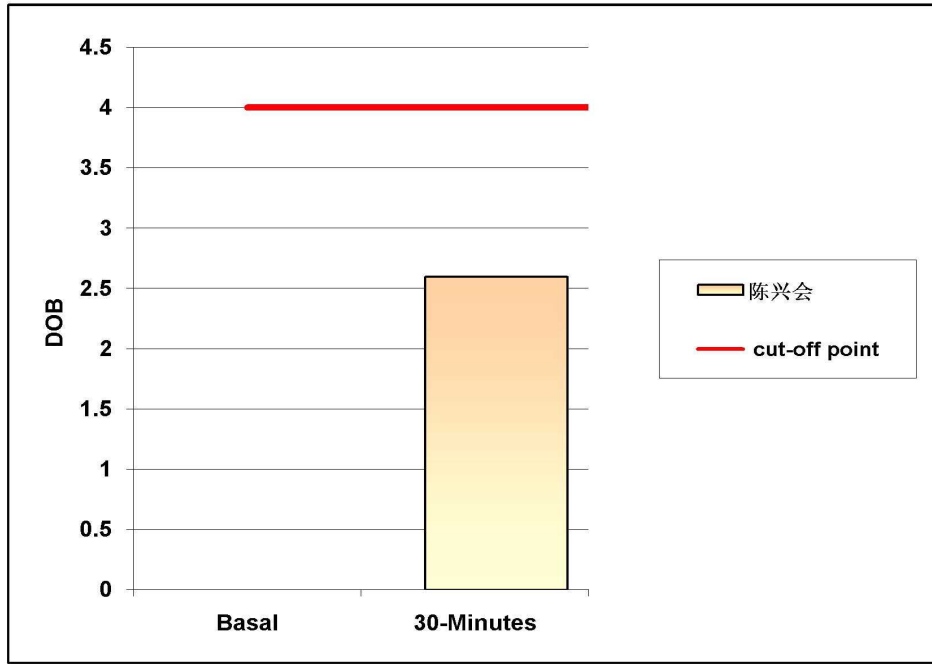
大同瑞慈健康体检

¹³C呼气试验检验报告

患者姓名	陈兴会	年龄	51	性别	男
患者 ID	2309220877	日期	2024/5/8	联系电话	
申请医生	曹居杰	科室		住院号	

¹³C呼气试验

Basal	DOB
	0.0
30-Minutes	2.6



阳性参考值 (Delta Over Baseline(DOB)):

30分钟的DOB值:	≥ 4.0	h.p. - 阳性
	< 4.0	正常

检测结果: DOB= 2.6 阴性

结论: 您本次幽门螺旋杆菌 (h. p.) 检测结果为阴性 (正常)。

检测医生: 曹居杰

大同瑞慈健康体检

骨密度检测报告

患者信息

患者ID: 2309220877
姓名: 陈兴会
出生年月日: 1972-12-5

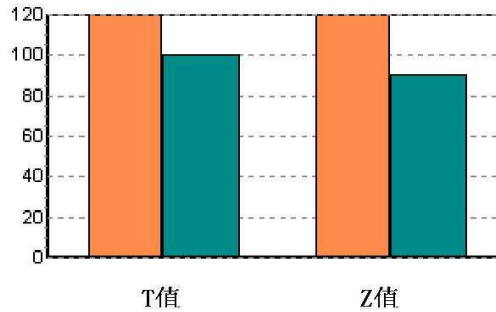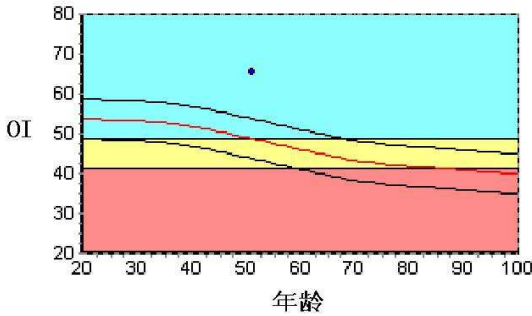
年龄: 51
性别: 男
测定部位(右/左): 右

测定结果

测定日期: 2024-5-8

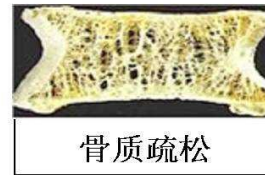
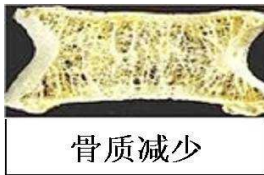
测试编号: 1/1

受测者 平均值



数据库:	Asia	成人比:	121.8	%
OI:	65.6	同龄比:	134.5	%
SOS:	1397.5 m/s	OPR:	N/A	%
T值:	2.35			
Z值:	3.37			

结果分析



注解

以上结论仅供参考

科室:

医生签名:

医院地址 大同瑞慈健康体检
地址 大同市平城区魏都大道79号

联系电话 0352-2824444
操作者 名燕凌

双源 CT 诊断图文报告

流水号: 2309220877

影像号: CT20240508057

姓名: 陈兴会

年龄: 51 岁

性别: 男

检查设备: 西门子量子双源 CT

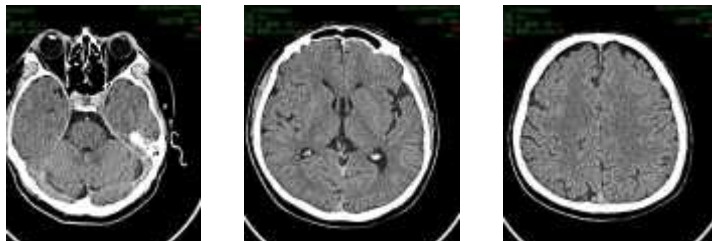体检号: 450983

申请医院: 本院

体检科室: 体检科

检查部位: 脑部双源 CT

经典图像:



影像所见:

颅脑结构双侧对称, 脑实质内未见异常密度。中线结构居中。脑沟、裂、池及脑室系统等未见异常。

影像诊断:

颅脑未见明显异常

报告医师: 剧艳军

检查日期: 2024-05-09

审核医师: 剧艳军

报告日期: 2024-05-09

双源 CT 诊断图文报告

流水号: 2309220877

影像号: CT20240508056

姓名: 陈兴会

年龄: 51 岁

性别: 男

检查设备: 西门子量子双源 CT

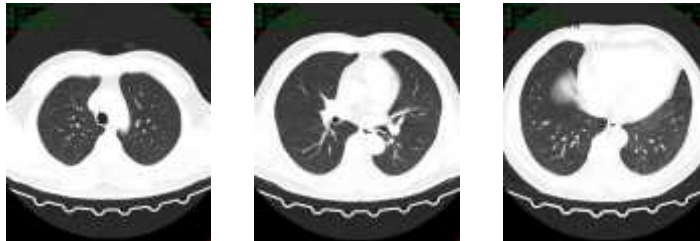体检号: 450983

申请医院: 本院

体检科室: 体检科

检查部位: 肺部双源 CT

经典图像:



影像所见:

胸廓对称, 骨性肋骨完整, 胸壁软组织结构良好, 两肺支气管血管纹理走行分布良好, 支气管束结构清晰, 双肺通气良好。肺门结构未见异常。纵隔无偏移, 段以上支气管通畅。心影及大血管形态结构正常, 纵隔内未见肿大淋巴结。胸膜未见异常。

影像诊断:

胸部未见明显异常

报告医师: 剧艳军

检查日期: 2024-05-09

审核医师: 剧艳军

报告日期: 2024-05-09

超声诊断图文报告

流水号: 2309220877

影像号: 1565752

姓名: 陈兴会

年龄: 51 岁

性别: 男

检查设备: Vivid E95

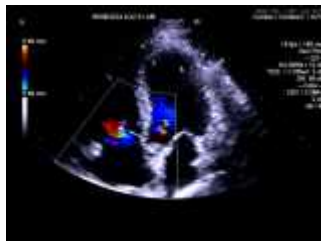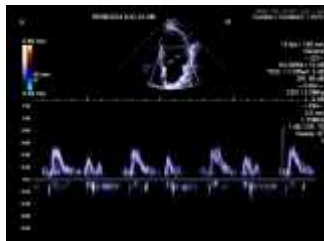
体检号: 450983

申请医院: 本院

体检科室: 体检科

检查部位: 心脏彩超

经典图像:



影像所见:

超声测量 (单位: mm)

升主动脉内径 32 (32±3mm)

左房内径 35 (35mm)

室间隔 11 (8-11mm)

左室内径 44 (47±4mm)

左室后壁 11 (8-11mm)

EF65% (50-80%)

右室内径 25 (36±4mm)

右房内径 39 (36±4mm)

FS36% (28-41%)

主肺动脉内径 20 (23±3mm)

升主动脉内径正常, 心脏各腔室大小正常, 室间隔厚度正常, 左室壁未见明显节段性运动异常, 主动脉瓣回声正常, 舒张期瓣下可见少量返流信号, 二尖瓣、三尖瓣回声正常, 收缩期房侧可见少量返流信号, 余瓣膜及启闭功能未见明显异常, 舒张期二尖瓣口血流频谱 E/A>1, 心包腔未见积液。

影像诊断:

主动脉瓣、二尖瓣、三尖瓣少量返流

报告医师: 李菊蓉

检查日期: 2024-05-08

审核医师: 李菊蓉

报告日期: 2024-05-08



大同市医学影像研究中心

注: 本报告仅供临床医生参考!

地址: 大同市魏都大道 79 号。若有疑问, 请致电: 0352---2830580

超声诊断图文报告

流水号: 2309220877

影像号: 1565755

姓名: 陈兴会

年龄: 51 岁

性别: 男

检查设备: Vivid E95

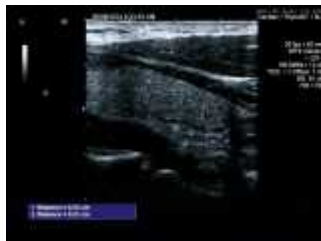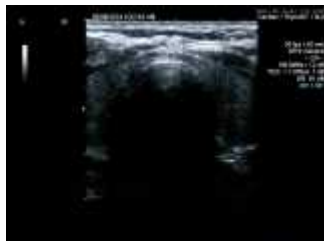体检号: 450983

申请医院: 本院

体检科室: 体检科

检查部位: 甲状腺彩超

经典图像:



影像所见:

甲状腺双侧叶形态正常, 包膜完整, 于左侧叶下极探及大小约 0.22*0.21cm 囊性结节, 形态规则, 边界清, 余实质回声均匀, CDFI: 未见异常血流信号。

双侧颈部未见明显肿大淋巴结。

影像诊断:

甲状腺左侧叶结节 TI-RADS II 级 定期复查

报告医师: 李菊蓉

检查日期: 2024-05-08

审核医师: 李菊蓉

报告日期: 2024-05-08

超声诊断图文报告

流水号: 2309220877

影像号: 1565759

姓名: 陈兴会

年龄: 51 岁

性别: 男

检查设备: Vivid E95

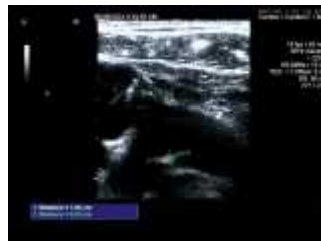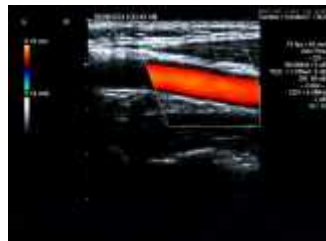
体检号: 450983

申请医院: 本院

体检科室: 体检科

检查部位: 颈部血管彩超

经典图像:



影像所见:

右锁骨下动脉起始处探及混合回声斑, 大小约 10.4*2.5mm; 双侧颈总动脉、颈内、颈外动脉起始段内中膜不增厚, 内壁欠光滑, 管壁未见明确强回声斑。CDFI: 血流充盈好。PW: 频谱形态正常。

双侧椎动脉走行正常, 椎动脉内径正常, 管壁不厚, 管腔内为无回声, CDFI: 血流充盈好。PW: 频谱正常。

影像诊断:

右锁骨下动脉起始处斑块形成

报告医师: 李菊蓉

检查日期: 2024-05-08

审核医师: 李菊蓉

报告日期: 2024-05-08

超声诊断图文报告

流水号: 2309220877

影像号: 1565761

姓名: 陈兴会

年龄: 51 岁

性别: 男

检查设备: Vivid E95

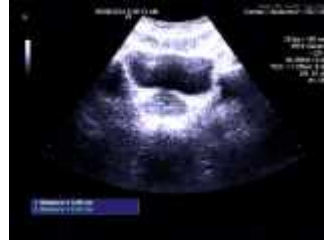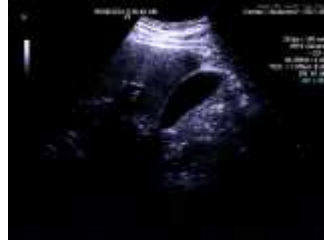体检号: 450983

申请医院: 本院

体检科室: 体检科

检查部位: 全腹彩超

经典图像:



影像所见:

肝脏大小形态正常, 包膜光滑完整, 实质回声细腻、增强, 肝内管道系统走行欠清晰, 门静脉及肝内胆管不扩张。

胆囊大小形态正常, 壁不厚、光滑, 囊内透声好, 肝外胆管不扩张。

胰腺大小形态正常, 实质回声均匀, 主胰管不扩张。

脾脏大小形态正常, 实质回声均匀, 脾门静脉不宽。

双肾大小形态正常, 皮髓质分界清晰, 集合系统未见分离, 双侧输尿管未见扩张。

膀胱充盈尚可, 壁光滑, 内清晰。

前列腺形态正常, 大小约 3.6*2.4*2.7cm, 实质回声欠均匀。

影像诊断:

轻度脂肪肝

报告医师: 李菊蓉

检查日期: 2024-05-08

审核医师: 李菊蓉

报告日期: 2024-05-08