2309220874

大同瑞慈健康体检

报

告

册

体检编号	450980	工号	373
姓　　名	黄宏亮 2		
性　　别	男	年龄	56 岁
单　　位	中国银行大同分行		
部　　门	中国银行大同分行		
联系电话	15035211809		
体检日期	2024-12-28		

大同瑞慈康复医院
0352-2824444

尊敬的 黄宏亮 2 先生 您好！

首先,瑞慈健康体检全体员工欢迎您的光临,并对您的信任表示衷心的感谢 ！

您于 2024-12-28 （ 体检编号： 450980 ）完成健康检查,本机构的各科医生已根据您的体检项目及结果,汇总成此份健康体检报告,并经总检医生审核。据此提出对您健康状况的综合分析及建议。

瑞慈健康体检倡导"大健康、大康复",提出"健康是第一财富 (Rich)" 的人 文理念。希望您仔细阅读并妥善地保管此份健康体检报告,并认真关注报告中的 提示与建议,若您对报告内容有任何疑问,可直接与瑞慈健康体检客服部联系,进 一步咨询。

健康体检咨询电话： 0352-2824444

客户服务咨询电话： 0352-2830597
400-6112995

瑞慈健康体检报告由下列内容组成：

第一部分：主检报告

第二部分：分科分项结果

第三部分：检验报告

第四部分：附表

主检报告

检查综述

1、【眼科】 （1）左眼视力下降　（2）右眼视力下降
2、【血脂四项】 动脉硬化指数偏低(1.07) 总胆固醇(CHOL)偏高(5.49 mmol/L) 高密度脂蛋白(HDL)偏高(2.16 mmol/L)
3、【尿液分析+尿沉渣】 隐血(ERY)1+ 鳞状上皮细胞偏高(6 /HP) 粘液丝偏高(3 /HP)
4、【肺部双源 CT】 右肺上叶陈旧性纤维粘连灶。
5、【心脏彩超】 二尖瓣、三尖瓣、主动脉瓣少量返流
6、【甲状腺彩超】 甲状腺左侧叶结节 TI-RADS III 级
7、【颈部血管彩超】 1.右锁骨下动脉起始处粥样硬化斑块形成 2.右侧颈总动脉内中膜增厚
8、【骨密度检查】 骨质减少
9、【口腔科】 （1）牙周：牙结石

医生建议

【左眼视力下降】:
(1)视力下降是由角膜白斑或角膜炎、晶状体混浊、眼底疾病、屈光不正等原因引起，建议眼科诊断治疗。

【右眼视力下降】:
(1)视力下降是由角膜白斑或角膜炎、晶状体混浊、眼底疾病、屈光不正等原因引起，建议眼科诊断治疗。

【总胆固醇(CHOL)偏高】:
(1)总胆固醇是脂质的主要成分之一，其数量受年龄、家族、性别、饮食、遗传等多种因素影响。总胆固醇对人体生长发育以及新陈代谢有重要的作用，正常值是 2.59-5.20mmol/L。
(2)总胆固醇升高后，会增加类脂物质的堆积，会产生更多的血管斑块，进而增加心脑血管疾病的风险。大于 5.21-5.69mmol/L 是胆固醇的临界偏高，即使是一个完全健康的人，只要总胆固醇＞7.2mmol/L 或低密度脂蛋白＞4.9mmol/L，未来发生心脑血管的风险就明显增高，应该马上治疗。
(3)总胆固醇升高根据病因可分为两大类：一是原发性，是由于遗传因素缺陷所致，另一种是继发性，可引起其升高的疾病主要有糖尿病、高血压、甲减、肝肾疾病等。
(4)降低总胆固醇的治疗中，原发性偏高应积极应用降脂药，曾经选择他汀类药物，胆固醇不能达标的，可联合用药（如依折麦布等）。
(5)如果总胆固醇偏高，且患者有糖尿病、高血压、甲减、肝肾疾病或者已经发生心脑血管疾病的人更应积极用药，控制降低疾病风险。
(6)戒烟，增强运动，采用低脂、低糖饮食，少食富含脂肪、胆固醇及饱和脂肪酸的食物，多进食蔬菜、水果、豆制品、粗粮、鱼和高纤维食品。
(7)必要时在医师指导下使用降脂药物治疗，并前往内分泌科复诊。

【动脉硬化指数偏低】:
(1)建议内科结合临床参考。

【高密度脂蛋白(HDL)偏高】:
(1)高密度脂蛋白(HDL)主要在肝脏合成，具有抗动脉粥样硬化的功能，是冠心病的保护因子。高密度脂蛋白(HDL)能将周围组织包括动脉壁内的胆固醇运转到肝脏进行代谢，是一种抗动脉粥样硬化的血浆脂蛋白。
(2)高密度脂蛋白(HDL)的含量与心血管的发病率和病变程度呈负相关，即高密度脂蛋白(HDL)减低，患冠心病的危险性增加；高密度脂蛋白(HDL)含量增高，患冠心病的危险性降低。

(3)高密度脂蛋白(HDL)对冠心病的临床诊断是一个重要的参考指标。它的升高是临床冠心病保护因子之一，并能防治和延缓动脉粥样硬化的发展。
(4)血清中高密度脂蛋白(HDL)的降低，预示着冠心病的出现。临床上常同时测定高密度脂蛋白(HDL)和血清总胆固醇，并根据它们的比值作为冠心病的信息指标。
(5)高密度脂蛋白(HDL)减少，主要见于冠心病、冠状动脉粥样硬化、高甘油三酯血症、慢性贫血、脑血管病、糖尿病、急慢性肝炎、肝硬化等疾病。
(6)戒烟，增强运动，采用低脂、低糖饮食，少食富含脂肪、胆固醇及饱和脂肪酸的食物，多进食蔬菜、水果、豆制品、粗粮、鱼和高纤维食品。
(7)建议当高密度脂蛋白(HDL)减少时，可参考其他相关指标，积极治疗基础性疾病，往内分泌科复诊。

【隐血(ERY)1+】：
(1)尿隐血可分为肉眼血尿和镜下血尿。肉眼血尿是指肉眼能见到血色的尿，尿液呈洗肉水色或血色，通常在1000ml 尿中含有 1ml 血液即肉眼可见。镜下血尿是指尿的颜色正常，通过显微镜可以观察到尿液中含红细胞，通常离心沉淀后的尿液镜检每高倍视野有红细胞 3 个以上。
(2)尿隐血是泌尿系疾病常见的症状之一，生理情况下女性生理期、运动后等都可以引起，病理情况下大多是由泌尿系统疾病引起，如泌尿系炎症、尿路结石等，也有一些血尿是由全身性疾病或泌尿系统邻近器官所致。
(3)需要指出的是：尿液呈红色并不都是血尿，有些药物、食物都能使尿液呈红色、橙色或褐色；由于严重创伤、错误输血等大量红细胞或组织破坏，也可导致血红蛋白或肌红蛋白血尿。
(4)建议往泌尿外科进一步复查，以明确诊断。

【鳞状上皮细胞偏高】：
(1)在生理情况下，机体正常的新陈代谢都会引起鳞状上皮细胞的脱离，这是一种正常的机体现象。如果长时间出现鳞状上皮细胞偏高的现象时，则有可能是尿路感染、泌尿系统结石等因素导致，应及时往泌尿外科进一步诊断治疗。

【粘液丝偏高】：
(1)尿常规中粘液丝是由尿路中细胞分泌出来的，在有尿路感染时分泌会明显增多，且伴有炎症细胞的出现。
(2)粘液丝偏高，可分为生理性偏高和病理性偏高两种，生理性偏高一般是由于喝水较少导致的尿液浓缩，一般在喝水后就能达到稀释的效果。
(3)病理性的粘液丝偏高是由于泌尿系炎症或者是前列腺炎导致的，需要注意观察，多喝水，同时有白细胞等炎症细胞增多时，应及时服用抗感染药物治疗。如果仅有粘液丝的增多而没有白细胞等炎症细胞增多时，尿路有炎症的可能性不大。
(4)建议平时饮食注意清淡，多喝水，少吃油腻和辛辣的食物，要注意个人清洁卫生，勤洗阴部，注意休息。

【右肺上叶陈旧性纤维粘连灶】：
(1)建议呼吸内科诊断治疗。

【二尖瓣、三尖瓣、主动脉瓣少量返流】：
(1)建议心血管内科诊断治疗。

【甲状腺左侧叶结节】：
(1)甲状腺结节是一种常见的甲状腺疾病，很多甲状腺疾病可表现为结节，如可由甲状腺退行性变、炎症、自身免疫性及新生物等多种病变所致。甲状腺结节在各个年龄段的男女人群中均可见到，但中年女性中较多。
(2)甲状腺结节分良性和恶性两大类，良性的占绝大多数，恶性者不足 1%，判断甲状腺结节的良恶主要依靠病史、体格检查、放射性核素扫描、穿刺细胞学检查。
(3)建议往外科就诊，进一步检查，明确诊断，结合临床诊治并定期复查。

【右锁骨下动脉起始处粥样硬化斑块形成】：
(1)颈动脉斑块是动脉硬化后，血管里面的垃圾沉淀在血管壁形成。斑块又分为硬斑和软斑两种。硬斑比较稳定，不容易脱落，软斑不稳定，容易破裂脱落，从而形成血管栓塞。
(2)建议：1.减低胆固醇水平。2.减低高血糖、高血压等高危因素，将血压、血糖控制在理想水平。3.积极进行生活干预，控制饮食，改善饮食结构，适量增加运动，戒烟限酒。4.必要时药物治疗。

【右侧颈总动脉内中膜增厚】：
(1)颈动脉内中膜增厚是一个超声诊断，它属于血管性疾病（动脉硬化）的早期表现，提示长期发展下去动脉硬化会形成斑块和狭窄闭塞病变。
(2)建议改变饮食结构，适量增加运动量，减缓动脉硬化发展的速度。如果有血脂高、胆固醇高、高血压、高血糖，就要进行相应的控制和预防，通过药物的干预，避免从内中膜增厚发展成斑块，进一步形成血管狭窄和闭塞的病变。

【骨质减少】：
(1)骨质减少是指以单位体积内骨组织量减少为特点的代谢性骨病变，表示骨骼密度低于正常水平，因为骨骼密度是测量骨骼强度的指标。骨质减少是一种渐进的形式，但能够反映骨骼状况。骨质减少是骨质疏松的前兆，其发展到严重程度就是骨质疏松。
(2)骨骼随着年龄的增长，细胞活跃程度会逐渐降低，并且年龄增长后，体内性激素水平会逐渐下降，钙、锌、维生素 D 等微量元素吸收不足，导致骨质减少。此外，如果缺乏运动、过度挑食、偏食等情况，也会影响机体对微量元素的吸收，进而导致骨质减少。
(3)骨质减少在临床上多见于孕妇和中老年人群，孕妇因为胎儿生长发育需要钙质，骨质会出现减少；中老年人群因为年龄增长也会出现钙质的流失。
(4)此外，女性绝经期后雌激素分泌会明显下降导致破骨细胞活跃，引起骨量丢失而出现骨质减少；甲状腺、甲状旁腺功能亢进等继发性疾病也可导致骨质减少。
(5)临床上常用双能 X 线骨密度测量作为测量骨质流失的一种方法，其测量骨密度主要是在脊柱、髋关节等部位；跟骨的定量超声也可用于普通筛查，其方法费用低、便携且无电离辐射。
(6)定期复查骨密度，每年做一次骨密度的检测。如果骨质继续减少，就需要药物的治疗（如钙尔奇 D、骨化三醇等）。
(7)经常晒太阳或补充维生素 D。加强体育锻炼，多参加户外运动。补钙，钙含量多的食品主要见于海产品、牛奶、豆腐、豆浆、酸奶、芝麻、绿色蔬菜等，到了五十岁以后最好口服钙片，以促进钙的吸收。

【牙结石】：
(1)牙结石又称牙石，是沉积在牙齿或修复体表面上已经钙化或正在钙化的菌斑或软垢。其开始时是软的，会因逐渐的钙化而变硬。它是由 75%的磷酸钙，15-25%的水、有机物、磷酸锰、矿酸钙及微量的钾、钠、铁所构成，并呈现出黄色、棕色或者黑色。
(2)牙结石通常存在于唾液腺开口处的牙齿表面（例如：下颚前牙的舌侧表面，上颚后牙的颊侧表面）和牙齿的颈部，以及口腔粘膜运动不到的牙齿表面等处。
(3)牙结石形成后，可伴随牙龈出血、牙龈萎缩、口臭等症状。
(4)牙结石是牙周病的重要病因，它会不断刺激牙周组织，并且压迫牙龈，影响血液循环，造成牙周组织的病菌感染，形成牙周囊袋，此后更易使食物残渣、牙菌斑、牙结石等的堆积，最终牙周支持组织全部破坏，导致牙齿松动，以至于不得不拔除牙齿。
(5)早晚刷牙、饭后漱口是防治牙结石形成的最重要措施。应采取正确的竖刷牙法和巴氏刷牙法，纠正横刷牙法。
(6)多吃富有维生素的粗纤维食物，如肉、蛋、各种蔬菜和水果，充分咀嚼以利于牙面清洁。少吃甜食及黏性很强的食物，不吃零食。
(7)建议每半年进行一次口腔健康检查，每年进行 2-3 次全口超声波洁牙术，使牙面、牙颈部经常处于洁净状态。

汇总医生： 樊兴国

主检日期： 2024-12-31

主检医生：

分科结果

身高、体重、血压

项目名称	检查结果	项目名称	检查结果
身高	166cm	体重	54kg
血压	134/75mmHg		

***小结：**

未见异常

操作员：闫辛儿　　检查日期:2024-12-28　　检查医生：名燕凌

内科

项目名称	检查结果	项目名称	检查结果
心率	77 次/min	心律	齐
心脏杂音	无	心界	正常
肺部	正常	呼吸音	呼吸音清
啰音	未闻及	叩诊	叩诊呈清音
腹部触诊	腹部平软	发育	正常
肝胆	肋下未触及	脾脏	肋下未触及
双肾	无叩击痛	肠鸣音	正常
营养	良好	神经系统	正常
生理反射	生理反射存在	病理反射	病理反射未引出
颅神经	正常	运动功能	正常
深浅感觉	正常	其它	无异常发现
既往史	无		

***小结：**

未见异常

操作员：杨淑兰　　检查日期:2024-12-28　　检查医生：杨淑兰

外科（男）

项目名称	检查结果	项目名称	检查结果
皮肤	正常	甲状腺	无肿大
脊椎	无畸形	浅表淋巴结	无肿大
肛门	拒检	前列腺	未检
泌尿外生殖器	正常	四肢关节	未见异常
腹股沟	未见异常	足背动脉	正常
紫绀	无	色素沉着	无
脱毛	无	脱色	无
浮肿	无	皮下结节	无
头颅	正常	颈部	正常
乳腺	正常	脊柱	正常
直肠	未检	皮肤黄疸	无
四肢	活动正常	其他	无

***小结：**

未见异常

操作员：魏利平　　检查日期:2024-12-28　　检查医生：魏利平

眼科

项目名称	检查结果	项目名称	检查结果
视力(左)	0.6	视力(右)	0.6
辨色力	正常	眼睑	正常
结膜	正常	泪器	正常
角膜	正常	虹膜	正常
瞳孔	正常	晶状体	正常
玻璃体	正常	眼底	未见异常

***小结：**

（1）左眼视力下降

（2）右眼视力下降

操作员：田野青　　检查日期:2024-12-28　　检查医生：田野青

耳鼻喉科

项目名称	检查结果	项目名称	检查结果
听力(左)	正常	听力(右)	正常
外耳道	正常	鼓膜	正常
鼻窦	正常	鼻中隔	正常
鼻腔	正常	扁桃体	无肿大
嗅觉	正常	咽喉	正常

***小结：**

操作员：裴文兴　　检查日期:2024-12-28　　检查医生：裴文兴

口腔科

项目名称	检查结果	项目名称	检查结果
唇颊	正常	齿	正常
齿龈	正常	牙周	牙结石Ⅰ度
舌腭	正常	腮腺	正常
颌下腺	正常	颞下颌关节	正常

***小结：**

（1）牙周：牙结石

操作员：龚富生　　检查日期:2024-12-28　　检查医生：龚富生

检验报告

血流变

项目名称	检查结果	单位	参考值	提示
全血粘度高切 200/s	3.72	mpas	3.53--4.65	
全血粘度中切 100/s	3.99	mpas	3.6--4.9	
全血粘度中切 50/s	5.23	mpas	4.7--5.9	
全血还原粘度高切	4.72	mpas	3.66--8.48	
全血还原粘度低切	32.78	mpas	31.8--50.2	
血浆粘度	1.50	mpas	1.26--1.70	
血沉(ESR)	3.70	mm/h	0--15	
红细胞压积	0.47	L/L	0.40--0.50	
红细胞聚集指数	4.55		3.79--6.05	
红细胞变形指数	0.65		0.51--1.02	
红细胞刚性指数	3.15		2.15--6.73	
血沉方程 K 值	16.44	mm/h	0--77	
全血粘度 1/s	18.21	mpas	17.6--21.3	
全血高切相对指数	2.48		2.08--3.69	
全血低切相对指数	11.27		10.37--16.94	

***小结：**

未见异常

操作员：黄璐瑶　检查日期:2024-12-28　　检查医生:陈建国

尿液分析+尿沉渣

项目名称	检查结果	单位	参考值	提示
白细胞尿	11	个/ul	0--13	
上皮细胞(EC)	6	/HP	0--28	
管型(CAST)	0	个/ul	0--1	

霉菌（尿）	0	/HP	0--0	
结晶	0	/HP	0--10	
透明度(CLA)	清亮			
胆红素(BIL)	-		阴性	
隐血(ERY)	1+		阴性	
小圆上皮细胞(SRC)	0	个/ul	0--0	
维生素 C	-		阴性	
异常红细胞	0	个/ul	0--3	
红细胞（正常）	1	个/ul	0--6	
鳞状上皮细胞	6	个/ul	0--0	↑
粘液丝	3	个/ul	0--0	↑
颜色(Colour)	淡黄色			
尿葡萄糖(GLU)	-		阴性	
酮体(KET)	-		阴性	
比重(SG)	1.020		1.003--1.030	
酸碱度(PH)	6.0		4.5--8.0	
尿蛋白质(PRO)	-		阴性	
尿胆原(URO)	-		阴性	
亚硝酸盐(NIT)	-		阴性	
红细胞(尿)(RBC)	1	个/ul	0--6	
尿白细胞(LEU)	-		阴性	

***小结：**

隐血(ERY)1+　鳞状上皮细胞偏高(6 /HP)　粘液丝偏高(3 /HP)

操作员：赵伟　检查日期:2024-12-28　检查医生:康建忠

肝功七项

项目名称	检查结果	单位	参考值	提示
总蛋白(T PROT)	79.6	g/L	65--85	
白蛋白(ALB)	47.20	g/L	40--55	

球蛋白(GLB)	32.40	g/L	15--35	
白蛋白/球蛋白(ALB/GLB)	1.46		1.0--2.5	
总胆红素(TBIL)	13.90	umol/L	0--26	
丙氨酸氨基转移酶(ALT)	20.00	U/L	9--50	
门冬氨酸氨基转移酶(AST)	18.00	U/L	15--40	

***小结：**

未见异常

操作员：祁佳佳　检查日期:2024-12-28　检查医生:康建忠

心肌酶谱

项目名称	检查结果	单位	参考值	提示
乳酸脱氢酶(LDH)	139.00	U/L	120--250	
肌酸激酶(CK)	95.00	U/L	50--310	
肌酸激酶同工酶(CK-Mb(M))	10	U/L	0--25	
高敏肌钙蛋白（TnI）	3.86	pg/ml	0--46.47	

***小结：**

未见异常

操作员：祁佳佳　检查日期:2024-12-28　检查医生:康建忠

血常规（五分类）

项目名称	检查结果	单位	参考值	提示
白细胞(WBC)	5.03	10^9/L	3.5--9.5	
淋巴细胞绝对值(LY#)	2.51	10^9/L	1.1--3.2	
淋巴细胞百分比(LY%)	50.0	%	20--50	
中性粒细胞绝对值(GR#)	2.16	10^9/L	1.8--6.3	
中性粒细胞百分比(GR%)	42.8	%	40--75	
嗜碱性粒细胞绝对值(BA#)	0.03	10^9/L	0--0.06	
嗜碱性粒细胞百分比(BA%)	0.6	%	0--1.0	
嗜酸性粒细胞绝对值(EO#)	0.07	10^9/L	0.02--0.52	

嗜酸性粒细胞百分比(EO%)	1.4	%	0.4--8.0	
血小板(PLT)	237	10^9/L	125--350	
血小板分布宽度(PDW)	16.0	%	15--17	
平均血小板体积(MPV)	8.9	fl	6.0--14.0	
血小板压积(PCT)	0.211	%	0.11--0.28	
红细胞(RBC)	4.91	10^12/L	4.3--5.8	
血红蛋白	147	g/L	130--175	
红细胞压积(HCT)	45.8	%	40--50	
红细胞平均体积(MCV)	93.2	fl	82--100	
平均血红蛋白含量(MCH)	30.0	pg	27--34	
平均血红蛋白浓度(MCHC)	322	g/L	316--354	
单核细胞绝对值(MO#)	0.26	10^9/L	0.1--0.60	
单核细胞百分比(MO%)	5.2	%	3--10	
红细胞分布宽度标准差（RDW-SD）	42.0	fl	35--56	
红细胞分布宽度变异系数（RDW-CV）	11.9	%	10.6--16.6	
大血小板比率	17.8	%	11--45	
大血小板数目	42	10^9/L	30--90	
未成熟粒细胞数目	0.01	10^9/L	0--999	
未成熟粒细胞百分比	0.1	%	0--100	
有核红细胞数目	0.000	10^9/L	0--9999	
有核红细胞百分比	0.00	/100WBC	0--9999	

***小结：**

未见异常

操作员：赵伟　检查日期:2024-12-28　检查医生:康建忠

肾功三项

项目名称	检查结果	单位	参考值	提示
肌酐(CREA)	71.40	umol/L	57--97	

尿酸(UA)	242.00	umol/L	200--420	
尿素测定（Urea）	5.45	mmol/L	3.1--8.0	

***小结：**

未见异常

操作员：祁佳佳　检查日期:2024-12-28　检查医生:康建忠

空腹血糖

项目名称	检查结果	单位	参考值	提示
葡萄糖(GLU)	4.83	mmol/L	3.89--6.1	

***小结：**

未见异常

操作员：祁佳佳　检查日期:2024-12-28　检查医生:康建忠

血脂四项

项目名称	检查结果	单位	参考值	提示
动脉硬化指数	1.07		1.31--3.19	↓
总胆固醇(CHOL)	5.49	mmol/L	2.59--5.2	↑
甘油三脂(TG)	1.47	mmol/L	0.7--1.7	
低密度脂蛋白(LDL)	2.31	mmol/L	0--4.13	
高密度脂蛋白(HDL)	2.16	mmol/L	0.77--1.55	↑

***小结：**

动脉硬化指数偏低(1.07)　总胆固醇(CHOL)偏高(5.49 mmol/L)　高密度脂蛋白(HDL)偏高(2.16 mmol/L)

操作员：祁佳佳　检查日期:2024-12-28　检查医生:康建忠

大同瑞慈康复医院 12导联心电图报告

黄宏亮2　男　56岁　体检号:450980　病床号:

HR	: 63bpm	[60 ~ 100bmp]	
P	: 96ms	[0 ~ 110ms]	
PR	: 140ms	[120 ~ 200ms]	
QRS	: 88ms	[60 ~ 100ms]	
QT/QTc	: 406/416ms	[320 ~ 440/0 ~ 450ms]	
P/QRS/T	: 62/33/49deg.	[0 ~ 75/-30 ~ 90/0 ~ 75deg]	
RV5/SV1	: 1.450/0.612mV	[0.0 ~ 2.5/0.0 ~ 2.0mV]	

诊断结果:

1.窦性心律

2.正常心电图

诊断医生: 姜云生 陶东辉

检查时间:2024-12-28 08:16:35　诊断时间:2024-12-28 08:34:17　SEMIP V1.90　*仅供临床参考*

大同瑞慈康复医院
0352-2824444

Text

大同瑞慈健康体检

颅内多普勒血流图（TCD）检查报告单

姓　　名：黄宏亮2　　性　　别：男　　年　　龄：56　岁　　检查号：2309220874

申请科室：体检科　　申请医师：李菊蓉　　检查类型：颅内血管　　床号：

LVA 55mm(深度) PW 2MHz



Vs:66.3　Vd:29.4　Vm:41.7

PI:0.88　RI:0.56　S/D:2.25

RVA 56mm(深度) PW 2MHz

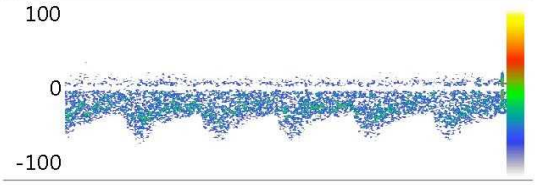

Vs:68.3　Vd:32.7　Vm:44.6

PI:0.80　RI:0.52　S/D:2.09

BA 57mm(深度) PW 2MHz



Vs:65.4　Vd:32.3　Vm:43.3

PI:0.76　RI:0.51　S/D:2.03

Vs:　Vd:　Vm:

PI:　RI:　S/D:

Vs:　Vd:　Vm:

PI:　RI:　S/D:

Vs:　Vd:　Vm:

PI:　RI:　S/D:

医生意见

结论：椎-基底动脉脑血管超声未见异常。

李菊蓉

检查日期：2024-12-28　　本报告单仅提供临床参考

大同瑞慈健康体检

^{13}C呼气试验检验报告

患者姓名	黄宏亮2	年龄	56	性别	男
患者 ID	2309220874	日期	2024/12/28	联系电话	
申请医生	曹居杰	科室		住院号	

^{13}C呼气试验

	DOB
Basal	0.0
30-Minutes	-0.3

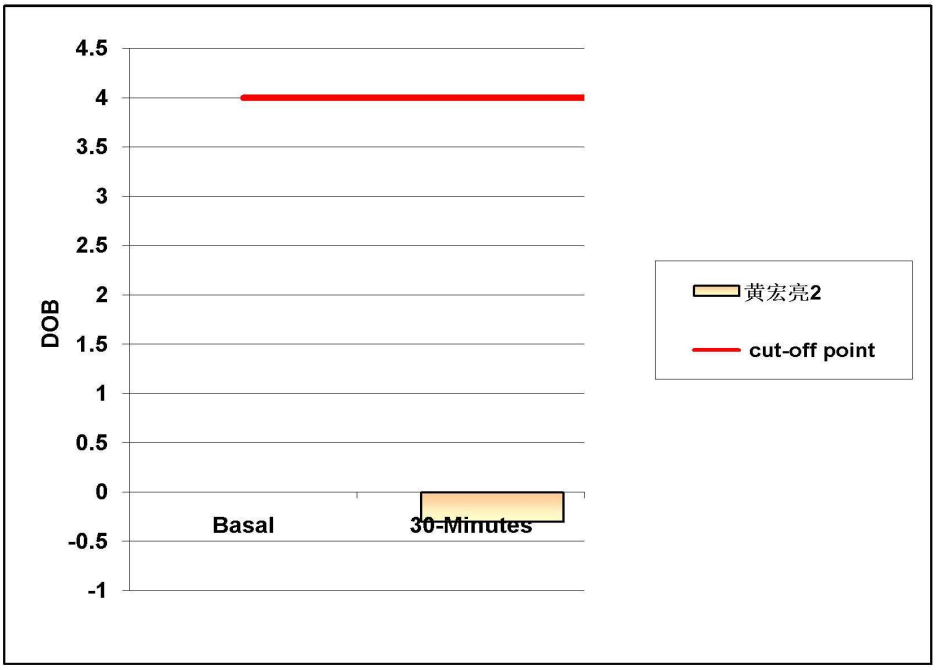

阳性参考值 (Delta Over Baseline(DOB)):

30分钟的DOB值：	≥	4.0	h.p. - 阳性
	<	4.0	正常
检测结果:DOB=	−0. 3	阴性	

结论：　您本次幽门螺旋杆菌（h. p. ）检测结果为阴性（正常）。

检测医生:　曹居杰

大同瑞慈健康体检

骨密度检测报告

受检者信息

受检者ID:	2309220874	年龄:	57
姓名:	黄宏亮2	性别:	男
出生年月日:	1967/10/10	测定部位(右/左):	右

测定结果

测定日期: **2024/12/28 8:26:51** 测试编号: **1/1**

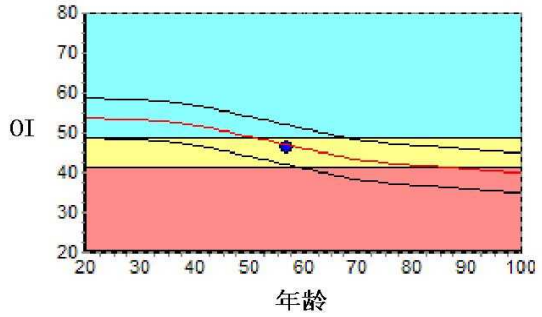

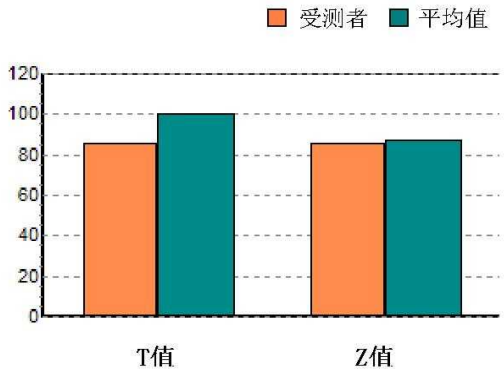

数据库:	Asia		成人比:	85.8	%
OI:	46.2		同龄比:	98.5	%
SOS:	1364.7 m/s	, **BUA: 26.0**	OPR:	N/A	%
T值:	-1.53				
Z值:	-0.14				

结果分析



正常

骨质减少



骨质疏松

注解

以上结论仅供参考 科室: 医生签名:

医院名称 大同瑞慈健康体检 联系电话 0352-2824444

地 址 大同市平城区魏都大道79号 操 作 者 名燕凌

大同瑞慈康复医院

超声诊断图文报告

流水号：2309220874 **超声号：1781591**

姓名：黄宏亮 2	年龄：56 岁	性别：男	检查设备：Vivid E95
体检号：450980	申请医院：本院	体检科室：体检科	检查部位：心脏彩超

经典图像：

影像所见：

超声测量（单位：mm）

升主动脉内径 27（32±3mm） 左房内径 30（35mm） 室间隔 10（8-11mm）

左室内径 48（47±4mm） 左室后壁 9 （8-11mm） EF69%(50-80%)

右室内径 25（36±4mm） 右房内径 28（36±4mm） FS38%(28-41%)

主肺动脉内径 20（23±3mm）

升主动脉内径正常，心脏各腔室大小正常，室间隔厚度正常，左室壁未见明显节段性运动异常，二尖瓣、三尖瓣、主动脉瓣均可见少量返流信号，余各瓣膜及启闭功能未见明显异常，舒张期二尖瓣口血流频谱 E/A>1，心包腔未见积液。

影像诊断：

二尖瓣、三尖瓣、主动脉瓣少量返流

报告医师：李菊蓉 检查日期：2024-12-28

审核医师：李菊蓉 报告日期：2024-12-28

Rich 瑞慈 医学影像

注：本报告仅供临床医生参考！

地址：大同市魏都大道 79 号。若有疑问，请致电：0352---2830580

大同瑞慈康复医院

超声诊断图文报告

流水号：2309220874 **超声号：1781582**

姓名：黄宏亮 2	年龄：56 岁	性别：男	检查设备：Vivid E95
体检号：450980	申请医院：本院	体检科室：体检科	检查部位：甲状腺彩超

经典图像：

影像所见：

甲状腺双侧叶形态正常，包膜完整，左侧叶实质内探及大小约 0.3*0.3cm 低回声结节，形态规则，边界清，余实质回声均匀，CDFI：未见异常血流信号。

双侧颈部未见明显肿大淋巴结。

影像诊断：

甲状腺左侧叶结节　　TI-RADS　　III 级

报告医师：李菊蓉　　检查日期：2024-12-28

审核医师：李菊蓉　　报告日期：2024-12-28

瑞慈 医学影像

注：本报告仅供临床医生参考！

地址：大同市魏都大道 79 号。若有疑问，请致电：0352---2830580

大同瑞慈康复医院

超声诊断图文报告

流水号：2309220874 **超声号：1781593**

姓名：黄宏亮 2	年龄：56 岁	性别：男	检查设备：Vivid E95
体检号：450980	申请医院：本院	体检科室：体检科	检查部位：颈部血管彩超

经典图像：

影像所见：

右锁骨下动脉起始处可见范围约 4.6*1.7mm 混合回声斑，右侧颈总动脉内中膜增厚，厚约 1.4mm，左侧颈总动脉、双侧颈内、颈外动脉起始段内中膜不增厚，内壁欠光滑，管壁未见明确强回声斑。CDFI：血流充盈好。PW：频谱形态正常。双侧椎动脉走行正常，椎动脉内径正常，管壁不厚，管腔内为无回声，CDFI：血流充盈好。PW：频谱正常。

	内径 mm	流速 cm/s	RI
左侧椎动脉	3.3	56.0	0.61
右侧椎动脉	3.2	47.7	0.60

影像诊断：

1.右锁骨下动脉起始处粥样硬化斑块形成

2.右侧颈总动脉内中膜增厚

报告医师：李菊蓉 检查日期：2024-12-28

审核医师：李菊蓉 报告日期：2024-12-28

Rich 瑞慈 医学影像

注：本报告仅供临床医生参考！

地址：大同市魏都大道 79 号。若有疑问，请致电：0352---2830580

大同瑞慈康复医院

超声诊断图文报告

流水号：2309220874 **超声号：1781595**

姓名：黄宏亮 2	年龄：56 岁	性别：男	检查设备：Vivid E95
体检号：450980	申请医院：本院	体检科室：体检科	检查部位：全腹彩超

经典图像：

影像所见：

肝脏大小形态正常，包膜光滑完整，实质回声均匀，肝内管道系统走行清晰，门静脉及肝内胆管不扩张。
胆囊大小形态正常，壁不厚、光滑，囊内透声好，肝外胆管不扩张。
胰腺大小形态正常，实质回声均匀，主胰管不扩张。
脾脏大小形态正常，实质回声均匀，脾门静脉不宽。
双肾大小形态正常，皮髓质分界清晰，集合系统未见分离，双侧输尿管未见扩张。

影像诊断：

肝、胆、脾、胰、双肾未见明显异常

报告医师：李菊蓉 检查日期：2024-12-28

审核医师：李菊蓉 报告日期：2024-12-28

Rich 瑞慈 医学影像

注：本报告仅供临床医生参考！

地址：大同市魏都大道 79 号。若有疑问，请致电：0352---2830580

双源 CT 诊断图文报告

ID 号：2309220874　　影像号：CT20241228004

姓名：黄宏亮 2	年龄：56 岁	性别：男	检查设备：西门子量子双源 CT
体检号：450980	申请医院：本院	体检科室：体检科	检查部位：脑部双源 CT

经典图像：

影像所见：

颅脑结构双侧对称，脑实质内未见异常密度。中线结构居中。脑沟、裂、池及脑室系统等未见异常。

影像诊断：

颅脑未见明显异常

报告医师：剧艳军　　检查日期：2024-12-29

审核医师：剧艳军　　报告日期：2024-12-29

注：本报告仅供临床医生参考！

地址：大同市魏都大道 79 号。若有疑问，请致电：0352---2830580

双源 CT 诊断图文报告

ID 号：2309220874　　影像号：CT20241228003

姓名：黄宏亮 2	年龄：56 岁	性别：男	检查设备：西门子量子双源 CT
体检号：450980	申请医院：本院	体检科室：体检科	检查部位：肺部双源 CT

经典图像：

影像所见：

胸廓对称，骨性肋骨完整，胸壁软组织结构良好，右肺上叶支气管血管纹理走行紊乱，支气管束纤维斑状粘连，纤维结节硬化灶。双肺通气良好。肺门结构未见异常。纵隔无偏移，段以上支气管通畅。心影及大血管形态结构正常，纵隔内未见肿大淋巴结。胸膜未见异常。

影像诊断：

右肺上叶陈旧性纤维粘连灶。

报告医师：剧艳军　　检查日期：2024-12-30

审核医师：剧艳军　　报告日期：2024-12-30

注：本报告仅供临床医生参考！

地址：大同市魏都大道 79 号。若有疑问，请致电：0352---2830580