



2309220860

# 大同瑞慈健康体检

## 报 告 册

体检编号	450966	工号	359
姓名	武雁鑫		
性别	男	年龄	60岁
单位	中国银行大同分行		
部门	中国银行大同分行		
联系电话	18635288112		
体检日期	2023-11-07		

尊敬的武雁鑫先生您好！

首先，瑞慈健康体检全体员工欢迎您的光临，并对您的信任表示衷心的感谢！

您于 2023-11-07 （体检编号：450966）完成健康检查，本机构的各科医生已根据您的体检项目及结果，汇总成此份健康体检报告，并经总检医生审核。据此提出对您健康状况的综合分析及建议。

瑞慈健康体检倡导“大健康、大康复”，提出“健康是第一财富（Rich）”的人文理念。希望您仔细阅读并妥善地保管此份健康体检报告，并认真关注报告中的提示与建议，若您对报告内容有任何疑问，可直接与瑞慈健康体检客服部联系，进一步咨询。

健康体检咨询电话：**0352-2824444**

客户服务咨询电话：**0352-2830597**

**400-6112995**

瑞慈健康体检报告由下列内容组成：

第一部分：主检报告

第二部分：分科分项结果

第三部分：检验报告

第四部分：附表

## 主检报告

### 检查综述

- 1、【身高、体重、血压】（1）血压 154/85：本次测量收缩期血压偏高
- 2、【尿液分析+尿沉渣】 粘液丝偏高(5 /HP)
- 3、【心电图】 1. 窦性心动过缓 2. 心电图轴左偏 3. 完全性右束支阻滞
- 4、【心脏彩超】 左室舒张功能减低
- 5、【全腹彩超】 1. 轻度脂肪肝 2. 前列腺增生伴钙化斑
- 6、【骨密度检查】 骨质疏松

### 医生建议

#### 【本次测量收缩期血压偏高】：

- (1) 所谓单纯收缩期高血压，顾名思义是指一个人的舒张压（即低压）不高，仅仅是收缩压（即高压）超过正常范围。
- (2) 单纯收缩期高血压标准为收缩压在 140mmHg 以上，舒张压为 90mmHg 以下。如果收缩压在 140-149mmHg，又称单纯收缩期临界高血压。由于单纯收缩期高血压大部分发生在 60 岁以上的老年人，故又称老年单纯收缩期高血压。
- (3) 当病人患动脉硬化、甲状腺功能亢进、主动脉关闭不全、体循环动静脉瘘、动脉导管未闭及原因不明的高动力循环状态时，也常伴有收缩期高血压，但这些不包括在单纯收缩期高血压范围内。
- (4) 劳逸结合，保持良好身心状态。避免各种诱因：如情绪低落、紧张等。改进生活方式，适当低盐、低脂、低胆固醇饮食，戒烟酒。必要时心血管专科诊治，定期复诊。
- (5) 平时应低盐（每天 5~10g）、低脂饮食（少吃动物脂肪与内脏）；忌烟限酒。遵照医嘱坚持服药，定期测量血压，宜控制在 140/90mmHg 以下，若合并有糖尿病和肾病，要把血压控制在 130/80mmHg 以下。
- (6) 血压到正常水平时，说明此时选用的降压药和治疗方案基本合适，但并不意味着高血压已被“治愈”，应坚持治疗。若盲目自行停药或间断服药，常会使血压波动很大，而加重心、脑、肾和血管的损害。

#### 【粘液丝偏高】：

- (1) 尿常规中粘液丝是由尿路中细胞分泌出来的，在有尿路感染时分泌会明显增多，且伴有炎症细胞的出现。
- (2) 粘液丝偏高，可分为生理性偏高和病理性偏高两种，生理性偏高一般是由于喝水较少导致的尿液浓缩，一般在喝水后就能达到稀释的效果。
- (3) 病理性的粘液丝偏高是由于泌尿系炎症或者是前列腺炎导致的，需要注意观察，多喝水，同时有白细胞等炎症细胞增多时，应及时服用抗感染药物治疗。如果仅有粘液丝的增多而没有白细胞等炎症细胞增多时，尿路有炎症的可能性不大。
- (4) 建议平时饮食注意清淡，多喝水，少吃油腻和辛辣的食物，要注意个人清洁卫生，勤洗阴部，注意休息。

#### 【窦性心动过缓】：

- (1) 可见于正常人、体力劳动者、运动员，无症状者一般不需治疗，可定期随访，跟踪观察。
- (2) 如果有症状（胸闷、黑矇、晕厥等）请做动态心电图等相关检查，在医生指导下服用提升心率的药物如：心宝、红参等。如果每分钟心率低于 45 次伴有晕厥、胸闷等症状时，需安装心脏起搏器。请前往心内科进一步治疗，长期随访。

#### 【完全性右束支阻滞】：

(1) 建议心血管内科诊断治疗。

**【心电图左偏】：**

- (1) 生理情况下可见于肥胖、妊娠。病理情况下可见于左心室肥厚、完全性左束支传导阻滞、左前分支阻滞、下壁心梗。
- (2) 无症状者无需特殊治疗，定期复查心电图。有症状（心悸、心慌、胸闷）请往心内科治疗，并请治疗引起心电图左偏的相关疾病。定期复查心电图。

**【左室舒张功能减低】：**

- (1) 左心室舒张功能是指心肌弹性减低，心脏泵血功能减退。其引起原因，一是随着年龄的增长，心肌组织进行性变。其二是由于冠心病、高血压等慢性心肌病变。一般来说没有原发病变及年龄偏大的人员又无症状，不需要特殊处理，建议心内科结合临床考虑。

**【轻度脂肪肝】：**

- (1) 脂肪肝是指肝脏被脂肪浸润，为一种多病因引起的获得性疾病。
- (2) 脂肪肝是以肝细胞脂肪变性和脂肪蓄积为病理特征，最常见易患因素有超重或肥胖、进食油腻食物、高脂血症（尤其甘油三酯升高）、营养失调（营养过量或不足）、饮酒、高脂血症、少运动、糖耐量异常、减肥造成体重急剧下降、营养不良、中毒和药物等。
- (3) 当肝内脂类（主要为甘油三酯）含量超过肝重的5%时为脂肪肝。脂肪肝是一个常见的临床现象，不是一个独立性的疾病。
- (4) 值得注意的是，过多的脂肪在肝组织、肝细胞内浸润，引起肝细胞肿大，严重可致肝硬化。脂肪肝是可逆性的，合理饮食、运动及治疗后可恢复。
- (5) 合理控制饮食，控制总摄入量，低盐、低脂和低糖类饮食，少吃动物内脏，多吃蔬菜水果；
- (6) 控制危险因素，如控制体重、改善胰岛素抵抗、调整血脂紊乱，戒酒、戒烟，坚持长期有氧运动，加强体育锻炼；
- (7) 定期复查腹部彩超、血脂、肝功能。

**【前列腺增生伴钙化斑】：**

- (1) 前列腺增生又称前列腺肥大，增生的腺体位于膀胱颈部，会使尿路梗阻，引起尿频和排尿困难，严重影响患者的生活质量，是中老年男性的常见疾病。建议往泌尿科咨询，结合临床诊治。
- (2) 1、前列腺钙化斑大多数是由于前列腺炎症之后，前列腺内部组织局部出现了纤维化、钙质沉积而引起的。多数患者都是在体检时通过彩超检查时发现的，一般情况没有不适症状不需治疗。2、部分患者如有不适症状，建议前往泌尿科诊断治疗。

**【骨质疏松】：**

- (1) 骨质疏松症是以骨组织显微结构受损，骨矿成分和骨基质等比例地不断减少，骨质变薄，骨小梁数量减少，骨脆性增加和骨折危险度升高的一种全身骨代谢障碍的疾病。
- (2) 骨质疏松症是一个全球性的健康问题，世界卫生组织已将其确定为是继心血管疾病之后的第二大威胁人类健康的主要疾病，但目前还没有安全有效的根治方法。
- (3) 骨质疏松症分为原发性、继发性两大类。原发性骨质疏松症又分为绝经后骨质疏松症（I型）、老年性骨质疏松症（II型）和特发性骨质疏松症（包括青少年型）三种。
- (4) 绝经后骨质疏松症一般发生在妇女绝经后5-10年内，其发病因素主要是雌激素缺乏，骨吸收破坏有所增加，主要受影响的是松质骨，因此以椎体骨折和前臂骨折为多见。
- (5) 老年性骨质疏松症一般指老年人70岁后发生的骨质疏松，其发病因素是随着年龄增加性激素减少外，还有肾功能生理性减退，皮质骨和松质骨两者都受影响，因此除了椎体和前臂骨折外，还容易有股骨上端部位的骨折。
- (6) 特发性骨质疏松症主要在发生身体健康、青春发育前的青少年及儿童，发病年龄2-16岁，其病因尚不明确。
- (7) 继发型骨质疏松症是由于某些疾病（如糖尿病、甲状旁腺功能亢进、类风湿性关节炎、胃肠大部切除术后、白血病等）、药物（如糖皮质激素、免疫抑制剂、抗癌药、甲状腺激素、抗惊厥药等）、营养和活动异常造成的。

(8)检测骨质疏松症主要通过骨密度检测来确诊。临床上常用双能 X 线骨密度测量作为测量骨质流失的一种方法，其测量骨密度主要是在脊柱、髋关节等部位；跟骨的定量超声也可用于普通筛查，其方法费用低、便携且无电离辐射。

(9)日常饮食增加钙的补充，多食富含钙质的食物（如海产品、牛奶、豆腐、豆浆等），多吃绿色蔬菜，忌食辛辣、过咸、过甜等刺激性食物。不吸烟、少饮酒、少喝浓咖啡、浓茶和碳酸饮料，适量摄入蛋白质。严重者可选用药物治疗（如钙尔奇 D、骨化三醇等）。经常晒太阳或补充维生素 D。

(10)适当的运动锻炼有助于预防骨质疏松。中年时期运动可对机体产生多方面的益处，而老年时期运动不仅可减缓骨量的丢失，还可以改善机体的各项生理功能，提高生活质量。推荐走路、慢跑、跳舞、骑车、球类等运动，每次运动时间控制在 20-30 分钟，每周 3-5 次。

(11)定期复查骨密度，每年做一次骨密度的检测。

汇总医生： 樊兴国

主检日期： 2023-11-08

主检医生：

## 分科结果

## 身高、体重、血压

项目名称	检查结果	项目名称	检查结果
身高	173cm	体重	72kg
血压	154/85mmHg		

**\*小结：**

(1) 血压 154/85：本次测量收缩期血压偏高

操作员：张文静

检查日期:2023-11-07

检查医生：名燕凌

## 眼科

项目名称	检查结果	项目名称	检查结果
视力(左)	正常	视力(右)	正常
辨色力	正常	眼睑	正常
结膜	正常	泪器	正常
角膜	正常	虹膜	正常
瞳孔	正常	晶状体	正常
玻璃体	正常	眼底	未见异常

**\*小结：**

未见异常

操作员：田野青

检查日期:2023-11-07

检查医生：田野青

## 耳鼻喉科

项目名称	检查结果	项目名称	检查结果
听力(左)	正常	听力(右)	正常
外耳道	正常	鼓膜	正常
鼻窦	正常	鼻中隔	正常
鼻腔	正常	扁桃体	无肿大

嗅觉	正常	咽喉	正常
----	----	----	----

**\*小结:**

未见异常

操作员：王存宝

检查日期:2023-11-07

检查医生: 王存宝

---

## 检验报告

## 血流变

项目名称	检查结果	单位	参考值	提示
全血粘度高切 200/s	4.30	mpas	3.53--4.65	
全血粘度中切 100/s	4.61	mpas	3.6--4.9	
全血粘度中切 50/s	5.08	mpas	4.7--5.9	
全血还原粘度高切	6.11	mpas	3.66--8.48	
全血还原粘度低切	38.00	mpas	31.8--50.2	
血浆粘度	1.37	mpas	1.26--1.70	
血沉(ESR)	5.70	mm/h	0--15	
红细胞压积	0.48	L/L	0.40--0.50	
红细胞聚集指数	4.56		3.79--6.05	
红细胞变形指数	0.77		0.51--1.02	
红细胞刚性指数	4.46		2.15--6.73	
血沉方程 K 值	26.64	mm/h	0--77	
全血粘度 1/s	19.61	mpas	17.6--21.3	
全血高切相对指数	3.14		2.08--3.69	
全血低切相对指数	14.31		10.37--16.94	

## \*小结:

未见异常

操作员：李佳敏 检查日期:2023-11-07

检查医生:陈建国

## 尿液分析+尿沉渣

项目名称	检查结果	单位	参考值	提示
白细胞尿	1	个/ul	0--13	
上皮细胞(EC)	0	/HP	0--28	
管型(CAST)	0	个/ul	0--1	

霉菌(尿)	0	/HP	0--0	
结晶	0	/HP	0--10	
透明度(CLA)	清亮			
胆红素(BIL)	-		阴性	
隐血(ERY)	-		阴性	
小圆上皮细胞(SRC)	0	个/ul	0--0	
维生素 C	-		阴性	
异常红细胞	0	个/ul	0--3	
红细胞(正常)	1	个/ul	0--6	
鳞状上皮细胞	0	个/ul	0--0	
粘液丝	5	个/ul	0--0	↑
颜色(Colour)	淡黄色			
尿葡萄糖(GLU)	-		阴性	
酮体(KET)	-		阴性	
比重(SG)	1.020		1.003--1.030	
酸碱度(PH)	6.0		4.5--8.0	
尿蛋白质(PRO)	-		阴性	
尿胆原(URO)	-		阴性	
亚硝酸盐(NIT)	-		阴性	
红细胞(尿)(RBC)	1	个/ul	0--6	
尿白细胞(LEU)	-		阴性	

**\*小结:**

粘液丝偏高(5 /HP)

操作员：赵伟 检查日期:2023-11-07 检查医生:陈建国

**肝功七项**

项目名称	检查结果	单位	参考值	提示
总蛋白(T PROT)	72.4	g/L	65--85	

白蛋白(ALB)	45.90	g/L	40--55	
球蛋白(GLB)	26.50	g/L	15--35	
白蛋白/球蛋白(ALB/GLB)	1.73		1.0--2.5	
总胆红素(TBIL)	19.70	umol/L	0--26	
丙氨酸氨基转移酶(ALT)	18.00	U/L	9--50	
门冬氨酸氨基转移酶(AST)	27.00	U/L	15--40	

**\*小结:**

未见异常

操作员：王文静 检查日期:2023-11-07 检查医生:陈建国

**心肌酶谱**

项目名称	检查结果	单位	参考值	提示
乳酸脱氢酶(LDH)	217.00	U/L	120--250	
肌酸激酶(CK)	83.00	U/L	50--310	
肌酸激酶同工酶(CK-Mb(M))	12	U/L	0--25	
高敏肌钙蛋白(Tnl)	3.34	pg/ml	0--46.47	

**\*小结:**

未见异常

操作员：王文静 检查日期:2023-11-07 检查医生:陈建国

**血常规（五分类）**

项目名称	检查结果	单位	参考值	提示
白细胞(WBC)	5.29	10 <sup>9</sup> /L	3.5--9.5	
淋巴细胞绝对值(LY#)	2.37	10 <sup>9</sup> /L	1.1--3.2	
淋巴细胞百分比(LY%)	44.7	%	20--50	
中性粒细胞绝对值(GR#)	2.41	10 <sup>9</sup> /L	1.8--6.3	
中性粒细胞百分比(GR%)	45.6	%	40--75	

嗜碱性粒细胞绝对值(BA#)	0.03	10 <sup>9</sup> /L	0--0.06
嗜碱性粒细胞百分比 (BA%)	0.5	%	0--1.0
嗜酸性粒细胞绝对值(EO#)	0.12	10 <sup>9</sup> /L	0.02--0.52
嗜酸性粒细胞百分比 (EO%)	2.3	%	0.4--8.0
血小板(PLT)	193	10 <sup>9</sup> /L	125--350
血小板分布宽度(PDW)	16.5	%	15--17
平均血小板体积(MPV)	10.1	fl	6.0--14.0
血小板压积(PCT)	0.195	%	0.11--0.28
红细胞(RBC)	5.02	10 <sup>12</sup> /L	4.3--5.8
血红蛋白	162	g/L	130--175
红细胞压积(HCT)	48.0	%	40--50
红细胞平均体积(MCV)	95.7	fl	82--100
平均血红蛋白含量(MCH)	32.3	pg	27--34
平均血红蛋白浓度(MCHC)	337	g/L	316--354
单核细胞绝对值(MO#)	0.36	10 <sup>9</sup> /L	0.1--0.60
单核细胞百分比(MO%)	6.9	%	3--10
红细胞分布宽度标准差 (RDW-SD)	46.9	fl	35--56
红细胞分布宽度变异系数 (RDW-CV)	12.8	%	10.6--16.6
大血小板比率	25.7	%	11--45
大血小板数目	49	10 <sup>9</sup> /L	30--90
未成熟粒细胞数目	0.02	10 <sup>9</sup> /L	0--999
未成熟粒细胞百分比	0.4	%	0--100
有核红细胞数目	0.000	10 <sup>9</sup> /L	0--9999
有核红细胞百分比	0.00	/100WBC	0--9999

**\*小结:**

未见异常

操作员：贺琰 检查日期：2023-11-07 检查医生：陈建国

### 肾功三项

项目名称	检查结果	单位	参考值	提示
肌酐(CREA)	73.00	umol/L	57--111	
尿酸(UA)	329.00	umol/L	200--420	
尿素测定 (Urea)	4.00	mmol/L	3.6--9.5	

**\*小结：**

未见异常

操作员：王文静 检查日期：2023-11-07 检查医生：陈建国

### 空腹血糖

项目名称	检查结果	单位	参考值	提示
葡萄糖(GLU)	5.17	mmol/L	3.89--6.1	

**\*小结：**

未见异常

操作员：王文静 检查日期：2023-11-07 检查医生：陈建国

### 血脂四项

项目名称	检查结果	单位	参考值	提示
动脉硬化指数	2.14		1.31--3.19	
总胆固醇(CHOL)	5.14	mmol/L	2.59--5.2	
甘油三脂(TG)	1.32	mmol/L	0.7--1.7	
低密度脂蛋白(LDL)	3.11	mmol/L	0--4.13	
高密度脂蛋白(HDL)	1.45	mmol/L	0.77--1.55	

**\*小结：**

未见异常

操作员：王文静 检查日期：2023-11-07 检查医生：陈建国



# 大同瑞慈康复医院 12导联心电图报告

武雁鑫

男

60岁

ID:2309220860

申请科室:瑞慈体检科

体检号:450966

病床号:

HR: 57 ↓ bpm  
QT/QTc:468/456ms

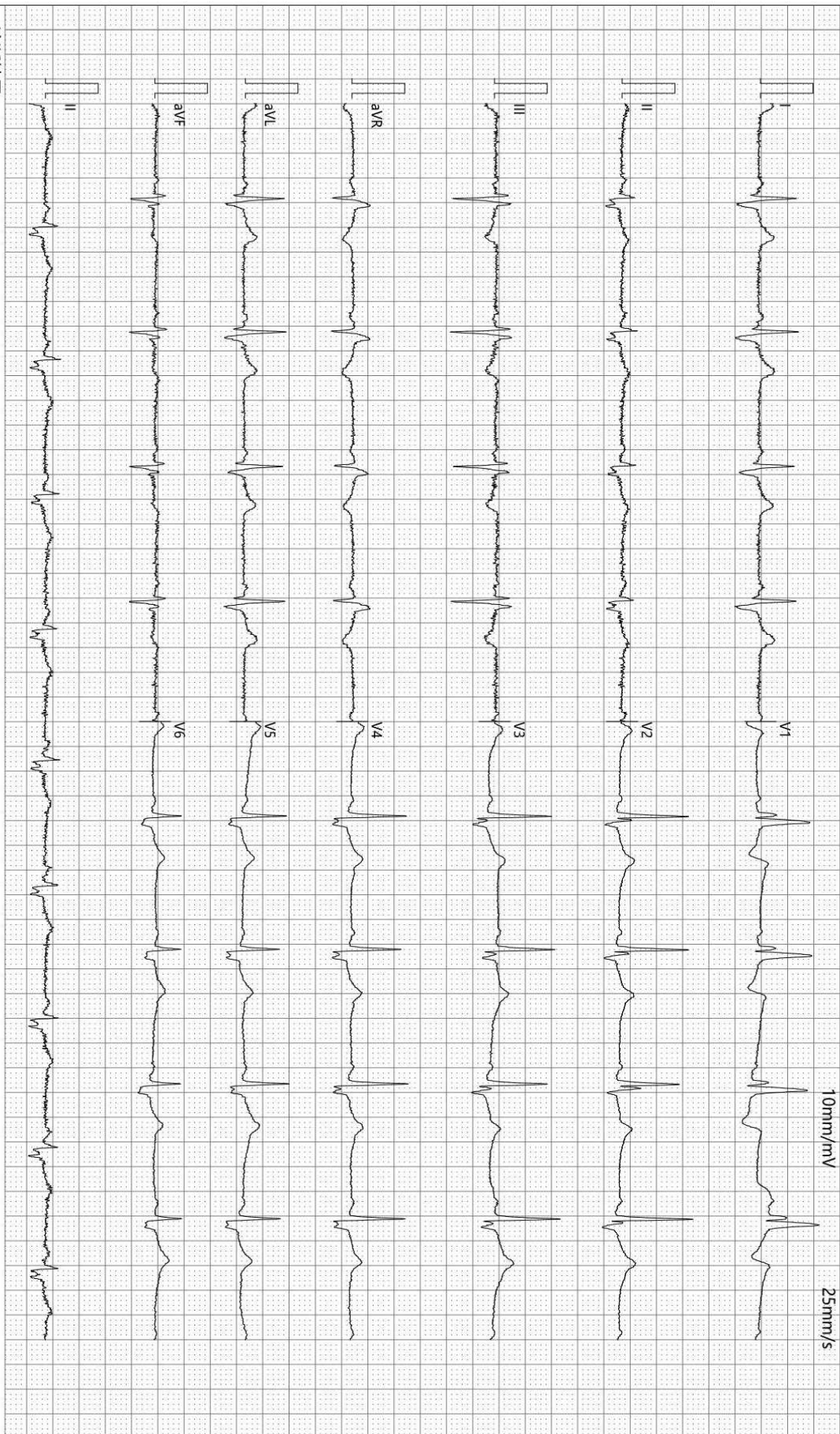
P: 105ms  
P/QRS/T: .53/-48 ↓ /-5 ↓ deg.

PR: 137ms  
RV5/SV1: 0.820/0.000mV

QRS: 138 ↑ ms

10mm/mV

25mm/s



## 诊断结果:

1. 窦性心动过缓
2. 心电图左偏
3. 完全性右束支阻滞

-35Hz AC50

检查:2023-11-07 09:29:30

打印:2023-11-07 09:37:09

报告需医生确认:

SE-1515 V1.40

SEMIP V1.90

仅供临床参考

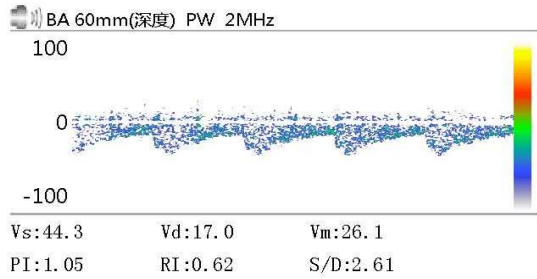
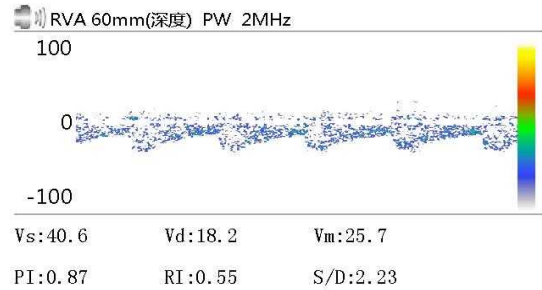
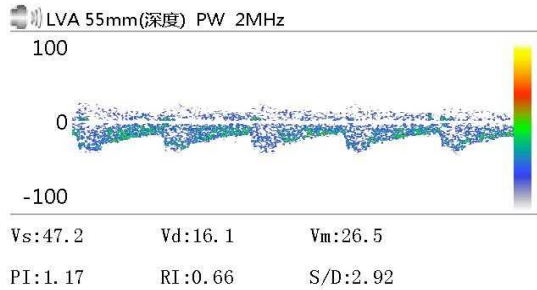
Text



# 大同瑞慈健康体检

## 颅内多普勒血流图 (TCD) 检查报告单

姓名: 武雁鑫      性别: 男      年龄: 60 岁      检查号: 2309220860  
 申请科室: 体检科      申请医师: 李菊蓉      检查类型: 颅内血管      床号:



Vs:      Vd:      Vm:  
 PI:      RI:      S/D:

Vs:      Vd:      Vm:  
 PI:      RI:      S/D:

Vs:      Vd:      Vm:  
 PI:      RI:      S/D:

### 医生意见

结论: 椎-基底动脉脑血管超声未见异常。

李菊蓉

检查日期: 2023-11-07

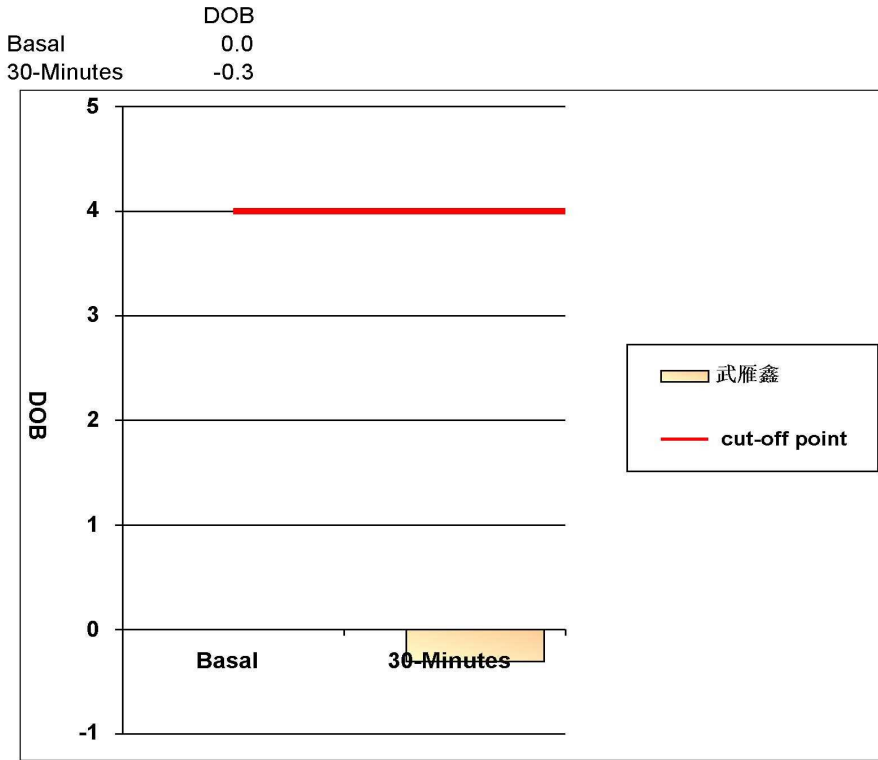
本报告单仅提供临床参考

# 大同瑞慈健康体检

## <sup>13</sup>C呼气试验检验报告

患者姓名	武雁鑫	年龄	60	性别	男
患者 ID	2309220860	日期	2023年11月07日	联系电话	
申请医生		备注		设备型号	YH08

<sup>13</sup>C呼气试验



阳性参考值 (Delta Over Baseline(DOB)):

30分钟的DOB值:	$\geq$	4.0	阳性+
	$<$	4.0	阴性-

**检测结果: DOB= -0.3      阴性-**

结论:      您本次检测结果为阴性, 正常, 无感染

检测医生:      曹居杰

# 大同瑞慈健康体检

## 骨密度检测报告

### 受检者信息

受检者ID: 2309220860

姓名: 武雁鑫

出生年月日: 1963/9/7

年龄: 60

性别: 男

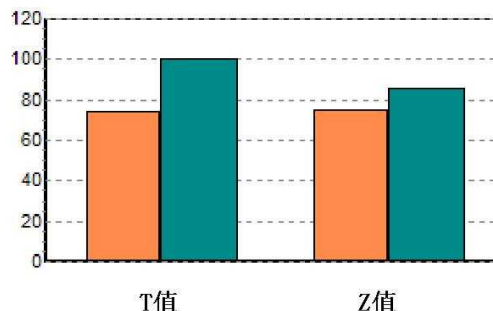
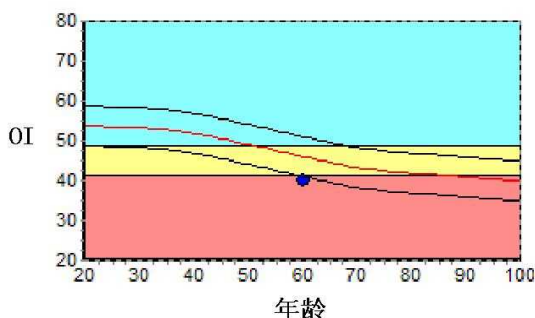
测定部位(右/左): 右

### 测定结果

测定日期: 2023/11/7 8:30:15

测试编号: 1/1

受测者 平均值



数据库: Asia

OI: 40.0

SOS: 1360.9 m/s

T值: -2.77

Z值: -1.19


, BUA: 15.5

成人比: 74.3 %

同龄比: 87.0 %

OPR: N/A %


### 结果分析



正常



骨质减少



骨质疏松

### 注解

以上结论仅供参考

科室:

医生签名:

医院地址 大同瑞慈健康体检

地址 大同市平城区魏都大道79号

联系电话 0352-2824444

操作者 名燕凌

## 双源 CT 诊断图文报告

流水号: 2309220860

影像号: CT20231107086

姓名: 武雁鑫

年龄: 60 岁

性别: 男

检查设备: 西门子量子双源 CT

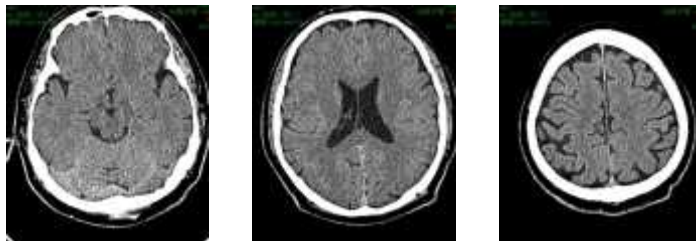体检号: 450966

申请医院: 本院

体检科室: 体检科

检查部位: 脑部双源 CT

经典图像:



影像所见:

颅脑结构双侧对称, 脑实质内未见异常密度。中线结构居中。脑沟、裂、池及脑室系统等未见异常。

影像诊断:

颅脑未见明显异常

报告医师: 剧艳军

检查日期: 2023-11-07

审核医师: 剧艳军

报告日期: 2023-11-07

## 双源 CT 诊断图文报告

流水号: 2309220860

影像号: CT20231107085

姓名: 武雁鑫

年龄: 60 岁

性别: 男

检查设备: 西门子量子双源 CT

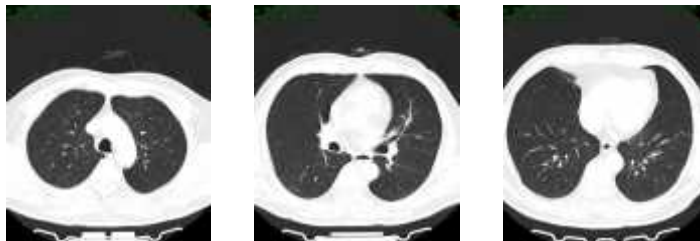体检号: 450966

申请医院: 本院

体检科室: 体检科

检查部位: 肺部双源 CT

经典图像:



影像所见:

胸廓对称, 骨性肋骨完整, 胸壁软组织结构良好, 两肺支气管血管纹理走行分布良好, 支气管束结构清晰, 双肺通气良好。肺门结构未见异常。纵隔无偏移, 段以上支气管通畅。心影及大血管形态结构正常, 纵隔内未见肿大淋巴结。胸膜未见异常。

影像诊断:

胸部未见明显异常

报告医师: 剧艳军

检查日期: 2023-11-07

审核医师: 剧艳军

报告日期: 2023-11-07

## 超声诊断图文报告

流水号: 2309220860

影像号: 1443052

姓名: 武雁鑫

年龄: 60岁

性别: 男

检查设备: Vivid E95

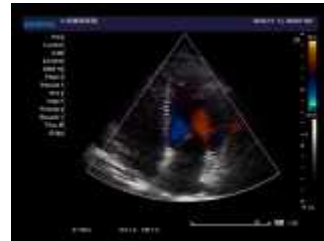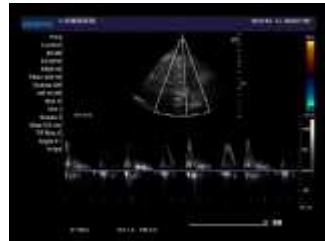
体检号: 450966

申请医院: 本院

体检科室: 体检科

检查部位: 心脏彩超

经典图像:



影像所见:

超声测量 (单位: mm)

升主动脉内径 30 (32±3mm)

左房内径 36 (37mm)

室间隔 9.3 (8-11mm)

左室内径 51 (47±4mm)

左室后壁 9.3 (8-11mm)

EF66% (50-80%)

右室内径 32 (36±4mm)

右房内径 31 (36±4mm)

FS36% (28-41%)

主肺动脉内径 21 (23±3mm)

升主动脉内径正常, 心脏各腔室大小正常, 室间隔厚度正常, 左室壁未见明显节段性运动异常, 各瓣膜及启闭功能未见明显异常, 舒张期二尖瓣口血流频谱 E/A<1, 心包腔未见积液。

影像诊断:

左室舒张功能减低

报告医师: 李菊蓉

检查日期: 2023-11-07

审核医师: 李菊蓉

报告日期: 2023-11-07

## 超声诊断图文报告

流水号: 2309220860

影像号: 1443076

姓名: 武雁鑫

年龄: 60岁

性别: 男

检查设备: Vivid E95

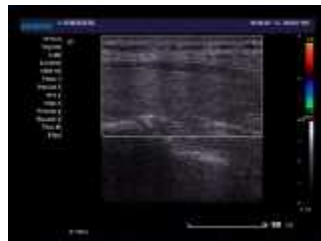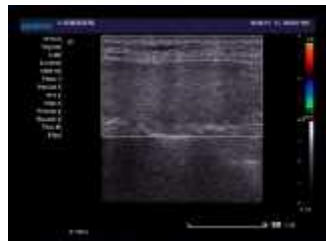体检号: 450966

申请医院: 本院

体检科室: 体检科

检查部位: 甲状腺彩超

经典图像:



影像所见:

甲状腺双侧叶形态正常, 包膜完整, 实质回声均匀, CDFI: 未见异常血流信号。  
双侧颈部未见明显肿大淋巴结。

影像诊断:

甲状腺双侧叶未见异常

报告医师: 李菊蓉

检查日期: 2023-11-07

审核医师: 李菊蓉

报告日期: 2023-11-07

## 超声诊断图文报告

流水号: 2309220860

影像号: 1443080

姓名: 武雁鑫

年龄: 60 岁

性别: 男

检查设备: Vivid E95

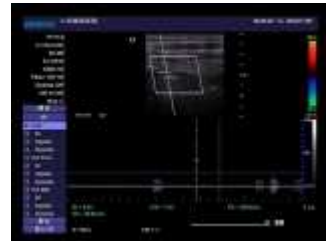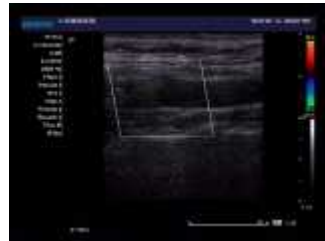
体检号: 450966

申请医院: 本院

体检科室: 体检科

检查部位: 颈部血管彩超

经典图像:



影像所见:

右锁骨下动脉起始处、双侧颈总动脉、颈内、颈外动脉起始段内中膜不增厚, 内壁欠光滑, 管壁未见明确强回声斑。CDFI: 血流充盈好。PW: 频谱形态正常。

双侧椎动脉走行正常, 椎动脉内径正常, 管壁不厚, 管腔内为无回声, CDFI: 血流充盈好。PW: 频谱正常。

	内径 mm	流速 cm/s	RI
左侧椎动脉	3.5	45.9	0.53
右侧椎动脉	3.8	38.8	0.49

影像诊断:

双侧颈动脉、椎动脉未见明显异常

报告医师: 李菊蓉

检查日期: 2023-11-07

审核医师: 李菊蓉

报告日期: 2023-11-07

## 超声诊断图文报告

流水号: 2309220860

影像号: 1443083

姓名: 武雁鑫

年龄: 60岁

性别: 男

检查设备: Vivid E95

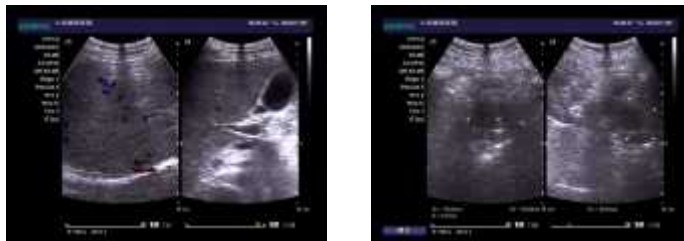体检号: 450966

申请医院: 本院

体检科室: 体检科

检查部位: 全腹彩超

经典图像:



### 影像所见:

肝脏大小形态正常,包膜光滑完整,实质回声细腻、增强,肝内管道系统走行欠清晰,门静脉及肝内胆管不扩张。  
胆囊大小形态正常,壁不厚、光滑,囊内透声好,肝外胆管不扩张。  
胰腺大小形态正常,实质回声均匀,主胰管不扩张。  
脾脏大小形态正常,实质回声均匀,脾门静脉不宽。  
双肾大小形态正常,皮髓质分界清晰,集合系统未见分离,双侧输尿管未见扩张。  
膀胱充盈欠佳。  
前列腺形态饱满,大小约 5.3\*4.0\*4.7cm,实质回声欠均匀,其内探及强回声斑,直径约 0.6cm。

### 影像诊断:

- 1. 轻度脂肪肝
- 2. 前列腺增生伴钙化斑

报告医师: 李菊蓉

检查日期: 2023-11-07

审核医师: 李菊蓉

报告日期: 2023-11-07