



2309220844

大同瑞慈健康体检

报 告 册

体检编号	450951	工号	343
姓名	闫春平		
性别	女	年龄	52岁
单位	中国银行大同分行		
部门	中国银行大同分行		
联系电话	18635286859		
体检日期	2023-10-31		

尊敬的闫春平女士您好！

首先，瑞慈健康体检全体员工欢迎您的光临，并对您的信任表示衷心的感谢！

您于 2023-10-31 （体检编号：450951）完成健康检查，本机构的各科医生已根据您的体检项目及结果，汇总成此份健康体检报告，并经总检医生审核。据此提出对您健康状况的综合分析及建议。

瑞慈健康体检倡导“大健康、大康复”，提出“健康是第一财富（Rich）”的人文理念。希望您仔细阅读并妥善地保管此份健康体检报告，并认真关注报告中的提示与建议，若您对报告内容有任何疑问，可直接与瑞慈健康体检客服部联系，进一步咨询。

健康体检咨询电话：**0352-2824444**

客户服务咨询电话：**0352-2830597**

400-6112995

瑞慈健康体检报告由下列内容组成：

第一部分：主检报告

第二部分：分科分项结果

第三部分：检验报告

第四部分：附表

主检报告

检查综述

- 1、【外科（女）】（1）浅表淋巴结：双侧颌下淋巴结肿大
- 2、【眼科】（1）左眼视力下降（2）右眼视力下降
- 3、【血常规（五分类）】血小板压积(PCT)偏高(0.283%) 红细胞平均体积(MCV)偏低(76.9 f1) 平均血红蛋白含量(MCH)偏低(24.6 pg)
- 4、【空腹血糖】葡萄糖(GLU)偏高(6.54 mmol/L)
- 5、【血脂四项】总胆固醇(CHOL)偏高(5.52 mmol/L) 甘油三脂(TG)偏高(1.90 mmol/L)
- 6、【尿液分析+尿沉渣】鳞状上皮细胞偏高(13 /HP) 粘液丝偏高(13 /HP) 尿葡萄糖(GLU)2+
- 7、【肺部双源CT】右肺下叶支气管扩张症，间质纤维粘连
- 8、【妇科内诊】（1）那囊
- 9、【心脏彩超】左室舒张功能减低
- 10、【乳腺彩超】左侧乳腺结节 BI-RADS 3级 建议复查
- 11、【全腹彩超】子宫肌瘤
- 12、【口腔科】（1）左上第一磨牙 左上第二双尖牙 左上第一双尖牙 左下第一磨牙 左下第二双尖牙 左下第一双尖牙 楔状缺损 右下第一磨牙 右下第二双尖牙 右下第一双尖牙 右下尖牙 牙齿充填 牙齿磨耗（2）牙龈萎缩（3）牙周：牙结石

医生建议

【双侧颌下淋巴结肿大】：

- (1)建议普外科或耳鼻喉科进一步诊治。
- (2)局部炎症或肿瘤可引起相应区域的淋巴结肿大。多为口腔、面颊部、咽峡部及扁桃体炎症，或白喉、猩红热以及淋巴结自身病变所引起，建议外科进一步检查治疗。

【视力下降】：

- (1)视力下降是由角膜白斑或角膜炎、晶状体混浊、眼底疾病、屈光不正等原因引起，建议眼科诊断治疗。

【红细胞平均体积(MCV)偏低】：

- (1)供内科结合临床参考。

【血小板压积(PCT)偏高】：

- (1)血小板压积是指外周血中血小板的容积占血液容积的百分比。血小板压积偏高，如果在血小板数目正常的情况下，可不考虑。如果血小板数目明显增高，建议往血液科进一步复查，以明确诊断。

【平均血红蛋白含量(MCH)偏低】：

- (1)供内科结合临床参考。

【葡萄糖(GLU)偏高】：

- (1) 正常情况下，人体中糖的分解和合成代谢处于动态平衡，保持相对恒定。血清葡萄糖是指血液中的葡萄糖浓度，是诊断糖尿病最重要检查项目之一。
- (2) 空腹血糖偏高可分为生理性偏高（如餐后、高糖饮食、剧烈运动、情绪激动等均可引起一过性增高，经过休息后血糖值可以恢复正常）和病理性增高（如糖尿病、甲状腺功能亢进、库欣综合征等）。
- (3) 空腹血糖生理性增高经过调整饮食结构、避免剧烈活动、控制情绪等方式后可自行缓解，血糖值可以恢复正常。
- (4) 排除生理性增高因素经复查仍然增高者属于病理性增高，应及时到内分泌科复诊，明确血糖偏高的原因及所患疾病的种类。
- (5) 如果是首次检查发现血糖偏高，应及时到医院内分泌科进行详细的检查及正规的治疗。
- (6) 已确诊的糖尿病患者，如血糖仍较高则说明血糖控制不佳，应及时到医院内分泌科诊治，修正以往的治疗方案及改变一些不良的生活习惯。
- (7) 糖尿病的治疗强调早期治疗、长期治疗、综合治疗和措施个体化，综合防治包括糖尿病教育、饮食治疗、体育锻炼、药物治疗和血糖监测五个方面。

【总胆固醇(CHOL)偏高】：

- (1) 总胆固醇是脂质的主要成分之一，其数量受年龄、家族、性别、饮食、遗传等多种因素影响。总胆固醇对人体生长发育以及新陈代谢有重要的作用，正常值是 2.59-5.20mmol/L。
- (2) 总胆固醇升高后，会增加类脂物质的堆积，会产生更多的血管斑块，进而增加心脑血管疾病的风险。大于 5.21-5.69mmol/L 是胆固醇的临界偏高，即使是一个完全健康的人，只要总胆固醇 > 7.2mmol/L 或低密度脂蛋白 > 4.9mmol/L，未来发生心脑血管的风险就明显增高，应该马上治疗。
- (3) 总胆固醇升高根据病因可分为两大类：一是原发性，是由于遗传因素缺陷所致，另一种是继发性，可引起其升高的疾病主要有糖尿病、高血压、甲减、肝肾疾病等。
- (4) 降低总胆固醇的治疗中，原发性偏高应积极应用降脂药，曾经选择他汀类药物，胆固醇任不能达标的，可联合用药（如依折麦布等）。
- (5) 如果总胆固醇偏高，且患者有糖尿病、高血压、甲减、肝肾疾病或者已经发生心脑血管疾病的人更应积极用药，控制降低疾病风险。
- (6) 戒烟，增强运动，采用低脂、低糖饮食，少食富含脂肪、胆固醇及饱和脂肪酸的食物，多进食蔬菜、水果、豆制品、粗粮、鱼和高纤维食品。
- (7) 必要时在医师指导下使用降脂药物治疗，并前往内分泌科复诊。

【甘油三酯(TG)偏高】：

- (1) 甘油三酯是甘油和脂肪酸所构成的有机化合物，甘油三酯测定是脂类代谢的重要指标之一。
- (2) 甘油三酯增高与冠心病的发生有着重要的相关性，随年龄增大而有上升的趋势，其增高最常见于高脂和过量糖类饮食、肥胖等。
- (3) 甘油三酯主要功能是为机体提供能量，其正常值在 0.7-1.7mmol/L 之间，1.7-2.29mmol/L 为边缘增高，提示应该注意饮食和运动了。
- (4) 甘油三酯大于 2.3mmol/L，就称为高甘油三酯血症。甘油三酯增高虽然不会直接导致血管斑块的形成，但也会间接引起心脑血管疾病风险增加，同时，当甘油三酯大于 5.6mmol/L 时，还会增加急性胰腺炎的风险，所以降低甘油三酯的基础主要是控制饮食，饮食控制不佳可以选择药物治疗。
- (5) 生活方式的干预是控制甘油三酯水平升高的基础，包括减重，增加运动量，限制酒精摄入以及避免食用果糖和高碳水化合物食物。多食蔬菜水果，定期复查。
- (6) 明显增高者在医师的指导下使用降脂药物治疗，首选他汀和贝特类药物。

【尿葡萄糖(GLU)2+】：

- (1) 结合血糖、肾功能、肝功能结果分析，如有糖尿病者，提示血糖控制不理想，建议积极治疗原发病。常见于糖尿病，肾性糖尿，肝功能不全，甲亢等，请往内分泌科结合临床进一步检查、治疗。
- (2) 在个别情况下，如果肾糖阈是降低的，也会出现尿葡萄糖阳性，但此时血糖是正常的。

【鳞状上皮细胞偏高】：

- (1) 在生理情况下，机体正常的新陈代谢都会引起鳞状上皮细胞的脱离，这是一种正常的机体现象。如果长时间出现鳞状上皮细胞偏高的现象时，则有可能是尿路感染、泌尿系统结石等因素导致，应及时往泌尿外科进一步诊断治疗。

【粘液丝偏高】：

- (1)尿常规中粘液丝是由尿路中细胞分泌出来的，在有尿路感染时分泌会明显增多，且伴有炎症细胞的出现。
- (2)粘液丝偏高，可分为生理性偏高和病理性偏高两种，生理性偏高一般是由于喝水较少导致的尿液浓缩，一般在喝水后就能达到稀释的效果。
- (3)病理性的粘液丝偏高是由于泌尿系炎症或者是前列腺炎导致的，需要注意观察，多喝水，同时有白细胞等炎症细胞增多时，应及时服用抗感染药物治疗。如果仅有粘液丝的增多而没有白细胞等炎症细胞增多时，尿路有炎症的可能性不大。
- (4)建议平时饮食注意清淡，多喝水，少吃油腻和辛辣的食物，要注意个人清洁卫生，勤洗阴部，注意休息。

【右肺下叶支气管扩张】：

- (1)建议呼吸内科诊断治疗。

【那囊】：

- (1)宫颈腺体囊肿又叫宫颈纳氏囊肿（可称‘纳囊’或‘那囊’），同宫颈糜烂、宫颈息肉一样，是慢性宫颈炎的一种表现。
- (2)其形成原因是在宫颈糜烂愈合过程中，新生的鳞状上皮覆盖宫颈腺管口或伸入腺管，将腺管口阻塞；腺管周围的结缔组织增生或瘢痕形成压迫腺管，使腺管变窄甚至阻塞，腺体分泌物引流受阻，滞留形成的囊肿叫宫颈纳氏囊肿。
- (3)对小的纳囊，无任何临床症状可不予处理；对于密集的较小的纳囊或比较大的纳囊，可考虑光疗、激光、微波、自凝刀等物理治疗。
- (4)对于较大的突出于宫颈表面的纳囊，可考虑电刀切除治疗。上述治疗方法均无太大痛苦，也基本不会影响日常的工作和生活。

【左室舒张功能减低】：

- (1)左心室舒张功能是指心肌弹性减低，心脏泵血功能减退。其引起原因，一是随着年龄的增长，心肌组织退行性变。其二是由于冠心病、高血压等慢性心肌病变。一般来说没有原发病变及年龄偏大的人员又无症状，不需要特殊处理，建议心内科结合临床考虑。

【乳腺结节】：

- (1)乳腺结节是乳腺组织导管和乳小叶在结构上的退行性变及进行性结缔组织的生长，主要以乳房周围性疼痛为特征，或在情绪变化、劳累、天气变化时加重，每月月经前疼痛加剧，行经后疼痛减退或消失。其主要原因是由于内分泌失调。
- (2)建议少吃刺激性食物或进行药物治疗干预，必要时外科诊治。

【子宫肌瘤】：

- (1)子宫肌瘤又称子宫平滑肌瘤，是女性生殖器最常见的一种良性肿瘤，多见于30—50岁妇女，以40—50岁最为多见。
- (2)子宫肌瘤根据肌瘤与子宫壁的关系分3类：肌壁间肌瘤、浆膜下肌瘤和粘膜下肌瘤。
- (3)子宫肌瘤多无症状，少数表现为阴道出血，腹部触及肿物以及压迫症状等。如发生蒂扭转或其他情况时可引起疼痛。以多发性子宫肌瘤为常见。
- (4)治疗必须根据患者年龄、生育要求、症状、肌瘤大小等情况全面考虑，肌瘤小且无症状，尤其近绝经年龄者，雌激素水平低落，肌瘤可自然萎缩或消失，通常不需治疗，每3—6个月随访一次；若肌瘤较大或症状明显继发贫血者，常需手术切除。

【牙齿充填】：

- (1)牙齿充填术是修复受损或龋坏的牙齿，让其恢复正常的咬合功能及外观形态的一种修复方法。
- (2)充填时，需要先去除坏死的牙体组织，清洁受损部位，再选择合适的充填材料进行修复。
- (3)充填材料主要有银汞合金、复合树脂、玻璃离子等，应根据牙齿缺损或龋坏的不同部位来选择不同的材料修复。

(4) 牙齿充填术后应注意避免食用坚硬的或是黏性太强的食物，日常生活中注意口腔卫生，早晚刷牙，饭后漱口。

【楔状缺损】：

- (1) 楔状缺损是牙齿颈部硬组织缓慢消耗而形成的缺损，呈“V”状，由于它的外形酷似木匠用的楔子，因而称之为楔状缺损。多见于前牙的唇颊面，以中老年患者居多。
- (2) 牙齿颈部硬组织牙釉质和牙骨质的交界部分，因为结构比较薄弱故易被磨损，其最常见的原因是采用不正确横向用力的刷牙方式，牙刷毛过硬所导致；此外，牙龈沟内的酸性分泌物，唾液 PH 值偏低、酸性食物、胃病反酸、接触酸的工作都可能使牙齿硬组织脱钙溶解。
- (3) 楔状缺损如早期出现，应立即改变不良的刷牙方式，病症就不会进展，即使不治疗也可以维持现状；如果缺损有一定的深度，则需进行牙体修补，应用树脂材料修复缺损部位。
- (4) 楔状缺损的预防主要是采用正确的刷牙方式，竖刷牙或巴氏刷牙法，避免横向刷牙，刷牙时不要用力过大，刷牙的时间至少要三分钟，不要使用刷毛过硬的牙刷。
- (5) 在咬合时，牙颈部是应力集中的区域，负担过重的时候会出现损耗，故平时应少吃坚硬食物，比如咬坚果壳、蚕豆等。

【牙结石】：

- (1) 牙结石又称牙石，是沉积在牙齿或修复体表面上已经钙化或正在钙化的菌斑或软垢。其开始时是软的，会因逐渐的钙化而变硬。它是由 75% 的磷酸钙，15-25% 的水、有机物、磷酸锰、矿酸钙及微量的钾、钠、铁所构成，并呈现出黄色、棕色或者黑色。
- (2) 牙结石通常存在于唾液腺开口处的牙齿表面（例如：下颚前牙的舌侧表面，上颚后牙的颊侧表面）和牙齿的颈部，以及口腔粘膜运动不到的牙齿表面等处。
- (3) 牙结石形成后，可伴随牙龈出血、牙龈萎缩、口臭等症状。
- (4) 牙结石是牙周病的重要病因，它会不断刺激牙周组织，并且压迫牙龈，影响血液循环，造成牙周组织的细菌感染，形成牙周囊袋，此后更易使食物残渣、牙菌斑、牙结石等的堆积，最终牙周支持组织全部破坏，导致牙齿松动，以至于不得不拔除牙齿。
- (5) 早晚刷牙、饭后漱口是防治牙结石形成的最重要措施。应采取正确的竖刷牙法和巴氏刷牙法，纠正横刷牙法。
- (6) 多吃富有维生素的粗纤维食物，如肉、蛋、各种蔬菜和水果，充分咀嚼以利于牙面清洁。少吃甜食及黏性很强的食物，不吃零食。
- (7) 建议每半年进行一次口腔健康检查，每年进行 2-3 次全口超声波洁牙术，使牙面、牙颈部经常处于洁净状态。

【牙齿磨耗】：

- (1) 牙齿磨耗主要是由于机械摩擦作用导致的牙体硬组织渐进性丧失的疾病。
- (2) 在正常咀嚼过程中，随着年龄的增长，牙齿咬合面和邻面由于咀嚼作用而发生均衡的生理性的硬组织丧失称为生理性磨耗。
- (3) 临床上，常因饮食习惯、磨牙症等原因造成个别牙或一组牙，甚至全口牙的磨损不均或过度磨损，即为理性磨耗。
- (4) 此外，胃肠功能紊乱、神经官能症或内分泌紊乱等原因可导致咀嚼功能失调而造成牙齿磨耗过度。唾液分泌减少或唾液内蛋白含量减少，降低了牙齿的润滑作用也能使牙齿磨损增加。
- (5) 去除病因，纠正不良习惯，少吃粗糙、坚硬的食物，及时修复缺失牙。
- (6) 积极治疗全身性疾病。
- (7) 对症治疗，脱敏、调整咬合，引起牙髓、牙周疾病的因进行相应的牙髓或牙周治疗。牙齿咬合面有凹陷的可行充填术治疗。

【牙龈萎缩】：

- (1) 牙龈生理性萎缩主要是龈缘部分存在异物又长期得不到清理，细菌滋生刺激长期存在所致；另外随着年龄的增长也会或多或少发生萎缩，致使牙龈暴露，这种生理性萎缩，是无需要治疗的。
- (2) 炎症性的牙龈萎缩，主要表现为牙龈红肿胀痛，刷牙常见出血，对冷热温度变化及酸性食物等异常敏感，妨碍进食，尤其应该注意防治。
- (3) 掌握正确竖刷牙的刷牙方法，注意口腔清洁卫生，养成早晚刷牙，饭后漱口的良好习惯。

- (4) 定期到医院检查治疗，每年进行 2-3 次全口超声波洁牙术。
- (5) 补充维生素 C 等微量元素，多食水果蔬菜，戒烟限酒，避免熬夜的不良生活习惯。

汇总医生： 樊兴国

主检日期： 2023-11-02

主检医生：

分科结果

身高、体重、血压

项目名称	检查结果	项目名称	检查结果
身高	158cm	体重	58kg
血压	116/66mmHg		

***小结：**

未见异常

操作员：闫辛儿

检查日期：2023-10-31

检查医生：名燕凌

内科

项目名称	检查结果	项目名称	检查结果
心率	72次/min	心律	齐
心脏杂音	无	心界	正常
肺部	正常	呼吸音	呼吸音清
啰音	未闻及	叩诊	叩诊呈清音
腹部触诊	腹部平软	发育	正常
肝胆	肋下未触及	脾脏	肋下未触及
双肾	无叩击痛	肠鸣音	正常
营养	良好	神经系统	正常
生理反射	生理反射存在	病理反射	病理反射未引出
颅神经	正常	运动功能	正常
深浅感觉	正常	其它	无异常发现
既往史	无		

***小结：**

未见异常

操作员：名燕凌

检查日期：2023-10-31

检查医生：名燕凌

外科（女）

项目名称	检查结果	项目名称	检查结果
皮肤	正常	甲状腺	无肿大
浅表淋巴结	双侧颌下淋巴结肿大	肛门	拒检
泌尿外生殖器	正常	四肢关节	未见异常
腹股沟	未见异常	足背动脉	正常
紫绀	无	色素沉着	无
脱毛	无	脱色	无
浮肿	无	皮下结节	无
头颅	正常	颈部	正常
乳腺	正常	脊柱	正常
直肠	未检	皮肤黄疸	无
四肢	活动正常	其他	无

*小结：

(1) 浅表淋巴结：双侧颌下淋巴结肿大

操作员：魏利平

检查日期：2023-10-31

检查医生：魏利平

眼科

项目名称	检查结果	项目名称	检查结果
视力(左)	0.2	视力(右)	0.3
辨色力	正常	眼睑	正常
结膜	正常	泪器	正常
角膜	正常	虹膜	正常
瞳孔	正常	晶状体	正常
玻璃体	正常	眼底	未见异常

*小结：

(1) 左眼视力下降

(2) 右眼视力下降

操作员：田野青 检查日期:2023-10-31 检查医生：田野青

耳鼻喉科

项目名称	检查结果	项目名称	检查结果
听力(左)	正常	听力(右)	正常
外耳道	正常	鼓膜	正常
鼻窦	正常	鼻中隔	正常
鼻腔	正常	扁桃体	无肿大
嗅觉	正常	咽喉	正常

***小结:**

未见异常

操作员：王存宝 检查日期:2023-10-31 检查医生：王存宝

妇科内诊

项目名称	检查结果	项目名称	检查结果
外阴	正常	尿道口	正常
阴道	通畅	子宫	正常
附件	正常	宫颈	那囊
后穹窿	正常		

***小结:**

(1) 那囊

操作员：许艳华 检查日期:2023-10-31 检查医生：许艳华

口腔科

项目名称	检查结果	项目名称	检查结果
唇颊	正常	齿	左上第一磨牙&左上第二双尖牙&左上第一双尖牙&左下第一磨牙&

			左下第二双尖牙&左下第一双尖牙&楔状缺损&右下第一磨牙&右下第二双尖牙&右下第一双尖牙&右下尖牙&楔状缺损&牙齿充填&牙齿磨耗
齿龈	牙龈萎缩	牙周	牙结石 I 度
舌腭	正常	腮腺	正常
颌下腺	正常	颞下颌关节	正常

***小结:**

(1) 左上第一磨牙 左上第二双尖牙 左上第一双尖牙 左下第一磨牙 左下第二双尖牙 左下第一双尖牙 楔状缺损 右下第一磨牙 右下第二双尖牙 右下第一双尖牙 右下尖牙 牙齿充填 牙齿磨耗

(2) 牙龈萎缩

(3) 牙周：牙结石

操作员：麻剑 检查日期:2023-10-31 检查医生：麻剑

检验报告

血流变

项目名称	检查结果	单位	参考值	提示
全血粘度高切 200/s	4.02	mpas	3.36--4.32	
全血粘度中切 100/s	4.27	mpas	3.43--4.59	
全血粘度中切 50/s	4.65	mpas	3.85--5.45	
全血还原粘度高切	6.37	mpas	3.69--8.74	
全血还原粘度低切	37.59	mpas	26.87--47.57	
血浆粘度	1.60	mpas	1.26--1.70	
血沉(ESR)	9.20	mm/h	0--20	
红细胞压积	0.38	L/L	0.35--0.45	
红细胞聚集指数	3.95		3.19--5.33	
红细胞变形指数	0.81		0.53--1.11	
红细胞刚性指数	3.98		2.17--6.94	
血沉方程 K 值	26.47	mm/h	0--80.48	
全血粘度 1/s	15.88	mpas	13.79--17.91	
全血高切相对指数	2.51		1.9--3.4	
全血低切相对指数	9.93		8.1--14.2	

*小结:

未见异常

操作员：贺琰 检查日期:2023-10-31

检查医生:陈建国

尿液分析+尿沉渣

项目名称	检查结果	单位	参考值	提示
白细胞尿	8	个/ul	0--13	
上皮细胞(EC)	13	/HP	0--28	
管型(CAST)	0	个/ul	0--1	

霉菌(尿)	0	/HP	0--0	
结晶	0	/HP	0--10	
透明度(CLA)	清亮			
胆红素(BIL)	-		阴性	
隐血(ERY)	-		阴性	
小圆上皮细胞(SRC)	0	个/ul	0--0	
维生素 C	-		阴性	
异常红细胞	0	个/ul	0--3	
红细胞(正常)	0	个/ul	0--6	
鳞状上皮细胞	13	个/ul	0--0	↑
粘液丝	13	个/ul	0--0	↑
颜色(Colour)	淡黄色			
尿葡萄糖(GLU)	2+		阴性	
酮体(KET)	-		阴性	
比重(SG)	1.025		1.003--1.030	
酸碱度(PH)	6.5		4.5--8.0	
尿蛋白质(PRO)	-		阴性	
尿胆原(URO)	-		阴性	
亚硝酸盐(NIT)	-		阴性	
红细胞(尿)(RBC)	0	个/ul	0--6	
尿白细胞(LEU)	-		阴性	

***小结:**

鳞状上皮细胞偏高(13 /HP) 粘液丝偏高(13 /HP) 尿葡萄糖(GLU)2+

操作员：李佳敏 检查日期:2023-10-31 检查医生:陈建国

肝功七项

项目名称	检查结果	单位	参考值	提示
总蛋白(T PROT)	77.3	g/L	65--85	

白蛋白(ALB)	49.20	g/L	40--55	
球蛋白(GLB)	28.10	g/L	15--35	
白蛋白/球蛋白(ALB/GLB)	1.75		1.0--2.5	
总胆红素(TBIL)	15.10	umol/L	0--21	
丙氨酸氨基转移酶(ALT)	26.00	U/L	7--40	
门冬氨酸氨基转移酶(AST)	18.00	U/L	13--35	

***小结:**

未见异常

操作员：李丹 检查日期:2023-10-31 检查医生:陈建国

心肌酶谱

项目名称	检查结果	单位	参考值	提示
乳酸脱氢酶(LDH)	160.00	U/L	120--250	
肌酸激酶(CK)	96.00	U/L	40--200	
肌酸激酶同工酶(CK-Mb(M))	11	U/L	0--25	
高敏肌钙蛋白 (Tnl)	2.40	pg/ml	0--46.47	

***小结:**

未见异常

操作员：李丹 检查日期:2023-10-31 检查医生:陈建国

血常规（五分类）

项目名称	检查结果	单位	参考值	提示
白细胞(WBC)	5.15	10 ⁹ /L	3.5--9.5	
淋巴细胞绝对值(LY#)	1.58	10 ⁹ /L	1.1--3.2	
淋巴细胞百分比(LY%)	30.8	%	20--50	
中性粒细胞绝对值(GR#)	3.08	10 ⁹ /L	1.8--6.3	
中性粒细胞百分比(GR%)	59.7	%	40--75	

嗜碱性粒细胞绝对值(BA#)	0.02	10 ⁹ /L	0--0.06	
嗜碱性粒细胞百分比 (BA%)	0.4	%	0--1.0	
嗜酸性粒细胞绝对值(EO#)	0.15	10 ⁹ /L	0.02--0.52	
嗜酸性粒细胞百分比 (EO%)	2.9	%	0.4--8.0	
血小板(PLT)	257	10 ⁹ /L	125--350	
血小板分布宽度(PDW)	16.2	%	15--17	
平均血小板体积(MPV)	11.0	fl	6.0--14.0	
血小板压积(PCT)	0.283	%	0.11--0.28	↑
红细胞(RBC)	4.99	10 ¹² /L	3.8--5.1	
血红蛋白	123	g/L	115--150	
红细胞压积(HCT)	38.4	%	35--45	
红细胞平均体积(MCV)	76.9	fl	82--100	↓
平均血红蛋白含量(MCH)	24.6	pg	27--34	↓
平均血红蛋白浓度(MCHC)	320	g/L	316--354	
单核细胞绝对值(MO#)	0.32	10 ⁹ /L	0.1--0.60	
单核细胞百分比(MO%)	6.2	%	3--10	
红细胞分布宽度标准差 (RDW-SD)	46.1	fl	35--56	
红细胞分布宽度变异系数 (RDW-CV)	15.7	%	10.6--16.6	
大血小板比率	32.9	%	11--45	
大血小板数目	85	10 ⁹ /L	30--90	
未成熟粒细胞数目	0.01	10 ⁹ /L	0--999	
未成熟粒细胞百分比	0.2	%	0--100	
有核红细胞数目	0.000	10 ⁹ /L	0--9999	
有核红细胞百分比	0.00	/100WBC	0--9999	

*小结:

血小板压积(PCT)偏高(0.283 %) 红细胞平均体积(MCV)偏低(76.9 fl) 平均血红蛋白含量(MCH)偏低(24.6 pg)

操作员：祁佳佳 检查日期:2023-10-31 检查医生:陈建国

肾功三项

项目名称	检查结果	单位	参考值	提示
肌酐(CREA)	46.00	umol/L	41--73	
尿酸(UA)	258.00	umol/L	140--340	
尿素测定 (Urea)	4.90	mmol/L	2.6--7.5	

***小结:**

未见异常

操作员：李丹 检查日期:2023-10-31 检查医生:陈建国

空腹血糖

项目名称	检查结果	单位	参考值	提示
葡萄糖(GLU)	6.54	mmol/L	3.89--6.1	↑

***小结:**

葡萄糖(GLU)偏高(6.54 mmol/L)

操作员：李丹 检查日期:2023-10-31 检查医生:陈建国

血脂四项

项目名称	检查结果	单位	参考值	提示
动脉硬化指数	2.29		1.31--3.19	
总胆固醇(CHOL)	5.52	mmol/L	2.59--5.2	↑
甘油三脂(TG)	1.90	mmol/L	0.7--1.7	↑
低密度脂蛋白(LDL)	3.23	mmol/L	0--4.13	
高密度脂蛋白(HDL)	1.41	mmol/L	0.77--1.55	

***小结:**

总胆固醇(CHOL)偏高(5.52 mmol/L) 甘油三脂(TG)偏高(1.90 mmol/L)

操作员：李丹 检查日期:2023-10-31 检查医生:陈建国

人乳头瘤病毒检查 (HPV)

项目名称	检查结果	单位	参考值	提示
人乳头瘤病毒 (HPV)	HPV 高危型：阴性 HPV 低危型：阴性			

***小结：**

HPV 高危型：阴性

HPV 低危型：阴性

操作员：康建忠 检查日期:2023-11-01 检查医生：

大同现代医学检验实验室

液基薄层细胞学图文报告

ID: 2023090659

病理号: 086961

姓名: 闫春平

性别: 女

年龄: 52岁

送检科室: 体检科

电话号码: 18635286859

床号:

病历号:

体检号: 2309220844

送检医院: 大同瑞慈康复体检

送检日期: 2023-10-31

末次月经:

送检医生:

采样日期:

报告日期: 2023-10-31

标本满意度: 满意

细胞量: >40%

红细胞:

经期样本:

颈管细胞:

化生细胞:

鳞状细胞:

宫颈柱状细胞:

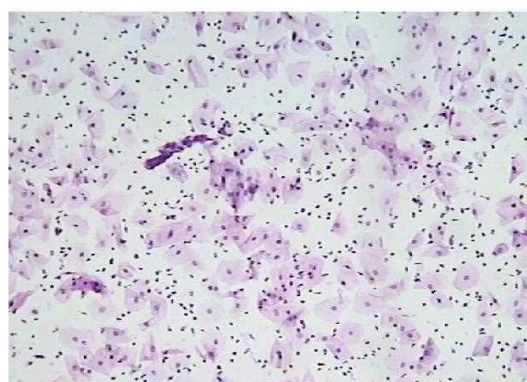
未见上皮内病变/恶性细胞:

正常范围内:

良性反应性改变:

- 炎症:
- 放疗:
- 妊娠:
- 萎缩性:
- 宫内避孕器:
- 其他:

- 轻度:
- 中度:
- 重度:



病原体: 滴虫感染: 念珠菌感染: 细菌感染:

提示 HPV 感染: 疱疹病毒感染:

鳞状上皮细胞分析:

- 非典型鳞状细胞:
- 倾向上皮内瘤变:
 - 倾向良性反应性改变:
 - 不能明确意义(ASC-US):
 - 不排除高度病变(ASC-H):

- 上皮内低度病变: 鳞癌:
- 上皮内高度病变:
- CIN2:
 - CIN3:

腺上皮细胞分析:

- 非典型腺细胞:
- 宫内膜:
 - 来源不明:

- 非典型腺细胞(宫颈管):
- 倾向原位腺癌:
 - 不能明确意义:
 - 倾向良性反应性改变:

- 腺癌:
- 宫颈管:
 - 宫内膜:
 - 其它:

- 炎细胞:
- 轻度:
 - 中度:
 - 重度:
- 可疑腺癌:

诊断意见: 未见上皮内病变或恶性细胞 (NILM)。

建议:

报告医师: 张荣生

地址: 大同市魏都大道 79 号, 本报告医师签字后有效
咨询: 0352-2830587 4006-122-995

妇科细胞学是筛查项目, 出于技术原因, 可能会有假阴性结果, 本检测仅对来样负责, 如果对结果有疑义, 请在收到报告 7 天内与我们联系。

瑞慈健康体检

人乳头瘤病毒（HPV）基因分型检测报告

姓名：闫春平 科室：妇科 病历号：
性别：女 房/床号： 标本编号： 132903
年龄：52 送检医生： 接收日期： 2023年10月31日
电话： 门诊/住院号 标本条码号： 2310313000046
临床诊断：

标本类型：宫颈脱落细胞 标本状态：可用
检测方法：反向点杂交法
检测内容：低危型：HPV6、11、42、43、81、83
高危型：HPV16、18、31、33、35、39、45、51、52、53、56、58、59、66、68、73、82

检测结果：低危型：阴性
高危型：阴性

6	11	16	18	31	33	35	39	编号
42	43	45	51	52	53	56	58	132903
59	66	68	73	81	82	83	IC ●	HPV

结果分析及提示：

- HPV感染是宫颈癌的主要病因，大部分HPV感染会自行消退，与年龄及个人免疫能力有关。
- HPV基因分型检测是宫颈病变及宫颈癌筛查的重要手段。
- 低危型HPV感染能引起良性病变，如生殖器湿疣。
- 高危型HPV持续感染导致宫颈高级别病变的风险显著增加。

检测日期：2023年11月01日 检测者：王文静 审核者：康建忠

备注：本报告仅对所检测样本负责，结果分析和提示仅供临床参考。

大同瑞慈康复医院 12导联心电图报告

闫春平 女 52岁

体检号:450951

病床号:

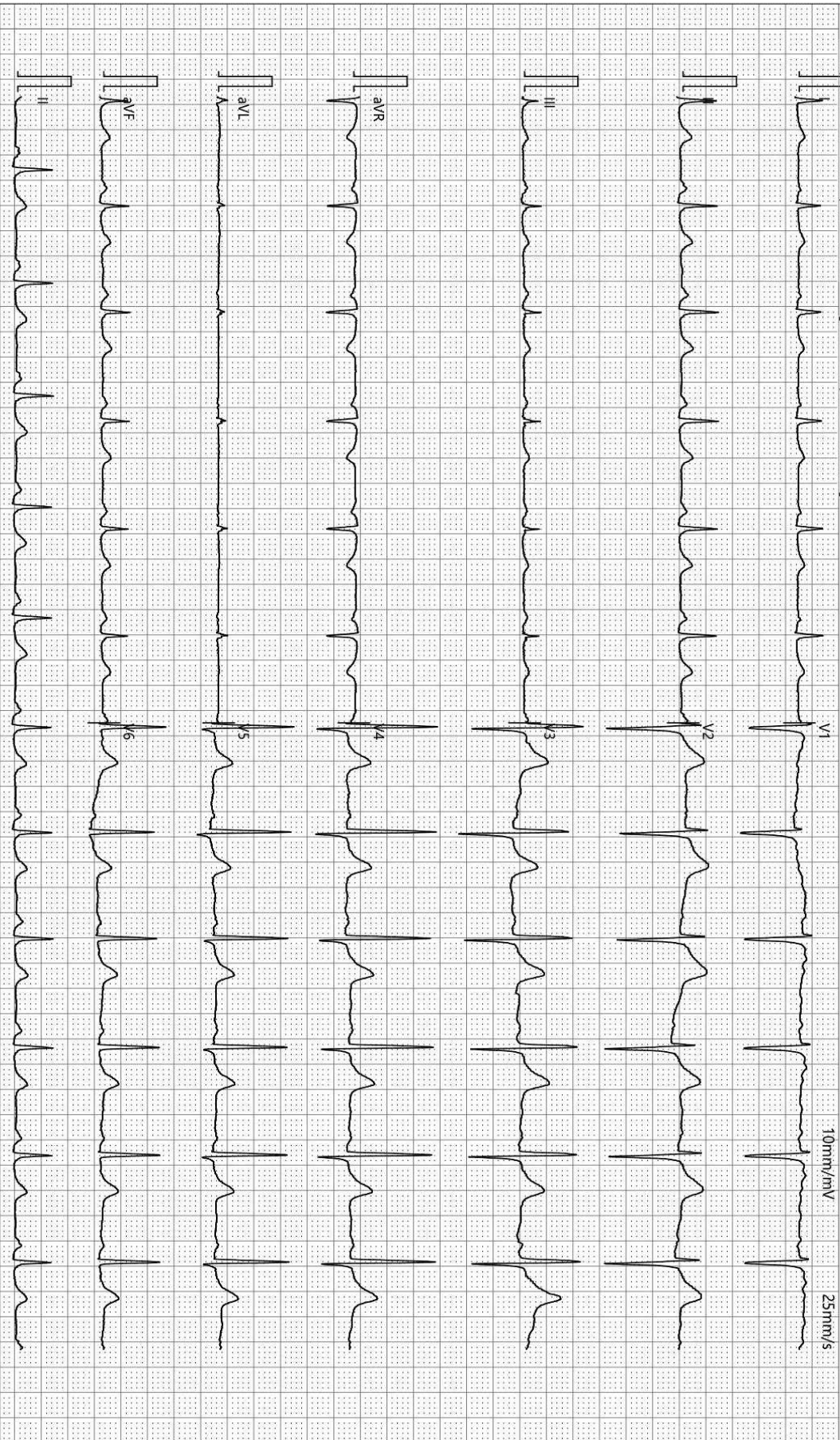
诊断结果:

- 1.窦性心律
- 2.正常心电图

诊断医生:

闫春平

HR : 68bpm [60 ~ 100bpm]
P : 123 ↑ ms [0 ~ 110ms]
PR : 177ms [120 ~ 200ms]
QRS : 84ms [60 ~ 100ms]
QT/QTc : 396/424ms [320 ~ 440/0 ~ 460ms]
P/QRS/T : 60/54/56deg. [0 ~ 75/-30 ~ 90/0 ~ 75deg]
RV5/SV1 : 1.401/1.023mV [0.0 ~ 2.5/0.0 ~ 2.0mV]



检查时间:2023-10-31 08:24:54

诊断时间:2023-10-31 08:35:04

SEMIP V1.90

仅供临床参考

Text




大同瑞慈健康体检

颅内多普勒血流图 (TCD) 检查报告单

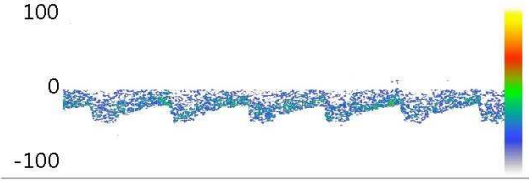
姓名: 闫春平 性别: 女 年龄: 52 岁 检查号: 2309220844
 申请科室: 体检科 申请医师: 李菊蓉 检查类型: 颅内血管 床号:

LVA 63mm(深度) PW 2MHz




Vs:46.0 Vd:22.8 Vm:30.5
 PI:0.76 RI:0.50 S/D:2.02

RVA 72mm(深度) PW 2MHz



Vs:48.9 Vd:25.7 Vm:33.4
 PI:0.69 RI:0.47 S/D:1.90

BA 64mm(深度) PW 2MHz



Vs:42.6 Vd:20.3 Vm:27.7
 PI:0.81 RI:0.52 S/D:2.10

Vs: Vd: Vm:
 PI: RI: S/D:

Vs: Vd: Vm:
 PI: RI: S/D:

Vs: Vd: Vm:
 PI: RI: S/D:

医生意见

结论: 椎-基底动脉脑血管超声未见异常。

李菊蓉

检查日期: 2023-10-31

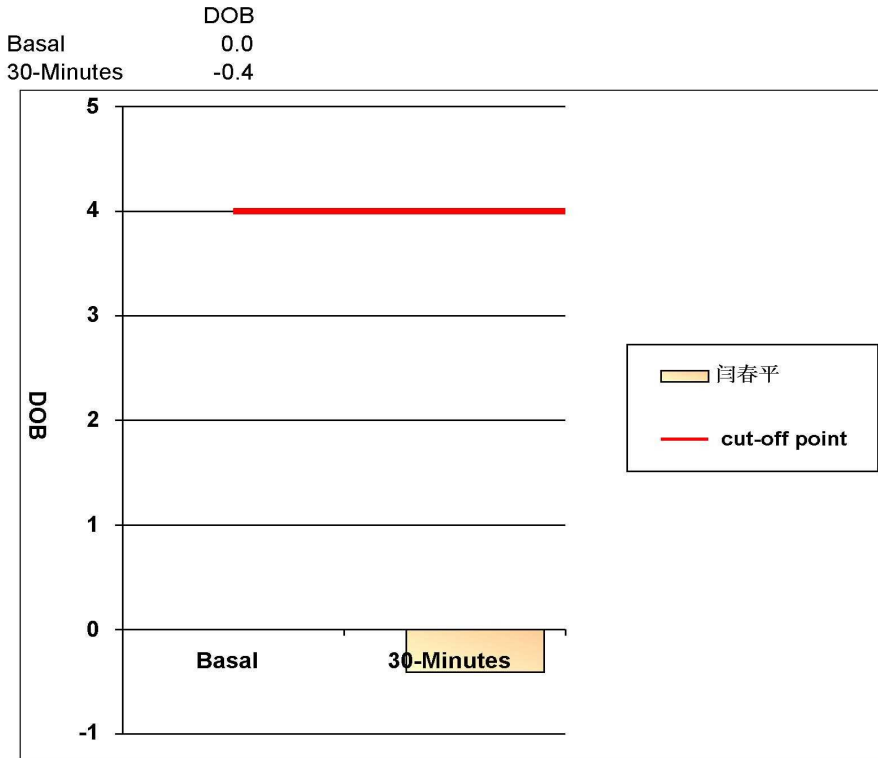
本报告单仅提供临床参考

大同瑞慈健康体检

¹³C呼气试验检验报告

患者姓名	闫春平	年龄	52	性别	女
患者 ID	2309220844	日期	2023年10月31日	联系电话	
申请医生		备注		设备型号	YH08

¹³C呼气试验



阳性参考值 (Delta Over Baseline(DOB)):

30分钟的DOB值:	≥ 4.0	阳性+
	< 4.0	阴性-

检测结果: DOB= -0.4 阴性-

结论: 您本次检测结果为阴性, 正常, 无感染

检测医生: 曹居杰

大同瑞慈健康体检

骨密度检测报告

受检者信息

受检者ID: 2309220844

姓名: 闫春平

出生年月日: 1971/8/25

年龄: 52

性别: 女

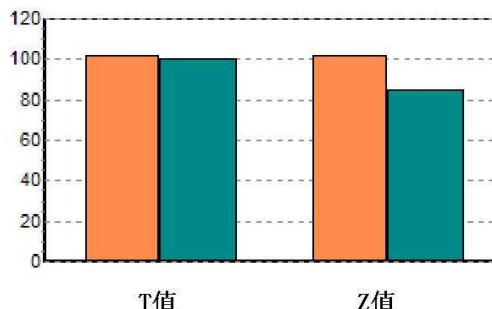
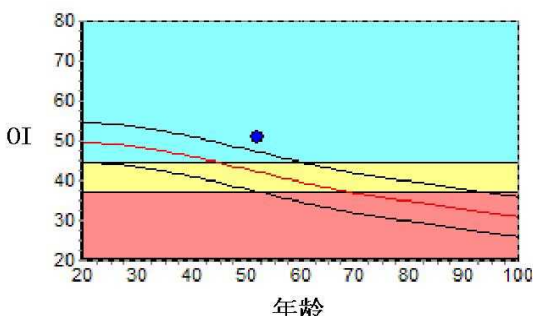
测定部位(右/左): 右

测定结果

测定日期: 2023/10/31 10:31:05

测试编号: 1/1

受测者 平均值



数据库: Asia

OI: 50.8

SOS: 1371.2 m/s, BUA: 31.9

T值: 0.22

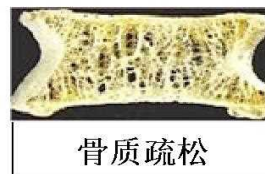
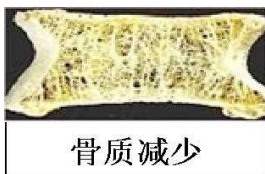
Z值: 1.71

成人比: 102.2 %

同龄比: 120.2 %

OPR: N/A %

结果分析



注解

以上结论仅供参考

科室:

医生签名:

医院地址 大同瑞慈健康体检

地址 大同市平城区魏都大道79号

联系电话 0352-2824444

操作者 名燕凌

双源 CT 诊断图文报告

流水号: 2309220844

影像号: CT20231031019

姓名: 闫春平

年龄: 52 岁

性别: 女

检查设备: 西门子量子双源 CT

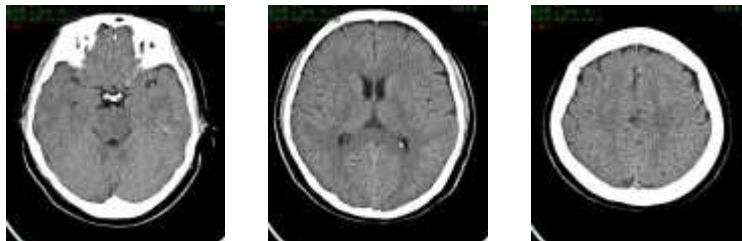体检号: 450951

申请医院: 本院

体检科室: 体检科

检查部位: 脑部双源 CT

经典图像:



影像所见:

颅脑结构双侧对称, 脑实质内未见异常密度。中线结构居中。脑沟、裂、池及脑室系统等未见异常。

影像诊断:

颅脑未见明显异常

报告医师: 剧艳军

检查日期: 2023-10-31

审核医师: 剧艳军

报告日期: 2023-10-31

双源 CT 诊断图文报告

流水号: 2309220844

影像号: CT20231031018

姓名: 闫春平

年龄: 52 岁

性别: 女

检查设备: 西门子量子双源 CT

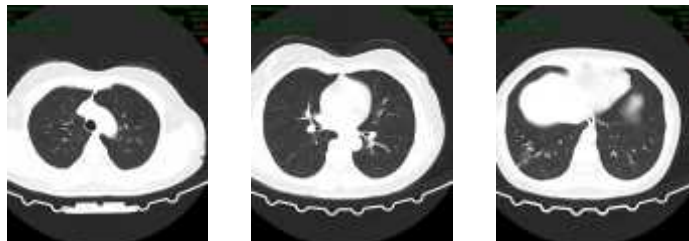体检号: 450951

申请医院: 本院

体检科室: 体检科

检查部位: 肺部双源 CT

经典图像:



影像所见:

胸廓对称, 纵隔无偏移。右肺下叶支气管血管纹理模糊, 增粗, 支气管束扩张样间质密度增高, 周围小叶性结构模糊。段以上支气管通畅, 心影形态未见异常, 纵隔内气管隆突旁、肺门旁淋巴结部分钙化斑。两侧胸膜未见异常。

影像诊断:

右肺下叶支气管扩张症, 间质纤维粘连

报告医师: 剧艳军

检查日期: 2023-10-31

审核医师: 剧艳军

报告日期: 2023-10-31

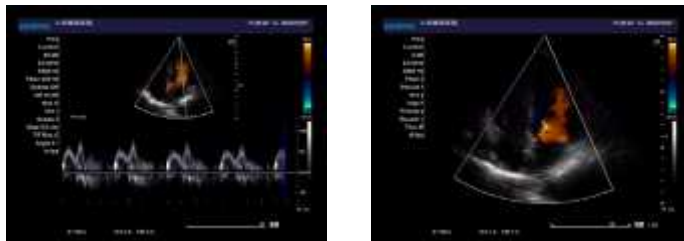
超声诊断图文报告

流水号: 2309220844

影像号: 1434932

姓名: 闫春平 年龄: 52岁 性别: 女 检查设备: Vivid E95
体检号: 450951 申请医院: 本院 体检科室: 体检科 检查部位: 心脏彩超

经典图像:



影像所见:

超声测量 (单位: mm)

升主动脉内径 31 (32±3mm) 左房内径 33 (35mm) 室间隔 10 (8-11mm)
左室内径 50 (47±4mm) 左室后壁 9 (8-11mm) EF79% (50-80%)
右室内径 35 (36±4mm) 右房内径 30 (36±4mm) FS45% (28-41%)
主肺动脉内径 20 (23±3mm)

升主动脉内径正常, 心脏各腔室大小正常, 室间隔厚度正常, 左室壁未见明显节段性运动异常, 各瓣膜及启闭功能未见明显异常, 舒张期二尖瓣口血流频谱 E/A<1, 心包腔未见积液。

影像诊断:

左室舒张功能减低

报告医师: 李菊蓉

检查日期: 2023-10-31

审核医师: 李菊蓉

报告日期: 2023-10-31

超声诊断图文报告

流水号: 2309220844

影像号: 1434939

姓名: 闫春平

年龄: 52 岁

性别: 女

检查设备: Vivid E95

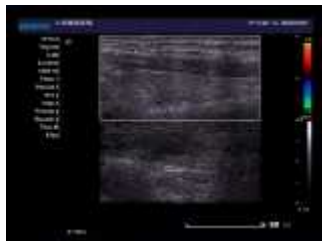
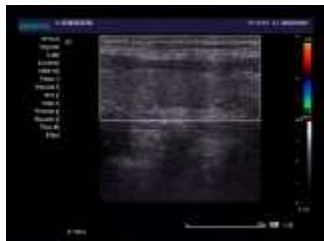体检号: 450951

申请医院: 本院

体检科室: 体检科

检查部位: 甲状腺彩超

经典图像:



影像所见:

甲状腺双侧叶形态正常, 包膜完整, 实质回声均匀, CDFI: 未见异常血流信号。
双侧颈部未见明显肿大淋巴结。

影像诊断:

甲状腺双侧叶未见异常

报告医师: 李菊蓉

检查日期: 2023-10-31

审核医师: 李菊蓉

报告日期: 2023-10-31

超声诊断图文报告

流水号: 2309220844

影像号: 1434947

姓名: 闫春平

年龄: 52 岁

性别: 女

检查设备: Vivid E95

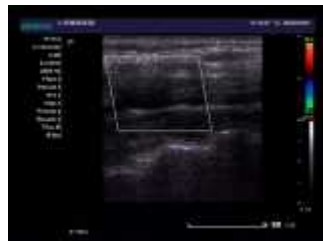
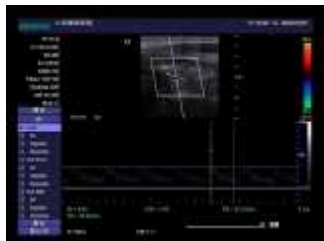
体检号: 450951

申请医院: 本院

体检科室: 体检科

检查部位: 颈部血管彩超

经典图像:



影像所见:

右锁骨下动脉起始处、双侧颈总动脉、颈内、颈外动脉起始段内中膜不增厚, 内壁欠光滑, 管壁未见明确强回声斑。CDFI: 血流充盈好。PW: 频谱形态正常。

双侧椎动脉走行正常, 椎动脉内径正常, 管壁不厚, 管腔内为无回声, CDFI: 血流充盈好。PW: 频谱正常。

	内径 mm	流速 cm/s	RI
左侧椎动脉	3.6	57.7	0.44
右侧椎动脉	3.5	47.8	0.52

影像诊断:

双侧颈动脉、椎动脉未见明显异常

报告医师: 李菊蓉

检查日期: 2023-10-31

审核医师: 李菊蓉

报告日期: 2023-10-31

超声诊断图文报告

流水号: 2309220844

影像号: 1434954

姓名: 闫春平

年龄: 52 岁

性别: 女

检查设备: Vivid E95

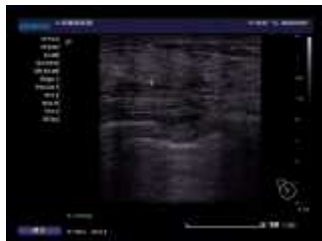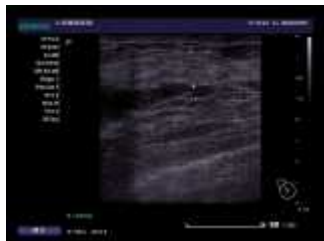体检号: 450951

申请医院: 本院

体检科室: 体检科

检查部位: 乳腺彩超

经典图像:



影像所见:

双侧乳腺腺体层次清晰, 右乳腺体厚 0.8cm, 左乳腺体厚 0.9cm, 于左乳近乳头处探及低回声结节, 大小约 0.4*0.3cm, 边界清, 右侧乳腺乳导管未见扩张, 未见明显占位性病变, CDFI: 未见异常血流信号。

双侧腋下未见明显肿大淋巴结。

影像诊断:

左侧乳腺结节 BI-RADS 3 级 建议复查

报告医师: 李菊蓉

检查日期: 2023-10-31

审核医师: 李菊蓉

报告日期: 2023-10-31

超声诊断图文报告

流水号: 2309220844

影像号: 1435706

姓名: 闫春平

年龄: 52 岁

性别: 女

检查设备: Vivid E95

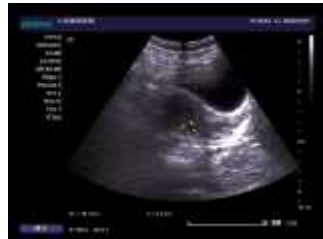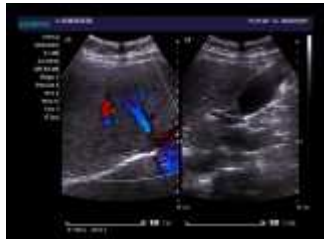体检号: 450951

申请医院: 本院

体检科室: 体检科

检查部位: 全腹彩超

经典图像:



影像所见:

肝脏大小形态正常, 包膜光滑完整, 实质回声均匀, 肝内管道系统走行清晰, 门静脉及肝内胆管不扩张。

胆囊大小形态正常, 壁不厚、光滑, 囊内透声好, 肝外胆管不扩张。

胰腺大小形态正常, 实质回声均匀, 主胰管不扩张。

脾脏大小形态正常, 实质回声均匀, 脾门静脉不宽。

双肾大小形态正常, 皮髓质分界清晰, 集合系统未见分离, 双侧输尿管未见扩张。

膀胱充盈佳, 未见明显异常。

前位子宫, 大小约 5.1*3.3*4.6cm, 肌壁回声欠均匀, 于后壁探及低回声结节, 大小约 1.1*1.0cm, 边界清, 内膜线清晰, 厚 0.6cm, 宫颈厚约 2.3cm, 双侧附件区未见异常。

影像诊断:

子宫肌瘤

报告医师: 李菊蓉

检查日期: 2023-10-31

审核医师: 李菊蓉

报告日期: 2023-10-31



大同市医学影像研究中心

注: 本报告仅供临床医生参考!

地址: 大同市魏都大道 79 号。若有疑问, 请致电: 0352---2830580