



2309220817

大同瑞慈健康体检

报 告 册

体检编号	450924	工号	316
姓名	谢菊英		
性别	女	年龄	55岁
单位	中国银行大同分行		
部门	中国银行大同分行		
联系电话	15835028058		
体检日期	2025-10-23		

尊敬的谢菊英女士您好！

首先，瑞慈健康体检全体员工欢迎您的光临，并对您的信任表示衷心的感谢！

您于 2025-10-23 （体检编号：450924）完成健康检查，本机构的各科医生已根据您的体检项目及结果，汇总成此份健康体检报告，并经总检医生审核。据此提出对您健康状况的综合分析及建议。

瑞慈健康体检倡导“大健康、大康复”，提出“健康是第一财富（Rich）”的人文理念。希望您仔细阅读并妥善地保管此份健康体检报告，并认真关注报告中的提示与建议，若您对报告内容有任何疑问，可直接与瑞慈健康体检客服部联系，进一步咨询。

健康体检咨询电话：0352-2824444

客户服务咨询电话：0352-2830597

400-6112995

瑞慈健康体检报告由下列内容组成：

第一部分：主检报告

第二部分：分科分项结果

第三部分：检验报告

第四部分：附表

主检报告

检查综述

- 1、【血常规（五分类）】 血小板压积(PCT)偏高(0.303 %)
- 2、【血脂四项】 总胆固醇(CHOL)偏高(5.85 mmol/L) 甘油三脂(TG)偏高(2.34 mmol/L)
- 3、【尿液分析+尿沉渣】 结晶偏高(11 /HP) 鳞状上皮细胞偏高(28 /HP)
- 4、【MR 检查】 双侧额顶叶皮髓质交界区多发缺血灶
- 5、【心电图】 1.窦性心律 2.逆钟向转位
- 6、【甲状腺彩超】 甲状腺双侧叶结节 TI-RADS 3级
- 7、【全腹彩超】 1.胆囊已切除 2.宫内节育器位置正常
- 8、【外科（女）】 （1）甲状腺：结节性肿大
- 9、【眼科】 （1）镜 0.5 （2）镜 0.5
- 10、【口腔科】 （1）右下第三磨牙

医生建议

【血小板压积(PCT)偏高】：

(1)血小板压积是指外周血中血小板的容积占血液容积的百分比。血小板压积偏高，如果在血小板数目正常的情况下，可不做考虑。如果血小板数目明显增高，建议往血液科进一步复查，以明确诊断。

【总胆固醇(CHOL)偏高】：

- (1)总胆固醇是脂质的主要成分之一，其数量受年龄、家族、性别、饮食、遗传等多种因素影响。总胆固醇对人体生长发育以及新陈代谢有重要的作用，正常值是 2.59-5.20mmol/L。
- (2)总胆固醇升高后，会增加类脂物质的堆积，会产生更多的血管斑块，进而增加心脑血管疾病的风险。大于 5.21-5.69mmol/L 是胆固醇的临界偏高，即使是一个完全健康的人，只要总胆固醇>7.2mmol/L 或低密度脂蛋白>4.9mmol/L，未来发生心脑血管的风险就明显增高，应该马上治疗。
- (3)总胆固醇升高根据病因可分为两大类：一是原发性，是由于遗传因素缺陷所致，另一种是继发性，可引起其升高的疾病主要有糖尿病、高血压、甲减、肝肾疾病等。
- (4)降低总胆固醇的治疗中，原发性偏高应积极应用降脂药，曾经选择他汀类药物，胆固醇不能达标的，可联合用药（如依折麦布等）。
- (5)如果总胆固醇偏高，且患者有糖尿病、高血压、甲减、肝肾疾病或者已经发生心脑血管疾病的人更应积极用药，控制降低疾病风险。
- (6)戒烟，增强运动，采用低脂、低糖饮食，少食富含脂肪、胆固醇及饱和脂肪酸的食物，多进食蔬菜、水果、豆制品、粗粮、鱼和高纤维食品。
- (7)必要时在医师指导下使用降脂药物治疗，并前往内分泌科复诊。

【甘油三脂(TG)偏高】：

- (1)甘油三酯是甘油和脂肪酸所构成的有机化合物，甘油三酯测定是脂类代谢的重要指标之一。
- (2)甘油三酯增高与冠心病的发生有着重要的相关性，随年龄增大而有上升的趋势，其增高最常见于高脂和过量糖类饮食、肥胖等。
- (3)甘油三酯主要功能是为机体提供能量，其正常值在 0.7-1.7mmol/L 之间，1.7-2.29mmol/L 为边缘增高，提示应该注意饮食和运动了。
- (4)甘油三酯大于 2.3mmol/L，就称为高甘油三酯血症。甘油三酯增高虽然不会直接导致血管斑块的形成，但也会间接引起心脑血管疾病风险增加，同时，当甘油三酯大于 5.6mmol/L 时，还会增加急性胰腺炎的风险，所以降低甘油三酯的基础主要是控制饮食，饮食控制不佳可以选择药物治疗。

(5)生活方式的干预是控制甘油三酯水平升高的基础，包括减重，增加运动量，限制酒精摄入以及避免食用果糖和高碳水化合物食物。多食蔬菜水果，定期复查。

(6)明显增高者在医师的指导下使用降脂药物治疗，首选他汀和贝特类药物。

【鳞状上皮细胞偏高】：

(1)在生理情况下，机体正常的新陈代谢都会引起鳞状上皮细胞的脱离，这是一种正常的机体现象。如果长时间出现鳞状上皮细胞偏高的现象时，则有可能是尿路感染、泌尿系统结石等因素导致，应及时往泌尿外科进一步诊断治疗。

【结晶偏高】：

(1)尿结晶是尿液经离心沉淀后所观察到形态各异的盐类结晶，尿液中结晶的形成取决于尿液的溶解度、PH值、温度等因素。尿结晶长期存在，有形成泌尿系结石的可能，所以要引起重视。建议调节饮食结构、多喝水，避免泌尿系结石的发生。

【双侧额顶叶皮髓质交界区多发缺血灶】：

(1)建议神经内科进一步诊断治疗。

【逆钟向转位】：

(1)建议心内科结合临床

【甲状腺双侧叶结节】：

(1)甲状腺结节是一种常见的甲状腺疾病，很多甲状腺疾病可表现为结节，如可由甲状腺退行性变、炎症、自身免疫性及新生物等多种病变所致。甲状腺结节在各个年龄段的男女人群中均可见到，但中年女性中较多。

(2)甲状腺结节分良性和恶性两大类，良性的占绝大多数，恶性者不足1%，判断甲状腺结节的良恶主要依靠病史、体格检查、放射性核素扫描、穿刺细胞学检查。

(3)建议往外科就诊，进一步检查，明确诊断，结合临床诊治并定期复查。

【胆囊已切除】：

(1)建议往肝胆外科定期复查。

【甲状腺：结节性肿大】：

(1)建议内分泌科诊断治疗

汇总医生： 樊兴国

主检日期： 2025-10-25

主检医生：

分科结果

身高、体重、血压

项目名称	检查结果	项目名称	检查结果
身高	163cm	体重	64kg
血压	125/76mmHg		

***小结:**

未见异常

操作员：陈红锦

检查日期：2025-10-23

检查医生：名燕凌

内科

项目名称	检查结果	项目名称	检查结果
心率	68 次/min	心律	齐
心脏杂音	无	心界	正常
肺部	正常	呼吸音	呼吸音清
啰音	未闻及	叩诊	叩诊呈清音
腹部触诊	腹部平软	发育	正常
肝胆	肋下未触及	脾脏	肋下未触及
双肾	无叩击痛	肠鸣音	正常
营养	良好	神经系统	正常
生理反射	生理反射存在	病理反射	病理反射未引出
颅神经	正常	运动功能	正常
深浅感觉	正常	其它	无异常发现
既往史	无		

***小结:**

未见异常

操作员：名燕凌

检查日期：2025-10-23

检查医生：名燕凌

外科（女）

项目名称	检查结果	项目名称	检查结果
皮肤	正常	甲状腺	结节性肿大
浅表淋巴结	无肿大	肛门	正常
泌尿外生殖器	正常	四肢关节	未见异常
腹股沟	未见异常	足背动脉	正常
紫绀	无	色素沉着	无
脱毛	无	脱色	无
浮肿	无	皮下结节	无
头颅	正常	颈部	正常
乳腺	正常	脊柱	正常
直肠	未检	皮肤黄疸	无
四肢	活动正常	其他	无

***小结:**

(1) 甲状腺：结节性肿大

操作员：张明远

检查日期：2025-10-23

检查医生：张明远

眼科

项目名称	检查结果	项目名称	检查结果
视力(左)	镜 0.5	视力(右)	镜 0.5
辨色力	正常	眼睑	正常
结膜	正常	泪器	正常
角膜	正常	虹膜	正常
瞳孔	正常	晶状体	正常
玻璃体	正常	眼底	未见异常

***小结:**

(1) 镜 0.5

(2) 镜 0.5

操作员：田野青

检查日期：2025-10-23

检查医生：田野青

耳鼻喉科

项目名称	检查结果	项目名称	检查结果
听力(左)	正常	听力(右)	正常
外耳道	正常	鼓膜	正常
鼻窦	正常	鼻中隔	正常
鼻腔	正常	扁桃体	无肿大
嗅觉	正常	咽喉	正常

***小结:**

未见异常

操作员：裴文兴 检查日期:2025-10-23 检查医生：裴文兴

妇科内诊

项目名称	检查结果	项目名称	检查结果
外阴	正常	尿道口	正常
阴道	通畅	子宫	正常
附件	正常	宫颈	光滑
后穹窿	正常		

***小结:**

未见异常

操作员：薛荣丽 检查日期:2025-10-23 检查医生：薛荣丽

口腔科

项目名称	检查结果	项目名称	检查结果
唇颊	正常	齿	右下第三磨牙&左下第三磨牙无对颌牙，过长牙
齿龈	正常	牙周	正常
舌腭	正常	腮腺	正常
颌下腺	正常	颞下颌关节	正常

***小结:**

(1) 右下第三磨牙

姓名：谢菊英 性别：女 年龄：55 登记流水：2309220817 体检日期：2025-10-23

操作员：龚富生 检查日期：2025-10-23 检查医生：龚富生

检验报告

血流变

项目名称	检查结果	单位	参考值	提示
全血粘度高切 200/s	3.92	mpas	3.36--4.32	
全血粘度中切 100/s	4.18	mpas	3.43--4.59	
全血粘度中切 50/s	4.56	mpas	3.85--5.45	
全血还原粘度高切	6.06	mpas	3.69--8.74	
全血还原粘度低切	37.73	mpas	26.87--47.57	
血浆粘度	1.56	mpas	1.26--1.70	
血沉(ESR)	13.50	mm/h	0--20	
红细胞压积	0.39	L/L	0.35--0.45	
红细胞聚集指数	4.15		3.19--5.33	
红细胞变形指数	0.79		0.53--1.11	
红细胞刚性指数	3.88		2.17--6.94	
血沉方程 K 值	40.71	mm/h	0--80.48	
全血粘度 1/s	16.27	mpas	13.79--17.91	
全血高切相对指数	2.51		1.9--3.4	
全血低切相对指数	10.43		8.1--14.2	

*小结:

未见异常

操作员：荆鹏山 检查日期:2025-10-23

检查医生:康建忠

尿液分析+尿沉渣

项目名称	检查结果	单位	参考值	提示
白细胞尿	7	个/u1	0--13	
上皮细胞(EC)	28	/HP	0--28	
管型(CAST)	1	个/u1	0--1	

霉菌（尿）	0	/HP	0--0	
结晶	11	/HP	0--10	↑
透明度(CLA)	清亮			
胆红素(BIL)	-		阴性	
隐血(ERY)	-		阴性	
小圆上皮细胞(SRC)	0	个/u1	0--0	
维生素 C	-		阴性	
异常红细胞	0	个/u1	0--3	
红细胞（正常）	0	个/u1	0--6	
鳞状上皮细胞	28	个/u1	0--0	↑
粘液丝	0	个/u1	0--0	
颜色(Colour)	淡黄色			
尿葡萄糖(GLU)	-		阴性	
酮体(KET)	-		阴性	
比重(SG)	1.010		1.003--1.030	
酸碱度(PH)	7.0		4.5--8.0	
尿蛋白质(PRO)	-		阴性	
尿胆原(URO)	-		阴性	
亚硝酸盐(NIT)	-		阴性	
红细胞(尿)(RBC)	0	个/u1	0--6	
尿白细胞(LEU)	-		阴性	

***小结:**

结晶偏高(11 /HP) 鳞状上皮细胞偏高(28 /HP)

操作员：荆鹏山 检查日期:2025-10-23 检查医生:康建忠

肝功七项

项目名称	检查结果	单位	参考值	提示
总蛋白(T PROT)	73.2	g/L	65--85	
白蛋白(ALB)	42.90	g/L	40--55	

球蛋白 (GLB)	30.30	g/L	15--35	
白蛋白/球蛋白 (ALB/GLB)	1.42		1.0--2.5	
总胆红素 (TBIL)	8.30	umol/L	0--21	
丙氨酸氨基转移酶 (ALT)	17.00	U/L	7--40	
门冬氨酸氨基转移酶 (AST)	20.00	U/L	13--35	

***小结:**

未见异常

操作员：孙钰 检查日期:2025-10-23 检查医生:康建忠

心肌酶谱

项目名称	检查结果	单位	参考值	提示
乳酸脱氢酶 (LDH)	151.00	U/L	120--250	
肌酸激酶 (CK)	91.00	U/L	40--200	
肌酸激酶同工酶 (CK-Mb (M))	11	U/L	0--25	
高敏肌钙蛋白 (TnI)	2.50	pg/ml	0--46.47	

***小结:**

未见异常

操作员：孙钰 检查日期:2025-10-23 检查医生:康建忠

血常规 (五分类)

项目名称	检查结果	单位	参考值	提示
白细胞 (WBC)	4.72	$10^9/L$	3.5--9.5	
淋巴细胞绝对值 (LY#)	1.53	$10^9/L$	1.1--3.2	
淋巴细胞百分比 (LY%)	32.5	%	20--50	
中性粒细胞绝对值 (GR#)	2.80	$10^9/L$	1.8--6.3	
中性粒细胞百分比 (GR%)	59.3	%	40--75	
嗜碱性粒细胞绝对值 (BA#)	0.05	$10^9/L$	0--0.06	
嗜碱性粒细胞百分比 (BA%)	1.0	%	0--1.0	
嗜酸性粒细胞绝对值 (EO#)	0.04	$10^9/L$	0.02--0.52	

嗜酸性粒细胞百分比 (EO%)	0.9	%	0.4--8.0	
血小板 (PLT)	305	10 ⁹ /L	125--350	
血小板分布宽度 (PDW)	15.7	%	15--17	
平均血小板体积 (MPV)	9.9	f1	6.0--14.0	
血小板压积 (PCT)	0.303	%	0.11--0.28	↑
红细胞 (RBC)	4.25	10 ¹² /L	3.8--5.1	
血红蛋白	129	g/L	115--150	
红细胞压积 (HCT)	38.7	%	35--45	
红细胞平均体积 (MCV)	91.0	f1	82--100	
平均血红蛋白含量 (MCH)	30.3	pg	27--34	
平均血红蛋白浓度 (MCHC)	333	g/L	316--354	
单核细胞绝对值 (MO#)	0.30	10 ⁹ /L	0.1--0.60	
单核细胞百分比 (MO%)	6.3	%	3--10	
红细胞分布宽度标准差 (RDW-SD)	41.1	f1	35--56	
红细胞分布宽度变异系数 (RDW-CV)	12.1	%	10.6--16.6	
大血小板比率	23.7	%	11--45	
大血小板数目	72	10 ⁹ /L	30--90	
未成熟粒细胞数目	0.00	10 ⁹ /L	0--999	
未成熟粒细胞百分比	0.1	%	0--100	
有核红细胞数目	0.000	10 ⁹ /L	0--9999	
有核红细胞百分比	0.00	/100WBC	0--9999	

***小结:**

血小板压积 (PCT) 偏高 (0.303 %)

操作员：祁佳佳 检查日期：2025-10-23 检查医生：康建忠

肾功三项

项目名称	检查结果	单位	参考值	提示
肌酐 (CREA)	52.00	umol/L	41--73	

尿酸(UA)	266.00	umol/L	140--340	
尿素测定(Urea)	3.20	mmol/L	2.6--7.5	

***小结:**

未见异常

操作员：孙钰 检查日期：2025-10-23 检查医生：康建忠

空腹血糖

项目名称	检查结果	单位	参考值	提示
葡萄糖(GLU)	4.46	mmol/L	3.89--6.1	

***小结:**

未见异常

操作员：孙钰 检查日期：2025-10-23 检查医生：康建忠

血脂四项

项目名称	检查结果	单位	参考值	提示
动脉硬化指数	2.87		1.31--3.19	
总胆固醇(CHOL)	5.85	mmol/L	2.59--5.2	↑
甘油三脂(TG)	2.34	mmol/L	0.7--1.7	↑
低密度脂蛋白(LDL)	3.73	mmol/L	0--4.13	
高密度脂蛋白(HDL)	1.30	mmol/L	0.77--1.55	

***小结:**

总胆固醇(CHOL)偏高(5.85 mmol/L) 甘油三脂(TG)偏高(2.34 mmol/L)

操作员：孙钰 检查日期：2025-10-23 检查医生：康建忠

人乳头瘤病毒检查(HPV)

项目名称	检查结果	单位	参考值	提示
HPV 高危亚型 16	阴性(-)		阴性	
HPV 高危亚型 18	阴性(-)		阴性	
HPV 高危亚型 31	阴性(-)		阴性	
HPV 高危亚型 26	阴性(-)		阴性	

HPV 高危亚型 33	阴性(-)		阴性	
HPV 高危亚型 35	阴性(-)		阴性	
HPV 高危亚型 39	阴性(-)		阴性	
HPV 高危亚型 45	阴性(-)		阴性	
HPV 高危亚型 51	阴性(-)		阴性	
HPV 高危亚型 52	阴性(-)		阴性	
HPV 高危亚型 53	阴性(-)		阴性	
HPV 高危亚型 56	阴性(-)		阴性	
HPV 高危亚型 58	阴性(-)		阴性	
HPV 高危亚型 59	阴性(-)		阴性	
HPV 高危亚型 66	阴性(-)		阴性	
HPV 高危亚型 68	阴性(-)		阴性	
HPV 高危亚型 73	阴性(-)		阴性	
HPV 高危亚型 82	阴性(-)		阴性	
HPV 低危亚型 6	阴性(-)		阴性	
HPV 低危亚型 11	阴性(-)		阴性	
HPV 低危亚型 42	阴性(-)		阴性	
HPV 低危亚型 43	阴性(-)		阴性	
HPV 低危亚型 81	阴性(-)		阴性	

***小结:**

未见异常

操作员：赵伟 检查日期：2025-10-24 检查医生：康建忠

大同现代医学检验实验室

液基薄层细胞学图文报告

ID: 2025121929

病理号: 110126

姓名: 谢菊英

性别: 女

年龄: 55岁

送检科室:

电话号码: 15835028058

床号:

病历号:

体检号: 2309220817

送检医院: 大同瑞慈康复体检

送检日期: 2025-10-23

末次月经:

送检医生:

采样日期:

报告日期: 2025-10-23

标本满意度: 满意

细胞量: >45%

红细胞:

经期样本:

颈管细胞:

化生细胞:

鳞状细胞:

宫颈柱状细胞:

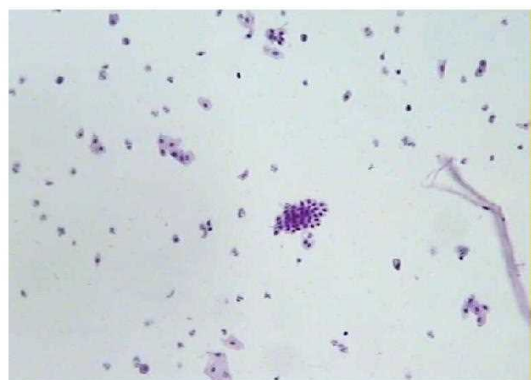未见上皮内病变/恶性细胞:

正常范围内:

良性反应性改变:

- 炎症:
- 放疗:
- 妊娠:
- 萎缩性:
- 宫内避孕器:
- 其他:

- 轻度:
- 中度:
- 重度:



病原体: 滴虫感染:

念珠菌感染:

细菌感染:

提示 HPV 感染:

疱疹病毒感染:

鳞状上皮细胞分析:

非典型鳞状细胞:

- 倾向上皮内瘤变:
- 倾向良性反应性改变:
- 不能明确意义(ASC-US):
- 不排除高度病变(ASC-H):

上皮内低度病变:

鳞癌:

上皮内高度病变:

- CIN2:
- CIN3:

腺上皮细胞分析:

非典型腺细胞:

- 宫内膜:
- 来源不明:

非典型腺细胞(宫颈管):

- 倾向原位腺癌:
- 不能明确意义:
- 倾向良性反应性改变:

腺癌:

- 宫颈管:
- 宫内膜:
- 其它:

炎细胞:

- 轻度:
- 中度:
- 重度:

可疑腺癌:

诊断意见: 未见上皮内病变或恶性细胞 (NILM)。

建议:

报告医师: 张荣生

地址: 大同市魏都大道 79 号, 本报告医师签字后有效
咨询: 0352-2830587 4006-122-995

妇科细胞学是筛查项目, 出于技术原因, 可能会有假阴性结果, 本检测仅对来样负责, 如果对结果有疑义, 请在收到报告 7 天内与我们联系。

大同瑞慈康复医院 12导联心电图报告

谢莉英 女 55岁

体检号:450924

病床号:

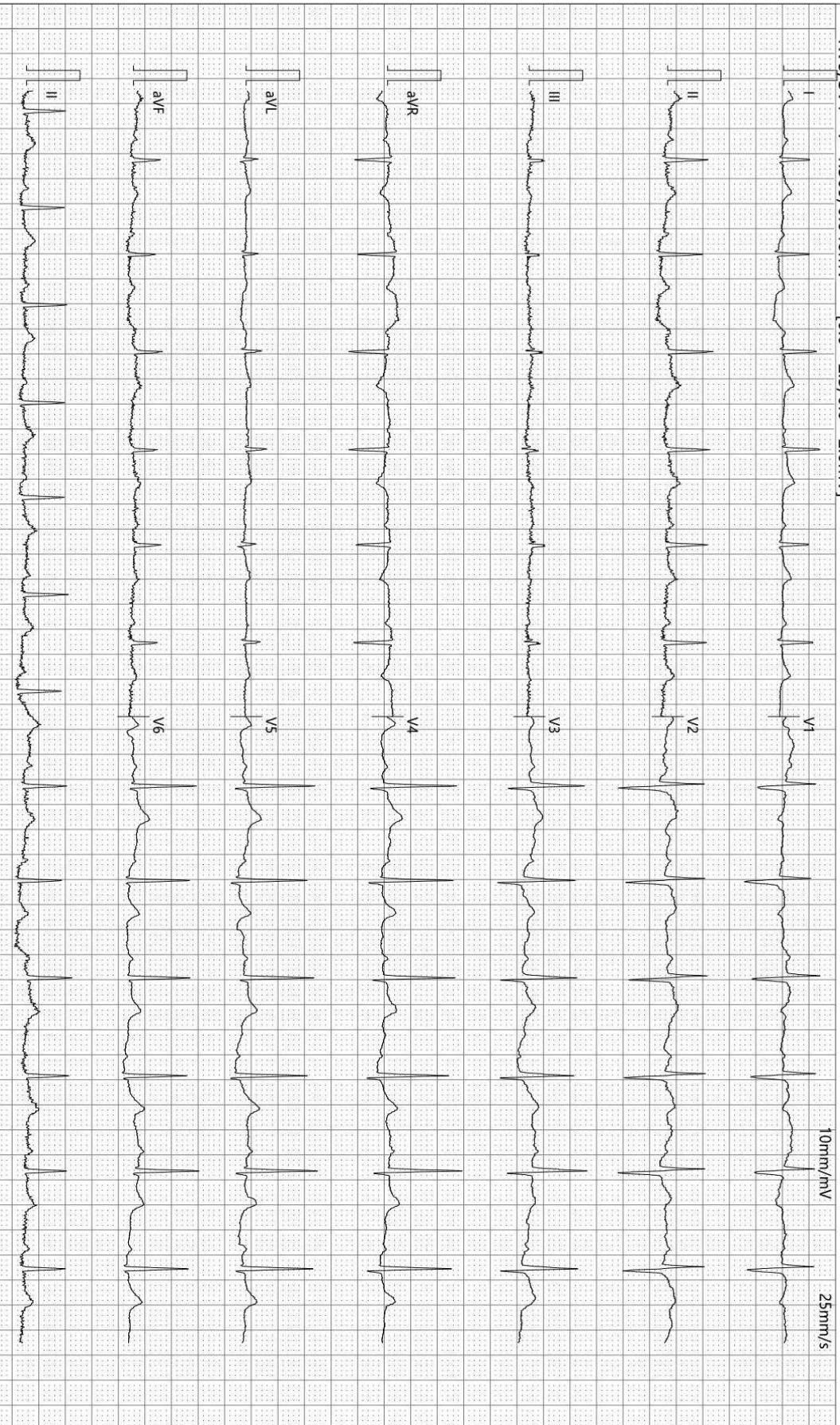
诊断结果:

- 1.窦性心律
- 2.逆钟向转位

诊断医生:

曹志 陶志峰

HR : 77bpm [60 ~ 100bpm]
P : 99ms [0 ~ 110ms]
PR : 170ms [120 ~ 200ms]
QRS : 81ms [60 ~ 100ms]
QT/QTc : 373/425ms [320 ~ 440/0 ~ 460ms]
P/QRS/T : 42/48/44deg. [0 ~ 75/-30 ~ 90/0 ~ 75deg]
RV5/SV1 : 1.309/0.648mV [0.0 ~ 2.5/0.0 ~ 2.0mV]



检查时间:2025-10-23 08:36:02

诊断时间:2025-10-23 08:41:44

SEMIP V1.90

仅供临床参考

Text




大同瑞慈健康体检

颅内多普勒血流图 (TCD) 检查报告单


姓名: 谢菊英 性别: 女 年龄: 55 岁 检查号: 2309220817
 申请科室: 体检科 申请医师: 李菊蓉 检查类型: 颅内血管 床号:

LVA 65mm(深度) PW 2MHz




Vs:62.1 Vd:30.6 Vm:41.1
 PI:0.77 RI:0.51 S/D:2.03

RVA 68mm(深度) PW 2MHz



Vs:57.6 Vd:27.3 Vm:37.4
 PI:0.81 RI:0.53 S/D:2.11

BA 68mm(深度) PW 2MHz



Vs:55.5 Vd:28.2 Vm:37.3
 PI:0.73 RI:0.49 S/D:1.97

Vs: Vd: Vm:
 PI: RI: S/D:

Vs: Vd: Vm:
 PI: RI: S/D:

Vs: Vd: Vm:
 PI: RI: S/D:

医生意见

结论: 椎-基底动脉脑血管超声未见异常。

李菊蓉

检查日期: 2025-10-23

本报告单仅提供临床参考

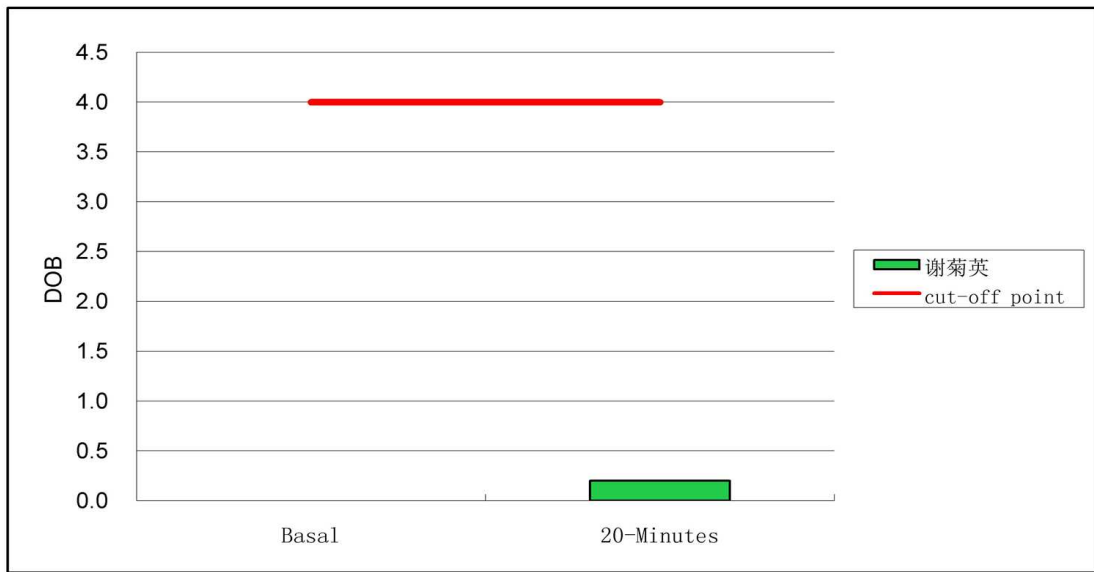
大同瑞慈康复医院

¹³C呼气试验检验报告

患者姓名	谢菊英	年龄	55	性别	女
病历号		日期	2025/10/23	诊断结果	阴Hp(-)

¹³C呼气试验

DOB
Basal 0.0
20-Minutes 0.2



阳性参考值(Delta Over Baseline(DOB)):

20分钟的DOB值:	\geq	4.0	HP-阳性
	$<$	4.0	正常

检测结果: DOB= 0.20 阴性-

结论: 您本次幽门螺杆菌 (HP.) 检测结果为阴性 (正常)。

检测者: 宋晓宁

大同瑞慈健康体检

骨密度检测报告

受检者信息

受检者ID: 450924

姓名: 谢菊英

出生年月日: 1970/3/2

年龄: 55

性别: 女

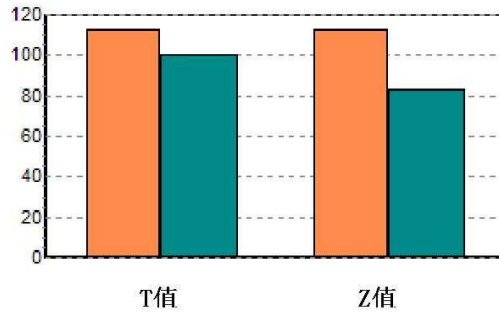
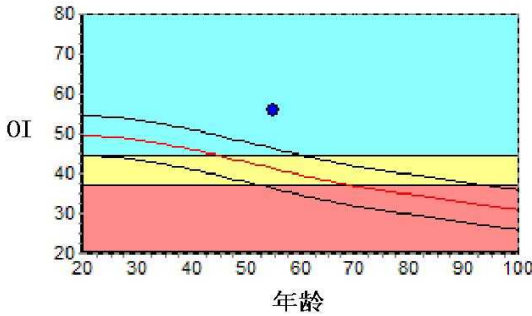
测定部位(右/左): 右

测定结果

测定日期: 2025/10/23 8:15:32

测试编号: 1/1

■ 受测者 ■ 平均值



数据库: Asia

OI: 55.9

SOS: 1374.7 m/s, BUA: 40.4

T值: 1.24

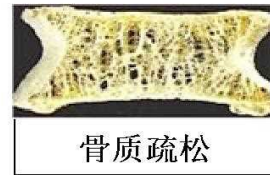
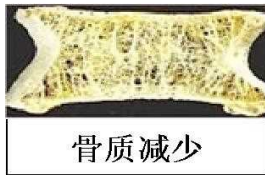Z值: 2.93

成人比: 112.5 %

同龄比: 135.4 %

OPR: N/A %

结果分析



注解

以上结论仅供参考

科室:

医生签名:

医院地址 大同瑞慈健康体检

地址 大同市平城区魏都大道79号

联系电话 0352-2824444

操作者 名燕凌

Rich 大同瑞慈康复医院
超声诊断图文报告

流水号: 2309220817

超声号: 1998683

姓名: 谢菊英

年龄: 55 岁

性别: 女

检查设备: Vivid E95

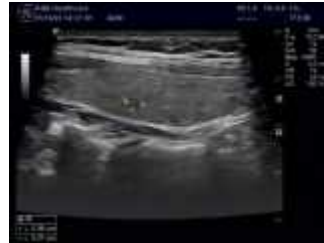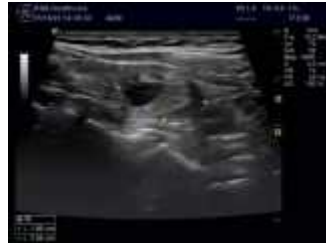体检号: 450924

申请医院: 本院

体检科室: 体检科

检查部位: 甲状腺彩超

经典图像:



影像所见:

甲状腺双侧叶形态正常, 包膜完整, 左侧叶探及囊实性结节, 大小约 1.9*1.0cm, 形态规则, 边界清; 右侧叶探及等回声结节, 大小约 0.4*0.3cm, 形态规则, 边界清, 余实质回声均匀, CDFI: 未见异常血流信号。

双侧颈部未见明显肿大淋巴结。

影像诊断:

甲状腺双侧叶结节 TI-RADS3 级

报告医师: 李菊蓉

检查日期: 2025-10-23

审核医师: 李菊蓉

报告日期: 2025-10-23



注: 本报告仅供临床医生参考!

地址: 大同市魏都大道 79 号。若有疑问, 请致电: 0352---2830580

Rich 大同瑞慈康复医院
超声诊断图文报告

流水号: 2309220817

超声号: 1998686

姓名: 谢菊英

年龄: 55 岁

性别: 女

检查设备: Vivid E95

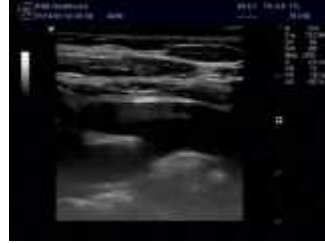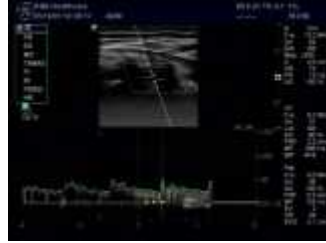
体检号: 450924

申请医院: 本院

体检科室: 体检科

检查部位: 颈部血管彩超

经典图像:



影像所见:

右锁骨下动脉起始处、双侧颈总动脉、颈内、颈外动脉起始段内中膜不增厚, 内壁欠光滑, 管壁未见明确强回声斑。CDFI: 血流充盈好。PW: 频谱形态正常。 双侧椎动脉走行正常, 椎动脉内径正常, 管壁不厚, 管腔内为无回声, CDFI: 血流充盈好。PW: 频谱正常。

影像诊断:

双侧颈动脉、椎动脉未见明显异常

报告医师: 李菊蓉

检查日期: 2025-10-23

审核医师: 李菊蓉

报告日期: 2025-10-23



注: 本报告仅供临床医生参考!

地址: 大同市魏都大道 79 号。若有疑问, 请致电: 0352---2830580

Rich 大同瑞慈康复医院
超声诊断图文报告

流水号: 2309220817

超声号: 1998688

姓名: 谢菊英

年龄: 55 岁

性别: 女

检查设备: Vivid E95

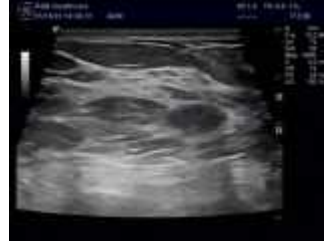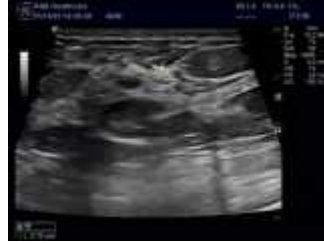体检号: 450924

申请医院: 本院

体检科室: 体检科

检查部位: 乳腺彩超

经典图像:



影像所见:

双侧乳腺腺体层次清晰, 右乳腺体厚 0.7cm, 左乳腺体厚 0.8cm, 乳导管未见扩张, 未见明显占位性病变, CDFI: 未见异常血流信号。

影像诊断:

双侧乳腺未见明显异常

报告医师: 李菊蓉

检查日期: 2025-10-23

审核医师: 李菊蓉

报告日期: 2025-10-23



注: 本报告仅供临床医生参考!

地址: 大同市魏都大道 79 号。若有疑问, 请致电: 0352---2830580

Rich 大同瑞慈康复医院
超声诊断图文报告

流水号: 2309220817

超声号: 1998691

姓名: 谢菊英

年龄: 55 岁

性别: 女

检查设备: Vivid E95

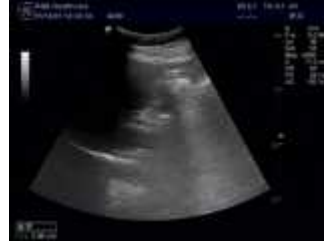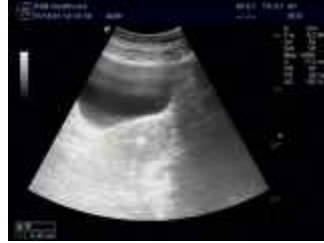体检号: 450924

申请医院: 本院

体检科室: 体检科

检查部位: 全腹彩超

经典图像:



影像所见:

肝脏大小形态正常, 包膜光滑完整, 实质回声均匀, 肝内管道系统走行清晰, 门静脉及肝内胆管不扩张。

胆囊切除术后, 胆总管内径约 0.7cm, 其内未见异常。

胰腺大小形态正常, 实质回声均匀, 主胰管不扩张。

脾脏大小形态正常, 实质回声均匀, 脾门静脉不宽。

双肾大小形态正常, 皮髓质分界清晰, 集合系统未见分离, 双侧输尿管未见扩张。

膀胱充盈佳, 未见明显异常。

前位子宫, 大小约 6.4*5.7*3.7cm, 肌壁回声均匀, 内膜线清晰, 厚 0.7cm, 宫内探及节育器回声, 位置正常, 宫颈厚约 3.0cm, 双侧附件区未见异常。

影像诊断:

1. 胆囊已切除
2. 宫内节育器位置正常

报告医师: 李菊蓉

检查日期: 2025-10-23

审核医师: 李菊蓉

报告日期: 2025-10-23



注: 本报告仅供临床医生参考!

地址: 大同市魏都大道 79 号。若有疑问, 请致电: 0352---2830580

ID号: 2309220817

影像号: MR20251022056

姓名: 谢菊英

年龄: 55岁

性别: 女

检查设备: 西门子 1.5T 磁共振

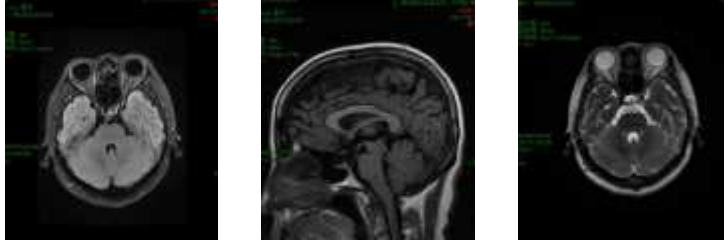体检号: 450924

申请医院: 本院

体检科室: 体检科

检查部位: MR 检查

经典图像:



影像所见:

双侧额顶叶皮髓质交界区见多发斑点状长 T1 长 T2 信号, T2FLAIR 呈高信号, DWI 未见高信号。脑干、双侧小脑半球未见异常信号及占位征象, 脑室、脑池无扩大, 脑沟、脑裂无增宽, 中线结构居中。

影像诊断:

双侧额顶叶皮髓质交界区多发缺血灶

报告医师: 穆丽萍

检查日期: 2025-10-23

审核医师: 陈江莲

报告日期: 2025-10-23