



2309220807

大同瑞慈健康体检

报 告 册

体检编号	450914	工号	306
姓名	许文华		
性别	女	年龄	36岁
单位	中国银行大同分行		
部门	中国银行大同分行		
联系电话	13994380970		
体检日期	2023-10-29		

尊敬的许文华女士您好！

首先，瑞慈健康体检全体员工欢迎您的光临，并对您的信任表示衷心的感谢！

您于 2023-10-29 （体检编号：450914）完成健康检查，本机构的各科医生已根据您的体检项目及结果，汇总成此份健康体检报告，并经总检医生审核。据此提出对您健康状况的综合分析及建议。

瑞慈健康体检倡导“大健康、大康复”，提出“健康是第一财富（Rich）”的人文理念。希望您仔细阅读并妥善地保管此份健康体检报告，并认真关注报告中的提示与建议，若您对报告内容有任何疑问，可直接与瑞慈健康体检客服部联系，进一步咨询。

健康体检咨询电话：**0352-2824444**

客户服务咨询电话：**0352-2830597**

400-6112995

瑞慈健康体检报告由下列内容组成：

第一部分：主检报告

第二部分：分科分项结果

第三部分：检验报告

第四部分：附表

主检报告

检查综述

- 1、【血常规（五分类）】 血红蛋白偏低(80 g/L) 红细胞压积(HCT)偏低(27.7 %) 红细胞平均体积(MCV)偏低(57.0 f1) 平均血红蛋白含量(MCH)偏低(16.5 pg) 平均血红蛋白浓度(MCHC)偏低(290 g/L) 红细胞分布宽度变异系数(RDW-CV)偏高(19.8 %)
- 2、【血流变】 全血还原粘度高切偏高(9.75 mPa.S) 全血还原粘度低切偏高(56.95 mPa.S) 红细胞压积偏低(0.27 L/L) 红细胞变形指数偏高(1.33) 红细胞刚性指数偏高(7.56)
- 3、【全腹彩超】 1.子宫肌瘤（多发） 2.宫颈肥大
- 4、【眼科】 （1）镜0.3 （2）镜0.3
- 5、【乳腺彩超】 左乳结节 BI-RADS 3级

医生建议

【红细胞分布宽度变异系数（RDW-CV）偏高】：

- (1)供内科结合临床参考。

【平均血红蛋白浓度(MCHC)偏低】：

- (1)建议内科咨询，定期复查。

【红细胞平均体积(MCV)偏低】：

- (1)供内科结合临床参考。

【红细胞压积(HCT)偏低】：

- (1)结合临床，内科咨询。
- (2)血液流动性增加，其降低的临床意义可能是由于体内水分较多，或有贫血，定期复查血常规，血液科随诊。

【平均血红蛋白含量(MCH)偏低】：

- (1)供内科结合临床参考。

【血红蛋白偏低】：

- (1)血液科咨询，必要时治疗。
- (2)复查血常规。

【全血还原粘度低切偏高】：

- (1)供内科结合临床参考。

【红细胞刚性指数偏高】：

- (1)供内科结合临床参考。

【红细胞变形指数偏高】：

(1) 供内科结合临床参考。

【全血还原粘度高切偏高】：

(1) 供内科结合临床参考

【红细胞压积偏低】：

(1) 供内科结合临床参考。

【子宫肌瘤】：

(1) 子宫肌瘤又称子宫平滑肌瘤，是女性生殖器最常见的一种良性肿瘤，多见于 30—50 岁妇女，以 40—50 岁最为多见。

(2) 子宫肌瘤根据肌瘤与子宫壁的关系分 3 类：肌壁间肌瘤、浆膜下肌瘤和粘膜下肌瘤。

(3) 子宫肌瘤多无症状，少数表现为阴道出血，腹部触及肿物以及压迫症状等。如发生蒂扭转或其他情况时可引起疼痛。以多发性子宫肌瘤为常见。

(4) 治疗必须根据患者年龄、生育要求、症状、肌瘤大小等情况全面考虑，肌瘤小且无症状，尤其近绝经年龄者，雌激素水平低落，肌瘤可自然萎缩或消失，通常不需治疗，每 3—6 个月随访一次；若肌瘤较大或症状明显继发贫血者，常需手术切除。

【宫颈肥大】：

(1) 宫颈肥大引起的原因一是慢性炎症长期刺激，使宫颈充血、水肿，宫颈腺体和间质发生增生而导致宫颈不同程度的肥大、硬度增加。

(2) 二是在宫颈腺体的深部可能出现粘液潴留，形成大小不等的囊肿，使宫颈变得肥大。

(3) 宫颈肥大有时可比正常宫颈增大 2~4 倍，宫颈表面可以是光滑的，也可有糜烂。宫颈质地一般较硬，这是纤维结缔组织增生所致的。

(4) 如果是单纯性的宫颈肥大，一般不需特殊处理，妇科定期复查即可。

【左乳结节 BI-RADS III 级】：

(1) 乳腺结节是乳腺组织导管和乳小叶在结构上的退行性变及进行性结缔组织的生长，主要以乳房周围性疼痛为特征，或在情绪变化、劳累、天气变化时加重，每月月经前疼痛加剧，行经后疼痛减退或消失。其主要原因是由于内分泌失调。

(2) 建议少吃刺激性食物或进行药物治疗干预，必要时外科手术治疗。

汇总医生： 樊兴国

主检日期： 2023-10-31

主检医生：

分科结果

身高、体重、血压

项目名称	检查结果	项目名称	检查结果
身高	171cm	体重	66kg
血压	125/69mmHg		

***小结：**

未见异常

操作员：张文静

检查日期：2023-10-29

检查医生：名燕凌

内科

项目名称	检查结果	项目名称	检查结果
心率	84 次/min	心律	齐
心脏杂音	无	心界	正常
肺部	正常	呼吸音	呼吸音清
啰音	未闻及	叩诊	叩诊呈清音
腹部触诊	腹部平软	发育	正常
肝胆	肋下未触及	脾脏	肋下未触及
双肾	无叩击痛	肠鸣音	正常
营养	良好	神经系统	正常
生理反射	生理反射存在	病理反射	病理反射未引出
颅神经	正常	运动功能	正常
深浅感觉	正常	其它	无异常发现
既往史	无		

***小结：**

未见异常

操作员：杨淑兰

检查日期：2023-10-29

检查医生：杨淑兰

外科（女）

项目名称	检查结果	项目名称	检查结果
皮肤	正常	甲状腺	无肿大
浅表淋巴结	无肿大	肛门	拒检
泌尿外生殖器	正常	四肢关节	未见异常
腹股沟	未见异常	足背动脉	正常
紫绀	无	色素沉着	无
脱毛	无	脱色	无
浮肿	无	皮下结节	无
头颅	正常	颈部	正常
乳腺	正常	脊柱	正常
直肠	未检	皮肤黄疸	无
四肢	活动正常	其他	无

*小结:

未见异常

操作员：魏利平

检查日期:2023-10-29

检查医生：魏利平

眼科

项目名称	检查结果	项目名称	检查结果
视力(左)	镜 0.3	视力(右)	镜 0.3
辨色力	正常	眼睑	正常
结膜	正常	泪器	正常
角膜	正常	虹膜	正常
瞳孔	正常	晶状体	正常
玻璃体	正常	眼底	未见异常

*小结:

(1) 镜 0.3

(2) 镜 0.3

操作员：田野青 检查日期:2023-10-29 检查医生：田野青

耳鼻喉科

项目名称	检查结果	项目名称	检查结果
听力(左)	正常	听力(右)	正常
外耳道	正常	鼓膜	正常
鼻窦	正常	鼻中隔	正常
鼻腔	正常	扁桃体	无肿大
嗅觉	正常	咽喉	正常

***小结:**

未见异常

操作员：王存宝 检查日期:2023-10-29 检查医生：王存宝

妇科内诊

项目名称	检查结果	项目名称	检查结果
外阴	正常	尿道口	正常
阴道	通畅	子宫	正常
附件	正常	宫颈	光滑
后穹窿	正常		

***小结:**

未见异常

操作员：薛荣丽 检查日期:2023-10-29 检查医生：薛荣丽

检验报告

血流变

项目名称	检查结果	单位	参考值	提示
全血粘度高切 200/s	3.92	mpas	3.36--4.32	
全血粘度中切 100/s	4.19	mpas	3.43--4.59	
全血粘度中切 50/s	4.58	mpas	3.85--5.45	
全血还原粘度高切	9.75	mpas	3.69--8.74	↑
全血还原粘度低切	56.95	mpas	26.87--47.57	↑
血浆粘度	1.29	mpas	1.26--1.70	
血沉(ESR)	7.40	mm/h	0--20	
红细胞压积	0.27	L/L	0.35--0.45	↓
红细胞聚集指数	4.25		3.19--5.33	
红细胞变形指数	1.33		0.53--1.11	↑
红细胞刚性指数	7.56		2.17--6.94	↑
血沉方程 K 值	12.77	mm/h	0--80.48	
全血粘度 1/s	16.67	mpas	13.79--17.91	
全血高切相对指数	3.04		1.9--3.4	
全血低切相对指数	12.92		8.1--14.2	

*小结:

全血还原粘度高切偏高(9.75 mPa.S) 全血还原粘度低切偏高(56.95 mPa.S) 红细胞压积偏低(0.27 L/L) 红细胞变形指数偏高(1.33) 红细胞刚性指数偏高(7.56)

操作员：贺琰 检查日期:2023-10-29

检查医生:陈建国

尿液分析+尿沉渣

项目名称	检查结果	单位	参考值	提示
白细胞尿	0	个/ul	0--13	
上皮细胞(EC)	0	/HP	0--28	
管型(CAST)	0	个/ul	0--1	

霉菌(尿)	0	/HP	0--0	
结晶	0	/HP	0--10	
透明度(CLA)	清亮			
胆红素(BIL)	-		阴性	
隐血(ERY)	-		阴性	
小圆上皮细胞(SRC)	0	个/ul	0--0	
维生素 C	-		阴性	
异常红细胞	0	个/ul	0--3	
红细胞(正常)	0	个/ul	0--6	
鳞状上皮细胞	0	个/ul	0--0	
粘液丝	0	个/ul	0--0	
颜色(Colour)	淡黄色			
尿葡萄糖(GLU)	-		阴性	
酮体(KET)	-		阴性	
比重(SG)	1.015		1.003--1.030	
酸碱度(PH)	6.0		4.5--8.0	
尿蛋白质(PRO)	-		阴性	
尿胆原(URO)	-		阴性	
亚硝酸盐(NIT)	-		阴性	
红细胞(尿)(RBC)	0	个/ul	0--6	
尿白细胞(LEU)	-		阴性	

***小结:**

未见异常

操作员：梁可欣 检查日期：2023-10-29 检查医生：陈建国

肝功七项

项目名称	检查结果	单位	参考值	提示
总蛋白(T PROT)	81.9	g/L	65--85	

白蛋白(ALB)	48.40	g/L	40--55	
球蛋白(GLB)	33.50	g/L	15--35	
白蛋白/球蛋白(ALB/GLB)	1.44		1.0--2.5	
总胆红素(TBIL)	16.30	umol/L	0--21	
丙氨酸氨基转移酶(ALT)	17.00	U/L	7--40	
门冬氨酸氨基转移酶(AST)	19.00	U/L	13--35	

***小结:**

未见异常

操作员：刘慧芳 检查日期:2023-10-29 检查医生:陈建国

心肌酶谱

项目名称	检查结果	单位	参考值	提示
乳酸脱氢酶(LDH)	150.00	U/L	120--250	
肌酸激酶(CK)	57.00	U/L	40--200	
肌酸激酶同工酶(CK-Mb(M))	6	U/L	0--25	
高敏肌钙蛋白(Tnl)	2.50	pg/ml	0--46.47	

***小结:**

未见异常

操作员：刘慧芳 检查日期:2023-10-29 检查医生:陈建国

血常规（五分类）

项目名称	检查结果	单位	参考值	提示
白细胞(WBC)	4.36	10 ⁹ /L	3.5--9.5	
淋巴细胞绝对值(LY#)	1.74	10 ⁹ /L	1.1--3.2	
淋巴细胞百分比(LY%)	39.8	%	20--50	
中性粒细胞绝对值(GR#)	2.30	10 ⁹ /L	1.8--6.3	
中性粒细胞百分比(GR%)	52.9	%	40--75	

嗜碱性粒细胞绝对值(BA#)	0.03	10 ⁹ /L	0--0.06	
嗜碱性粒细胞百分比(BA%)	0.6	%	0--1.0	
嗜酸性粒细胞绝对值(EO#)	0.04	10 ⁹ /L	0.02--0.52	
嗜酸性粒细胞百分比(EO%)	1.0	%	0.4--8.0	
血小板(PLT)	259	10 ⁹ /L	125--350	
血小板分布宽度(PDW)	15.3	%	15--17	
平均血小板体积(MPV)	9.6	fl	6.0--14.0	
血小板压积(PCT)	0.249	%	0.11--0.28	
红细胞(RBC)	4.87	10 ¹² /L	3.8--5.1	
血红蛋白	80	g/L	115--150	↓
红细胞压积(HCT)	27.7	%	35--45	↓
红细胞平均体积(MCV)	57.0	fl	82--100	↓
平均血红蛋白含量(MCH)	16.5	pg	27--34	↓
平均血红蛋白浓度(MCHC)	290	g/L	316--354	↓
单核细胞绝对值(MO#)	0.25	10 ⁹ /L	0.1--0.60	
单核细胞百分比(MO%)	5.7	%	3--10	
红细胞分布宽度标准差(RDW-SD)	42.7	fl	35--56	
红细胞分布宽度变异系数(RDW-CV)	19.8	%	10.6--16.6	↑
大血小板比率	27.4	%	11--45	
大血小板数目	71	10 ⁹ /L	30--90	
未成熟粒细胞数目	0.00	10 ⁹ /L	0--999	
未成熟粒细胞百分比	0.1	%	0--100	
有核红细胞数目	0.000	10 ⁹ /L	0--9999	
有核红细胞百分比	0.00	/100WBC	0--9999	

*小结:

血红蛋白偏低(80 g/L) 红细胞压积(HCT)偏低(27.7 %) 红细胞平均体积(MCV)偏低(57.0 fl) 平均血红蛋白含量(MCH)偏低(16.5 pg) 平均血红蛋白浓度(MCHC)偏低(290 g/L) 红细胞分布宽度变异系数(RDW-CV) 偏高(19.8 %)

操作员：李佳敏 检查日期：2023-10-29 检查医生：陈建国

肾功三项

项目名称	检查结果	单位	参考值	提示
肌酐(CREA)	56.00	umol/L	41--73	
尿酸(UA)	142.00	umol/L	140--340	
尿素测定 (Urea)	4.50	mmol/L	2.6--7.5	

***小结：**

未见异常

操作员：刘慧芳 检查日期：2023-10-29 检查医生：陈建国

空腹血糖

项目名称	检查结果	单位	参考值	提示
葡萄糖(GLU)	4.98	mmol/L	3.89--6.1	

***小结：**

未见异常

操作员：刘慧芳 检查日期：2023-10-29 检查医生：陈建国

血脂四项

项目名称	检查结果	单位	参考值	提示
动脉硬化指数	2.24		1.31--3.19	
总胆固醇(CHOL)	4.88	mmol/L	2.59--5.2	
甘油三脂(TG)	0.97	mmol/L	0.7--1.7	
低密度脂蛋白(LDL)	3.00	mmol/L	0--4.13	
高密度脂蛋白(HDL)	1.34	mmol/L	0.77--1.55	

***小结：**

未见异常

操作员：刘慧芳 检查日期:2023-10-29 检查医生:陈建国

人乳头瘤病毒检查 (HPV)

项目名称	检查结果	单位	参考值	提示
人乳头瘤病毒 (HPV)	HPV 高危型：阴性 HPV 低危型：阴性			

***小结：**

HPV 高危型：阴性

HPV 低危型：阴性

操作员：康建忠 检查日期:2023-10-30 检查医生:

(女) 肿瘤三项

项目名称	检查结果	单位	参考值	提示
糖类抗原 125 测定 (CA125)	31.4	U/ml	0--38	
癌胚抗原(CEA)	0.64	ng/ml	0--5	
甲胎蛋白(AFP)	0.8	ng/ml	0--7	

***小结：**

未见异常

操作员：刘慧芳 检查日期:2023-10-29 检查医生:陈建国

大同现代医学检验实验室

液基薄层细胞学图文报告

ID: 2023090515

病理号: 086832

姓名: 许文华

性别: 女

年龄: 36岁

送检科室: 体检科

电话号码: 13994380970

床号:

病历号:

体检号: 2309220807

送检医院: 大同瑞慈康复体检

送检日期: 2023-10-30

末次月经:

送检医生:

采样日期:

报告日期: 2023-10-30

标本满意度: 满意

细胞量: >40%

红细胞:

经期样本:

颈管细胞:

化生细胞:

鳞状细胞:

宫颈柱状细胞:

未见上皮内病变/恶性细胞:

正常范围内:

- 良性反应性改变:
- 炎症:
 - 轻度:
 - 中度:
 - 重度:
 - 放疗:
 - 妊娠:
 - 萎缩性:
 - 宫内避孕器:
 - 其他:

病原体: 滴虫感染: 念珠菌感染: 细菌感染:

提示 HPV 感染: 疱疹病毒感染:

鳞状上皮细胞分析:

- 非典型鳞状细胞:
- 倾向上皮内瘤变:
 - 倾向良性反应性改变:
 - 不能明确意义(ASC-US):
 - 不排除高度病变(ASC-H):
- 上皮内低度病变: 鳞癌:
- 上皮内高度病变:
- CIN2:
 - CIN3:

腺上皮细胞分析:

非典型腺细胞:

- 宫内膜:
- 来源不明:

非典型腺细胞(宫颈管):

- 倾向原位腺癌:
- 不能明确意义:
- 倾向良性反应性改变:

腺癌:

- 宫颈管:
- 宫内膜:
- 其它:

炎细胞:

- 轻度:
- 中度:
- 重度:

可疑腺癌:

诊断意见: 未见上皮内病变或恶性细胞 (NILM)。

建议:

报告医师: 张荣生

地址: 大同市魏都大道 79 号, 本报告医师签字后有效
咨询: 0352-2830587 4006-122-995

妇科细胞学是筛查项目, 出于技术原因, 可能会有假阴性结果, 本检测仅对来样负责, 如果对结果有疑义, 请在收到报告 7 天内与我们联系。

瑞慈健康体检

人乳头瘤病毒（HPV）基因分型检测报告

姓名：许文华 科室：妇科 病历号：
性别：女 房/床号： 标本编号： 132808
年龄：36 送检医生：薛荣丽 接收日期：2023年10月29日
电话： 门诊/住院号 标本条码号：2309220807
临床诊断：

标本类型：宫颈脱落细胞 标本状态：可用
检测方法：反向点杂交法
检测内容：低危型：HPV6、11、42、43、81、83
高危型：HPV16、18、31、33、35、39、45、51、52、53、56、58、59、66、68、73、82

检测结果：低危型：阴性
高危型：阴性

6	11	16	18	31	33	35	39	编号
42	43	45	51	52	53	56	58	132808
59	66	68	73	81	82	83	IC ●	HPV

结果分析及提示：

- HPV感染是宫颈癌的主要病因，大部分HPV感染会自行消退，与年龄及个人免疫能力有关。
- HPV基因分型检测是宫颈病变及宫颈癌筛查的重要手段。
- 低危型HPV感染能引起良性病变，如生殖器湿疣。
- 高危型HPV持续感染导致宫颈高级别病变的风险显著增加。

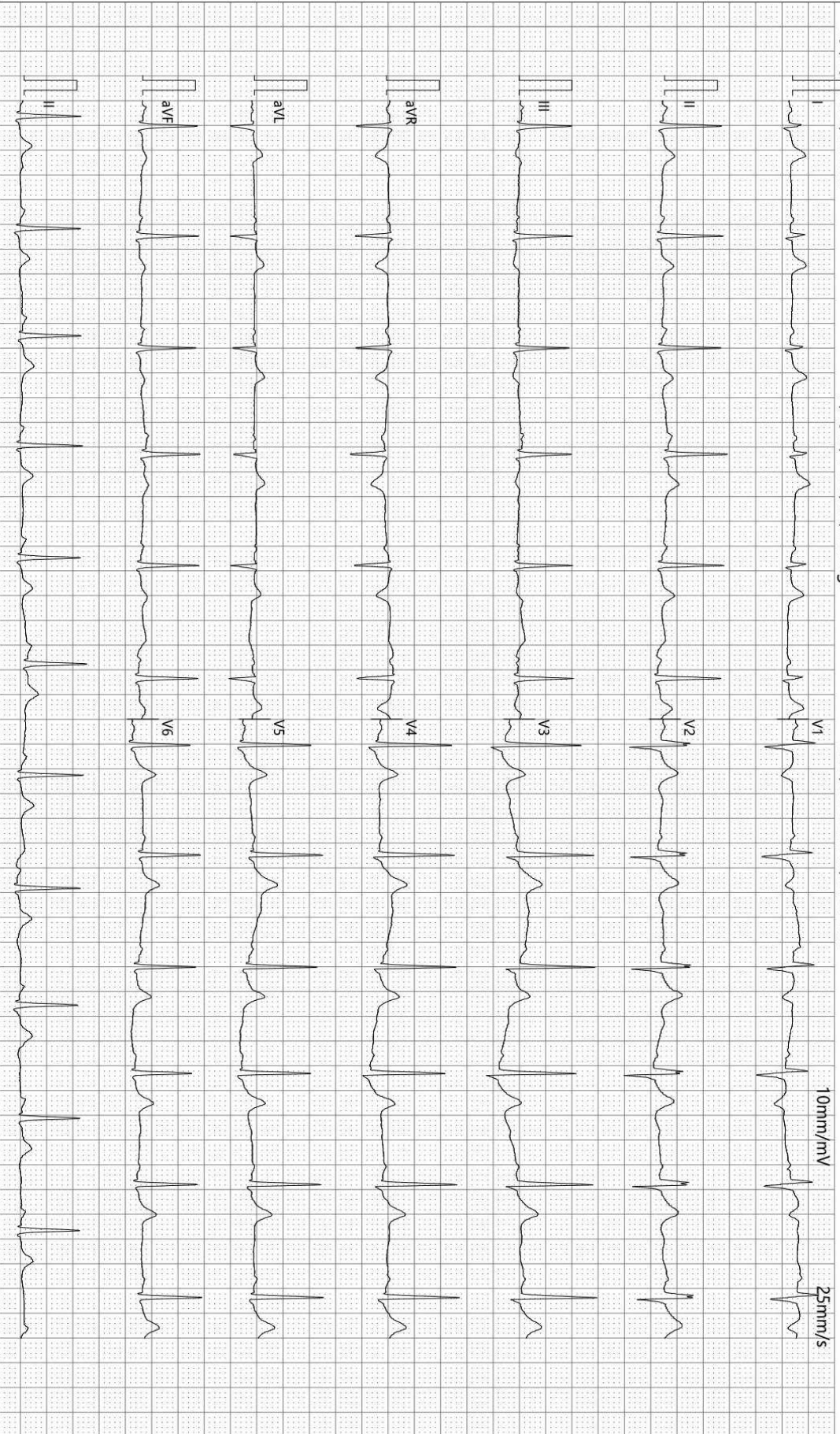
检测日期：2023年10月30日 检测者：乔叶 审核者：康建忠

备注：本报告仅对所检测样本负责，结果分析和提示仅供临床参考。

大同瑞慈康复医院 12导联心电图报告

许文华 女 36岁 ID:2309220807 申请科室:瑞慈体检科 体检号:450914 病床号:

HR: 66bpm QT/QTc:359/378ms P: 94ms P/QRS/T: .59/81/15deg. PR: 147ms RV5/SV1: 1.312/0.534mV QRs: 95ms



诊断结果:
1 窦性心律
2 正常心电图

-35Hz ACS0 检查:2023-10-29 09:55:54 打印:2023-10-29 10:09:06 报告需医生确认: 孙云生 SEMIP V1.90 仅供临床参考

Text




大同瑞慈健康体检

颅内多普勒血流图 (TCD) 检查报告单


姓名: 许文华 性别: 女 年龄: 36 岁 检查号: 2309221807
 申请科室: 体检科 申请医师: 李菊蓉 检查类型: 颅内血管 床号:

LVA 52mm(深度) PW 2MHz




Vs:65.8 Vd:33.5 Vm:44.3
 PI:0.73 RI:0.49 S/D:1.96

RVA 52mm(深度) PW 2MHz



Vs:61.7 Vd:32.3 Vm:42.1
 PI:0.70 RI:0.48 S/D:1.91

BA 60mm(深度) PW 2MHz



Vs:70.4 Vd:34.4 Vm:46.4
 PI:0.78 RI:0.51 S/D:2.05

Vs: Vd: Vm:
 PI: RI: S/D:

Vs: Vd: Vm:
 PI: RI: S/D:

Vs: Vd: Vm:
 PI: RI: S/D:

医生意见

结论: 椎-基底动脉脑血管超声未见异常。

李菊蓉

检查日期: 2023-10-29

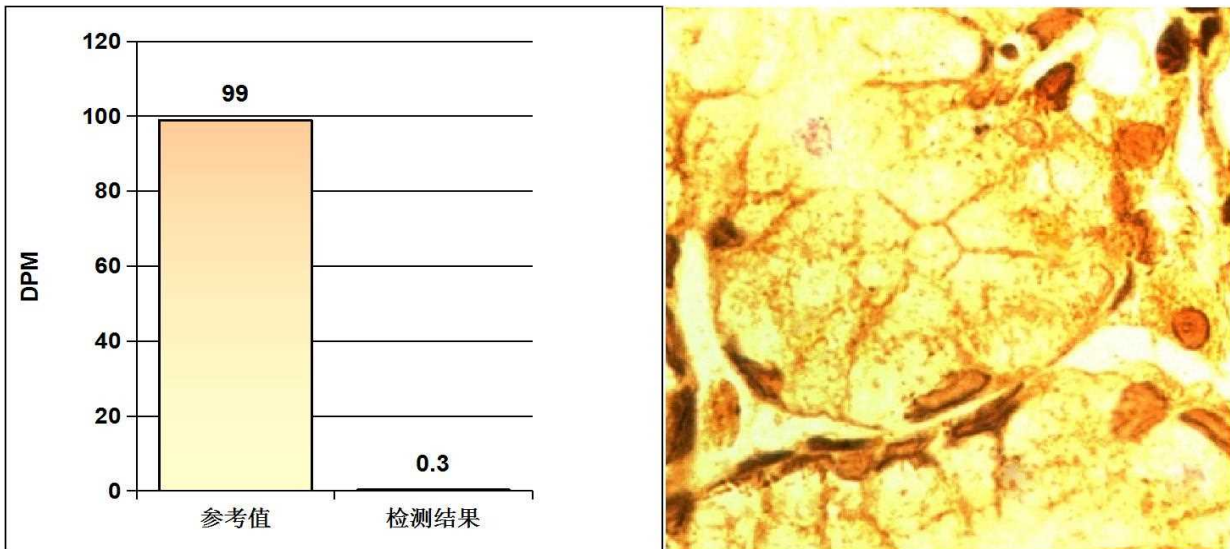
本报告单仅提供临床参考

大同瑞慈康复医院

¹⁴C呼气试验检验报告

姓名	许文华	年龄	36	性别	女
住院号	0	日期	2023/10/29 9:30:05	电话	0
送检医生	曹居杰	样品编号	7459	编号	2309220807

¹⁴C呼气试验



阳性参考值 (Disintegrations Per Minute(DPM)):

DPM值:	dpm > 2499	阳性++++
	1499 < dpm ≤ 2499	阳性+++
	499 < dpm ≤ 1499	阳性++
	149 < dpm ≤ 499	阳性+
	dpm ≤ 99	阴性
	99 < dpm ≤ 149	不确定

检测结果: **dpm= 0** **阴性**

医生建议: 注意保持健康及规律饮食

温馨提示: 您本次检测的结果为阴性

检测医生: 曹居杰

大同瑞慈健康体检

骨密度检测报告

受检者信息

受检者ID: 2309220807
姓名: 许文华
出生年月日: 1986/12/15

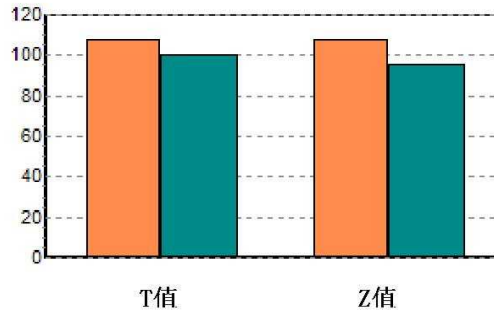
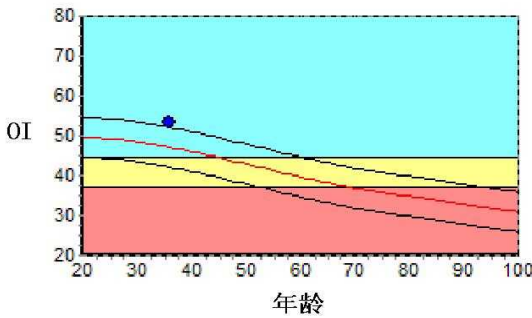
年龄: 36
性别: 女
测定部位(右/左): 右

测定结果

测定日期: 2023/10/29 9:05:59

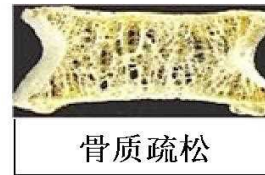
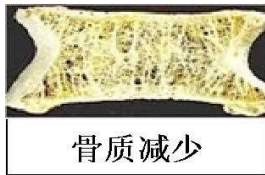测试编号: 1/1

受测者 平均值



数据库: Asia
OI: 53.5
SOS: 1364.3 m/s, BUA: 40.9
T值: 0.78
Z值: 1.29
成人比: 107.9 %
同龄比: 113.7 %
OPR: N/A %

结果分析



注解

以上结论仅供参考

科室:

医生签名:

医院地址 大同瑞慈健康体检
地址 大同市平城区魏都大道79号

联系电话 0352-2824444
操作者 名燕凌

双源 CT 诊断图文报告

流水号: 2309220807

影像号: CT20231029026

姓名: 许文华

年龄: 36 岁

性别: 女

检查设备: 西门子量子双源 CT

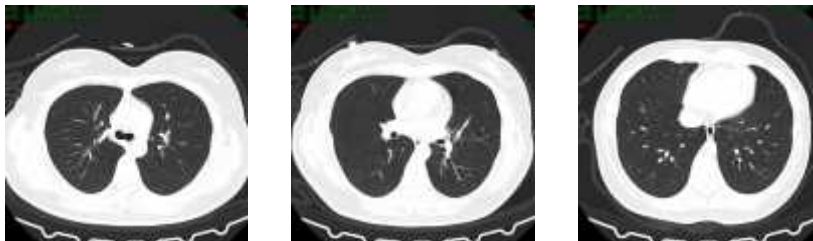体检号: 450914

申请医院: 本院

体检科室: 体检科

检查部位: 肺部双源 CT

经典图像:



影像所见:

胸廓对称, 骨性肋骨完整, 胸壁软组织结构良好, 两肺支气管血管纹理走行分布良好, 支气管束结构清晰, 双肺通气良好。肺门结构未见异常。纵隔无偏移, 段以上支气管通畅。心影及大血管形态结构正常, 纵隔内未见肿大淋巴结。胸膜未见异常。

影像诊断:

胸部未见明显异常

报告医师: 剧艳军

检查日期: 2023-10-29

审核医师: 剧艳军

报告日期: 2023-10-29

超声诊断图文报告

流水号: 2309220807

影像号: 1432979

姓名: 许文华

年龄: 36 岁

性别: 女

检查设备: Vivid E95

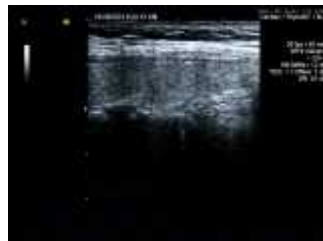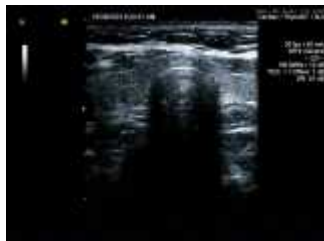体检号: 450914

申请医院: 本院

体检科室: 体检科

检查部位: 甲状腺彩超

经典图像:



影像所见:

甲状腺双侧叶形态正常, 包膜完整, 实质回声均匀, CDFI: 未见异常血流信号。
双侧颈部未见明显肿大淋巴结。

影像诊断:

甲状腺双侧叶未见异常

报告医师: 李菊蓉

检查日期: 2023-10-29

审核医师: 李菊蓉

报告日期: 2023-10-29

超声诊断图文报告

流水号: 2309220807

影像号: 1432981

姓名: 许文华

年龄: 36 岁

性别: 女

检查设备: Vivid E95

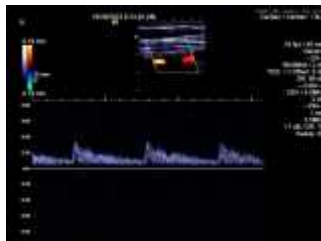
体检号: 450914

申请医院: 本院

体检科室: 体检科

检查部位: 颈部血管彩超

经典图像:



影像所见:

右锁骨下动脉起始处、双侧颈总动脉、颈内、颈外动脉起始段内中膜不增厚，内壁欠光滑，管壁未见明确强回声斑。CDFI: 血流充盈好。PW: 频谱形态正常。

双侧椎动脉走行正常，椎动脉内径正常，管壁不厚，管腔内为无回声，CDFI: 血流充盈好。PW: 频谱正常。

影像诊断:

双侧颈动脉、椎动脉未见明显异常

报告医师: 李菊蓉

检查日期: 2023-10-29

审核医师: 李菊蓉

报告日期: 2023-10-29

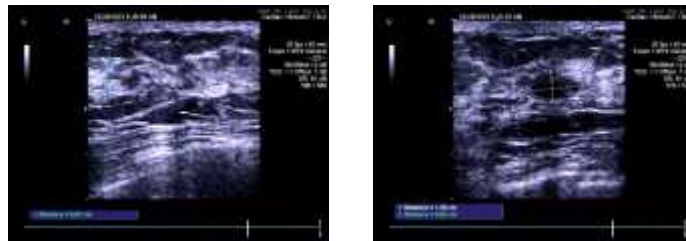
超声诊断图文报告

流水号: 2309220807

影像号: 1432983

姓名: 许文华 年龄: 36岁 性别: 女 检查设备: Vivid E95
体检号: 450914 申请医院: 本院 体检科室: 体检科 检查部位: 乳腺彩超

经典图像:



影像所见:

双侧乳腺腺体层次清晰, 右乳腺体厚 1.0cm, 左乳腺体厚 0.9cm, 于左乳 1 点位探及低回声结节, 大小约 1.3*0.6cm, 边界清, CDFI: 未见异常血流信号。

影像诊断:

左乳结节 BI-RADS 3 级

报告医师: 李菊蓉

检查日期: 2023-10-29

审核医师: 李菊蓉

报告日期: 2023-10-29

超声诊断图文报告

流水号: 2309220807

影像号: 1432985

姓名: 许文华

年龄: 36岁

性别: 女

检查设备: Vivid E95

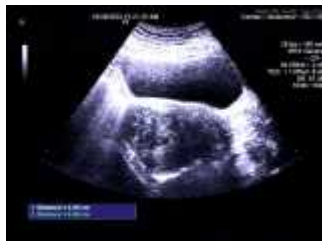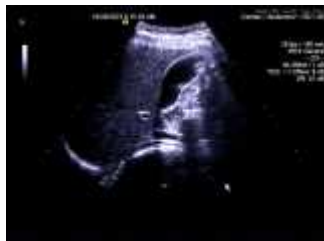体检号: 450914

申请医院: 本院

体检科室: 体检科

检查部位: 全腹彩超

经典图像:



影像所见:

肝脏大小形态正常,包膜光滑完整,实质回声均匀,肝内管道系统走行清晰,门静脉及肝内胆管不扩张。

胆囊大小形态正常,壁不厚、光滑,囊内透声好,肝外胆管不扩张。

胰腺大小形态正常,实质回声均匀,主胰管不扩张。

脾脏大小形态正常,实质回声均匀,脾门静脉不宽。

双肾大小形态正常,皮髓质分界清晰,集合系统未见分离,双侧输尿管未见扩张。

膀胱充盈佳,未见明显异常。

后位子宫,形态饱满,体积增大,大小约7.0*7.1*7.5cm,肌壁回声不均匀,肌壁探及多个低回声结节,较大位于前壁,大小约4.6*4.0cm,边界清,内膜线清晰,厚0.8cm,宫颈厚约4.0cm,双侧附件区未见异常。

影像诊断:

1. 子宫肌瘤(多发)

2. 宫颈肥大

报告医师: 李菊蓉

检查日期: 2023-10-29

审核医师: 李菊蓉

报告日期: 2023-10-29