



2309220799

大同瑞慈健康体检

报 告 册

体检编号	450906	工号	298
姓名	刘京红		
性别	女	年龄	53岁
单位	中国银行大同分行		
部门	中国银行大同分行		
联系电话	13835286988		
体检日期	2025-03-09		

尊敬的刘京红女士您好！

首先，瑞慈健康体检全体员工欢迎您的光临，并对您的信任表示衷心的感谢！

您于 2025-03-09 （体检编号：450906）完成健康检查，本机构的各科医生已根据您的体检项目及结果，汇总成此份健康体检报告，并经总检医生审核。据此提出对您健康状况的综合分析及建议。

瑞慈健康体检倡导“大健康、大康复”，提出“健康是第一财富（Rich）”的人文理念。希望您仔细阅读并妥善地保管此份健康体检报告，并认真关注报告中的提示与建议，若您对报告内容有任何疑问，可直接与瑞慈健康体检客服部联系，进一步咨询。

健康体检咨询电话：0352-2824444

客户服务咨询电话：0352-2830597

400-6112995

瑞慈健康体检报告由下列内容组成：

第一部分：主检报告

第二部分：分科分项结果

第三部分：检验报告

第四部分：附表

主检报告

检查综述

- 1、【身高、体重、血压】 (1) 体重指数 17.69：体重偏低 (2) 血压 143/88：本次测量收缩期血压偏高
- 2、【内科】 (1) 高血压
- 3、【眼科】 (1) 左眼视力下降 (2) 右眼视力下降
- 4、【血脂四项】 总胆固醇(CHOL)偏高(6.03 mmol/L) 甘油三脂(TG)偏高(2.80 mmol/L) 高密度脂蛋白(HDL)偏高(1.83 mmol/L)
- 5、【尿液分析+尿沉渣】 鳞状上皮细胞偏高(1 /HP) 粘液丝偏高(24 /HP)
- 6、【妇科内诊】 阴道炎
- 7、【心电图】 1. 窦性心律 2. T波改变(I, aVL)
- 8、【心脏彩超】 二尖瓣、三尖瓣、主动脉瓣少量反流
- 9、【乳腺彩超】 左乳结节 BI-RADS 3级
- 10、【全腹彩超】 肝内钙化斑
- 11、【骨密度检查】 骨质减少

医生建议

【体重偏低】：

(1) 体重指数是判断体重超标或偏低的主要指标。体重是反映和衡量一个人健康状况的重要标志之一，过胖和过瘦都不利于健康，身高体重不协调也不会给人以美感。体重的变化，还会直接反映身体长期的热量平衡状态。

(2) 当需要比较及分析一个人的体重对于不同身高的人所带来的健康影响时，体重指数是一个中立而可靠的指标。其主要适用于需要体重测试、体型肥胖和全身检查的人群。

(3) 体重指数(BMI)是世界卫生组织推荐的国际统一使用的肥胖分型标准，也是目前国际上常用的衡量人体胖瘦程度以及是否健康的一个标准，其计算方式为： $BMI = \text{体重(千克)} / \text{身高(米} \times \text{米)}$ 。成人的标准值是BMI 18.5-23.9之间。低于18.5为体重指数偏低；高于23.9则为体重指数偏高。

(4) 体重指数偏低首先应该排除胃肠道(如消化不良)、甲状腺等疾患，及其他影响身体健康的不良因素，如睡眠不足、睡眠障碍、精神压力等。长期的体重指数偏低会导致营养不良，造成自身抵抗力、免疫力较低，出现消瘦、头晕等症状。

(5) 饮食原则，注意营养素的合理搭配，宜高热量(肉类、淀粉类)、高蛋白、高维生素、低脂肪、低纤维素饮食为主，少食油炸类及难消化的、冰冷的食物并逐渐增加营养物质的摄入量。

(6) 运动可促进体内激素的合理调配，应该选择适合个人健康的运动方式。保持生活规律、心情舒畅和充足的睡眠。

【本次测量收缩期血压偏高】：

(1) 所谓单纯收缩期高血压，顾名思义是指一个人的舒张压(即低压)不高，仅仅是收缩压(即高压)超过正常范围。

(2) 单纯收缩期高血压标准为收缩压在140mmHg以上，舒张压为90mmHg以下。如果收缩压在140-149mmHg，又称单纯收缩期临界高血压。由于单纯收缩期高血压大部分发生在60岁以上的老年人，故又称老年单纯收缩期高血压。

(3) 当病人患动脉硬化、甲状腺功能亢进、主动脉关闭不全、体循环动静脉瘘、动脉导管未闭及原因不明的高动力循环状态时，也常伴有收缩期高血压，但这些不包括在单纯收缩期高血压范围内。

(4) 劳逸结合，保持良好身心状态。避免各种诱因：如情绪低落、紧张等。改进生活方式，适当低盐、低脂、低胆固醇饮食，戒烟酒。必要时心血管专科诊治，定期复诊。

(5)平时应低盐（每天5~10g）、低脂饮食（少吃动物脂肪与内脏）；忌烟限酒。遵照医嘱坚持服药，定期测量血压，宜控制在140/90mmHg以下，若合并有糖尿病和肾病，要把血压控制在130/80mmHg以下。
(6)血压到正常水平时，说明此时选用的降压药和治疗方案基本合适，但并不意味着高血压已被“治愈”，应坚持治疗。若盲目自行停药或间断服药，常会使血压波动很大，而加重心、脑、肾和血管的损害。

【高血压】：

(1)高血压是指收缩期和（或）舒张期动脉血压高于正常，并连续三次不同日测量，血压都高于正常标准，可确定患高血压病。
(2)高血压的发病与遗传、精神过度紧张、肥胖、吸烟、酗酒、嗜盐等因素有关。血压持久增高，可导致心、脑、肾等脏器的损害。
(3)原发性高血压由于目前原因不明（部分与遗传有关），须终身服药降压。高血压主要危害心、脑血管和肾脏。一旦确诊“高血压”就要终生服药。
(4)平时应低盐（每天5~10g）、低脂饮食（少吃动物脂肪与内脏）；忌烟限酒。遵照医嘱坚持服药，定期测量血压，宜控制在140/90mmHg以下，若合并有糖尿病和肾病，要把血压控制在130/80mmHg以下。
(5)血压到正常水平时，说明此时选用的降压药和治疗方案基本合适，但并不意味着高血压已被“治愈”，应坚持治疗。若盲目自行停药或间断服药，常会使血压波动很大，而加重心、脑、肾和血管的损害。
(6)建议您密切关注血压，保持心情舒畅，劳逸结合，适量运动，控制体重，避免过度劳累、情绪激动等。改进生活方式，适当低盐、低脂、低胆固醇饮食，戒烟酒。必要时心血管专科诊治。

【左眼视力下降】：

(1)视力下降是由角膜白斑或角膜炎、晶状体混浊、眼底疾病、屈光不正等原因引起，建议眼科诊断治疗。

【右眼视力下降】：

(1)视力下降是由角膜白斑或角膜炎、晶状体混浊、眼底疾病、屈光不正等原因引起，建议眼科诊断治疗。

【总胆固醇(CHOL)偏高】：

(1)总胆固醇是脂质的主要成分之一，其数量受年龄、家族、性别、饮食、遗传等多种因素影响。总胆固醇对人体生长发育以及新陈代谢有重要的作用，正常值是2.59-5.20mmol/L。
(2)总胆固醇升高后，会增加类脂物质的堆积，会产生更多的血管斑块，进而增加心脑血管疾病的风险。大于5.21-5.69mmol/L是胆固醇的临界偏高，即使是一个完全健康的人，只要总胆固醇>7.2mmol/L或低密度脂蛋白>4.9mmol/L，未来发生心脑血管的风险就明显增高，应该马上治疗。
(3)总胆固醇升高根据病因可分为两大类：一是原发性，是由于遗传因素缺陷所致，另一种是继发性，可引起其升高的疾病主要有糖尿病、高血压、甲减、肝肾疾病等。
(4)降低总胆固醇的治疗中，原发性偏高应积极应用降脂药，曾经选择他汀类药物，胆固醇不能达标的，可联合用药（如依折麦布等）。
(5)如果总胆固醇偏高，且患者有糖尿病、高血压、甲减、肝肾疾病或者已经发生心脑血管疾病的人更应积极用药，控制降低疾病风险。
(6)戒烟，增强运动，采用低脂、低糖饮食，少食富含脂肪、胆固醇及饱和脂肪酸的食物，多进食蔬菜、水果、豆制品、粗粮、鱼和高纤维食品。
(7)必要时在医师指导下使用降脂药物治疗，并前往内分泌科复诊。

【甘油三脂(TG)偏高】：

(1)甘油三酯是甘油和脂肪酸所构成的有机化合物，甘油三酯测定是脂类代谢的重要指标之一。
(2)甘油三酯增高与冠心病的发生有着重要的相关性，随年龄增大而有上升的趋势，其增高最常见于高脂和过量糖类饮食、肥胖等。
(3)甘油三酯主要功能是为机体提供能量，其正常值在0.7-1.7mmol/L之间，1.7-2.29mmol/L为边缘增高，提示应该注意饮食和运动了。
(4)甘油三酯大于2.3mmol/L，就称为高甘油三酯血症。甘油三酯增高虽然不会直接导致血管斑块的形成，但也会间接引起心脑血管疾病风险增加，同时，当甘油三酯大于5.6mmol/L时，还会增加急性胰腺炎的风险，所以降低甘油三酯的基础主要是控制饮食，饮食控制不佳可以选择药物治疗。
(5)生活方式的干预是控制甘油三酯水平升高的基础，包括减重，增加运动量，限制酒精摄入以及避免食用果糖和高碳水化合物食物。多食蔬菜水果，定期复查。
(6)明显增高者在医师的指导下使用降脂药物治疗，首选他汀和贝特类药物。

【高密度脂蛋白(HDL)偏高】：

- (1) 高密度脂蛋白(HDL)主要在肝脏合成，具有抗动脉粥样硬化的功能，是冠心病的保护因子。高密度脂蛋白(HDL)能将周围组织包括动脉壁内的胆固醇运转到肝脏进行代谢，是一种抗动脉粥样硬化的血浆脂蛋白。
- (2) 高密度脂蛋白(HDL)的含量与心血管的发病率和病变程度呈负相关，即高密度脂蛋白(HDL)减低，患冠心病的危险性增加；高密度脂蛋白(HDL)含量增高，患冠心病的危险性降低。
- (3) 高密度脂蛋白(HDL)对冠心病的临床诊断是一个重要的参考指标。它的升高是临床冠心病保护因子之一，并能防治和延缓动脉粥样硬化的发展。
- (4) 血清中高密度脂蛋白(HDL)的降低，预示着冠心病的出现。临床上常同时测定高密度脂蛋白(HDL)和血清总胆固醇，并根据它们的比值作为冠心病的信息指标。
- (5) 高密度脂蛋白(HDL)减少，主要见于冠心病、冠状动脉粥样硬化、高甘油三酯血症、慢性贫血、脑血管病、糖尿病、急慢性肝炎、肝硬化等疾病。
- (6) 戒烟，增强运动，采用低脂、低糖饮食，少食富含脂肪、胆固醇及饱和脂肪酸的食物，多进食蔬菜、水果、豆制品、粗粮、鱼和高纤维食品。
- (7) 建议当高密度脂蛋白(HDL)减少时，可参考其他相关指标，积极治疗基础性疾病，往内分泌科复诊。

【鳞状上皮细胞偏高】：

- (1) 在生理情况下，机体正常的新陈代谢都会引起鳞状上皮细胞的脱离，这是一种正常的机体现象。如果长时间出现鳞状上皮细胞偏高的现象时，则有可能是尿路感染、泌尿系统结石等因素导致，应及时往泌尿外科进一步诊断治疗。

【粘液丝偏高】：

- (1) 尿常规中粘液丝是由尿路中细胞分泌出来的，在有尿路感染时分泌会明显增多，且伴有炎症细胞的出现。
- (2) 粘液丝偏高，可分为生理性偏高和病理性偏高两种，生理性偏高一般是由于喝水较少导致的尿液浓缩，一般在喝水后就能达到稀释的效果。
- (3) 病理性的粘液丝偏高是由于泌尿系炎症或者是前列腺炎导致的，需要注意观察，多喝水，同时有白细胞等炎症细胞增多时，应及时服用抗感染药物治疗。如果仅有粘液丝的增多而没有白细胞等炎症细胞增多时，尿路有炎症的可能性不大。
- (4) 建议平时饮食注意清淡，多喝水，少吃油腻和辛辣的食物，要注意个人清洁卫生，勤洗阴部，注意休息。

【阴道炎】：

- (1) 阴道炎是阴道粘膜及粘膜下结缔组织的炎症，是妇科门诊常见的疾病。
- (2) 正常健康妇女，由于解剖学及生物化学特点，阴道对病原体的侵入有自然防御功能，当阴道的自然防御功能遭到破坏，则病原体易于侵入，导致阴道炎症。
- (3) 绝经后妇女由于雌激素缺乏，阴道上皮菲薄，细胞内糖原含量减少，阴道PH高达7左右，故阴道抵抗力低下，比青春期及育龄妇女易受感染。
- (4) 阴道炎临床上以白带的性状发生改变以及外阴痒痒灼痛为主要临床特点，感染累及尿道时，可有尿痛、尿急等症状。常见的阴道炎有细菌性阴道病、滴虫性阴道炎、霉菌性阴道炎、老年性阴道炎。
- (5) 阴道炎由不同的病原体感染所致，一旦出现外阴不适，白带异常，立即去医院检查，确定病原体，针对病因治疗。

【T波改变】：

- (1) 可见于心肌劳损，电解质紊乱及神经调节异常，如疲劳、精神紧张等，往心血管内科咨询，进一步查找病因及治疗。

【二尖瓣、三尖瓣、主动脉瓣少量反流】：

- (1) 由于二尖瓣瓣膜轻微的改变而产生二尖瓣相对关闭不全。在很多人中，没有临床症状，只有在做心脏彩超时发现。一般不需要治疗，建议定期复查，必要时心内科结合临床考虑。
- (2) 由于三尖瓣瓣膜轻微的改变而产生三尖瓣相对关闭不全。在很多人中，没有临床症状，只有在做心脏彩超时发现。一般不需要治疗，建议定期复查，必要时心内科结合临床考虑。
- (3) 主动脉根部退行性变，会导致主动脉瓣关闭不全的现象，从而形成轻度返流。在很多人中，没有临床症状，只有在做心脏彩超时发现。一般不需要治疗，建议定期复查，必要时心内科结合临床考虑。

【左乳结节】：

- (1) 乳腺结节是乳腺组织导管和乳小叶在结构上的退行性变及进行性结缔组织的生长，主要以乳房周围性疼痛为特征，或在情绪变化、劳累、天气变化时加重，每月月经前疼痛加剧，行经后疼痛减退或消失。其主要原因是由于内分泌失调。
- (2) 建议少吃刺激性食物或进行药物治疗干预，必要时外科诊治。

【肝内钙化斑】：

- (1) 肝内钙化斑或肝内钙化灶是指在 B 超或 CT 图像中呈现出肝脏结石样改变，肝内毛细血管壁的钙化斑或由于肝内胆汁的粘稠形成强回声伴声影。一般有强回声或薄密度的影像表现，可呈单个或多个钙化灶。
- (2) 肝内钙化灶的原因有两大类：肝脏新陈代谢或以往疾病留下的痕迹，并无明显症状，对身体没有伤害，无须特殊治疗。
- (3) 肝内钙化灶常发生于肝内胆管结石、肝内慢性炎症等疾病。这些疾病使肝细胞坏死，纤维组织增生，逐渐形成瘢痕，随之钙盐在炎症部位沉淀造成的一种病理变化，也有极少数的肝内钙化灶属于先天发育异常引起的肝脏畸形。
- (4) 通常情况下，肝内钙化灶不会出现伴随症状，仅肝内胆管结石患者可能出现肝区闷胀的感觉，但一般对身体没有明显的影响。因此不需要特殊治疗，可遵医嘱或进行定期复查。
- (5) 如果身体出现不适症状，应前往肝胆外科诊断治疗。
- (6) 在日常生活和工作中，患者需要保证充足的休息，生活规律，多喝水，以高蛋白、低脂、高维生素饮食为主，保证能量供给的同时减轻肝脏以及胃肠道的负担。

【骨质减少】：

- (1) 骨质减少是指以单位体积内骨组织量减少为特点的代谢性骨病变，表示骨骼密度低于正常水平，因为骨骼密度是测量骨骼强度的指标。骨质减少是一种渐进的形式，但能够反映骨骼状况。骨质减少是骨质疏松的前兆，其发展到严重程度就是骨质疏松。
- (2) 骨骼随着年龄的增长，细胞活跃程度会逐渐降低，并且年龄增长后，体内性激素水平会逐渐下降，钙、锌、维生素 D 等微量元素吸收不足，导致骨质减少。此外，如果缺乏运动、过度挑食、偏食等情况，也会影响机体对微量元素的吸收，进而导致骨质减少。
- (3) 骨质减少在临床上多见于孕妇和中老年人群，孕妇因为胎儿生长发育需要钙质，骨质会出现减少；中老年人群因为年龄增长也会出现钙质的流失。
- (4) 此外，女性绝经期后雌激素分泌会明显下降导致破骨细胞活跃，引起骨量丢失而出现骨质减少；甲状腺、甲状旁腺功能亢进等继发性疾病也可导致骨质减少。
- (5) 临床上常用双能 X 线骨密度测量作为测量骨质流失的一种方法，其测量骨密度主要是在脊柱、髋关节等部位；跟骨的定量超声也可用于普通筛查，其方法费用低、便携且无电离辐射。
- (6) 定期复查骨密度，每年做一次骨密度的检测。如果骨质继续减少，就需要药物的治疗（如钙尔奇 D、骨化三醇等）。
- (7) 经常晒太阳或补充维生素 D。加强体育锻炼，多参加户外运动。补钙，钙含量多的食品主要见于海产品、牛奶、豆腐、豆浆、酸奶、芝麻、绿色蔬菜等，到了五十岁以后最好口服钙片，以促进钙的吸收。

汇总医生： 丁昊炜

主检日期： 2025-03-12

主检医生：

分科结果

身高、体重、血压

项目名称	检查结果	项目名称	检查结果
身高	163cm	体重	47kg
血压	143/88mmHg		

*小结:

(1) 体重指数 17.69: 体重偏低

(2) 血压 143/88: 本次测量收缩期血压偏高

操作员: 李欣 检查日期: 2025-03-09 检查医生: 名燕凌

内科

项目名称	检查结果	项目名称	检查结果
心率	58 次/min	心律	齐
心脏杂音	无	心界	正常
肺部	正常	呼吸音	呼吸音清
啰音	未闻及	叩诊	叩诊呈清音
腹部触诊	腹部平软	发育	正常
肝胆	肋下未触及	脾脏	肋下未触及
双肾	无叩击痛	肠鸣音	正常
营养	良好	神经系统	正常
生理反射	生理反射存在	病理反射	病理反射未引出
颅神经	正常	运动功能	正常
深浅感觉	正常	其它	无异常发现
既往史	高血压		

*小结:

(1) 高血压

操作员: 名燕凌 检查日期: 2025-03-09 检查医生: 名燕凌

外科（女）

项目名称	检查结果	项目名称	检查结果
皮肤	正常	甲状腺	无肿大
浅表淋巴结	无肿大	肛门	正常
泌尿外生殖器	正常	四肢关节	未见异常
腹股沟	未见异常	足背动脉	正常
紫绀	无	色素沉着	无
脱毛	无	脱色	无
浮肿	无	皮下结节	无
头颅	正常	颈部	正常
乳腺	正常	脊柱	正常
直肠	未检	皮肤黄疸	无
四肢	活动正常	其他	无

*小结:

未见异常

操作员：魏利平

检查日期:2025-03-09

检查医生：魏利平

眼科

项目名称	检查结果	项目名称	检查结果
视力(左)	0.3	视力(右)	0.5
辨色力	正常	眼睑	正常
结膜	正常	泪器	正常
角膜	正常	虹膜	正常
瞳孔	正常	晶状体	正常
玻璃体	正常	眼底	未见异常

*小结:

(1) 左眼视力下降

(2) 右眼视力下降

操作员：田野青

检查日期:2025-03-09

检查医生：田野青

耳鼻喉科

项目名称	检查结果	项目名称	检查结果
听力(左)	正常	听力(右)	正常
外耳道	正常	鼓膜	正常
鼻窦	正常	鼻中隔	正常
鼻腔	正常	扁桃体	无肿大
嗅觉	正常	咽喉	正常

***小结:**

未见异常

操作员：裴文兴 检查日期：2025-03-09 检查医生：裴文兴

妇科内诊

项目名称	检查结果	项目名称	检查结果
外阴	正常	尿道口	正常
阴道	通畅、粘膜充血	子宫	正常
附件	正常	宫颈	光滑
后穹窿	正常		

***小结:**

阴道炎

操作员：智美玲 检查日期：2025-03-09 检查医生：智美玲

检验报告

血流变

项目名称	检查结果	单位	参考值	提示
全血粘度高切 200/s	4.20	mpas	3.36--4.32	
全血粘度中切 100/s	3.48	mpas	3.43--4.59	
全血粘度中切 50/s	3.86	mpas	3.85--5.45	
全血还原粘度高切	4.62	mpas	3.69--8.74	
全血还原粘度低切	39.51	mpas	26.87--47.57	
血浆粘度	1.46	mpas	1.26--1.70	
血沉(ESR)	19.20	mm/h	0--20	
红细胞压积	0.38	L/L	0.35--0.45	
红细胞聚集指数	5.12		3.19--5.33	
红细胞变形指数	0.71		0.53--1.11	
红细胞刚性指数	3.17		2.17--6.94	
血沉方程 K 值	55.24	mm/h	0--80.48	
全血粘度 1/s	16.47	mpas	13.79--17.91	
全血高切相对指数	2.20		1.9--3.4	
全血低切相对指数	11.28		8.1--14.2	

*小结:

未见异常

操作员：黄璐瑶 检查日期：2025-03-09

检查医生：康建忠

尿液分析+尿沉渣

项目名称	检查结果	单位	参考值	提示
白细胞尿	1	个/u1	0--13	
上皮细胞(EC)	1	/HP	0--28	
管型(CAST)	0	个/u1	0--1	

霉菌（尿）	0	/HP	0--0	
结晶	0	/HP	0--10	
透明度(CLA)	清亮			
胆红素(BIL)	-		阴性	
隐血(ERY)	-		阴性	
小圆上皮细胞(SRC)	0	个/u1	0--0	
维生素 C	-		阴性	
异常红细胞	0	个/u1	0--3	
红细胞（正常）	0	个/u1	0--6	
鳞状上皮细胞	1	个/u1	0--0	↑
粘液丝	24	个/u1	0--0	↑
颜色(Colour)	淡黄色			
尿葡萄糖(GLU)	-		阴性	
酮体(KET)	-		阴性	
比重(SG)	1.020		1.003--1.030	
酸碱度(PH)	6.0		4.5--8.0	
尿蛋白质(PRO)	-		阴性	
尿胆原(URO)	-		阴性	
亚硝酸盐(NIT)	-		阴性	
红细胞(尿)(RBC)	0	个/u1	0--6	
尿白细胞(LEU)	-		阴性	

***小结:**

鳞状上皮细胞偏高(1 /HP) 粘液丝偏高(24 /HP)

操作员：梁可欣 检查日期：2025-03-09 检查医生：康建忠

肝功七项

项目名称	检查结果	单位	参考值	提示
总蛋白(T PROT)	76.6	g/L	65--85	
白蛋白(ALB)	45.30	g/L	40--55	

球蛋白 (GLB)	31.30	g/L	15--35	
白蛋白/球蛋白 (ALB/GLB)	1.45		1.0--2.5	
总胆红素 (TBIL)	15.70	umol/L	0--21	
丙氨酸氨基转移酶 (ALT)	18.00	U/L	7--40	
门冬氨酸氨基转移酶 (AST)	20.00	U/L	13--35	

***小结:**

未见异常

操作员：祁佳佳 检查日期:2025-03-09 检查医生:康建忠

心肌酶谱

项目名称	检查结果	单位	参考值	提示
乳酸脱氢酶 (LDH)	139.00	U/L	120--250	
肌酸激酶 (CK)	66.00	U/L	40--200	
肌酸激酶同工酶 (CK-Mb (M))	11	U/L	0--25	
高敏肌钙蛋白 (TnI)	41.76	pg/ml	0--46.47	

***小结:**

未见异常

操作员：祁佳佳 检查日期:2025-03-09 检查医生:康建忠

血常规 (五分类)

项目名称	检查结果	单位	参考值	提示
白细胞 (WBC)	3.68	$10^9/L$	3.5--9.5	
淋巴细胞绝对值 (LY#)	1.23	$10^9/L$	1.1--3.2	
淋巴细胞百分比 (LY%)	33.3	%	20--50	
中性粒细胞绝对值 (GR#)	2.02	$10^9/L$	1.8--6.3	
中性粒细胞百分比 (GR%)	54.9	%	40--75	
嗜碱性粒细胞绝对值 (BA#)	0.03	$10^9/L$	0--0.06	
嗜碱性粒细胞百分比 (BA%)	0.8	%	0--1.0	
嗜酸性粒细胞绝对值 (EO#)	0.18	$10^9/L$	0.02--0.52	

嗜酸性粒细胞百分比 (EO%)	5.0	%	0.4--8.0
血小板 (PLT)	219	10 ⁹ /L	125--350
血小板分布宽度 (PDW)	16.2	%	15--17
平均血小板体积 (MPV)	10.7	f1	6.0--14.0
血小板压积 (PCT)	0.234	%	0.11--0.28
红细胞 (RBC)	4.14	10 ¹² /L	3.8--5.1
血红蛋白	124	g/L	115--150
红细胞压积 (HCT)	38.0	%	35--45
红细胞平均体积 (MCV)	91.7	f1	82--100
平均血红蛋白含量 (MCH)	29.8	pg	27--34
平均血红蛋白浓度 (MCHC)	326	g/L	316--354
单核细胞绝对值 (MO#)	0.22	10 ⁹ /L	0.1--0.60
单核细胞百分比 (MO%)	6.0	%	3--10
红细胞分布宽度标准差 (RDW-SD)	45.0	f1	35--56
红细胞分布宽度变异系数 (RDW-CV)	13.1	%	10.6--16.6
大血小板比率	30.4	%	11--45
大血小板数目	66	10 ⁹ /L	30--90
未成熟粒细胞数目	0.01	10 ⁹ /L	0--999
未成熟粒细胞百分比	0.2	%	0--100
有核红细胞数目	0.000	10 ⁹ /L	0--9999
有核红细胞百分比	0.00	/100WBC	0--9999

***小结:**

未见异常

操作员：刘慧芳 检查日期：2025-03-09 检查医生：康建忠

肾功三项

项目名称	检查结果	单位	参考值	提示
肌酐 (CREA)	52.90	umol/L	41--73	

尿酸(UA)	231.00	umol/L	140--340	
尿素测定(Urea)	5.08	mmol/L	2.6--7.5	

***小结:**

未见异常

操作员：祁佳佳 检查日期:2025-03-09 检查医生:康建忠

空腹血糖

项目名称	检查结果	单位	参考值	提示
葡萄糖(GLU)	4.82	mmol/L	3.89--6.1	

***小结:**

未见异常

操作员：祁佳佳 检查日期:2025-03-09 检查医生:康建忠

血脂四项

项目名称	检查结果	单位	参考值	提示
动脉硬化指数	1.58		1.31--3.19	
总胆固醇(CHOL)	6.03	mmol/L	2.59--5.2	↑
甘油三脂(TG)	2.80	mmol/L	0.7--1.7	↑
低密度脂蛋白(LDL)	2.89	mmol/L	0--4.13	
高密度脂蛋白(HDL)	1.83	mmol/L	0.77--1.55	↑

***小结:**

总胆固醇(CHOL)偏高(6.03 mmol/L) 甘油三脂(TG)偏高(2.80 mmol/L) 高密度脂蛋白(HDL)偏高(1.83 mmol/L)

操作员：祁佳佳 检查日期:2025-03-09 检查医生:康建忠

人乳头瘤病毒检查(HPV)

项目名称	检查结果	单位	参考值	提示
HPV 高危亚型 16	阴性(-)		阴性	
HPV 高危亚型 18	阴性(-)		阴性	
HPV 高危亚型 31	阴性(-)		阴性	

HPV 高危亚型 26	阴性(-)		阴性	
HPV 高危亚型 33	阴性(-)		阴性	
HPV 高危亚型 35	阴性(-)		阴性	
HPV 高危亚型 39	阴性(-)		阴性	
HPV 高危亚型 45	阴性(-)		阴性	
HPV 高危亚型 51	阴性(-)		阴性	
HPV 高危亚型 52	阴性(-)		阴性	
HPV 高危亚型 53	阴性(-)		阴性	
HPV 高危亚型 56	阴性(-)		阴性	
HPV 高危亚型 58	阴性(-)		阴性	
HPV 高危亚型 59	阴性(-)		阴性	
HPV 高危亚型 66	阴性(-)		阴性	
HPV 高危亚型 68	阴性(-)		阴性	
HPV 高危亚型 73	阴性(-)		阴性	
HPV 高危亚型 82	阴性(-)		阴性	
HPV 低危亚型 6	阴性(-)		阴性	
HPV 低危亚型 11	阴性(-)		阴性	
HPV 低危亚型 42	阴性(-)		阴性	
HPV 低危亚型 43	阴性(-)		阴性	
HPV 低危亚型 81	阴性(-)		阴性	

***小结:**

未见异常

操作员：刘慧芳 检查日期:2025-03-10 检查医生:康建忠

大同现代医学检验实验室

液基薄层细胞学图文报告

ID: 2025114124

病理号: 104580

姓名: 刘京红

性别: 女

年龄: 53岁

送检科室:

电话号码: 13835286988

床号:

病历号:

体检号: 2309220799

送检医院: 大同瑞慈康复体检

送检日期: 2025-03-10

末次月经:

送检医生:

采样日期:

报告日期: 2025-03-10

标本满意度: 满意

细胞量: >40%

红细胞:

经期样本:

颈管细胞:

化生细胞:

鳞状细胞:

宫颈柱状细胞:

未见上皮内病变/恶性细胞:

正常范围内:

良性反应性改变:

- 炎性:
- 放疗:
- 妊娠:
- 萎缩性:
- 宫内避孕器:
- 其他:

- 轻度:
- 中度:
- 重度:

病原体: 滴虫感染:

念珠菌感染:

细菌感染:

提示 HPV 感染:

疱疹病毒感染:

鳞状上皮细胞分析:

非典型鳞状细胞:

- 倾向上皮内瘤变:
- 倾向良性反应性改变:
- 不能明确意义(ASC-US):
- 不排除高度病变(ASC-H):

上皮内低度病变:

鳞癌:

上皮内高度病变:

- CIN2:
- CIN3:

腺上皮细胞分析:

非典型腺细胞:

- 宫内膜:
- 来源不明:

非典型腺细胞(宫颈管):

- 倾向原位腺癌:
- 不能明确意义:
- 倾向良性反应性改变:

腺癌:

- 宫颈管:
- 宫内膜:
- 其它:

炎细胞:

- 轻度:
- 中度:
- 重度:

可疑腺癌:

诊断意见: 未见上皮内病变或恶性细胞 (NILM)。

建议:

报告医师: 张荣生

地址: 大同市魏都大道 79 号, 本报告医师签字后有效
咨询: 0352-2830587 4006-122-995

妇科细胞学是筛查项目, 出于技术原因, 可能会有假阴性结果, 本检测仅对来样负责, 如果对结果有疑义, 请在收到报告 7 天内与我们联系。

大同瑞慈康复医院 12导联心电图报告

刘宗红 女 53岁 体检号:450906

病床号:

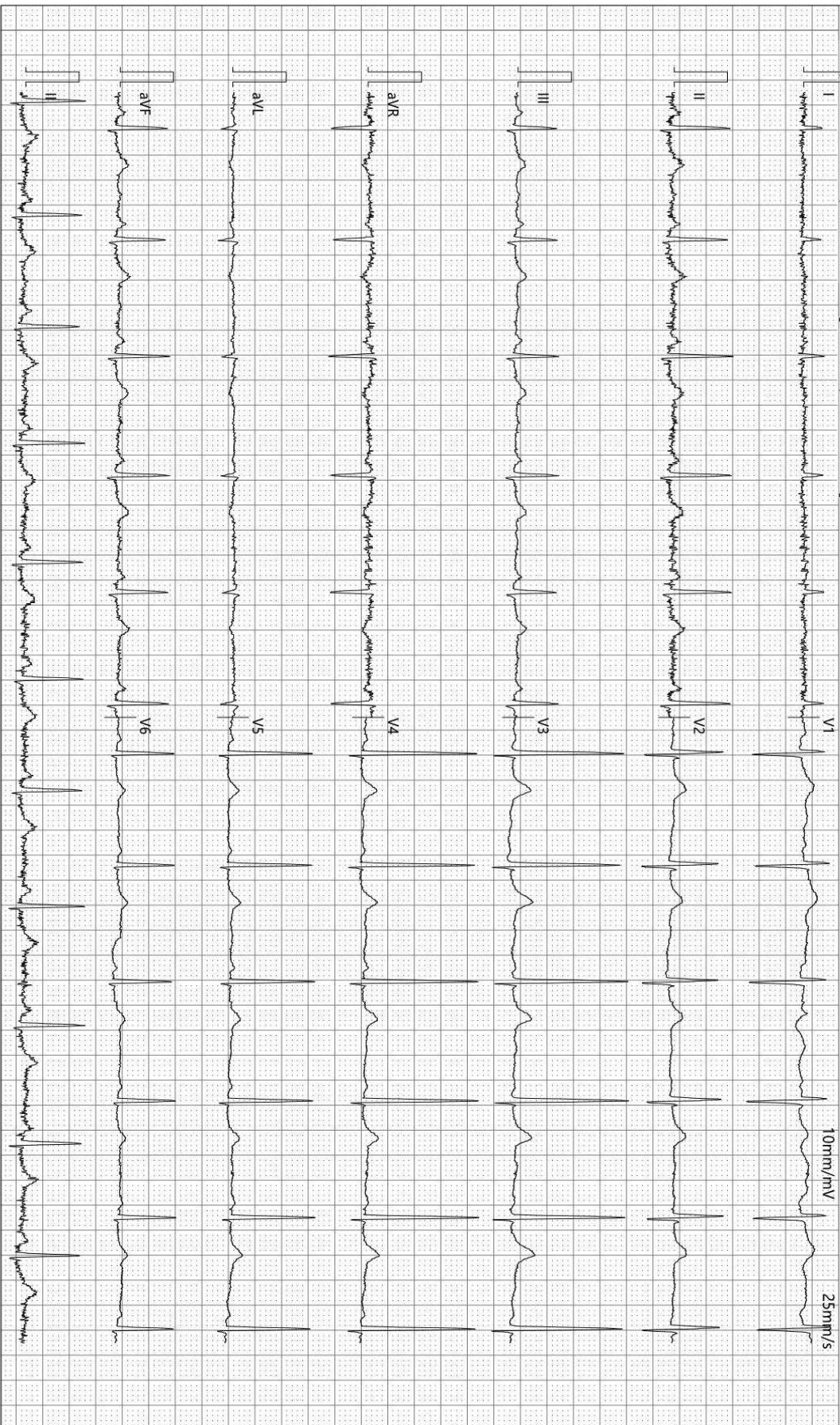
诊断结果:

- 1. 窦性心律
- 2. T波改变(I,aVL)

诊断医生:

张之生

HR : 65bpm [60 ~ 100bpm]
 P : 106ms [0 ~ 110ms]
 PR : 151ms [120 ~ 200ms]
 QRS : 77ms [60 ~ 100ms]
 QT/QTc : 392/408ms [320 ~ 440/0 ~ 460ms]
 P/QRS/T : 77.1 / 69.83 / 83.1 deg. [0 ~ 75 / -30 ~ 90 / 0 ~ 75 deg]
 RV5/SV1 : 1.575/0.897mV [0.0 ~ 2.5/0.0 ~ 2.0mV]



检查时间:2025-03-09 08:09:00

诊断时间:2025-03-09 08:17:24

SEMIP V1.90

仅供临床参考

Text




大同瑞慈健康体检

颅内多普勒血流图 (TCD) 检查报告单

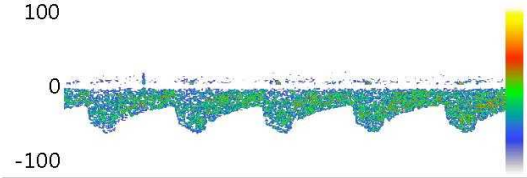
姓名: 刘京红 性别: 男 年龄: 53 岁 检查号: 2309220799
 申请科室: 体检科 申请医师: 李菊蓉 检查类型: 颅内血管 床号:

LVA 65mm(深度) PW 2MHz




Vs:53.8 Vd:21.9 Vm:32.6
 PI:0.98 RI:0.59 S/D:2.45

RVA 61mm(深度) PW 2MHz



Vs:58.8 Vd:26.1 Vm:37.0
 PI:0.88 RI:0.56 S/D:2.25

BA 67mm(深度) PW 2MHz



Vs:59.6 Vd:24.8 Vm:36.4
 PI:0.95 RI:0.58 S/D:2.40

Vs: Vd: Vm:
 PI: RI: S/D:

Vs: Vd: Vm:
 PI: RI: S/D:

Vs: Vd: Vm:
 PI: RI: S/D:

医生意见

结论: 椎-基底动脉脑血管超声未见异常。

李菊蓉

检查日期: 2025-03-09

本报告单仅提供临床参考

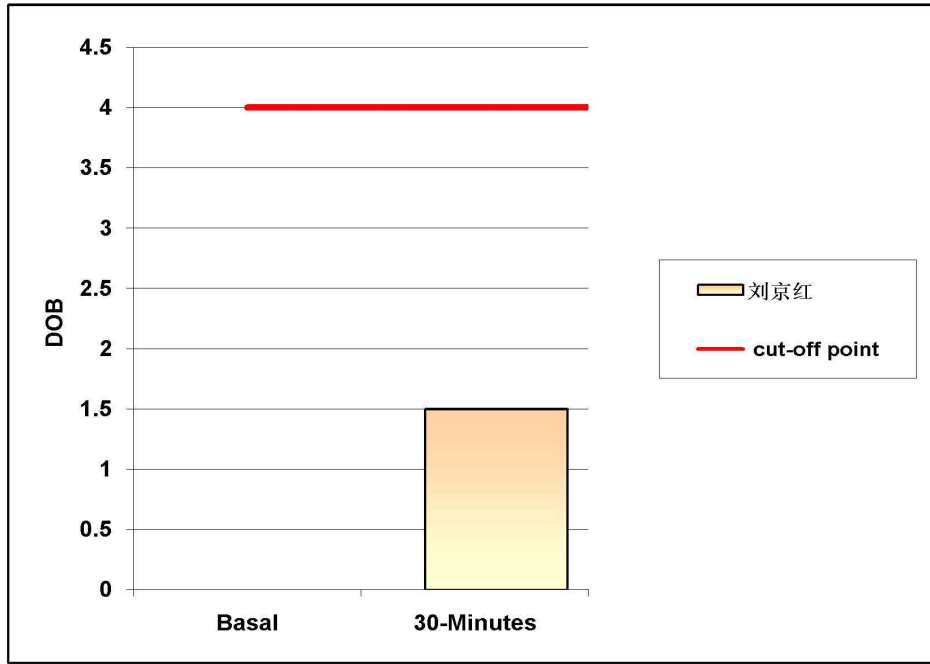
大同瑞慈健康体检

¹³C呼气试验检验报告

患者姓名	刘京红	年龄	53	性别	女
患者 ID	2309220799	日期	2025/3/9	联系电话	13835286938
申请医生	曹居杰	科室		住院号	

¹³C呼气试验

Basal	DOB
	0.0
30-Minutes	1.5



阳性参考值 (Delta Over Baseline(DOB)):

30分钟的DOB值:	≥ 4.0	h.p. - 阳性
	< 4.0	正常

检测结果: DOB= 1.5 阴性

结论: 您本次幽门螺旋杆菌 (h. p.) 检测结果为阴性 (正常)。

检测医生: 曹居杰

大同瑞慈健康体检

骨密度检测报告

患者信息

患者ID: 2309220799
姓名: 刘京红
出生年月日: 1971-4-14

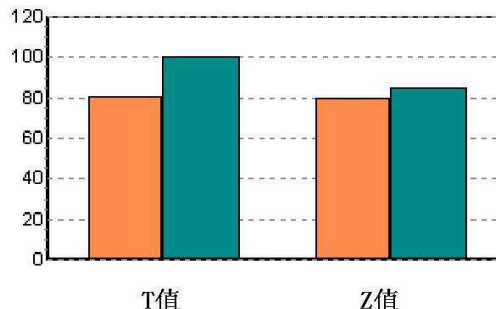
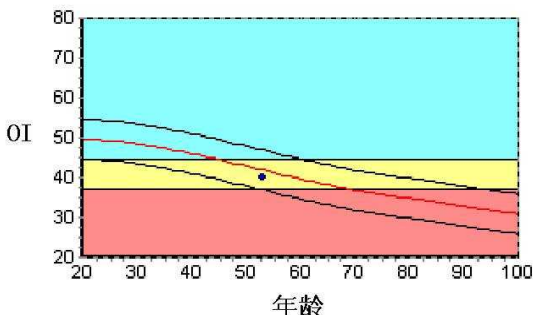
年龄: 53
性别: 女
测定部位(右/左): 右

测定结果

测定日期: 2025-3-9

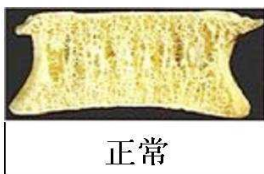
测试编号: 1/1

受测者 平均值

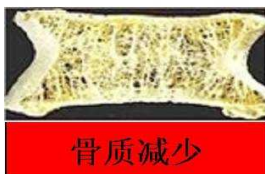


数据库:	Asia	成人比:	80.2	%
OI:	39.8	同龄比:	95.0	%
SOS:	1354.2 m/s	OPR:	N/A	%
T值:	-1.97			
Z值:	-0.42			

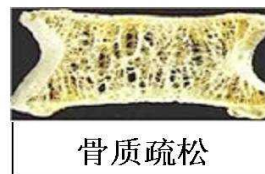
结果分析



正常



骨质减少



骨质疏松

注解

以上结论仅供参考

科室:

医生签名:

医院地址 大同瑞慈健康体检
大同市平城区魏都大道79号

联系电话 0352-2824444
操作者 名燕凌

Rich 大同瑞慈康复医院
超声诊断图文报告

流水号: 2309220799

超声号: 1807665

姓名: 刘京红

年龄: 53 岁

性别: 女

检查设备: Vivid E95

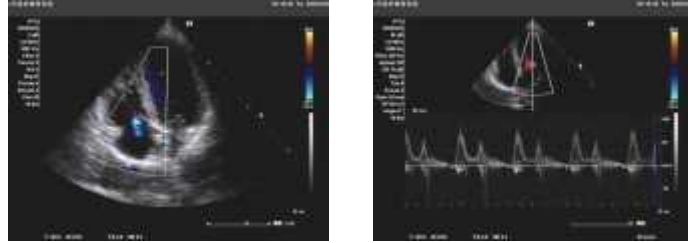
体检号: 450906

申请医院: 本院

体检科室: 体检科

检查部位: 心脏彩超

经典图像:



影像所见:

超声测量 (单位: mm)

升主动脉内径 25 (32±3mm) 左房内径 30 (35mm) 室间隔 10 (8-11mm)
左室内径 39 (47±4mm) 左室后壁 9 (8-11mm) EF66% (50-80%)
右室内径 25 (36±4mm) 右房内径 28 (36±4mm) FS36% (28-41%)
主肺动脉内径 20 (23±3mm)

升主动脉内径正常, 心脏各腔室大小正常, 室间隔厚度正常, 左室壁未见明显节段性运动异常, CDFI: 二尖瓣、三尖瓣、主动脉瓣瓣口均可见少量反流血流信号, 舒张期二尖瓣口血流频谱 E/A>1, 心包腔未见积液。

影像诊断:

二尖瓣、三尖瓣、主动脉瓣少量反流

报告医师: 郭丽霞

检查日期: 2025-03-09

审核医师: 郭丽霞

报告日期: 2025-03-09



注: 本报告仅供临床医生参考!

地址: 大同市魏都大道 79 号。若有疑问, 请致电: 0352---2830580

Rich 大同瑞慈康复医院
超声诊断图文报告

流水号: 2309220799

超声号: 1807669

姓名: 刘京红

年龄: 53 岁

性别: 女

检查设备: Vivid E95

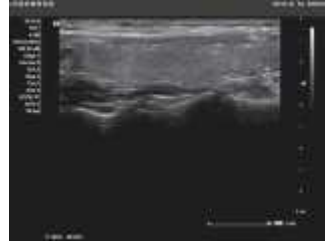
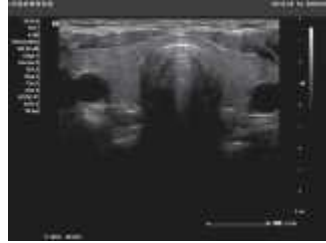体检号: 450906

申请医院: 本院

体检科室: 体检科

检查部位: 甲状腺彩超

经典图像:



影像所见:

甲状腺双侧叶形态正常, 包膜完整, 实质回声均匀, CDFI: 未见异常血流信号。
双侧颈部未见明显肿大淋巴结。

影像诊断:

甲状腺双侧叶未见异常

报告医师: 郭丽霞

检查日期: 2025-03-09

审核医师: 郭丽霞

报告日期: 2025-03-09



注: 本报告仅供临床医生参考!

地址: 大同市魏都大道 79 号。若有疑问, 请致电: 0352-2830580

Rich 大同瑞慈康复医院
超声诊断图文报告

流水号: 2309220799

超声号: 1807674

姓名: 刘京红

年龄: 53 岁

性别: 女

检查设备: Vivid E95

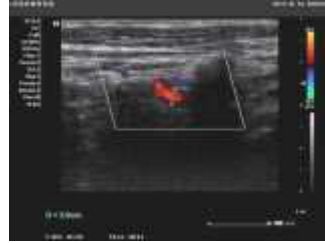
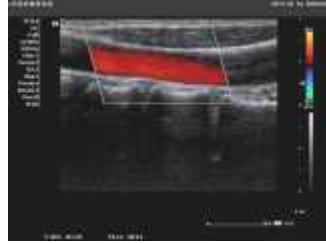体检号: 450906

申请医院: 本院

体检科室: 体检科

检查部位: 颈部血管彩超

经典图像:



影像所见:

右锁骨下动脉起始处、双侧颈总动脉、颈内、颈外动脉起始段内中膜不增厚, 内壁欠光滑, 管壁未见明确强回声斑。CDFI: 血流充盈好。PW: 频谱形态正常。

双侧椎动脉走行正常, 椎动脉内径正常, 管壁不厚, 管腔内为无回声, CDFI: 血流充盈好。PW: 频谱正常。

影像诊断:

双侧颈动脉、椎动脉未见明显异常

报告医师: 郭丽霞

检查日期: 2025-03-09

审核医师: 郭丽霞

报告日期: 2025-03-09



注: 本报告仅供临床医生参考!

地址: 大同市魏都大道 79 号。若有疑问, 请致电: 0352---2830580

Rich 大同瑞慈康复医院
超声诊断图文报告

流水号: 2309220799

超声号: 1807682

姓名: 刘京红

年龄: 53 岁

性别: 女

检查设备: Vivid E95

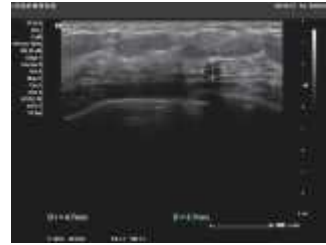
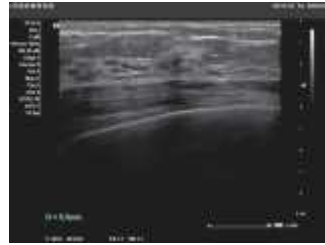
体检号: 450906

申请医院: 本院

体检科室: 体检科

检查部位: 乳腺彩超

经典图像:



影像所见:

双侧乳腺腺体层次清晰, 右乳腺体厚 0.6cm, 左乳腺体厚 0.6cm, 乳导管未见扩张, 左乳 12 点距乳头 1cm 处探及大小约 0.5*0.4cm 低回声结节, 形态规则, 边界清, CDFI: 未见异常血流信号。

双侧腋下未见明显肿大淋巴结。

影像诊断:

左乳结节 BI-RADS 3 级

报告医师: 郭丽霞

检查日期: 2025-03-09

审核医师: 郭丽霞

报告日期: 2025-03-09



注: 本报告仅供临床医生参考!

地址: 大同市魏都大道 79 号。若有疑问, 请致电: 0352---2830580

Rich 大同瑞慈康复医院
超声诊断图文报告

流水号: 2309220799

超声号: 1807684

姓名: 刘京红

年龄: 53 岁

性别: 女

检查设备: Vivid E95

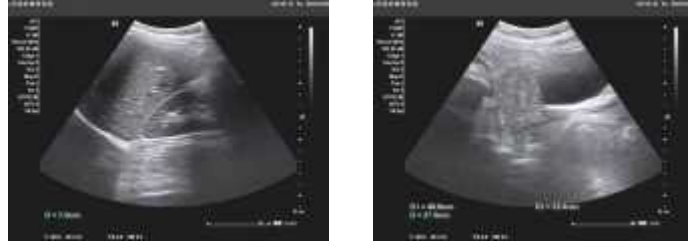
体检号: 450906

申请医院: 本院

体检科室: 体检科

检查部位: 全腹彩超

经典图像:



影像所见:

肝脏大小形态正常, 包膜光滑完整, 右叶实质内探及直径约 0.7cm 强回声斑, 后伴声影, 余实质回声均匀, 肝内管道系统走行清晰, 门静脉及肝内胆管不扩张。

胆囊大小形态正常, 壁不厚、光滑, 囊内透声好, 肝外胆管不扩张。

胰腺大小形态正常, 实质回声均匀, 主胰管不扩张。

脾脏大小形态正常, 实质回声均匀, 脾门静脉不宽。

双肾大小形态正常, 皮髓质分界清晰, 集合系统未见分离, 双侧输尿管未见扩张。

膀胱充盈佳, 未见明显异常。

前位子宫, 大小约 4.8*3.5*3.2cm, 肌壁回声均匀, 内膜线清晰, 厚 0.5cm, 宫颈厚约 2.8cm, 双侧附件区未见异常。

影像诊断:

肝内钙化斑

报告医师: 郭丽霞

检查日期: 2025-03-09

审核医师: 郭丽霞

报告日期: 2025-03-09



注: 本报告仅供临床医生参考!

地址: 大同市魏都大道 79 号。若有疑问, 请致电: 0352-2830580

ID 号: 2309220799

影像号: CT20250309004

姓名: 刘京红

年龄: 53 岁

性别: 女

检查设备: 西门子量子双源 CT

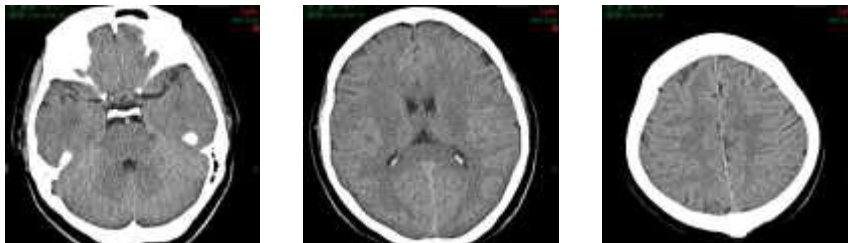体检号: 450906

申请医院: 本院

体检科室: 体检科

检查部位: 脑部双源 CT

经典图像:



影像所见:

颅脑结构双侧对称, 脑实质内未见异常密度。中线结构居中。脑沟、裂、池及脑室系统等未见异常。

影像诊断:

颅脑未见明显异常

报告医师: 剧艳军

检查日期: 2025-03-11

审核医师: 剧艳军

报告日期: 2025-03-11

ID 号: 2309220799

影像号: CT20250309003

姓名: 刘京红

年龄: 53 岁

性别: 女

检查设备: 西门子量子双源 CT

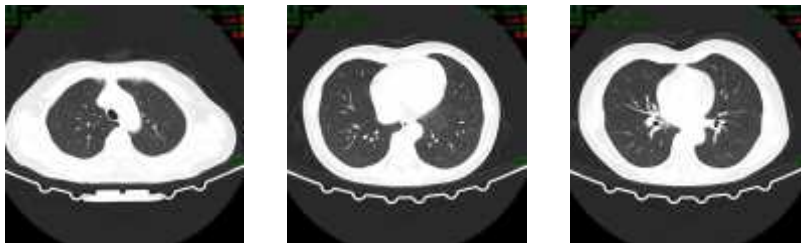体检号: 450906

申请医院: 本院

体检科室: 体检科

检查部位: 肺部双源 CT

经典图像:



影像所见:

胸廓对称, 骨性肋骨完整, 胸壁软组织结构良好, 两肺支气管血管纹理走行分布良好, 支气管束结构清晰, 双肺通气良好。肺门结构未见异常。纵隔无偏移, 段以上支气管通畅。心影及大血管形态结构正常, 纵隔内未见肿大淋巴结。胸膜未见异常。

影像诊断:

胸部未见明显异常,

报告医师: 剧艳军

检查日期: 2025-03-11

审核医师: 剧艳军

报告日期: 2025-03-11