



2309220786

大同瑞慈健康体检

报 告 册

体检编号	450893	工号	285
姓名	郭瑞峰		
性别	女	年龄	51岁
单位	中国银行大同分行		
部门	中国银行大同分行		
联系电话	18635286398		
体检日期	2023-10-15		

尊敬的郭瑞峰女士您好！

首先，瑞慈健康体检全体员工欢迎您的光临，并对您的信任表示衷心的感谢！

您于 2023-10-15 （体检编号：450893）完成健康检查，本机构的各科医生已根据您的体检项目及结果，汇总成此份健康体检报告，并经总检医生审核。据此提出对您健康状况的综合分析及建议。

瑞慈健康体检倡导“大健康、大康复”，提出“健康是第一财富（Rich）”的人文理念。希望您仔细阅读并妥善地保管此份健康体检报告，并认真关注报告中的提示与建议，若您对报告内容有任何疑问，可直接与瑞慈健康体检客服部联系，进一步咨询。

健康体检咨询电话：**0352-2824444**

客户服务咨询电话：**0352-2830597**
400-6112995

瑞慈健康体检报告由下列内容组成：

第一部分：主检报告

第二部分：分科分项结果

第三部分：检验报告

第四部分：附表

主检报告

检查综述

- 1、【身高、体重、血压】（1）体重指数 16.53：体重偏低
- 2、【尿液分析+尿沉渣】 维生素 C2+
- 3、【脑部双源 CT】 1、脑 CT 平扫未见明显异常密度影； 2、右侧上颌窦炎。
- 4、【心电图】 1. 窦性心律不齐 2. 异常 Q 波 3. ST 段改变
- 5、【C13 检测幽门螺杆菌】 阳性+
- 6、【骨密度检查】 骨质减少
- 7、【口腔科】（1）右下中切牙 牙齿 I° 松动 （2）牙龈萎缩 牙龈红肿，探之出血 牙龈质地松软，缺乏弹性 （3）牙周：牙结石

医生建议

【体重偏低】：

- (1) 体重指数是判断体重超标或偏低的主要指标。体重是反映和衡量一个人健康状况的重要标志之一，过胖和过瘦都不利于健康，身高体重不协调也不会给人以美感。体重的变化，还会直接反映身体长期的热量平衡状态。
- (2) 当需要比较及分析一个人的体重对于不同身高的人所带来的健康影响时，体重指数是一个中立而可靠的指标。其主要适用于需要体重测试、体型肥胖和全身检查的人群。
- (3) 体重指数（BMI）是世界卫生组织推荐的国际统一使用的肥胖分型标准，也是目前国际上常用的衡量人体胖瘦程度以及是否健康的一个标准，其计算方式为： $BMI = \text{体重（千克）} / \text{身高（米} \times \text{米）}$ 。成人的标准值是 BMI18.5-23.9 之间。低于 18.5 为体重指数偏低；高于 23.9 则为体重指数偏高。
- (4) 体重指数偏低首先应该排除胃肠道（如消化不良）、甲状腺等疾患，及其他影响身体健康的不良因素，如睡眠不足、睡眠障碍、精神压力等。长期的体重指数偏低会导致营养不良，造成自身抵抗力、免疫力较低，出现消瘦、头晕等症状。
- (5) 饮食原则，注意营养素的合理搭配，宜高热量（肉类、淀粉类）、高蛋白、高维生素、低脂肪、低纤维素饮食为主，少食油炸类及难消化的、冰冷的食物并逐渐增加营养物质的摄入量。
- (6) 运动可促进体内激素的合理调配，应该选择适合个人健康的运动方式。保持生活规律、心情舒畅和充足的睡眠。

【维生素 C2+】：

- (1) 尿液中维生素 C 阳性，一般提示饮食中摄入维生素 C 含量较高的食物，引起尿液中维生素 C 呈阳性反应。建议定期复查尿常规。

【上颌窦炎】：

- (1) 建议耳鼻喉科就诊；定期复查。

【窦性心律不齐】：

- (1) 供内科临床参考，可见于正常人，无重要临床意义。
- (2) 见于正常人，是一种随呼吸节律而变化的正常心律。

【ST 段改变】：

- (1) ST-T 改变主要是反映心肌缺血现象，具有 ST 段抬高和下移两种表现，多见于慢性冠状动脉供血不足、心绞痛、心肌炎、心肌劳损等，但有时也见于神经植物功能紊乱、精神紧张、电解质紊乱、内分泌疾病等。
- (2) 临床上把心肌缺血疾病的 ST-T 改变称为特异性 ST-T 改变，把超出正常范围而又不具备特异性 ST-T 改变归结为非特异性 ST-T 改变。建议定期复查、动态观察，并心内科结合临床考虑。

【异常 Q 波】：

- (1) 也可以见于正常人，不排除既往有陈旧性心肌梗死病史。既往有冠心病、心梗病史者，特别伴 ST-T 改变，建议在心血管内科医生指导下坚持治疗，严防心脑血管意外事件发生，尤其在秋冬季节。无既往病史者，建议密切动态观察，心血管内科结合临床诊治。

【呼气试验检验报告阳性+】：

- (1) 提示幽门螺旋杆菌（HP）感染。幽门螺旋杆菌是慢性活动性胃炎的病原菌，是消化道溃疡和胃癌等疾病的重要致病因子。
- (2) 没有临床症状者（如中上腹不适、饱胀、反酸、恶心等），可暂不进行抗 HP 治疗。如果是 HP 感染的消化性溃疡、慢性胃炎、早期胃癌切除后和需要长期服用非甾体类抗炎药物（如阿司匹林）者，应在专科医生指导下进行抗 HP 治疗。
- (3) 建议您先进行胃镜检查，或往消化内科咨询，再决定是否进行根除治疗。

【骨质减少】：

- (1) 骨质减少是指以单位体积内骨组织量减少为特点的代谢性骨病变，表示骨骼密度低于正常水平，因为骨骼密度是测量骨骼强度的指标。骨质减少是一种渐进的形式，但能够反映骨骼状况。骨质减少是骨质疏松的前兆，其发展到严重程度就是骨质疏松。
- (2) 骨骼随着年龄的增长，细胞活跃程度会逐渐降低，并且年龄增长后，体内性激素水平会逐渐下降，钙、锌、维生素 D 等微量元素吸收不足，导致骨质减少。此外，如果缺乏运动、过度挑食、偏食等情况，也会影响机体对微量元素的吸收，进而导致骨质减少。
- (3) 骨质减少在临床上多见于孕妇和中老年人群，孕妇因为胎儿生长发育需要钙质，骨质会出现减少；中老年人群因为年龄增长也会出现钙质的流失。
- (4) 此外，女性绝经期后雌激素分泌会明显下降导致破骨细胞活跃，引起骨量丢失而出现骨质减少；甲状腺、甲状旁腺功能亢进等继发性疾病也可导致骨质减少。
- (5) 临床上常用双能 X 线骨密度测量作为测量骨质流失的一种方法，其测量骨密度主要是在脊柱、髋关节等部位；跟骨的定量超声也可用于普通筛查，其方法费用低、便携且无电离辐射。
- (6) 定期复查骨密度，每年做一次骨密度的检测。如果骨质继续减少，就需要药物的治疗（如钙尔奇 D、骨化三醇等）。
- (7) 经常晒太阳或补充维生素 D。加强体育锻炼，多参加户外运动。补钙，钙含量多的食品主要见于海产品、牛奶、豆腐、豆浆、酸奶、芝麻、绿色蔬菜等，到了五十岁以后最好口服钙片，以促进钙的吸收。

【牙结石】：

- (1) 牙结石又称牙石，是沉积在牙齿或修复体表面上已经钙化或正在钙化的菌斑或软垢。其开始时是软的，会因逐渐的钙化而变硬。它是由 75% 的磷酸钙，15-25% 的水、有机物、磷酸锰、矿酸钙及微量的钾、钠、铁所构成，并呈现出黄色、棕色或者黑色。
- (2) 牙结石通常存在于唾液腺开口处的牙齿表面（例如：下颚前牙的舌侧表面，上颚后牙的颊侧表面）和牙齿的颈部，以及口腔粘膜运动不到的牙齿表面等处。
- (3) 牙结石形成后，可伴随牙龈出血、牙龈萎缩、口臭等症状。
- (4) 牙结石是牙周病的重要病因，它会不断刺激牙周组织，并且压迫牙龈，影响血液循环，造成牙周组织的细菌感染，形成牙周囊袋，此后更易使食物残渣、牙菌斑、牙结石等的堆积，最终牙周支持组织全部破坏，导致牙齿松动，以至于不得不拔除牙齿。
- (5) 早晚刷牙、饭后漱口是防治牙结石形成的最重要措施。应采取正确的竖刷牙法和巴氏刷牙法，纠正横刷牙法。
- (6) 多吃富有维生素的粗纤维食物，如肉、蛋、各种蔬菜和水果，充分咀嚼以利于牙面清洁。少吃甜食及黏性很强的食物，不吃零食。

(7) 建议每半年进行一次口腔健康检查，每年进行 2-3 次全口超声波洁牙术，使牙面、牙颈部经常处于洁净状态。

【牙齿 I° 松动】：

- (1) 牙齿在健康状态下有一定的活动度，主要是水平方向的，垂直方向的更是非常微小，而当由于某些疾病因素或者其他因素造成牙齿的活动度大于这个范围时，就称作牙齿松动。
- (2) 牙齿松动可急性引起或慢性缓慢进展，可伴有或不伴有牙齿的疼痛不适。对人体造成的主要影响是咀嚼食物时感觉无力或不适。
- (3) 慢性进展性的牙齿松动多由于牙周炎引起；如果牙齿的咬合状况不良，或有夜磨牙、紧咬牙的不良习惯等对牙齿的咬合造成了创伤，长期也会造成牙齿的松动。
- (4) 突发的牙齿松动多有明确的病因，如突然咬硬物、受外伤等；牙根尖周围组织的炎症也会引起牙齿松动；此外，女性激素水平的变化也可能会引起牙齿松动度的改变，如在月经期可能出现轻度的牙齿松动等情况。
- (5) 根据牙齿松动的程度不同，临床上可分为 I-III 度。I 度牙齿松动为颊舌方向活动，动度在 1mm 以内。II 度牙齿松动为颊舌及近远中方向活动，动度在 1-2mm 之间。III 度牙齿松动为颊舌、近远中及垂直三个方向的动度，动度超过 2mm。
- (6) 牙齿松动的治疗首先应明确松动的原因，才能进行有针对性的治疗。如积极治疗牙周炎、根尖周围炎，调整牙齿咬合关系，因外伤引起的牙齿松动要尽早进行固位治疗。如果牙齿松动程度严重，周围炎症广泛，及时拔除过度松动的牙齿也是一种治疗方法。
- (7) 维持口腔卫生是预防牙齿松动形成的重要措施，应采取正确的竖刷牙法和巴氏刷牙法，纠正横刷牙法。
- (8) 多吃富有维生素的粗纤维食物，如肉、蛋、各种蔬菜和水果，充分咀嚼以利于牙面清洁。少吃甜食及黏性很强的食物，不吃零食。
- (9) 定期进行口腔检查、口腔洁治，建议每半年进行一次口腔健康检查，每年进行 2-3 次全口超声波洁牙术，使牙面、牙颈部经常处于洁净状态。

【牙龈萎缩】：

- (1) 牙龈生理性萎缩主要是龈缘部分存在异物又长期得不到清理，细菌滋生刺激长期存在所致；另外随着年龄的增长也会或多或少发生萎缩，致使牙龈暴露，这种生理性萎缩，是无需要治疗的。
- (2) 炎症性的牙龈萎缩，主要表现为牙龈红肿胀痛，刷牙常见出血，对冷热温度变化及酸性食物等异常敏感，妨碍进食，尤其应该注意防治。
- (3) 掌握正确竖刷牙法的刷牙方法，注意口腔清洁卫生，养成早晚刷牙，饭后漱口的良好习惯。
- (4) 定期到医院检查治疗，每年进行 2-3 次全口超声波洁牙术。
- (5) 补充维生素 C 等微量元素，多食水果蔬菜，戒烟限酒，避免熬夜的不良生活习惯。

【牙龈质地松软，缺乏弹性】：

- (1) 牙龈的这种情况一般是由于牙结石导致的牙龈局部发炎。
- (2) 必须坚持每天认真和合理刷牙（采用竖刷牙法），彻底清除牙菌斑。要经常检查口腔，保持口腔卫生，防止牙龈出血。
- (3) 正确的刷牙方法是：顺着牙齿长轴方向，上牙向下刷，下牙往上刷，每个牙面都要刷到，这样刷牙不仅能把牙刷干净而且对牙龈起到按摩作用，促进牙龈的血液循环。
- (4) 建议每半年进行一次口腔健康检查，每年进行 2-3 次全口超声波洁牙术，使牙面、牙颈部经常处于洁净状态。
- (5) 注意口腔清洁卫生，养成早晚刷牙，饭后漱口的良好习惯。
- (6) 及时治疗牙龈炎，防止炎症侵犯深部牙周组织，形成牙周炎。
- (7) 养成清晨排便习惯。进餐要规律，细嚼慢咽，多食蔬菜，如胡萝卜、菠菜、木耳。适量进食水果，如山楂、苹果。男性少抽烟少喝酒。

【牙龈红肿，探之出血】：

- (1) 牙龈的这种情况一般是由于牙结石导致的牙龈局部发炎。
- (2) 必须坚持每天认真和合理刷牙（采用竖刷牙法），彻底清除牙菌斑。要经常检查口腔，保持口腔卫生，防止牙龈出血。
- (3) 正确的刷牙方法是：顺着牙齿长轴方向，上牙向下刷，下牙往上刷，每个牙面都要刷到，这样刷牙不仅能把牙刷干净而且对牙龈起到按摩作用，促进牙龈的血液循环。

- (4) 建议每半年进行一次口腔健康检查，每年进行 2-3 次全口超声波洁牙术，使牙面、牙颈部经常处于洁净状态。
- (5) 注意口腔清洁卫生，养成早晚刷牙，饭后漱口的良好习惯。
- (6) 及时治疗牙龈炎，防止炎症侵犯深部牙周组织，形成牙周炎。
- (7) 养成清晨排便习惯。进餐要规律，细嚼慢咽，多食蔬菜，如胡萝卜、菠菜、木耳。适量进食水果，如山楂、苹果，男性少抽烟少喝酒。

汇总医生： 丁昊炜

主检日期： 2023-11-10

主检医生：

分科结果

身高、体重、血压

项目名称	检查结果	项目名称	检查结果
身高	165cm	体重	45kg
血压	121/72mmHg		

***小结：**

(1) 体重指数 16.53：体重偏低

操作员：张文静

检查日期:2023-10-15

检查医生：名燕凌

内科

项目名称	检查结果	项目名称	检查结果
心率	74 次/min	心律	齐
心脏杂音	无	心界	正常
肺部	正常	呼吸音	呼吸音清
啰音	未闻及	叩诊	叩诊呈清音
腹部触诊	腹部平软	发育	正常
肝胆	肋下未触及	脾脏	肋下未触及
双肾	无叩击痛	肠鸣音	正常
营养	良好	神经系统	正常
生理反射	生理反射存在	病理反射	病理反射未引出
颅神经	正常	运动功能	正常
深浅感觉	正常	其它	无异常发现
既往史	无		

***小结：**

未见异常

操作员：名燕凌

检查日期:2023-10-15

检查医生：名燕凌

外科（女）

项目名称	检查结果	项目名称	检查结果
皮肤	正常	甲状腺	无肿大
浅表淋巴结	无肿大	肛门	拒检
泌尿外生殖器	正常	四肢关节	未见异常
腹股沟	未见异常	足背动脉	正常
紫绀	无	色素沉着	无
脱毛	无	脱色	无
浮肿	无	皮下结节	无
头颅	正常	颈部	正常
乳腺	正常	脊柱	正常
直肠	未检	皮肤黄疸	无
四肢	活动正常	其他	无

*小结:

未见异常

操作员：魏利平

检查日期:2023-10-15

检查医生：魏利平

妇科内诊

项目名称	检查结果	项目名称	检查结果
外阴	正常	尿道口	正常
阴道	通畅	子宫	正常
附件	正常	宫颈	光滑
后穹窿	正常		

*小结:

未见异常

操作员：许艳华

检查日期:2023-10-15

检查医生：许艳华

口腔科

项目名称	检查结果	项目名称	检查结果
唇颊	正常	齿	右下中切牙&牙齿 I°松动
牙龈	牙龈萎缩&牙龈红肿，探之出血&牙龈质地松软，缺乏弹性	牙周	牙结石 II 度
舌腭	正常	腮腺	正常
颌下腺	正常	颞下颌关节	正常

***小结：**

- (1) 右下中切牙 牙齿 I°松动
- (2) 牙龈萎缩 牙龈红肿，探之出血 牙龈质地松软，缺乏弹性
- (3) 牙周：牙结石

操作员：麻剑 检查日期:2023-10-15 检查医生：麻剑

检验报告

血流变

项目名称	检查结果	单位	参考值	提示
全血粘度高切 200/s	4.02	mpas	3.36--4.32	
全血粘度中切 100/s	4.29	mpas	3.43--4.59	
全血粘度中切 50/s	4.68	mpas	3.85--5.45	
全血还原粘度高切	6.27	mpas	3.69--8.74	
全血还原粘度低切	35.36	mpas	26.87--47.57	
血浆粘度	1.26	mpas	1.26--1.70	
血沉(ESR)	8.10	mm/h	0--20	
红细胞压积	0.44	L/L	0.35--0.45	
红细胞聚集指数	4.18		3.19--5.33	
红细胞变形指数	0.84		0.53--1.11	
红细胞刚性指数	4.98		2.17--6.94	
血沉方程 K 值	31.04	mm/h	0--80.48	
全血粘度 1/s	16.82	mpas	13.79--17.91	
全血高切相对指数	3.19		1.9--3.4	
全血低切相对指数	13.35		8.1--14.2	

*小结:

未见异常

操作员：李佳敏 检查日期:2023-10-15

检查医生:陈建国

尿液分析+尿沉渣

项目名称	检查结果	单位	参考值	提示
白细胞尿	0	个/ul	0--13	
上皮细胞(EC)	0	/HP	0--28	
管型(CAST)	0	个/ul	0--1	

霉菌(尿)	0	/HP	0--0	
结晶	0	/HP	0--10	
透明度(CLA)	清亮			
胆红素(BIL)	-		阴性	
隐血(ERY)	-		阴性	
小圆上皮细胞(SRC)	0	个/ul	0--0	
维生素 C	2+		阴性	
异常红细胞	0	个/ul	0--3	
红细胞(正常)	0	个/ul	0--6	
鳞状上皮细胞	0	个/ul	0--0	
粘液丝	0	个/ul	0--0	
颜色(Colour)	淡黄色			
尿葡萄糖(GLU)	-		阴性	
酮体(KET)	-		阴性	
比重(SG)	1.020		1.003--1.030	
酸碱度(PH)	6.0		4.5--8.0	
尿蛋白质(PRO)	-		阴性	
尿胆原(URO)	-		阴性	
亚硝酸盐(NIT)	-		阴性	
红细胞(尿)(RBC)	0	个/ul	0--6	
尿白细胞(LEU)	-		阴性	

***小结:**

维生素 C2+

操作员：范锐洋 检查日期:2023-10-15 检查医生:陈建国

肝功七项

项目名称	检查结果	单位	参考值	提示
总蛋白(T PROT)	79.3	g/L	65--85	

白蛋白(ALB)	50.50	g/L	40--55	
球蛋白(GLB)	28.80	g/L	15--35	
白蛋白/球蛋白(ALB/GLB)	1.75		1.0--2.5	
总胆红素(TBIL)	15.60	umol/L	0--21	
丙氨酸氨基转移酶(ALT)	24.00	U/L	7--40	
门冬氨酸氨基转移酶(AST)	27.00	U/L	13--35	

***小结:**

未见异常

操作员：李丹 检查日期:2023-10-15

检查医生:陈建国

心肌酶谱

项目名称	检查结果	单位	参考值	提示
乳酸脱氢酶(LDH)	203.00	U/L	120--250	
肌酸激酶(CK)	81.00	U/L	40--200	
肌酸激酶同工酶(CK-Mb(M))	7	U/L	0--25	
高敏肌钙蛋白(Tnl)	2.40	pg/ml	0--46.47	

***小结:**

未见异常

操作员：李丹 检查日期:2023-10-15

检查医生:陈建国

血常规（五分类）

项目名称	检查结果	单位	参考值	提示
白细胞(WBC)	4.85	10 ⁹ /L	3.5--9.5	
淋巴细胞绝对值(LY#)	2.24	10 ⁹ /L	1.1--3.2	
淋巴细胞百分比(LY%)	46.1	%	20--50	
中性粒细胞绝对值(GR#)	2.15	10 ⁹ /L	1.8--6.3	
中性粒细胞百分比(GR%)	44.4	%	40--75	

嗜碱性粒细胞绝对值(BA#)	0.03	10 ⁹ /L	0--0.06
嗜碱性粒细胞百分比 (BA%)	0.6	%	0--1.0
嗜酸性粒细胞绝对值(EO#)	0.17	10 ⁹ /L	0.02--0.52
嗜酸性粒细胞百分比 (EO%)	3.5	%	0.4--8.0
血小板(PLT)	234	10 ⁹ /L	125--350
血小板分布宽度(PDW)	15.7	%	15--17
平均血小板体积(MPV)	9.1	fl	6.0--14.0
血小板压积(PCT)	0.213	%	0.11--0.28
红细胞(RBC)	4.60	10 ¹² /L	3.8--5.1
血红蛋白	143	g/L	115--150
红细胞压积(HCT)	44.1	%	35--45
红细胞平均体积(MCV)	95.8	fl	82--100
平均血红蛋白含量(MCH)	31.1	pg	27--34
平均血红蛋白浓度(MCHC)	325	g/L	316--354
单核细胞绝对值(MO#)	0.26	10 ⁹ /L	0.1--0.60
单核细胞百分比(MO%)	5.4	%	3--10
红细胞分布宽度标准差 (RDW-SD)	41.0	fl	35--56
红细胞分布宽度变异系数 (RDW-CV)	11.8	%	10.6--16.6
大血小板比率	19.4	%	11--45
大血小板数目	45	10 ⁹ /L	30--90
未成熟粒细胞数目	0.00	10 ⁹ /L	0--999
未成熟粒细胞百分比	0.0	%	0--100
有核红细胞数目	0.000	10 ⁹ /L	0--9999
有核红细胞百分比	0.00	/100WBC	0--9999

***小结:**

未见异常

操作员：赵伟 检查日期：2023-10-15 检查医生：陈建国

肾功三项

项目名称	检查结果	单位	参考值	提示
肌酐(CREA)	54.00	umol/L	41--73	
尿酸(UA)	202.00	umol/L	140--340	
尿素测定 (Urea)	4.50	mmol/L	2.6--7.5	

***小结：**

未见异常

操作员：李丹 检查日期：2023-10-15 检查医生：陈建国

空腹血糖

项目名称	检查结果	单位	参考值	提示
葡萄糖(GLU)	4.66	mmol/L	3.89--6.1	

***小结：**

未见异常

操作员：李丹 检查日期：2023-10-15 检查医生：陈建国

血脂四项

项目名称	检查结果	单位	参考值	提示
动脉硬化指数	2.18		1.31--3.19	
总胆固醇(CHOL)	4.64	mmol/L	2.59--5.2	
甘油三脂(TG)	1.18	mmol/L	0.7--1.7	
低密度脂蛋白(LDL)	2.96	mmol/L	0--4.13	
高密度脂蛋白(HDL)	1.36	mmol/L	0.77--1.55	

***小结：**

未见异常

操作员：李丹 检查日期：2023-10-15 检查医生：陈建国

人乳头瘤病毒检查 (HPV)

项目名称	检查结果	单位	参考值	提示
人乳头瘤病毒 (HPV)	HPV 高危型：阴性 HPV 低危型：阴性			

***小结：**

HPV 高危型：阴性

HPV 低危型：阴性

操作员：康建忠 检查日期:2023-10-16 检查医生：

大同现代医学检验实验室

液基薄层细胞学图文报告

ID: 2023089566

病理号: 086055

姓名: 郭瑞峰

性别: 女

年龄: 51岁

送检科室: 体检科

电话号码: 18635281398

床号:

病历号:

体检号: 2309220786

送检医院: 大同瑞慈康复体检

送检日期: 2023-10-16

末次月经:

送检医生:

采样日期:

报告日期: 2023-10-16

标本满意度: 满意

细胞量: >40%

红细胞:

经期样本:

颈管细胞:

化生细胞:

鳞状细胞:

宫颈柱状细胞:

未见上皮内病变/恶性细胞:

正常范围内:

良性反应性改变:

- 炎症:
 - 轻度:
 - 中度:
 - 重度:
- 放疗:
- 妊娠:
- 萎缩性:
- 宫内避孕器:
- 其他:

病原体: 滴虫感染: 念珠菌感染: 细菌感染:

提示 HPV 感染: 疱疹病毒感染:

鳞状上皮细胞分析:

非典型鳞状细胞:

- 倾向上皮内瘤变:
- 倾向良性反应性改变:
- 不能明确意义(ASC-US):
- 不排除高度病变(ASC-H):

上皮内低度病变: 鳞癌:

上皮内高度病变:

- CIN2:
- CIN3:

腺上皮细胞分析:

非典型腺细胞:

- 宫内膜:
- 来源不明:

非典型腺细胞(宫颈管):

- 倾向原位腺癌:
- 不能明确意义:
- 倾向良性反应性改变:

腺癌:

- 宫颈管:
- 宫内膜:
- 其它:

炎细胞:

- 轻度:
- 中度:
- 重度:

可疑腺癌:

诊断意见: 未见上皮内病变或恶性细胞(NILM)。

建议:

报告医师: 张荣生

地址: 大同市魏都大道79号, 本报告医师签字后有效
咨询: 0352-2830587 4006-122-995

妇科细胞学是筛查项目, 出于技术原因, 可能会有假阴性结果, 本检测仅对来样负责, 如果对结果有疑义, 请在收到报告7天内与我们联系。

瑞慈健康体检

人乳头瘤病毒（HPV）基因分型检测报告

姓名：郭瑞峰 科室：妇科 病历号：
性别：女 房/床号： 标本编号： 132233
年龄：51 送检医生： 接收日期： 2023年10月15日
电话： 门诊/住院号 标本条码号： 2310153000018
临床诊断：

标本类型：宫颈脱落细胞 标本状态：可用
检测方法：反向点杂交法
检测内容：低危型：HPV6、11、42、43、81、83
高危型：HPV16、18、31、33、35、39、45、51、52、53、56、58、59、66、68、73、82

检测结果：低危型：阴性
高危型：阴性

6	11	16	18	31	33	35	39	编号
42	43	45	51	52	53	56	58	132233
59	66	68	73	81	82	83	IC ●	HPV

结果分析及提示：

- HPV感染是宫颈癌的主要病因，大部分HPV感染会自行消退，与年龄及个人免疫能力有关。
- HPV基因分型检测是宫颈病变及宫颈癌筛查的重要手段。
- 低危型HPV感染能引起良性病变，如生殖器湿疣。
- 高危型HPV持续感染导致宫颈高级别病变的风险显著增加。

检测日期：2023年10月16日 检测者：范锐洋 审核者：康建忠

备注：本报告仅对所检测样本负责，结果分析和提示仅供临床参考。

大同瑞慈康复医院 12导联心电图报告

郭瑞峰

女

51岁

ID:2309220786

申请科室:瑞慈体检科

体检号:450893

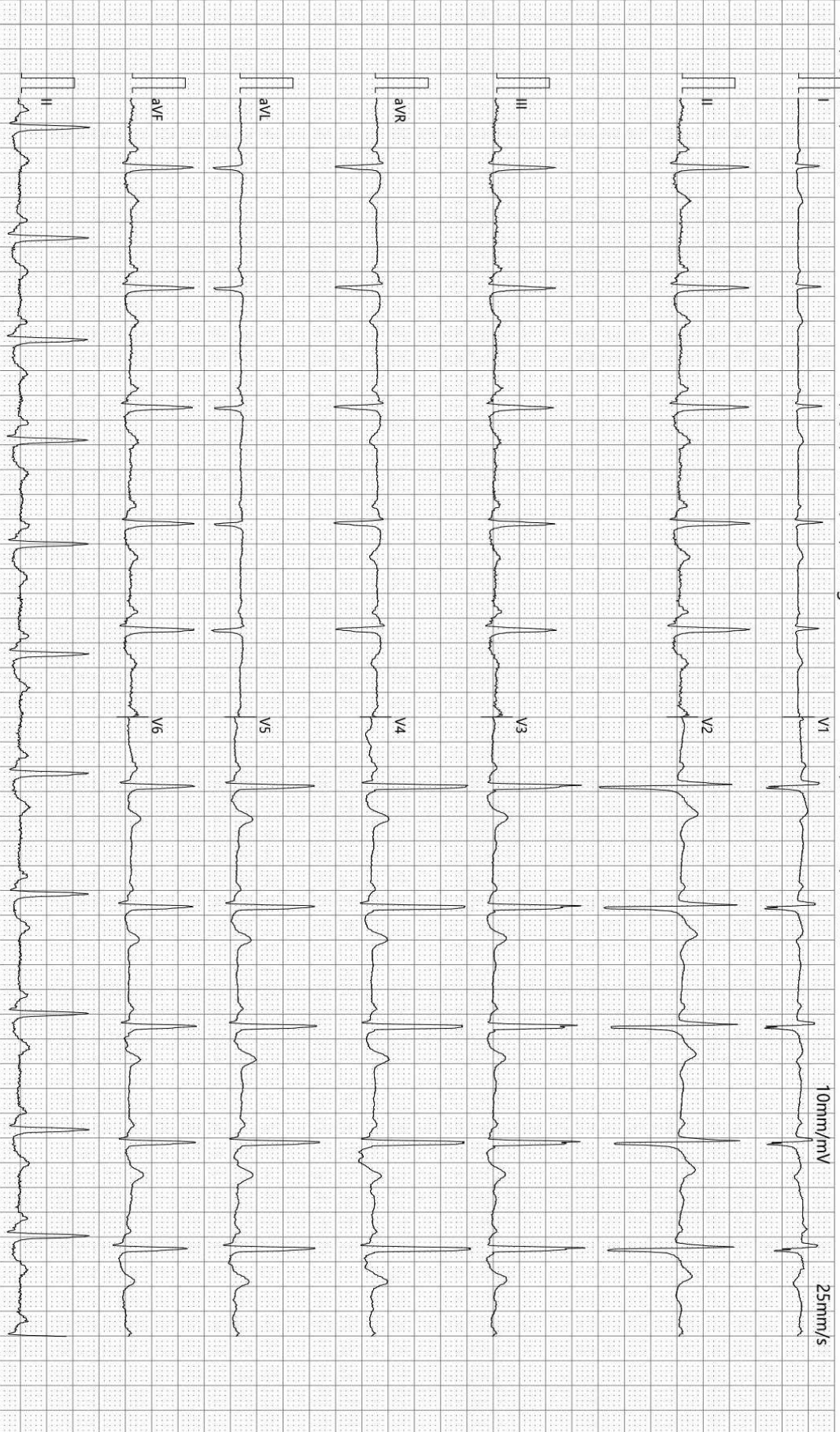
病床号:

HR: 67bpm
QT/QTc:399/421ms

P: 101ms
P/QRS/T :77 / 76/66deg.

PR: 145ms
RV5/SV1 :1.540/0.603mV

QRS: 109 ↑ ms



诊断结果:

1.窦性心律不齐

2.异常Q波

3.ST段改变

-35Hz ACS0

检查:2023-10-15 08:30:38

打印:2023-10-15 08:40:24

报告需医生确认:

SE-1515 V1.40

SEMIP V1.90

仅供临床参考

Text




大同瑞慈健康体检

颅内多普勒血流图 (TCD) 检查报告单


姓名: 郭瑞峰 性别: 女 年龄: 51 岁 检查号: 2309220786
 申请科室: 体检科 申请医师: 李菊蓉 检查类型: 颅内血管 床号:

LVA 68mm(深度) PW 2MHz




Vs:50.1 Vd:27.3 Vm:34.9
 PI:0.65 RI:0.45 S/D:1.83

BA 66mm(深度) PW 2MHz



Vs:52.6 Vd:24.8 Vm:34.1
 PI:0.81 RI:0.53 S/D:2.12

RVA 60mm(深度) PW 2MHz



Vs:53.4 Vd:27.3 Vm:36.0
 PI:0.72 RI:0.49 S/D:1.95

Vs: Vd: Vm:
 PI: RI: S/D:

Vs: Vd: Vm:
 PI: RI: S/D:

Vs: Vd: Vm:
 PI: RI: S/D:

医生意见

结论: 椎-基底动脉脑血管超声未见异常。

李菊蓉

检查日期: 2023-10-15

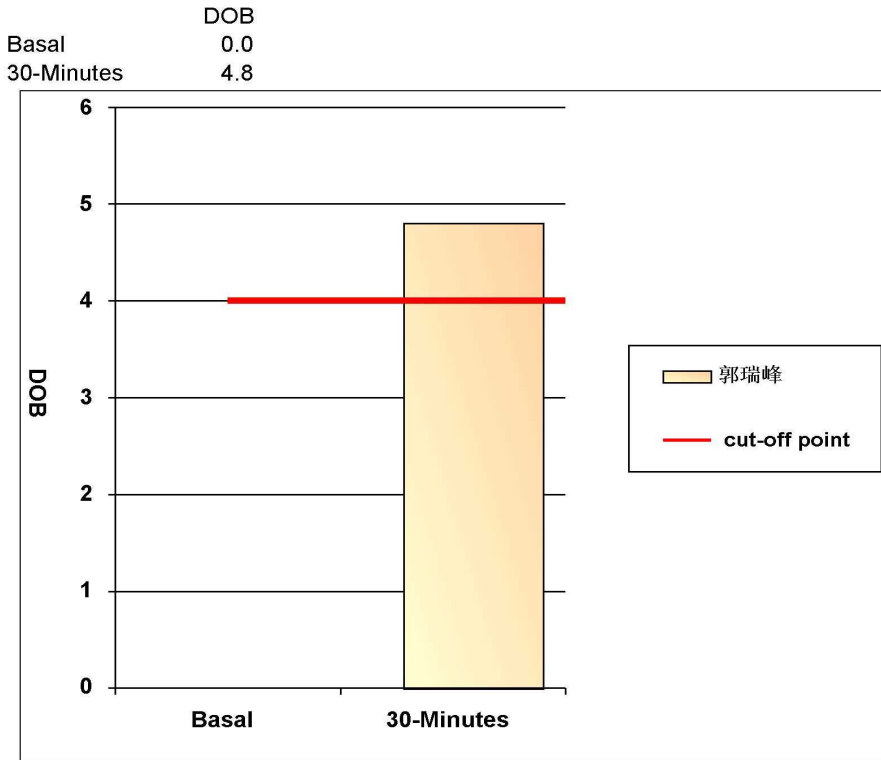
本报告单仅提供临床参考

大同瑞慈健康体检

¹³C呼气试验检验报告

患者姓名	郭瑞峰	年龄	51	性别	女
患者 ID	2309220786	日期	2023年10月15日	联系电话	
申请医生		备注		设备型号	YH08

¹³C呼气试验



阳性参考值 (Delta Over Baseline(DOB)):

30分钟的DOB值:	≥ 4.0	阳性+
	< 4.0	阴性-

检测结果: DOB= 4.8 阳性+

结论: 您本次检测的结果为阳性, 有幽门螺杆菌感染

检测医生: 曹居杰

大同瑞慈健康体检

骨密度检测报告

受检者信息

受检者ID: 2309220786
姓名: 郭瑞峰
出生年月日: 1971/11/14

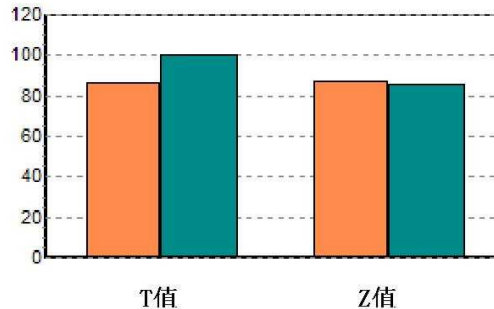
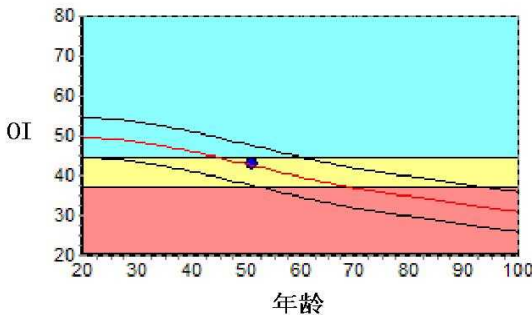
年龄: 51
性别: 女
测定部位(右/左): 右

测定结果

测定日期: 2023/10/15 8:27:28

测试编号: 1/1

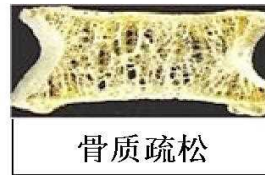

■ 受测者 ■ 平均值



数据库: Asia
OI: 43.0
SOS: 1367.8 m/s, BUA: 18.2
T值: -1.32
Z值: 0.10

成人比: 86.7 %
同龄比: 101.1 %
OPR: N/A %

结果分析



注解

以上结论仅供参考

科室:

医生签名:

医院地址 大同瑞慈健康体检
地址 大同市平城区魏都大道79号

联系电话 0352-2824444
操作者 名燕凌

双源 CT 诊断图文报告

流水号: 2309220786

影像号: CT20231015007

姓名: 郭瑞峰

年龄: 51 岁

性别: 女

检查设备: 西门子量子双源 CT

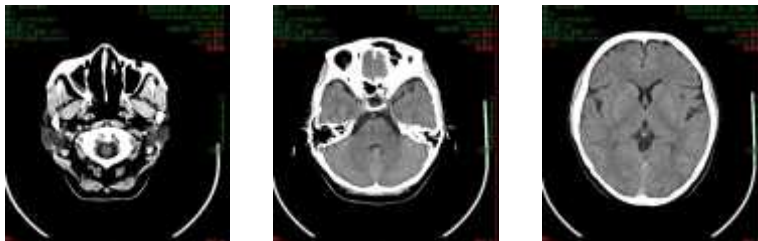体检号: 450893

申请医院: 本院

体检科室: 体检科

检查部位: 脑部双源 CT

经典图像:



影像所见:

双侧大脑半球对称, 脑实质未见异常, 脑室无扩张, 脑沟裂无增宽, 脑中线居中。脑干、小脑未见异常。颅骨未见异常。右侧上颌窦沿窦壁见环形软组织密度影。

影像诊断:

- 1、脑 CT 平扫未见明显异常密度影;
- 2、右侧上颌窦炎。

报告医师: 剧艳军

检查日期: 2023-10-16

审核医师: 剧艳军

报告日期: 2023-10-16

双源 CT 诊断图文报告

流水号: 2309220786

影像号: CT20231015006

姓名: 郭瑞峰

年龄: 51 岁

性别: 女

检查设备: 西门子量子双源 CT

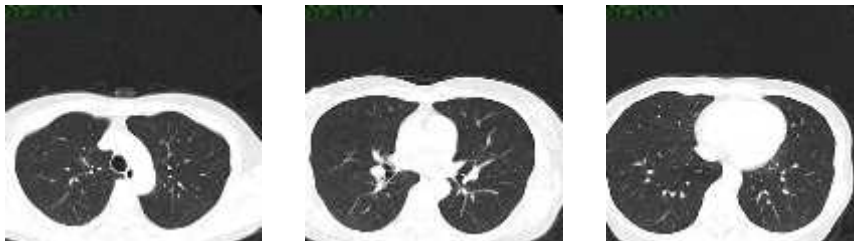体检号: 450893

申请医院: 本院

体检科室: 体检科

检查部位: 肺部双源 CT

经典图像:



影像所见:

胸廓对称, 骨性肋骨完整, 胸壁软组织结构良好, 两肺支气管血管纹理走行分布良好, 支气管束结构清晰, 双肺通气良好。肺门结构未见异常。纵隔无偏移, 段以上支气管通畅。心影及大血管形态结构正常, 纵隔内未见肿大淋巴结。胸膜未见异常。

影像诊断:

胸部未见明显异常

报告医师: 剧艳军

检查日期: 2023-10-16

审核医师: 剧艳军

报告日期: 2023-10-16

超声诊断图文报告

流水号: 2309220786

影像号: 1417236

姓名: 郭瑞峰

年龄: 51 岁

性别: 女

检查设备: Vivid E95

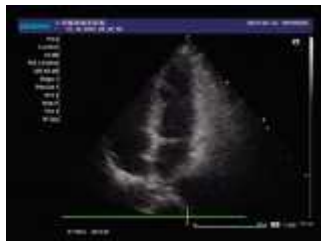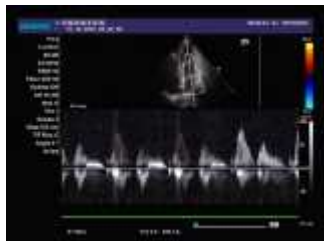体检号: 450893

申请医院: 本院

体检科室: 体检科

检查部位: 心脏彩超

经典图像:



影像所见:

超声测量 (单位: mm)

升主动脉内径 26 (32±3mm)

左房内径 28 (35mm)

室间隔 10 (8-11mm)

左室内径 45 (47±4mm)

左室后壁 10 (8-11mm)

EF66% (50-80%)

右室内径 25 (36±4mm)

右房内径 28 (36±4mm)

FS36% (28-41%)

主肺动脉内径 20 (23±3mm)

升主动脉内径正常, 心脏各腔室大小正常, 室间隔厚度正常, 左室壁未见明显节段性运动异常, 各瓣膜及启闭功能未见明显异常, 舒张期二尖瓣口血流频谱 E/A>1, 心包腔未见积液。

影像诊断:

心脏结构及功能未见明显异常

报告医师: 李菊蓉

检查日期: 2023-10-15

审核医师: 李菊蓉

报告日期: 2023-10-15

超声诊断图文报告

流水号: 2309220786

影像号: 1417240

姓名: 郭瑞峰

年龄: 51 岁

性别: 女

检查设备: Vivid E95

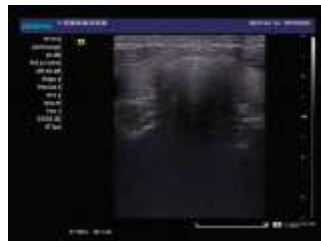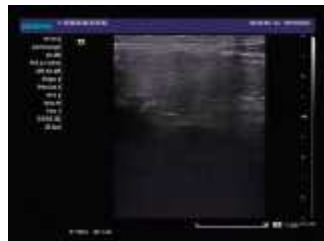体检号: 450893

申请医院: 本院

体检科室: 体检科

检查部位: 甲状腺彩超

经典图像:



影像所见:

甲状腺双侧叶形态正常, 包膜完整, 实质回声均匀, CDFI: 未见异常血流信号。
双侧颈部未见明显肿大淋巴结。

影像诊断:

甲状腺双侧叶未见异常

报告医师: 李菊蓉

检查日期: 2023-10-15

审核医师: 李菊蓉

报告日期: 2023-10-15

超声诊断图文报告

流水号: 2309220786

影像号: 1417243

姓名: 郭瑞峰

年龄: 51 岁

性别: 女

检查设备: Vivid E95

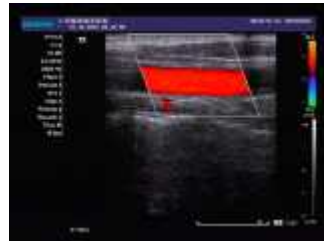
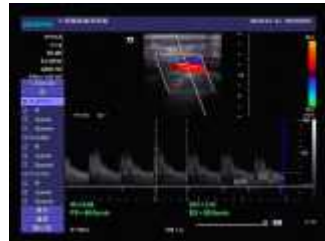
体检号: 450893

申请医院: 本院

体检科室: 体检科

检查部位: 颈部血管彩超

经典图像:



影像所见:

右锁骨下动脉起始处、双侧颈总动脉、颈内、颈外动脉起始段内中膜不增厚, 内壁欠光滑, 管壁未见明确强回声斑。CDFI: 血流充盈好。PW: 频谱形态正常。

双侧椎动脉走行正常, 椎动脉内径正常, 管壁不厚, 管腔内为无回声, CDFI: 血流充盈好。PW: 频谱正常。

	内径 mm	流速 cm/s	RI
左侧椎动脉	3.1	56.0	0.64
右侧椎动脉	3.2	48.8	0.68

影像诊断:

双侧颈动脉、椎动脉未见明显异常

报告医师: 李菊蓉

检查日期: 2023-10-15

审核医师: 李菊蓉

报告日期: 2023-10-15

超声诊断图文报告

流水号: 2309220786

影像号: 1417248

姓名: 郭瑞峰

年龄: 51 岁

性别: 女

检查设备: Vivid E95

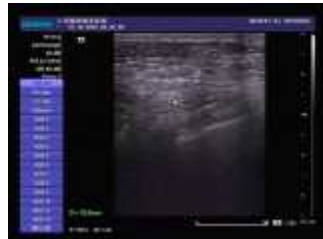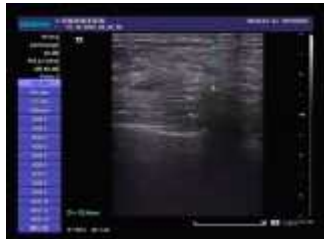体检号: 450893

申请医院: 本院

体检科室: 体检科

检查部位: 乳腺彩超

经典图像:



影像所见:

双侧乳腺腺体层次清晰, 右乳腺体厚 1.1cm, 左乳腺体厚 1.0cm, 乳导管未见扩张, 未见明显占位性病变, CDFI: 未见异常血流信号。

双侧腋下未见明显肿大淋巴结。

影像诊断:

双侧乳腺未见明显异常

报告医师: 李菊蓉

检查日期: 2023-10-15

审核医师: 李菊蓉

报告日期: 2023-10-15

超声诊断图文报告

流水号: 2309220786

影像号: 1417253

姓名: 郭瑞峰

年龄: 51 岁

性别: 女

检查设备: Vivid E95

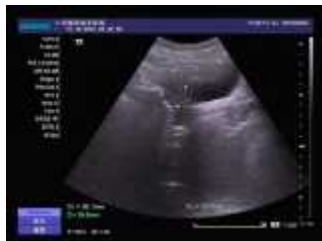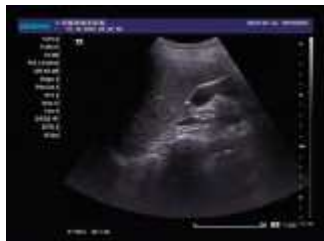体检号: 450893

申请医院: 本院

体检科室: 体检科

检查部位: 全腹彩超

经典图像:



影像所见:

肝脏大小形态正常, 包膜光滑完整, 实质回声均匀, 肝内管道系统走行清晰, 门静脉及肝内胆管不扩张。

胆囊大小形态正常, 壁不厚、光滑, 囊内透声好, 肝外胆管不扩张。

胰腺大小形态正常, 实质回声均匀, 主胰管不扩张。

脾脏大小形态正常, 实质回声均匀, 脾门静脉不宽。

双肾大小形态正常, 皮髓质分界清晰, 集合系统未见分离, 双侧输尿管未见扩张。

膀胱充盈佳, 未见明显异常。

绝经后子宫, 大小约 3.5*2.4*3.3cm, 肌壁回声均匀, 内膜呈线状, 宫颈厚约 2.5cm, 双侧附件区未见异常。

影像诊断:

肝、胆、脾、胰、双肾、子宫、双侧附件区未见明显异常

报告医师: 李菊蓉

检查日期: 2023-10-15

审核医师: 李菊蓉

报告日期: 2023-10-15