



2309220775

大同瑞慈健康体检

报 告 册

体检编号	450882	工号	274
姓名	梅雪峰		
性别	男	年龄	52岁
单位	中国银行大同分行		
部门	中国银行大同分行		
联系电话	15635206688		
体检日期	2023-11-18		

尊敬的梅雪峰先生您好！

首先，瑞慈健康体检全体员工欢迎您的光临，并对您的信任表示衷心的感谢！

您于 2023-11-18 （体检编号：450882）完成健康检查，本机构的各科医生已根据您的体检项目及结果，汇总成此份健康体检报告，并经总检医生审核。据此提出对您健康状况的综合分析及建议。

瑞慈健康体检倡导“大健康、大康复”，提出“健康是第一财富（Rich）”的人文理念。希望您仔细阅读并妥善地保管此份健康体检报告，并认真关注报告中的提示与建议，若您对报告内容有任何疑问，可直接与瑞慈健康体检客服部联系，进一步咨询。

健康体检咨询电话：**0352-2824444**

客户服务咨询电话：**0352-2830597**

400-6112995

瑞慈健康体检报告由下列内容组成：

第一部分：主检报告

第二部分：分科分项结果

第三部分：检验报告

第四部分：附表

主检报告

检查综述

- 【眼科】 (1) 左眼视力下降 (2) 右眼视力下降
- 【血常规（五分类）】 白细胞(WBC)偏高($10.65 \times 10^9/L$) 中性粒细胞绝对值(GR#)偏高($6.87 \times 10^9/L$) 红细胞压积(HCT)偏高(50.1%) 大血小板比率偏高(45.1%)
- 【血脂四项】 甘油三酯(TG)偏高(2.03 mmol/L)
- 【心肌酶谱】 乳酸脱氢酶(LDH)偏高(264.00 U/L)
- 【尿液分析+尿沉渣】 隐血(ERY)+- 鳞状上皮细胞偏高(1 /HP) 粘液丝偏高(1 /HP)
- 【心电图】 1. 窦性心律 2. 心电图轴右偏
- 【颈部血管彩超】 右锁骨下动脉起始处粥样斑块形成
- 【全腹彩超】 1. 脂肪肝(轻度) 2. 肝囊肿
- 【耳鼻喉科】 双耳聋

医生建议

【视力下降】：

(1) 视力下降是由角膜白斑或角膜炎、晶状体混浊、眼底疾病、屈光不正等原因引起，建议眼科诊断治疗。

【大血小板比率偏高】：

(1) 供内科结合临床参考。

【红细胞压积(HCT)偏高】：

- (1) 供内科结合临床参考。
- (2) 如果明显升高，复查血常规。

【白细胞(WBC)偏高】：

- (1) 白细胞是机体防御系统的重要组成部分。白细胞通过不同的方式、不同的机制消灭病原体、消除过敏原和参与免疫反应产生的抗体等。
- (2) 升高多见于细菌感染，明显升高也可见于某些血液病、急性出血等。建议复查全血细胞分析，内科咨询，待排感染性疾病，进一步明确诊断，结合临床诊治。
- (3) 复查血常规。
- (4) 若明显升高，请抗感染治疗。

【中性粒细胞绝对值(GR#)偏高】：

(1) 结合白细胞计数，供内科临床参考。

【甘油三酯(TG)偏高】：

- (1) 甘油三酯是甘油和脂肪酸所构成的有机化合物，甘油三酯测定是脂类代谢的重要指标之一。
- (2) 甘油三酯增高与冠心病的发生有着重要的相关性，随年龄增大而有上升的趋势，其增高最常见于高脂和过量糖类饮食、肥胖等。

- (3)甘油三酯主要功能是为机体提供能量，其正常值在 0.7-1.7mmol/L 之间，1.7-2.29mmol/L 为边缘增高，提示应该注意饮食和运动了。
- (4)甘油三酯大于 2.3mmol/L，就称为高甘油三酯血症。甘油三酯增高虽然不会直接导致血管斑块的形成，但也会间接引起心脑血管疾病风险增加，同时，当甘油三酯大于 5.6mmol/L 时，还会增加急性胰腺炎的风险，所以降低甘油三酯的基础主要是控制饮食，饮食控制不佳可以选择药物治疗。
- (5)生活方式的干预是控制甘油三酯水平升高的基础，包括减重，增加运动量，限制酒精摄入以及避免食用果糖和高碳水化合物食物。多食蔬菜水果，定期复查。
- (6)明显增高者在医师的指导下使用降脂药物治疗，首选他汀和贝特类药物。

【乳酸脱氢酶(LDH)偏高】：

- (1)建议内科结合临床参考。
- (2)(1)主要见于心肌梗塞,肝脏疾病,如肝炎、肝癌、肝硬化、黄疸等,肺梗塞,骨骼肌损伤,进行性肌萎缩,某些恶性肿瘤,血液病,如白血病、贫血、恶性淋巴瘤等等; (2)建议往内科复诊,定期复查。

【鳞状上皮细胞偏高】：

- (1)在生理情况下,机体正常的新陈代谢都会引起鳞状上皮细胞的脱离,这是一种正常的机体现象。如果长时间出现鳞状上皮细胞偏高的现象时,则有可能是尿路感染、泌尿系统结石等因素导致,应及时往泌尿外科进一步诊断治疗。

【粘液丝偏高】：

- (1)尿常规中粘液丝是由尿路中细胞分泌出来的,在有尿路感染时分泌会明显增多,且伴有炎症细胞的出现。
- (2)粘液丝偏高,可分为生理性偏高和病理性偏高两种,生理性偏高一般是由于喝水较少导致的尿液浓缩,一般在喝水后就能达到稀释的效果。
- (3)病理性的粘液丝偏高是由于泌尿系炎症或者是前列腺炎导致的,需要注意观察,多喝水,同时有白细胞等炎症细胞增多时,应及时服用抗感染药物治疗。如果仅有粘液丝的增多而没有白细胞等炎症细胞增多时,尿路有炎症的可能性不大。
- (4)建议平时饮食注意清淡,多喝水,少吃油腻和辛辣的食物,要注意个人清洁卫生,勤洗阴部,注意休息。

【隐血(ERY)++】：

- (1)尿隐血可分为肉眼血尿和镜下血尿。肉眼血尿是指肉眼能见到血色的尿,尿液呈洗肉水色或血色,通常在1000ml尿中含有1ml血液即肉眼可见。镜下血尿是指尿的颜色正常,通过显微镜可以观察到尿液中含红细胞,通常离心沉淀后的尿液镜检每高倍视野有红细胞3个以上。
- (2)尿隐血是泌尿系疾病常见的症状之一,生理情况下女性生理期、运动后等都可以引起,病理情况下大多是由泌尿系统疾病引起,如泌尿系炎症、尿路结石等,也有一些血尿是由全身性疾病或泌尿系统邻近器官所致。
- (3)需要指出的是:尿液呈红色并不都是血尿,有些药物、食物都能使尿液呈红色、橙色或褐色;由于严重创伤、错误输血等大量红细胞或组织破坏,也可导致血红蛋白或肌红蛋白尿。
- (4)建议往泌尿外科进一步复查,以明确诊断。

【心电图右偏】：

- (1)生理情况下可见于瘦长体型者。病理情况下可见于各种原因引起的右室肥厚、右束支、左后分支传导阻滞、肺气肿。
- (2)无症状者无需特殊治疗,可定期复查心电图。有症状(心悸、心慌、胸闷)者,请往心内科结合临床治疗。定期复查。

【右锁骨下动脉起始处粥样斑块形成】：

- (1)颈动脉斑块是动脉硬化后,血管里面的垃圾沉淀在血管壁形成。斑块又分为硬斑和软斑两种。硬斑比较稳定,不容易脱落,软斑不稳定,容易破裂脱落,从而形成血管栓塞。
- (2)建议:1.减低胆固醇水平。2.减低高血糖、高血压等高危因素,将血压、血糖控制在理想水平。3.积极进行生活干预,控制饮食,改善饮食结构,适量增加运动,戒烟限酒。4.必要时药物治疗。

【肝囊肿】：

- (1)肝囊肿，通俗说就是肝脏中的水泡。绝大多数的肝囊肿都是先天性的，即因先天发育的某些异常导致了肝囊肿形成。
- (2)肝囊肿病因大多数系肝内小胆管发育障碍所致,单发性肝囊肿的发生是由于异位胆管造成。肝囊肿生长缓慢,所以可能长期或终生无症状，其临床表现也随囊肿位置、大小、数目以及有无压迫邻近器官和有无并发症而异。
- (3)肝囊肿是一种较常见的肝脏良性疾病，一般没有什么症状，也不会影响肝功。5CM以下的肝囊肿一般不需要特殊治疗。当囊肿长大到一定程度，可能会压迫胃肠道而引起症状，如上腹不适饱胀；也有因囊肿继发细菌感染而有腹痛、发热的。
- (4)肝囊肿首次发现，建议作MRI或CT检查，除外肝内其它占位性病变。
- (5)过大的肝囊肿，对肝脏本身或周围的器官有压迫症状的，或有炎症的，往外科治疗。
- (6)已确诊为肝囊肿，动态观察，定期B超检查进行对照，监测囊肿大小。
- (7)解除顾虑和紧张情绪，保持良好心态，切忌大怒。
- (8)多食新鲜蔬菜和水果，保持大便通畅，防止便秘；保证营养，宜食清淡富含蛋白质的食物为主；限制饮酒。
- (9)不宜剧烈运动，防止过度用力，以免增加腹腔压力。
- (10)如有症状请及时就诊。

【脂肪肝】：

- (1)脂肪肝是指肝脏被脂肪浸润，为一种多病因引起的获得性疾病。
- (2)脂肪肝是以肝细胞脂肪变性和脂肪蓄积为病理特征，最常见易患因素有超重或肥胖、进食油腻食物、高脂血症（尤其甘油三酯升高）、营养失调（营养过量或不足）、饮酒、高脂血症、少运动、糖耐量异常、减肥造成体重急剧下降、营养不良、中毒和药物等。
- (3)当肝内脂类（主要为甘油三酯）含量超过肝重的5%时为脂肪肝。脂肪肝是一个常见的临床现象，不是一个独立性的疾病。
- (4)值得注意的是，过多的脂肪在肝组织、肝细胞内浸润，引起肝细胞肿大，严重可致肝硬化。脂肪肝是可逆性的，合理饮食、运动及治疗后可恢复。
- (5)合理控制饮食，控制总摄入量，低盐、低脂和低糖类饮食，少吃动物内脏，多吃蔬菜水果；
- (6)控制危险因素，如控制体重、改善胰岛素抵抗、调整血脂紊乱，戒酒、戒烟，坚持长期有氧运动，加强体育锻炼；
- (7)定期复查腹部彩超、血脂、肝功能。

【双耳聋】：

- (1)建议耳鼻喉科诊断治疗

汇总医生： 樊兴国

主检日期： 2023-11-20

主检医生：

分科结果

身高、体重、血压

项目名称	检查结果	项目名称	检查结果
身高	169cm	体重	68kg
血压	138/85mmHg		

***小结：**

未见异常

操作员：赵婉如

检查日期：2023-11-19

检查医生：名燕凌

内科

项目名称	检查结果	项目名称	检查结果
心率	78 次/min	心律	齐
心脏杂音	无	心界	正常
肺部	正常	呼吸音	呼吸音清
啰音	未闻及	叩诊	叩诊呈清音
腹部触诊	腹部平软	发育	正常
肝胆	肋下未触及	脾脏	肋下未触及
双肾	无叩击痛	肠鸣音	正常
营养	良好	神经系统	正常
生理反射	生理反射存在	病理反射	病理反射未引出
颅神经	正常	运动功能	正常
深浅感觉	正常	其它	无异常发现
既往史	无		

***小结：**

未见异常

操作员：名燕凌

检查日期：2023-11-18

检查医生：名燕凌

外科（男）

项目名称	检查结果	项目名称	检查结果
皮肤	正常	甲状腺	无肿大
脊椎	无畸形	浅表淋巴结	无肿大
肛门	拒检	前列腺	未检
泌尿外生殖器	正常	四肢关节	未见异常
腹股沟	未见异常	足背动脉	正常
紫绀	无	色素沉着	无
脱毛	无	脱色	无
浮肿	无	皮下结节	无
头颅	正常	颈部	正常
乳腺	正常	脊柱	正常
直肠	未检	皮肤黄疸	无
四肢	活动正常	其他	无

*小结:

未见异常

操作员：谷岱清

检查日期:2023-11-18

检查医生：谷岱清

眼科

项目名称	检查结果	项目名称	检查结果
视力(左)	0.25	视力(右)	0.4
辨色力	正常	眼睑	正常
结膜	正常	泪器	正常
角膜	正常	虹膜	正常
瞳孔	正常	晶状体	正常
玻璃体	正常	眼底	未见异常

*小结:

(1) 左眼视力下降

(2) 右眼视力下降

操作员：田野青 检查日期:2023-11-18 检查医生：田野青

耳鼻喉科

项目名称	检查结果	项目名称	检查结果
听力(左)	耳聋	听力(右)	耳聋
外耳道	正常	鼓膜	正常
鼻窦	正常	鼻中隔	正常
鼻腔	正常	扁桃体	无肿大
嗅觉	正常	咽喉	正常

*小结:

双耳聋

操作员：王存宝 检查日期:2023-11-18 检查医生：王存宝

检验报告

血流变

项目名称	检查结果	单位	参考值	提示
全血粘度高切 200/s	4.45	mpas	3.53--4.65	
全血粘度中切 100/s	4.75	mpas	3.6--4.9	
全血粘度中切 50/s	5.20	mpas	4.7--5.9	
全血还原粘度高切	5.93	mpas	3.66--8.48	
全血还原粘度低切	34.56	mpas	31.8--50.2	
血浆粘度	1.49	mpas	1.26--1.70	
血沉(ESR)	4.30	mm/h	0--15	
红细胞压积	0.50	L/L	0.40--0.50	
红细胞聚集指数	4.21		3.79--6.05	
红细胞变形指数	0.71		0.51--1.02	
红细胞刚性指数	3.98		2.15--6.73	
血沉方程 K 值	22.26	mm/h	0--77	
全血粘度 1/s	18.77	mpas	17.6--21.3	
全血高切相对指数	2.99		2.08--3.69	
全血低切相对指数	12.60		10.37--16.94	

*小结:

未见异常

操作员：梁可欣 检查日期:2023-11-18 检查医生:陈建国

尿液分析+尿沉渣

项目名称	检查结果	单位	参考值	提示
白细胞尿	0	个/ul	0--13	
上皮细胞(EC)	1	/HP	0--28	
管型(CAST)	0	个/ul	0--1	

霉菌(尿)	0	/HP	0--0	
结晶	0	/HP	0--10	
透明度(CLA)	清亮			
胆红素(BIL)	-		阴性	
隐血(ERY)	+-		阴性	
小圆上皮细胞(SRC)	0	个/ul	0--0	
维生素 C	-		阴性	
异常红细胞	0	个/ul	0--3	
红细胞(正常)	3	个/ul	0--6	
鳞状上皮细胞	1	个/ul	0--0	↑
粘液丝	1	个/ul	0--0	↑
颜色(Colour)	淡黄色			
尿葡萄糖(GLU)	-		阴性	
酮体(KET)	-		阴性	
比重(SG)	1.015		1.003--1.030	
酸碱度(PH)	6.0		4.5--8.0	
尿蛋白质(PRO)	-		阴性	
尿胆原(URO)	-		阴性	
亚硝酸盐(NIT)	-		阴性	
红细胞(尿)(RBC)	3	个/ul	0--6	
尿白细胞(LEU)	-		阴性	

***小结:**

隐血(ERY)+- 鳞状上皮细胞偏高(1 /HP) 粘液丝偏高(1 /HP)

操作员：李佳敏 检查日期:2023-11-18 检查医生:陈建国

肝功七项

项目名称	检查结果	单位	参考值	提示
总蛋白(T PROT)	69.3	g/L	65--85	

白蛋白(ALB)	48.40	g/L	40--55	
球蛋白(GLB)	20.90	g/L	15--35	
白蛋白/球蛋白(ALB/GLB)	2.32		1.0--2.5	
总胆红素(TBIL)	16.70	umol/L	0--26	
丙氨酸氨基转移酶(ALT)	44.00	U/L	9--50	
门冬氨酸氨基转移酶(AST)	24.00	U/L	15--40	

***小结:**

未见异常

操作员：刘慧芳 检查日期:2023-11-18 检查医生:陈建国

心肌酶谱

项目名称	检查结果	单位	参考值	提示
乳酸脱氢酶(LDH)	264.00	U/L	120--250	↑
肌酸激酶(CK)	117.00	U/L	50--310	
肌酸激酶同工酶(CK-Mb(M))	14	U/L	0--25	
高敏肌钙蛋白(Tnl)	6.88	pg/ml	0--46.47	

***小结:**

乳酸脱氢酶(LDH)偏高(264.00 U/L)

操作员：刘慧芳 检查日期:2023-11-18 检查医生:陈建国

血常规（五分类）

项目名称	检查结果	单位	参考值	提示
白细胞(WBC)	10.65	10 ⁹ /L	3.5--9.5	↑
淋巴细胞绝对值(LY#)	3.13	10 ⁹ /L	1.1--3.2	
淋巴细胞百分比(LY%)	29.4	%	20--50	
中性粒细胞绝对值(GR#)	6.87	10 ⁹ /L	1.8--6.3	↑
中性粒细胞百分比(GR%)	64.4	%	40--75	

嗜碱性粒细胞绝对值(BA#)	0.05	10 ⁹ /L	0--0.06	
嗜碱性粒细胞百分比 (BA%)	0.5	%	0--1.0	
嗜酸性粒细胞绝对值(EO#)	0.04	10 ⁹ /L	0.02--0.52	
嗜酸性粒细胞百分比 (EO%)	0.4	%	0.4--8.0	
血小板(PLT)	189	10 ⁹ /L	125--350	
血小板分布宽度(PDW)	16.6	%	15--17	
平均血小板体积(MPV)	12.7	fl	6.0--14.0	
血小板压积(PCT)	0.239	%	0.11--0.28	
红细胞(RBC)	5.45	10 ¹² /L	4.3--5.8	
血红蛋白	165	g/L	130--175	
红细胞压积(HCT)	50.1	%	40--50	↑
红细胞平均体积(MCV)	92.1	fl	82--100	
平均血红蛋白含量(MCH)	30.4	pg	27--34	
平均血红蛋白浓度(MCHC)	330	g/L	316--354	
单核细胞绝对值(MO#)	0.56	10 ⁹ /L	0.1--0.60	
单核细胞百分比(MO%)	5.3	%	3--10	
红细胞分布宽度标准差 (RDW-SD)	46.4	fl	35--56	
红细胞分布宽度变异系数 (RDW-CV)	13.3	%	10.6--16.6	
大血小板比率	45.1	%	11--45	↑
大血小板数目	85	10 ⁹ /L	30--90	
未成熟粒细胞数目	0.08	10 ⁹ /L	0--999	
未成熟粒细胞百分比	0.8	%	0--100	
有核红细胞数目	0.000	10 ⁹ /L	0--9999	
有核红细胞百分比	0.00	/100WBC	0--9999	

*小结:

白细胞(WBC)偏高($10.65 \times 10^9/L$) 中性粒细胞绝对值(GR#)偏高($6.87 \times 10^9/L$) 红细胞压积(HCT)偏高(50.1%) 大血小板比率偏高(45.1%)

操作员：余雅倩 检查日期：2023-11-18 检查医生：陈建国

肾功三项

项目名称	检查结果	单位	参考值	提示
肌酐(CREA)	67.00	umol/L	57--97	
尿酸(UA)	385.00	umol/L	200--420	
尿素测定(Urea)	5.50	mmol/L	3.1--8.0	

***小结：**

未见异常

操作员：刘慧芳 检查日期：2023-11-18 检查医生：陈建国

空腹血糖

项目名称	检查结果	单位	参考值	提示
葡萄糖(GLU)	5.01	mmol/L	3.89--6.1	

***小结：**

未见异常

操作员：刘慧芳 检查日期：2023-11-18 检查医生：陈建国

血脂四项

项目名称	检查结果	单位	参考值	提示
动脉硬化指数	1.42		1.31--3.19	
总胆固醇(CHOL)	3.44	mmol/L	2.59--5.2	
甘油三脂(TG)	2.03	mmol/L	0.7--1.7	↑
低密度脂蛋白(LDL)	1.42	mmol/L	0--4.13	
高密度脂蛋白(HDL)	1.00	mmol/L	0.77--1.55	

***小结：**

甘油三脂(TG)偏高(2.03 mmol/L)

操作员：刘慧芳 检查日期:2023-11-18 检查医生:陈建国

大同瑞慈康复医院 12导联心电图报告

梅雪峰 男 52岁 体检号:450882

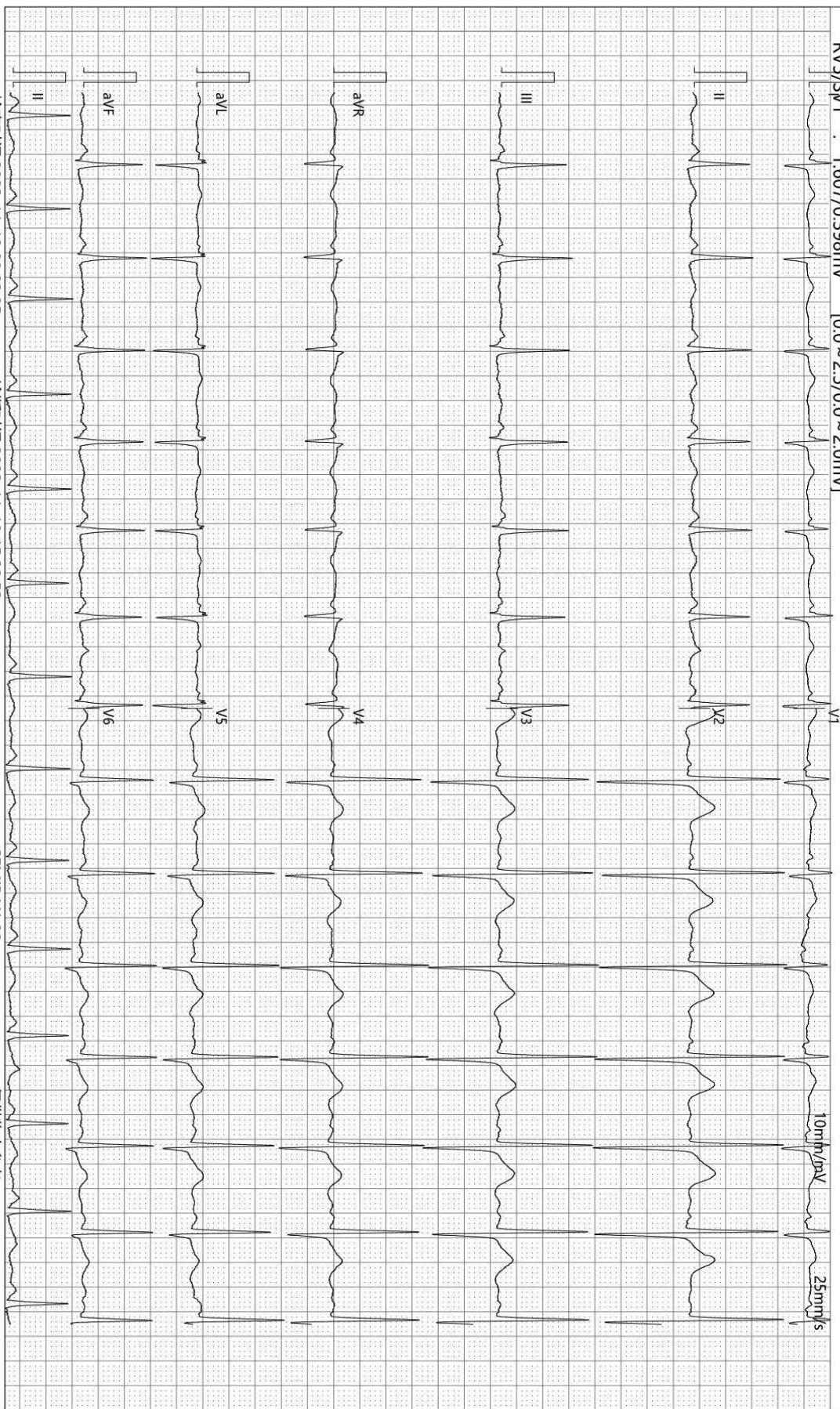
病床号:

诊断结果:

- 1.窦性心律
- 2.心电图右偏

诊断医生:

HR	: 80bpm	[60 ~ 100bpm]
P	: 100ms	[0 ~ 110ms]
PR	: 124ms	[120 ~ 200ms]
QRS	: 92ms	[60 ~ 100ms]
QT/QTc	: 399/463ms	[320 ~ 440/0 ~ 450ms]
P/QRS/T	: 63/93 / 9deg.	[0 ~ 75/-30 ~ 90/0 ~ 75deg]
RV5/SV1	: 1.607/0.398mV	[0.0 ~ 2.5/0.0 ~ 2.0mV]



检查时间:2023-11-18 09:23:25

诊断时间:2023-11-18 15:32:53

SEMIP V1 90

仅供临床参考

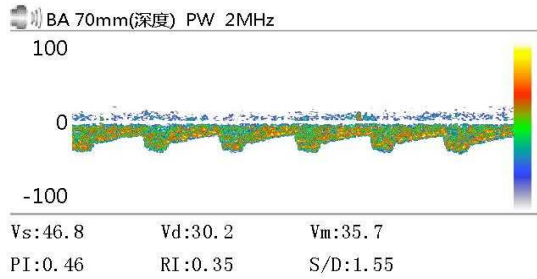
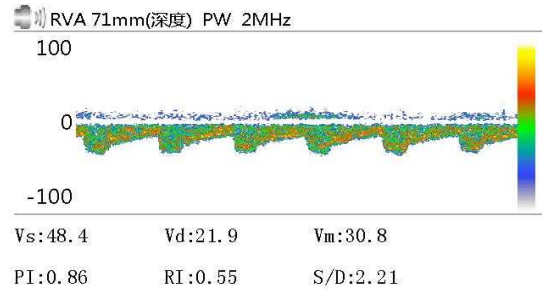
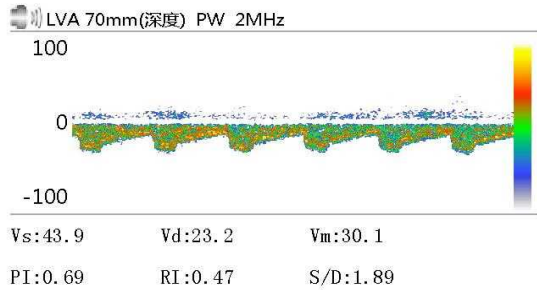
Text



大同瑞慈健康体检

颅内多普勒血流图 (TCD) 检查报告单

姓名: 梅雪峰 性别: 男 年龄: 52 岁 检查号: 2309220775
 申请科室: 体检科 申请医师: 李菊蓉 检查类型: 颅内血管 床号:



Vs: Vd: Vm:
 PI: RI: S/D:

Vs: Vd: Vm:
 PI: RI: S/D:

Vs: Vd: Vm:
 PI: RI: S/D:

医生意见

结论: 椎-基底动脉脑血管超声未见异常。

李菊蓉

检查日期: 2023-11-18

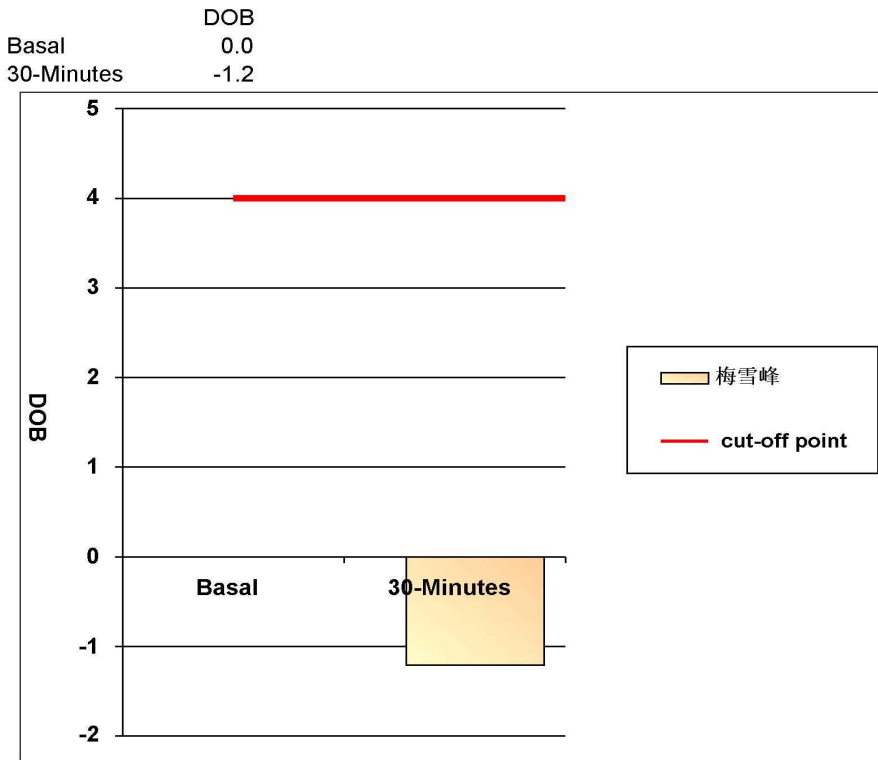
本报告单仅提供临床参考

大同瑞慈健康体检

¹³C呼气试验检验报告

患者姓名	梅雪峰	年龄	52	性别	男
患者 ID	2309220775	日期	2023年11月19日	联系电话	
申请医生		备注		设备型号	YH08

¹³C呼气试验



阳性参考值 (Delta Over Baseline(DOB)):

30分钟的DOB值:	≥ 4.0	阳性+
	< 4.0	阴性-

检测结果: **DOB= -1.2** **阴性-**

结论: 您本次检测结果为阴性, 正常, 无感染

检测医生: 曹居杰

大同瑞慈健康体检

骨密度检测报告

受检者信息

受检者ID: 2309220775
姓名: 梅雪峰
出生年月日: 1971/5/19

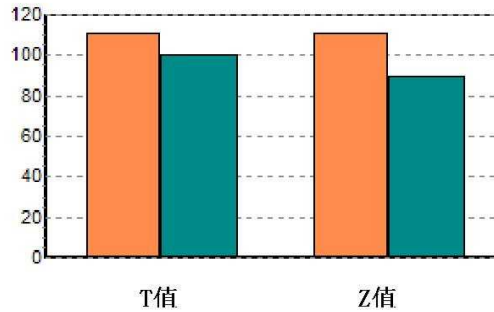
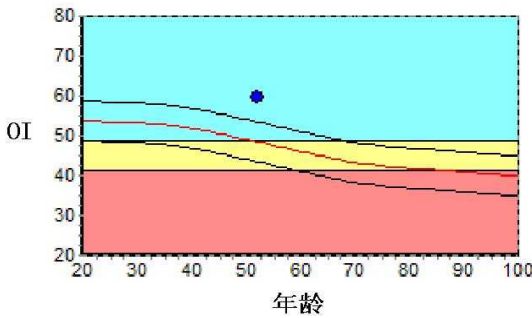
年龄: 52
性别: 男
测定部位(右/左): 右

测定结果

测定日期: 2023/11/18 9:39:03

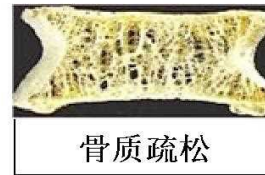
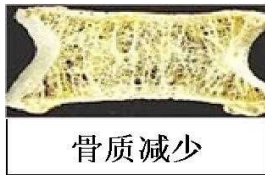测试编号: 1/1

■ 受测者 ■ 平均值



数据库:	Asia	成人比:	110.7	%
OI:	59.6	同龄比:	123.0	%
SOS:	1378.6 m/s	OPR:	N/A	%
T值:	1.15			
Z值:	2.24			

结果分析



注解

以上结论仅供参考

科室:

医生签名:

医院地址 大同瑞慈健康体检
地址 大同市平城区魏都大道79号

联系电话 0352-2824444
操作者 名燕凌

双源 CT 诊断图文报告

流水号: 2309220775

影像号: CT20231118038

姓名: 梅雪峰

年龄: 52 岁

性别: 男

检查设备: 西门子量子双源 CT

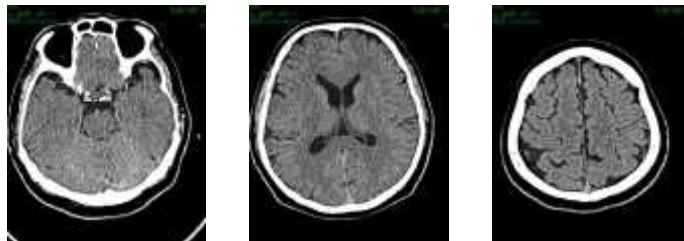体检号: 450882

申请医院: 本院

体检科室: 体检科

检查部位: 脑部双源 CT

经典图像:



影像所见:

颅脑结构双侧对称, 脑实质内未见异常密度。中线结构居中。脑沟、裂、池及脑室系统等未见异常。

影像诊断:

颅脑未见明显异常

报告医师: 剧艳军

检查日期: 2023-11-18

审核医师: 剧艳军

报告日期: 2023-11-18

双源 CT 诊断图文报告

流水号: 2309220775

影像号: CT20231118039

姓名: 梅雪峰

年龄: 52 岁

性别: 男

检查设备: 西门子量子双源 CT

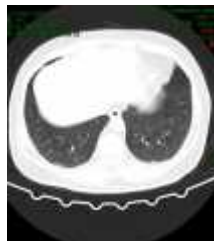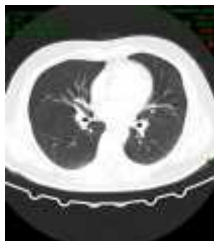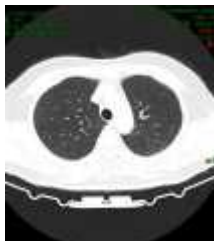体检号: 450882

申请医院: 本院

体检科室: 体检科

检查部位: 肺部双源 CT

经典图像:



影像所见:

胸廓对称, 骨性肋骨完整, 胸壁软组织结构良好, 两肺支气管血管纹理走行分布良好, 支气管束结构清晰, 双肺通气良好。肺门结构未见异常。纵隔无偏移, 段以上支气管通畅。心影及大血管形态结构正常, 纵隔内未见肿大淋巴结。胸膜未见异常。

影像诊断:

胸部未见明显异常

报告医师: 剧艳军

检查日期: 2023-11-19

审核医师: 剧艳军

报告日期: 2023-11-19

超声诊断图文报告

流水号: 2309220775

影像号: 1452609

姓名: 梅雪峰

年龄: 52 岁

性别: 男

检查设备: Vivid E95

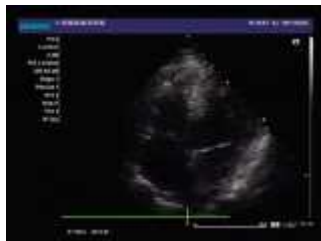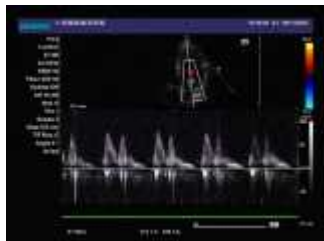
体检号: 450882

申请医院: 本院

体检科室: 体检科

检查部位: 心脏彩超

经典图像:



影像所见:

超声测量 (单位: mm)

升主动脉内径 29 (32±3mm)

左房内径 35 (35mm)

室间隔 10 (8-11mm)

左室内径 46 (47±4mm)

左室后壁 10 (8-11mm)

EF68% (50-80%)

右室内径 25 (36±4mm)

右房内径 28 (36±4mm)

FS39% (28-41%)

主肺动脉内径 20 (23±3mm)

升主动脉内径正常, 心脏各腔室大小正常, 室间隔厚度正常, 左室壁未见明显节段性运动异常, 各瓣膜及启闭功能未见明显异常, 舒张期二尖瓣口血流频谱 E/A>1, 心包腔未见积液。

影像诊断:

心脏结构及功能未见明显异常

报告医师: 李菊蓉

检查日期: 2023-11-18

审核医师: 李菊蓉

报告日期: 2023-11-18



大同市医学影像研究中心

注: 本报告仅供临床医生参考!

地址: 大同市魏都大道 79 号。若有疑问, 请致电: 0352-2830580

超声诊断图文报告

流水号: 2309220775

影像号: 1452611

姓名: 梅雪峰

年龄: 52 岁

性别: 男

检查设备: Vivid E95

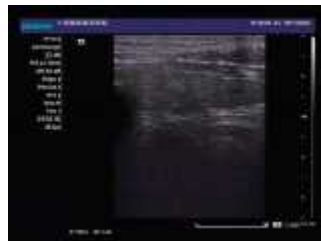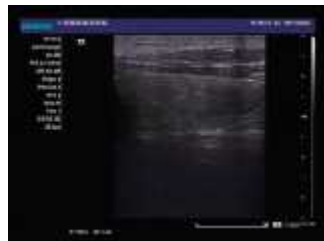体检号: 450882

申请医院: 本院

体检科室: 体检科

检查部位: 甲状腺彩超

经典图像:



影像所见:

甲状腺双侧叶形态正常, 包膜完整, 实质回声均匀, CDFI: 未见异常血流信号。
双侧颈部未见明显肿大淋巴结。

影像诊断:

甲状腺双侧叶未见异常

报告医师: 李菊蓉

检查日期: 2023-11-18

审核医师: 李菊蓉

报告日期: 2023-11-18

超声诊断图文报告

流水号: 2309220775

影像号: 1452616

姓名: 梅雪峰

年龄: 52 岁

性别: 男

检查设备: Vivid E95

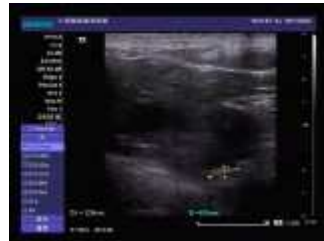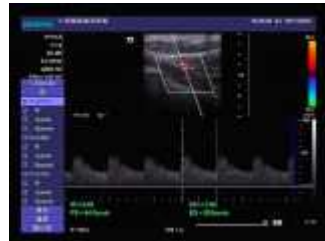体检号: 450882

申请医院: 本院

体检科室: 体检科

检查部位: 颈部血管彩超

经典图像:



影像所见:

右锁骨下动脉起始处探及混合回声斑, 大小约 2.3*6.3mm。双侧颈总动脉、颈内、颈外动脉起始段内中膜不增厚, 内壁欠光滑, 管壁未见明确强回声斑。CDFI: 血流充盈好。PW: 频谱形态正常。

双侧椎动脉走行正常, 椎动脉内径正常, 管壁不厚, 管腔内为无回声, CDFI: 血流充盈好。PW: 频谱正常。

	内径 mm	流速 cm/s	RI
左侧椎动脉	3.2	54.3	0.62
右侧椎动脉	3.3	48.2	0.68

影像诊断:

右锁骨下动脉起始处粥样斑块形成

报告医师: 李菊蓉

检查日期: 2023-11-18

审核医师: 李菊蓉

报告日期: 2023-11-18

超声诊断图文报告

流水号: 2309220775

影像号: 1452656

姓名: 梅雪峰

年龄: 52 岁

性别: 男

检查设备: Vivid E95

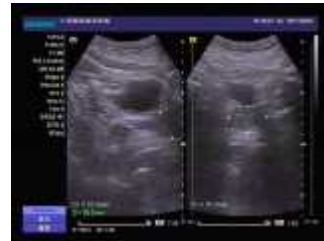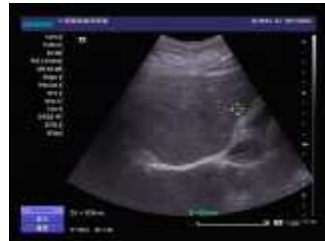体检号: 450882

申请医院: 本院

体检科室: 体检科

检查部位: 全腹彩超

经典图像:



影像所见:

肝脏大小形态正常,包膜光滑完整,肝内探及囊性回声,大小约 1.0*0.9cm,边界清,内透声好,余实质回声细腻增强,肝内管道系统走行欠清晰,门静脉及肝内胆管不扩张。

胆囊大小形态正常,壁不厚、光滑,囊内透声好,肝外胆管不扩张。

胰腺大小形态正常,实质回声均匀,主胰管不扩张。

脾脏大小形态正常,实质回声均匀,脾门静脉不宽。

双肾大小形态正常,皮髓质分界清晰,集合系统未见分离,双侧输尿管未见扩张。

膀胱充盈尚可,壁光滑,内清晰。

前列腺形态正常,大小约 2.9*3.7*2.5cm,实质回声欠均匀。

影像诊断:

1. 脂肪肝 (轻度)
2. 肝囊肿

报告医师: 李菊蓉

检查日期: 2023-11-18

审核医师: 李菊蓉

报告日期: 2023-11-18