



2309220771

大同瑞慈健康体检

报 告 册

体检编号	450878	工号	270
姓名	李磊		
性别	男	年龄	72岁
单位	中国银行大同分行		
部门	中国银行大同分行		
联系电话	18103526985		
体检日期	2023-12-11		

尊敬的 李磊先生 您好！

首先，瑞慈健康体检全体员工欢迎您的光临，并对您的信任表示衷心的感谢！

您于 2023-12-11 （体检编号：450878）完成健康检查，本机构的各科医生已根据您的体检项目及结果，汇总成此份健康体检报告，并经总检医生审核。据此提出对您健康状况的综合分析及建议。

瑞慈健康体检倡导“大健康、大康复”，提出“健康是第一财富（Rich）”的人文理念。希望您仔细阅读并妥善地保管此份健康体检报告，并认真关注报告中的提示与建议，若您对报告内容有任何疑问，可直接与瑞慈健康体检客服部联系，进一步咨询。

健康体检咨询电话：**0352-2824444**

客户服务咨询电话：**0352-2830597**
400-6112995

瑞慈健康体检报告由下列内容组成：

第一部分：主检报告

第二部分：分科分项结果

第三部分：检验报告

第四部分：附表

主检报告

检查综述

- 1、【身高、体重、血压】（1）体重指数 25.48：超重
- 2、【眼科】（1）左眼视力下降 （2）右眼视力下降
- 3、【血常规（五分类）】白细胞(WBC)偏低($3.31 \times 10^9/L$) 嗜酸性粒细胞绝对值(E0#)偏低($0.01 \times 10^9/L$) 血小板(PLT)偏低($120 \times 10^9/L$) 大血小板数目偏低($23 \times 10^9/L$)
- 4、【空腹血糖】葡萄糖(GLU)偏高(9.44 mmol/L)
- 5、【血脂四项】动脉硬化指数偏高(4.74) 高密度脂蛋白(HDL)偏低(0.66 mmol/L)
- 6、【心脏彩超】1.二尖瓣轻度返流 2.左室舒张功能减低
- 7、【甲状腺彩超】双侧颈部多发肿大淋巴结
- 8、【颈部血管彩超】双侧颈动脉多发斑块形成
- 9、【口腔科】（1）左上第二磨牙 左上第一磨牙 左上第二双尖牙 右上第一磨牙 右上第二磨牙 牙齿缺失 精密附着体修复 左上第一双尖牙 左上尖牙 左上侧切牙 左上中切牙 右上中切牙 右上侧切牙 右上尖牙 右上第一双尖牙 左下第一磨牙 左下第二磨牙 右下第一磨牙 右下第二磨牙 右下尖牙 右下侧切牙 右下中切牙 左下中切牙 左下侧切牙 左下尖牙 烤瓷冠修复 左下第二双尖牙 龋齿
（2）牙龈萎缩 牙龈色红，探之出血 （3）牙周：牙结石
- 10、【C13 检测幽门螺杆菌】 阳性+

医生建议

【超重】：

- (1) 体重指数是判断体重超标或偏低的主要指标。体重是反映和衡量一个人健康状况的重要标志之一，过胖和过瘦都不利于健康，身高体重不协调也不会给人以美感。体重的变化，还会直接反映身体长期的热量平衡状态。
- (2) 当需要比较及分析一个人的体重对于不同身高的人所带来的健康影响时，体重指数是一个中立而可靠的指标。其主要适用于需要体重测试、体型肥胖和全身检查的人群。
- (3) 体重指数(BMI)是世界卫生组织推荐的国际统一使用的肥胖分型标准，也是目前国际上常用的衡量人体胖瘦程度以及是否健康的一个标准，其计算方式为： $BMI = \text{体重(千克)} / \text{身高(米} \times \text{米)}$ 。成人的标准值是BMI18.5-23.9之间。低于18.5为体重指数偏低；高于23.9则为体重指数偏高。
- (4) 一般表现为体重超重或肥胖，超重及肥胖会出现一系列代谢性疾病，如高血压、高血糖、高血脂、高尿酸血症等，所以体重指数偏高者一定要注意控制体重。
- (5) 合理控制饮食，食品多样化，食物纤维可适量增加，饮食规律，避免暴饮暴食，低盐、低脂饮食为主，减少高热量食物的摄入。
- (6) 加强体育锻炼，每天最少保持30分钟的中等强度运动。鼓励每天至少快步走6000步比较健康。肥胖患者不适合较剧烈的运动，会加重膝关节的负担，可以选择游泳、划船等对膝关节负荷较小的运动。
- (7) 定期检查血糖、血脂、肝功、肝脏B超等，积极治疗基础性疾病。
- (8) 减少热量摄取及增加热量消耗。强调以健康行为、饮食、运动为主的综合治疗。

【左眼视力下降】：

- (1) 视力下降是由角膜白斑或角膜炎、晶状体混浊、眼底疾病、屈光不正等原因引起，建议眼科诊断治疗。

【右眼视力下降】：

(1) 视力下降是由角膜白斑或角膜炎、晶状体混浊、眼底疾病、屈光不正等原因引起，建议眼科诊断治疗。

【嗜酸性粒细胞绝对值(E0#)偏低】：

(1) 建议内科咨询，定期复查。

【大血小板数目偏低】：

(1) 供内科结合临床参考。

【白细胞(WBC)偏低】：

(1) 白细胞是机体防御系统的重要组成部分。白细胞通过不同的方式、不同的机制消灭病原体、消除过敏原和参与免疫反应产生的抗体等。

(2) 降低可见于病毒感染、伤寒、再障、免疫低下、使用某些药物和爱好运动者，供内科结合临床参考，必要时复查。复查结果如果明显偏低，往内科进一步检查，明确病因，结合临床治疗。

(3) 复查血常规。若持续降低，建议血液科进一步检查，以及升白细胞药物治疗。

【血小板(PLT)偏低】：

(1) 血小板偏低常见于再生障碍性贫血，血小板减少性紫癜，脾功能亢进等。若凝血功能正常，脾脏也不大，需要结合病史或进一步检查才能判断引起血小板减少的原因，但如有任何不适要立即到血液专科就诊。

【葡萄糖(GLU)偏高】：

(1) 正常情况下，人体中糖的分解和合成代谢处于动态平衡，保持相对恒定。血清葡萄糖是指血液中的葡萄糖浓度，是诊断糖尿病最重要检查项目之一。

(2) 空腹血糖偏高可分为生理性偏高（如餐后、高糖饮食、剧烈运动、情绪激动等均可引起一过性增高，经过休息后血糖值可以恢复正常）和病理性增高（如糖尿病、甲状腺功能亢进、库欣综合征等）。

(3) 空腹血糖生理性增高经过调整饮食结构、避免剧烈活动、控制情绪等方式后可自行缓解，血糖值可以恢复正常。

(4) 排除生理性增高因素经复查仍然增高者属于病理性增高，应及时到内分泌科复诊，明确血糖偏高的原因及所患疾病的种类。

(5) 如果是首次检查发现血糖偏高，应及时到医院内分泌科进行详细的检查及正规的治疗。

(6) 已确诊的糖尿病患者，如血糖仍较高则说明血糖控制不佳，应及时到医院内分泌科诊治，修正以往的治疗方案及改变一些不良的生活习惯。

(7) 糖尿病的治疗强调早期治疗、长期治疗、综合治疗和措施个体化，综合防治包括糖尿病教育、饮食治疗、体育锻炼、药物治疗和血糖监测五个方面。

【动脉硬化指数偏高】：

(1) 动脉硬化指数偏高，提示动脉硬化的风险性会更高，也就是心脑血管疾病的发病率会相对较高。建议控制血脂、血糖，少吃油腻食物，多吃蔬菜水果，加强锻炼，减轻体重。

【高密度脂蛋白(HDL)偏低】：

(1) 高密度脂蛋白(HDL)主要在肝脏合成，具有抗动脉粥样硬化的功能，是冠心病的保护因子。高密度脂蛋白(HDL)能将周围组织包括动脉壁内的胆固醇运转到肝脏进行代谢，是一种抗动脉粥样硬化的血浆脂蛋白。

(2) 高密度脂蛋白(HDL)的含量与心血管的发病率和病变程度呈负相关，即高密度脂蛋白(HDL)减低，患冠心病的危险性增加；高密度脂蛋白(HDL)含量增高，患冠心病的危险性降低。

(3) 高密度脂蛋白(HDL)对冠心病的临床诊断是一个重要的参考指标。它的升高是临床冠心病保护因子之一，并能防治和延缓动脉粥样硬化的发展。

(4) 血清中高密度脂蛋白(HDL)的降低，预示着冠心病的出现。临床上常同时测定高密度脂蛋白(HDL)和血清总胆固醇，并根据它们的比值作为冠心病的信息指标。

(5) 高密度脂蛋白(HDL)减少，主要见于冠心病、冠状动脉粥样硬化、高甘油三酯血症、慢性贫血、脑血管病、糖尿病、急慢性肝炎、肝硬化等疾病。

(6)戒烟，增强运动，采用低脂、低糖饮食，少食富含脂肪、胆固醇及饱和脂肪酸的食物，多进食蔬菜、水果、豆制品、粗粮、鱼和高纤维食品。

(7)建议当高密度脂蛋白(HDL)减少时，可参考其他相关指标，积极治疗基础性疾病，往内分泌科复诊。

【左室舒张功能减低】：

(1)左心室舒张功能是指心肌弹性减低，心脏泵血功能减退。其引起原因，一是随着年龄的增长，心肌组织进行性变。其二是由于冠心病、高血压等慢性心肌病变。一般来说没有原发病变及年龄偏大的人员又无症状，不需要特殊处理，建议心内科结合临床考虑。

【二尖瓣轻度返流】：

(1)由于二尖瓣瓣膜轻微的改变而产生二尖瓣相对关闭不全。在很多人中，没有临床症状，只有在做心脏彩超时发现。一般不需要治疗，建议定期复查，必要时心内科结合临床考虑。

【双侧颈部多发肿大淋巴结】：

(1)建议外科诊断治疗。

【双侧颈动脉多发斑块形成】：

(1)颈动脉斑块是动脉硬化后，血管里面的垃圾沉淀在血管壁形成。斑块又分为硬斑和软斑两种。硬斑比较稳定，不容易脱落，软斑不稳定，容易破裂脱落，从而形成血管栓塞。

(2)建议：1.减低胆固醇水平。2.减低高血糖、高血压等高危因素，将血压、血糖控制在理想水平。3.积极进行生活干预，控制饮食，改善饮食结构，适量增加运动，戒烟限酒。4.必要时药物治疗。

【牙齿缺失】：

(1)牙齿缺失常见于龋齿、牙周炎等原因导致的拔除或意外事故所致缺失。中老年患者居多，影响牙齿健康美观。

(2)牙齿缺失可以导致牙列的完整性遭到破坏，若较长时间不修复，邻近的牙齿由于失去了依靠和约束，会变得倾斜，易造成咬颌功能的紊乱。长时间的缺失还会导致牙槽骨的萎缩、咀嚼功能减退、食物嵌塞等不良后果

(3)如果牙齿缺失，应该尽早去口腔医院诊治，最常见的修复方法有三种，即活动义齿、固定义齿、种植义齿。

(4)义齿修复完毕，应定期复查与医疗护理，勤漱口、勤刷牙、避免食用过硬的食物，如果种植牙选择钛种植体，还应注意对钛种植体的保护。

【烤瓷冠修复】：

(1)烤瓷冠一般称为烤瓷牙，这种修复体具有金属的高强度、瓷的美观性和牙齿的逼真性，以及耐磨等优点，对缺失的前牙和后牙的修复，都能达到修复缺失牙理想的功能、形态的目的。

(2)烤瓷冠从结构上分内冠和釉面瓷层，从质地上分为金属内冠和全瓷内冠两种，金属内冠主要以镍铬合金、钴铬合金、钛合金等为代表；全瓷内冠，其主要成分以二氧化锆为主。

(3)牙齿缺损、牙齿排列不齐、牙齿异常变色、种植牙等都可应用烤瓷冠进行修复。

(4)烤瓷冠的制造通俗的说就是给牙齿戴一个套子，在制作之前就需要先将牙齿磨小一圈，然后再套上这个套子，或者说戴上牙冠，以恢复牙齿原来的大小和形态。

(5)烤瓷冠的优点是改善了牙齿的形态和色泽，恢复了正常的咀嚼功能。缺点是在牙体预备时磨除了部分牙体组织，初戴烤瓷冠时，可能会出现冷热敏感，但随着时间推移会逐渐缓解。

(6)注意日常饮食，缓慢进食，避免吃一些过凉过热的食物，少食辛辣刺激性的食物，注意多吃一些清淡的饮食。烤瓷冠毕竟不是真牙，受到过大压力时会碎瓷，所以不要咬太硬的食物。

(7)烤瓷冠与牙齿的接合部位容易聚集菌斑，易形成牙石，此外菌斑长时间的聚集也可导致龋病，所以必须注意保持口腔清洁，牙缝间使用牙线清洁，每天坚持早晚刷牙，勤漱口，定期洁牙。

(8)烤瓷冠修复后如有不适，应及时就医，定期往医院口腔科复查。

【牙结石】：

(1) 牙结石又称牙石，是沉积在牙齿或修复体表面上已经钙化或正在钙化的菌斑或软垢。其开始时是软的，会因逐渐的钙化而变硬。它是由 75% 的磷酸钙，15-25% 的水、有机物、磷酸锰、矿酸钙及微量的钾、钠、铁所构成，并呈现出黄色、棕色或者黑色。

(2) 牙结石通常存在于唾液腺开口处的牙齿表面（例如：下颚前牙的舌侧表面，上颚后牙的颊侧表面）和牙齿的颈部，以及口腔粘膜运动不到的牙齿表面等处。

(3) 牙结石形成后，可伴随牙龈出血、牙龈萎缩、口臭等症状。

(4) 牙结石是牙周病的重要病因，它会不断刺激牙周组织，并且压迫牙龈，影响血液循环，造成牙周组织的细菌感染，形成牙周囊袋，此后更易使食物残渣、牙菌斑、牙结石等的堆积，最终牙周支持组织全部破坏，导致牙齿松动，以至于不得不拔除牙齿。

(5) 早晚刷牙、饭后漱口是防治牙结石形成的最重要措施。应采取正确的竖刷牙法和巴氏刷牙法，纠正横刷牙法。

(6) 多吃富有维生素的粗纤维食物，如肉、蛋、各种蔬菜和水果，充分咀嚼以利于牙面清洁。少吃甜食及黏性很强的食物，不吃零食。

(7) 建议每半年进行一次口腔健康检查，每年进行 2-3 次全口超声波洁牙术，使牙面、牙颈部经常处于洁净状态。

【牙龈色红，探之出血】：

(1) 牙龈的这种情况一般是由于牙结石导致的牙龈局部发炎。

(2) 必须坚持每天认真和合理刷牙（采用竖刷法），彻底清除牙菌斑。要经常检查口腔，保持口腔卫生，防止牙龈出血。

(3) 正确的刷牙方法是：顺着牙齿长轴方向，上牙向下刷，下牙往上刷，每个牙面都要刷到，这样刷牙不仅能把牙刷干净而且对牙龈起到按摩作用，促进牙龈的血液循环。

(4) 建议每半年进行一次口腔健康检查，每年进行 2-3 次全口超声波洁牙术，使牙面、牙颈部经常处于洁净状态。

(5) 注意口腔清洁卫生，养成早晚刷牙，饭后漱口的良好习惯。

(6) 及时治疗牙龈炎，防止炎症侵犯深部牙周组织，形成牙周炎。

(7) 养成清晨排便习惯。进餐要规律，细嚼慢咽，多食蔬菜，如胡萝卜、菠菜、木耳。适量进食水果，如山楂、苹果。男性少抽烟少喝酒。

【龋齿】：

(1) 龋齿是龋病的俗称，它是一种很常见牙体硬组织疾病，是牙齿在以细菌为主的多种外界因素的影响下，牙齿的牙釉质、牙本质或牙骨质发生的一种慢性进行性破坏的疾病。

(2) 临床上常根据龋坏程度分为浅龋、中龋、深龋三个阶段。

(3) 浅龋初期呈现白垩色或黄褐色斑块，窝沟处呈现浸墨状弥散，一般无明显龋洞；后期可出现局限于釉质的浅洞，无自觉症状。

(4) 中龋有明显龋洞，对外界刺激（如冷、热、酸、甜和食物嵌入等）可出现疼痛反应，当刺激源去除后疼痛立即消失，无自发性痛。

(5) 深龋一般表现为大而深或入口小而深层有较为广泛的破坏龋洞，对外界刺激反应较中龋为重，但刺激源去除后，疼痛仍可消失，无自发性痛。

(6) 对于恒牙尚未成洞的浅龋，乳前牙的浅、中龋洞，主要应用药物抑制龋病发展的方法；对已形成实质性缺损的牙齿，一般应去除龋坏组织，行充填术进行治疗。

(7) 早晚刷牙，养成饭后漱口的好习惯。少吃酸性刺激性及含糖分过高的食物，如糖、巧克力、饼干等，临睡前不吃零食。饮食选择富含钙、无机盐等营养食物，尽可能食用高纤维粗糙食物。定期进行口腔检查。

【牙龈萎缩】：

(1) 牙龈生理性萎缩主要是龈缘部分存在异物又长期得不到清理，细菌滋生刺激长期存在所致；另外随着年龄的增长也会或多或少发生萎缩，致使牙龈暴露，这种生理性萎缩，是无需要治疗的。

(2) 炎症性的牙龈萎缩，主要表现为牙龈红肿胀痛，刷牙常见出血，对冷热温度变化及酸性食物等异常敏感，妨碍进食，尤其应该注意防治。

(3) 掌握正确竖刷法的刷牙方法，注意口腔清洁卫生，养成早晚刷牙，饭后漱口的良好习惯。

(4) 定期到医院检查治疗，每年进行 2-3 次全口超声波洁牙术。

(5) 补充维生素 C 等微量元素，多食水果蔬菜，戒烟限酒，避免熬夜的不良生活习惯。

【呼气试验检验报告阳性+】：

(1)提示幽门螺旋杆菌（HP）感染。幽门螺旋杆菌是慢性活动性胃炎的病原菌，是消化道溃疡和胃癌等疾病的重要致病因子。

(2)没有临床症状者（如中上腹不适、饱胀、反酸、恶心等），可暂不进行抗 HP 治疗。如果是 HP 感染的消化性溃疡、慢性胃炎、早期胃癌切除后和需要长期服用非甾体类抗炎药物（如阿司匹林）者，应在专科医生指导下进行抗 HP 治疗。

(3)建议您先进行胃镜检查，或往消化内科咨询，再决定是否进行根除治疗。

汇总医生： 樊兴国

主检日期： 2023-12-12

主检医生：

分科结果

身高、体重、血压

项目名称	检查结果	项目名称	检查结果
身高	156cm	体重	62kg
血压	124/72mmHg		

***小结：**

(1) 体重指数 25.48：超重

操作员：闫辛儿 检查日期：2023-12-11 检查医生：名燕凌

内科

项目名称	检查结果	项目名称	检查结果
心率	70次/min	心律	齐
心脏杂音	无	心界	正常
肺部	正常	呼吸音	呼吸音清
啰音	未闻及	叩诊	叩诊呈清音
腹部触诊	腹部平软	发育	正常
肝胆	肋下未触及	脾脏	肋下未触及
双肾	无叩击痛	肠鸣音	正常
营养	良好	神经系统	正常
生理反射	生理反射存在	病理反射	病理反射未引出
颅神经	正常	运动功能	正常
深浅感觉	正常	其它	无异常发现
既往史	无		

***小结：**

未见异常

操作员：名燕凌 检查日期：2023-12-11 检查医生：名燕凌

外科（男）

项目名称	检查结果	项目名称	检查结果
皮肤	正常	甲状腺	无肿大
脊椎	无畸形	浅表淋巴结	无肿大
肛门	拒检	前列腺	未检
泌尿外生殖器	正常	四肢关节	未见异常
腹股沟	未见异常	足背动脉	正常
紫绀	无	色素沉着	无
脱毛	无	脱色	无
浮肿	无	皮下结节	无
头颅	正常	颈部	正常
乳腺	正常	脊柱	正常
直肠	未检	皮肤黄疸	无
四肢	活动正常	其他	无

***小结:**

未见异常

操作员：谷岱清

检查日期:2023-12-11

检查医生：谷岱清

眼科

项目名称	检查结果	项目名称	检查结果
视力(左)	0.25	视力(右)	0.3
辨色力	正常	眼睑	正常
结膜	正常	泪器	正常
角膜	正常	虹膜	正常
瞳孔	正常	晶状体	正常
玻璃体	正常	眼底	未见异常

***小结:**

(1) 左眼视力下降

(2) 右眼视力下降

操作员：田野青 检查日期:2023-12-11 检查医生：田野青

耳鼻喉科

项目名称	检查结果	项目名称	检查结果
听力(左)	正常	听力(右)	正常
外耳道	正常	鼓膜	正常
鼻窦	正常	鼻中隔	正常
鼻腔	正常	扁桃体	无肿大
嗅觉	正常	咽喉	正常

*小结:

未见异常

操作员：王存宝 检查日期:2023-12-11 检查医生：王存宝

口腔科

项目名称	检查结果	项目名称	检查结果
唇颊	正常	齿	左上第二磨牙&左上第一磨牙&左上第二双尖牙&右上第一磨牙&右上第二磨牙&牙齿缺失&精密附着体修复&左上第一双尖牙&左上尖牙&左上侧切牙&左上中切牙&右上中切牙&右上侧切牙&右上尖牙&右上第一双尖牙&左下第一磨牙&左下第二磨牙&右下第一磨牙&右下第二磨牙&右下尖牙&右下侧切牙&右下

			中切牙&左下中切牙&左下侧切牙&左下尖牙&烤瓷冠修复&左下第二双尖牙&龋齿
牙龈	牙龈萎缩&牙龈色红，探之出血	牙周	牙结石 I 度
舌腭	正常	腮腺	正常
颌下腺	正常	颞下颌关节	正常

***小结：**

(1) 左上第二磨牙 左上第一磨牙 左上第二双尖牙 右上第一磨牙 右上第二磨牙 牙齿缺失精密附着体修复 左上第一双尖牙 左上尖牙 左上侧切牙 左上中切牙 右上中切牙 右上侧切牙 右上尖牙 右上第一双尖牙 左下第一磨牙 左下第二磨牙 右下第一磨牙 右下第二磨牙 右下尖牙 右下侧切牙 右下中切牙 左下中切牙 左下侧切牙 左下尖牙 烤瓷冠修复 左下第二双尖牙 龋齿

(2) 牙龈萎缩 牙龈色红，探之出血

(3) 牙周：牙结石

操作员：麻剑 检查日期:2023-12-11 检查医生：麻剑

检验报告

血流变

项目名称	检查结果	单位	参考值	提示
全血粘度高切 200/s	4.22	mpas	3.53--4.65	
全血粘度中切 100/s	4.55	mpas	3.6--4.9	
全血粘度中切 50/s	5.05	mpas	4.7--5.9	
全血还原粘度高切	7.21	mpas	3.66--8.48	
全血还原粘度低切	49.57	mpas	31.8--50.2	
血浆粘度	1.33	mpas	1.26--1.70	
血沉(ESR)	4.60	mm/h	0--15	
红细胞压积	0.40	L/L	0.40--0.50	
红细胞聚集指数	5.02		3.79--6.05	
红细胞变形指数	0.92		0.51--1.02	
红细胞刚性指数	5.42		2.15--6.73	
血沉方程 K 值	14.54	mm/h	0--77	
全血粘度 1/s	21.16	mpas	17.6--21.3	
全血高切相对指数	3.17		2.08--3.69	
全血低切相对指数	15.91		10.37--16.94	

***小结:**

未见异常

操作员：乔叶 检查日期:2023-12-11 检查医生:陈建国

尿液分析+尿沉渣

项目名称	检查结果	单位	参考值	提示
白细胞尿	0	个/ul	0--13	
上皮细胞(EC)	0	/HP	0--28	
管型(CAST)	0	个/ul	0--1	

霉菌(尿)	0	/HP	0--0	
结晶	0	/HP	0--10	
透明度(CLA)	清亮			
胆红素(BIL)	-		阴性	
隐血(ERY)	-		阴性	
小圆上皮细胞(SRC)	0	个/ul	0--0	
维生素 C	-		阴性	
异常红细胞	0	个/ul	0--3	
红细胞(正常)	0	个/ul	0--6	
鳞状上皮细胞	0	个/ul	0--0	
粘液丝	0	个/ul	0--0	
颜色(Colour)	淡黄色			
尿葡萄糖(GLU)	-		阴性	
酮体(KET)	-		阴性	
比重(SG)	1.015		1.003--1.030	
酸碱度(PH)	6.0		4.5--8.0	
尿蛋白质(PRO)	-		阴性	
尿胆原(URO)	-		阴性	
亚硝酸盐(NIT)	-		阴性	
红细胞(尿)(RBC)	0	个/ul	0--6	
尿白细胞(LEU)	-		阴性	

***小结:**

未见异常

操作员：赵伟 检查日期：2023-12-11 检查医生：陈建国

肝功七项

项目名称	检查结果	单位	参考值	提示
总蛋白(T PROT)	65.9	g/L	65--85	

白蛋白(ALB)	42.00	g/L	40--55	
球蛋白(GLB)	23.90	g/L	15--35	
白蛋白/球蛋白(ALB/GLB)	1.76		1.0--2.5	
总胆红素(TBIL)	16.40	umol/L	0--26	
丙氨酸氨基转移酶(ALT)	29.00	U/L	9--50	
门冬氨酸氨基转移酶(AST)	20.00	U/L	15--40	

***小结:**

未见异常

操作员：王小雪 检查日期:2023-12-11 检查医生:陈建国

心肌酶谱

项目名称	检查结果	单位	参考值	提示
乳酸脱氢酶(LDH)	174.00	U/L	120--250	
肌酸激酶(CK)	53.00	U/L	50--310	
肌酸激酶同工酶(CK-Mb(M))	9	U/L	0--25	
高敏肌钙蛋白(Tnl)	2.51	pg/ml	0--46.47	

***小结:**

未见异常

操作员：王小雪 检查日期:2023-12-11 检查医生:陈建国

血常规（五分类）

项目名称	检查结果	单位	参考值	提示
白细胞(WBC)	3.31	10 ⁹ /L	3.5--9.5	↓
淋巴细胞绝对值(LY#)	1.14	10 ⁹ /L	1.1--3.2	
淋巴细胞百分比(LY%)	34.3	%	20--50	
中性粒细胞绝对值(GR#)	1.93	10 ⁹ /L	1.8--6.3	
中性粒细胞百分比(GR%)	58.3	%	40--75	

嗜碱性粒细胞绝对值(BA#)	0.01	10 ⁹ /L	0--0.06	
嗜碱性粒细胞百分比(BA%)	0.4	%	0--1.0	
嗜酸性粒细胞绝对值(EO#)	0.01	10 ⁹ /L	0.02--0.52	↓
嗜酸性粒细胞百分比(EO%)	0.4	%	0.4--8.0	
血小板(PLT)	120	10 ⁹ /L	125--350	↓
血小板分布宽度(PDW)	16.0	%	15--17	
平均血小板体积(MPV)	9.4	fl	6.0--14.0	
血小板压积(PCT)	0.112	%	0.11--0.28	
红细胞(RBC)	4.38	10 ¹² /L	4.3--5.8	
血红蛋白	141	g/L	130--175	
红细胞压积(HCT)	40.7	%	40--50	
红细胞平均体积(MCV)	92.9	fl	82--100	
平均血红蛋白含量(MCH)	32.2	pg	27--34	
平均血红蛋白浓度(MCHC)	346	g/L	316--354	
单核细胞绝对值(MO#)	0.22	10 ⁹ /L	0.1--0.60	
单核细胞百分比(MO%)	6.6	%	3--10	
红细胞分布宽度标准差(RDW-SD)	44.0	fl	35--56	
红细胞分布宽度变异系数(RDW-CV)	12.5	%	10.6--16.6	
大血小板比率	19.4	%	11--45	
大血小板数目	23	10 ⁹ /L	30--90	↓
未成熟粒细胞数目	0.00	10 ⁹ /L	0--999	
未成熟粒细胞百分比	0.1	%	0--100	
有核红细胞数目	0.000	10 ⁹ /L	0--9999	
有核红细胞百分比	0.00	/100WBC	0--9999	

*小结:

白细胞(WBC)偏低($3.31 \times 10^9/L$) 嗜酸性粒细胞绝对值(EO#)偏低($0.01 \times 10^9/L$) 血小板(PLT)偏低($120 \times 10^9/L$) 大血小板数目偏低($23 \times 10^9/L$)

操作员：余雅倩 检查日期:2023-12-11 检查医生:陈建国

肾功三项

项目名称	检查结果	单位	参考值	提示
肌酐(CREA)	64.00	umol/L	57--111	
尿酸(UA)	333.00	umol/L	200--420	
尿素测定 (Urea)	6.40	mmol/L	3.6--9.5	

***小结:**

未见异常

操作员：王小雪 检查日期:2023-12-11 检查医生:陈建国

空腹血糖

项目名称	检查结果	单位	参考值	提示
葡萄糖(GLU)	9.44	mmol/L	3.89--6.1	↑

***小结:**

葡萄糖(GLU)偏高(9.44 mmol/L)

操作员：王小雪 检查日期:2023-12-11 检查医生:陈建国

血脂四项

项目名称	检查结果	单位	参考值	提示
动脉硬化指数	4.74		1.31--3.19	↑
总胆固醇(CHOL)	3.93	mmol/L	2.59--5.2	
甘油三脂(TG)	0.91	mmol/L	0.7--1.7	
低密度脂蛋白(LDL)	3.13	mmol/L	0--4.13	
高密度脂蛋白(HDL)	0.66	mmol/L	0.77--1.55	↓

***小结:**

姓名：李磊 性别：男 年龄：72 登记流水：2309220771 体检日期：2023-12-11

动脉硬化指数偏高(4.74) 高密度脂蛋白(HDL)偏低(0.66 mmol/L)

操作员：王小雪 检查日期:2023-12-11 检查医生:陈建国

大同瑞慈康复医院 12导联心电图报告

李磊

男

72岁

体检号:450878

病床号:

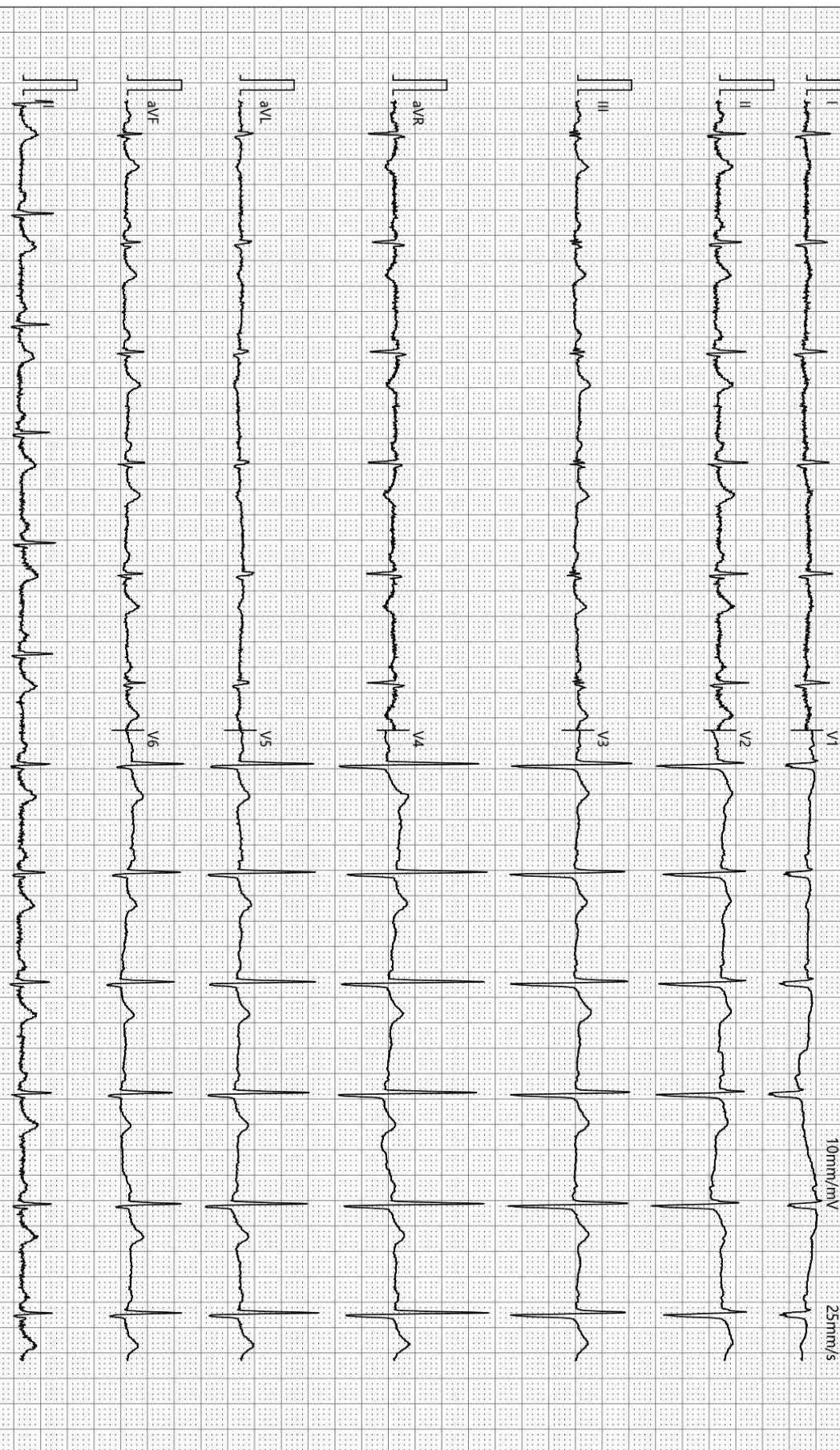
诊断结果:

- 1.窦性心律
- 2.正常心电图

诊断医生:

张生 陶志娟

HR	: 68bpm	[60 ~ 100bpm]
P	: 116 f ms	[0 ~ 110ms]
PR	: 165ms	[120 ~ 200ms]
QRS	: 79ms	[60 ~ 100ms]
QT/QTc	: 374/400ms	[320 ~ 440/0 ~ 450ms]
P/QRS/T	: 67/55/77 ° deg.	[0 ~ 75/-30 ~ 90/0 ~ 75deg]
RV5/RSV1	: 1.409/0.513mV	[0.0 ~ 2.5/0.0 ~ 2.0mV]



检查时间:2023-12-11 08:32:14

诊断时间:2023-12-11 08:40:32

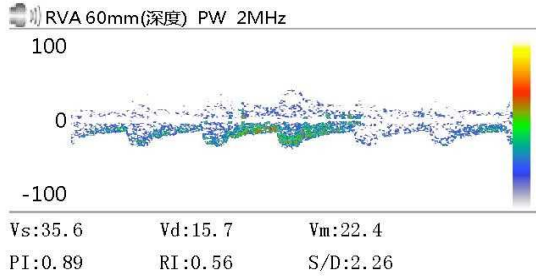
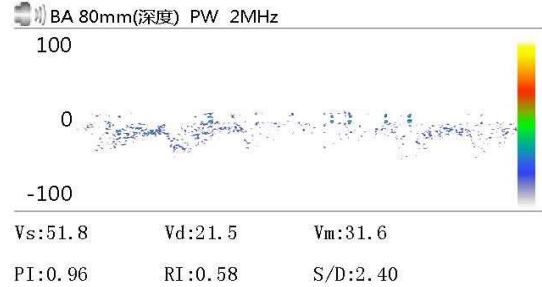
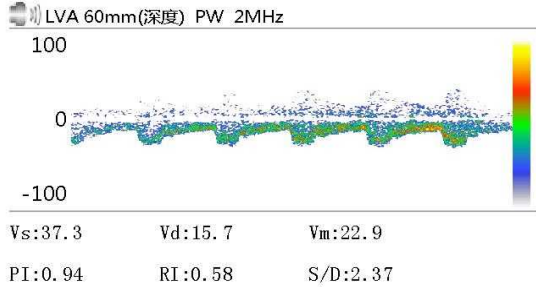
SEMIP V1 90

仅供临床参考



颅内多普勒血流图 (TCD) 检查报告单

姓名: 李磊 性别: 男 年龄: 72 岁 检查号: 2309220771
 申请科室: 体检科 申请医师: 李菊蓉 检查类型: 颅内血管



Vs: Vd: Vm:
 PI: RI: S/D:

Vs: Vd: Vm:
 PI: RI: S/D:

Vs: Vd: Vm:
 PI: RI: S/D:

医生意见
 椎-基底动脉脑血管超声未见异常。

医师签名: 李菊蓉

检查日期: 2023-12-11
 地址:

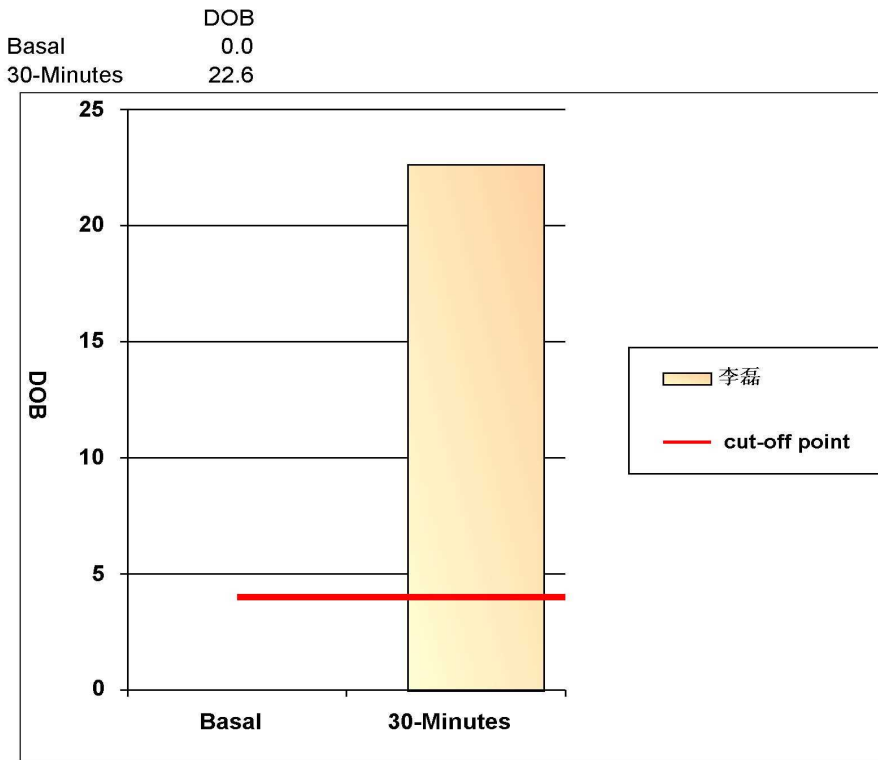
本报告单仅提供临床参考
 电话:

大同瑞慈健康体检

¹³C呼气试验检验报告

患者姓名	李磊	年龄	72	性别	男
患者 ID	2309220771	日期	2023年12月11日	联系电话	
申请医生		备注		设备型号	YH08

¹³C呼气试验



阳性参考值 (Delta Over Baseline(DOB)):

30分钟的DOB值:	\geq	4.0	阳性+
	$<$	4.0	阴性-

检测结果: DOB= 22.6 阳性+

结论: 您本次检测的结果为阳性, 有幽门螺杆菌感染

检测医生: 曹居杰

大同瑞慈健康体检

骨密度检测报告

受检者信息

受检者ID: 2309220771

姓名: 李磊

出生年月日: 1952/8/29

年龄: 71

性别: 男

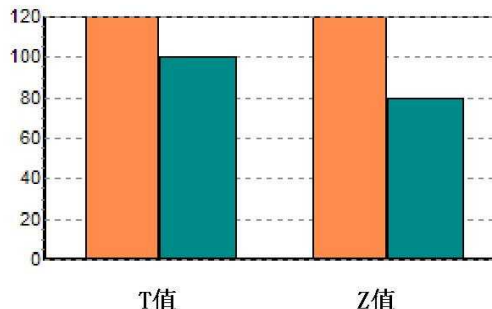
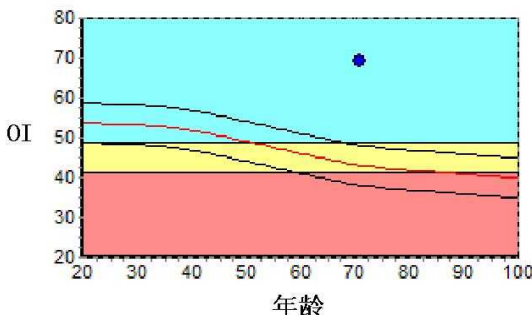
测定部位(右/左): 右

测定结果

测定日期: 2023/12/11 9:37:27

测试编号: 1/1

■ 受测者 ■ 平均值



数据库: Asia

OI: 69.2

SOS: 1381.7 m/s, BUA: 63.6

T值: 3.07

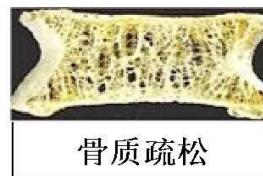
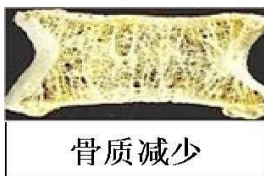Z值: 5.23

成人比: 128.5 %

同龄比: 160.6 %

OPR: N/A %

结果分析



注解

以上结论仅供参考

科室:

医生签名:

医院地址 大同瑞慈健康体检

地址 大同市平城区魏都大道79号

联系电话 0352-2824444

操作者 名燕凌

双源 CT 诊断图文报告

流水号: 2309220771

影像号: CT20231211006

姓名: 李磊

年龄: 72 岁

性别: 男

检查设备: 西门子量子双源 CT

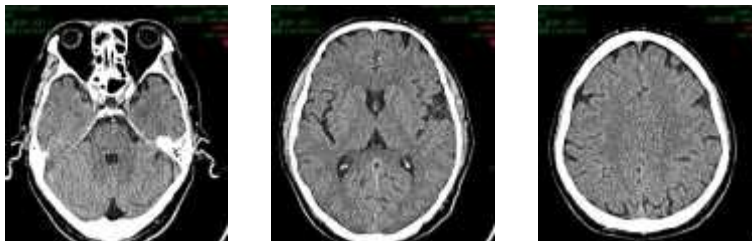体检号: 450878

申请医院: 本院

体检科室: 体检科

检查部位: 脑部双源 CT

经典图像:



影像所见:

颅脑结构双侧对称, 脑实质内未见异常密度。中线结构居中。脑沟、裂、池及脑室系统等未见异常。

影像诊断:

颅脑未见明显异常

报告医师: 剧艳军

检查日期: 2023-12-11

审核医师: 剧艳军

报告日期: 2023-12-11

双源 CT 诊断图文报告

流水号: 2309220771

影像号: CT20231211007

姓名: 李磊

年龄: 72 岁

性别: 男

检查设备: 西门子量子双源 CT

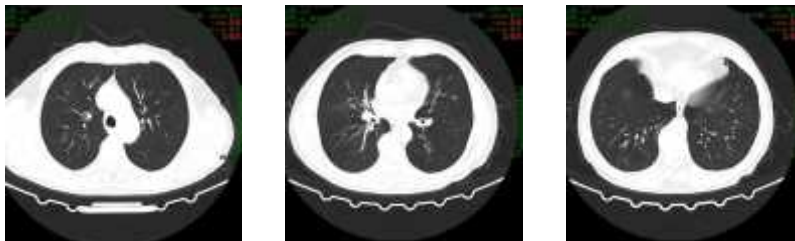
体检号: 450878

申请医院: 本院

体检科室: 体检科

检查部位: 肺部双源 CT

经典图像:



影像所见:

胸廓对称, 骨性肋骨完整, 胸壁软组织结构良好, 两肺支气管血管纹理走行分布良好, 支气管束结构清晰, 双肺通气良好。肺门结构未见异常。纵隔无偏移, 段以上支气管通畅。心影及大血管形态结构正常, 纵隔内未见肿大淋巴结。胸膜未见异常。

影像诊断:

胸部未见明显异常

报告医师: 剧艳军

检查日期: 2023-12-11

审核医师: 剧艳军

报告日期: 2023-12-11

超声诊断图文报告

流水号: 2309220771

影像号: 1483028

姓名: 李磊

年龄: 72 岁

性别: 男

检查设备: Vivid E95

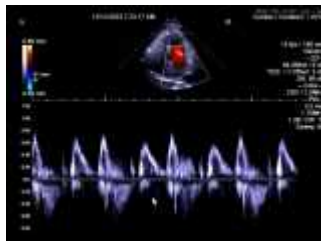
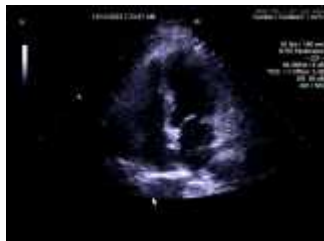体检号: 450878

申请医院: 本院

体检科室: 体检科

检查部位: 心脏彩超

经典图像:



影像所见:

超声测量 (单位: mm)

升主动脉内径 25 (32±3mm)

左房内径 36 (35mm)

室间隔 10 (8-11mm)

左室内径 44 (47±4mm)

左室后壁 10 (8-11mm)

EF69% (50-80%)

右室内径 33 (36±4mm)

右房内径 32 (36±4mm)

FS39% (28-41%)

主肺动脉内径 22 (23±3mm)

升主动脉内径正常, 心脏各腔室大小正常, 室间隔厚度正常, 左室壁未见明显节段性运动异常, 二尖瓣回声正常, 收缩期房侧可见少量返流信号, 余瓣膜及启闭功能未见明显异常, 舒张期二尖瓣口血流频谱 E/A<1, 心包腔未见积液。

影像诊断:

1. 二尖瓣轻度返流
2. 左室舒张功能减低

报告医师: 李菊蓉

检查日期: 2023-12-11

审核医师: 李菊蓉

报告日期: 2023-12-11

超声诊断图文报告

流水号: 2309220771

影像号: 1483030

姓名: 李磊

年龄: 72岁

性别: 男

检查设备: Vivid E95

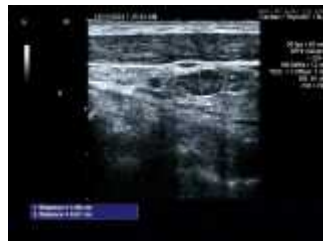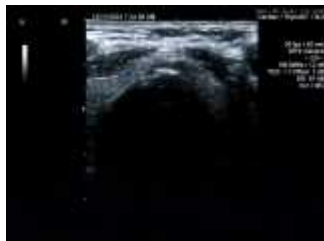体检号: 450878

申请医院: 本院

体检科室: 体检科

检查部位: 甲状腺彩超

经典图像:



影像所见:

甲状腺双侧叶形态正常, 包膜完整, 实质回声均匀, CDFI: 未见异常血流信号。

双侧颈部探及多个低回声结节, 左侧大者约 1.1*0.6cm, 右侧大者约 1.4*0.4cm, 边界清, 形态规则, 皮髓质界限清。

影像诊断:

双侧颈部多发肿大淋巴结

报告医师: 李菊蓉

检查日期: 2023-12-11

审核医师: 李菊蓉

报告日期: 2023-12-11

超声诊断图文报告

流水号: 2309220771

影像号: 1483032

姓名: 李磊

年龄: 72 岁

性别: 男

检查设备: Vivid E95

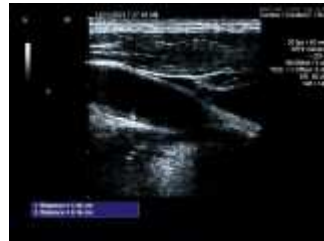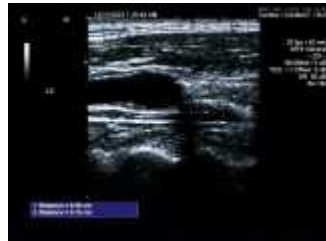体检号: 450878

申请医院: 本院

体检科室: 体检科

检查部位: 颈部血管彩超

经典图像:



影像所见:

左侧颈内动脉探及大小约 5.9*1.5mm 混合回声斑, 左侧颈总动脉膨大处后壁探及大小约 12.4*1.4mm 低回声斑, 右侧颈内动脉探及多个混合回声斑, 右侧颈内动脉大者约 4.6*2.0mm, 右侧颈总动脉膨大处大者约 3.5*1.7mm, 右锁骨下动脉起始处显示不清。CDFI: 血流充盈好。PW: 频谱形态正常。

双侧椎动脉走行正常, 椎动脉内径正常, 管壁不厚, 管腔内为无回声, CDFI: 血流充盈好。PW: 频谱正常。

影像诊断:

双侧颈动脉多发斑块形成

报告医师: 李菊蓉

检查日期: 2023-12-11

审核医师: 李菊蓉

报告日期: 2023-12-11

超声诊断图文报告

流水号: 2309220771

影像号: 1483076

姓名: 李磊

年龄: 72 岁

性别: 男

检查设备: Vivid E95

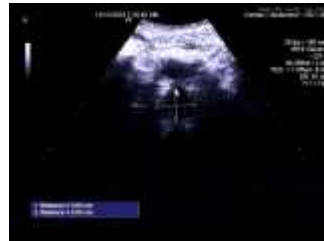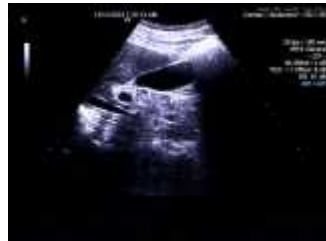体检号: 450878

申请医院: 本院

体检科室: 体检科

检查部位: 全腹彩超

经典图像:



影像所见:

肝脏大小形态正常, 包膜光滑完整, 实质回声均匀, 肝内管道系统走行清晰, 门静脉及肝内胆管不扩张。
胆囊大小形态正常, 壁不厚、光滑, 囊内透声好, 肝外胆管不扩张。
胰腺大小形态正常, 实质回声均匀, 主胰管不扩张。
脾脏大小形态正常, 实质回声均匀, 脾门静脉不宽。
双肾大小形态正常, 皮髓质分界清晰, 集合系统未见分离, 双侧输尿管未见扩张。
膀胱充盈差。
前列腺形态正常, 大小约 3.6*2.9*2.8cm, 实质回声欠均匀。

影像诊断:

肝、胆、脾、胰、双肾、前列腺未见明显异常

报告医师: 李菊蓉

检查日期: 2023-12-11

审核医师: 李菊蓉

报告日期: 2023-12-11