



2309220769

大同瑞慈健康体检

报 告 册

体检编号	450876	工号	268
姓名	魏玉根		
性别	男	年龄	53岁
单位	中国银行大同分行		
部门	中国银行大同分行		
联系电话	18635288060		
体检日期	2023-11-04		

尊敬的魏玉根先生您好！

首先，瑞慈健康体检全体员工欢迎您的光临，并对您的信任表示衷心的感谢！

您于 2023-11-04 （体检编号：450876）完成健康检查，本机构的各科医生已根据您的体检项目及结果，汇总成此份健康体检报告，并经总检医生审核。据此提出对您健康状况的综合分析及建议。

瑞慈健康体检倡导“大健康、大康复”，提出“健康是第一财富（Rich）”的人文理念。希望您仔细阅读并妥善地保管此份健康体检报告，并认真关注报告中的提示与建议，若您对报告内容有任何疑问，可直接与瑞慈健康体检客服部联系，进一步咨询。

健康体检咨询电话：**0352-2824444**

客户服务咨询电话：**0352-2830597**

400-6112995

瑞慈健康体检报告由下列内容组成：

第一部分：主检报告

第二部分：分科分项结果

第三部分：检验报告

第四部分：附表

主检报告

检查综述

- 1、【身高、体重、血压】 (1) 体重指数 26.40：超重
- 2、【眼科】 (1) 视力下降
- 3、【血脂四项】 总胆固醇(CHOL)偏高(5.32 mmol/L) 高密度脂蛋白(HDL)偏高(1.72 mmol/L)
- 4、【尿液分析+尿沉渣】 鳞状上皮细胞偏高(1 /HP) 粘液丝偏高(8 /HP)
- 5、【甲状腺彩超】 甲状腺左侧叶结节 TI-RADS 2级
- 6、【颈部血管彩超】 右锁骨下动脉起始处内中膜局部增厚
- 7、【口腔科】 (1) 左上尖牙 左上第一双尖牙 左上第二双尖牙 左下第一磨牙 左下第二双尖牙 左下第一双尖牙 右上第一磨牙 右上第二双尖牙 右上第一双尖牙 楔状缺损 左上中切牙 牙齿缺失 左上侧切牙 牙齿磨耗 (2) 牙龈萎缩 牙龈色红，探之出血 (3) 牙周：牙结石
- 8、【内科】 (1) 其它：双下肢轻度水肿

医生建议

【超重】：

(1) 体重指数是判断体重超标或偏低的主要指标。体重是反映和衡量一个人健康状况的重要标志之一，过胖和过瘦都不利于健康，身高体重不协调也不会给人以美感。体重的变化，还会直接反映身体长期的热量平衡状态。

(2) 当需要比较及分析一个人的体重对于不同身高的人所带来的健康影响时，体重指数是一个中立而可靠的指标。其主要适用于需要体重测试、体型肥胖和全身检查的人群。

(3) 体重指数(BMI)是世界卫生组织推荐的国际统一使用的肥胖分型标准，也是目前国际上常用的衡量人体胖瘦程度以及是否健康的一个标准，其计算方式为： $BMI = \text{体重(千克)} / \text{身高(米} \times \text{米)}$ 。成人的标准值是BMI 18.5-23.9之间。低于18.5为体重指数偏低；高于23.9则为体重指数偏高。

(4) 一般表现为体重超重或肥胖，超重及肥胖会出现一系列代谢性疾病，如高血压、高血糖、高血脂、高尿酸血症等，所以体重指数偏高者一定要注意控制体重。

(5) 合理控制饮食，食品多样化，食物纤维可适量增加，饮食规律，避免暴饮暴食，低盐、低脂饮食为主，减少高热量食物的摄入。

(6) 加强体育锻炼，每天最少保持30分钟的中等强度运动。鼓励每天至少快步走6000步比较健康。肥胖患者不适合较剧烈的运动，会加重膝关节的负担，可以选择游泳、划船等对膝关节负荷较小的运动。

(7) 定期检查血糖、血脂、肝功、肝脏B超等，积极治疗基础性疾病。

(8) 减少热量摄取及增加热量消耗。强调以健康行为、饮食、运动为主的综合治疗。

【视力下降】：

(1) 视力下降是由角膜白斑或角膜炎、晶状体混浊、眼底疾病、屈光不正等原因引起，建议眼科诊断治疗。

【总胆固醇(CHOL)偏高】：

(1) 总胆固醇是脂质的主要成分之一，其数量受年龄、家族、性别、饮食、遗传等多种因素影响。总胆固醇对人体生长发育以及新陈代谢有重要的作用，正常值是2.59-5.20mmol/L。

(2) 总胆固醇升高后，会增加类脂物质的堆积，会产生更多的血管斑块，进而增加心脑血管疾病的风险。大于5.21-5.69mmol/L是胆固醇的临界偏高，即使是一个完全健康的人，只要总胆固醇 $>7.2\text{mmol/L}$ 或低密度脂蛋白 $>4.9\text{mmol/L}$ ，未来发生心脑血管的风险就明显增高，应该马上治疗。

(3)总胆固醇升高根据病因可分为两大类：一是原发性，是由于遗传因素缺陷所致，另一种是继发性，可引起其升高的疾病主要有糖尿病、高血压、甲减、肝肾疾病等。

(4)降低总胆固醇的治疗中，原发性偏高应积极应用降脂药，曾经选择他汀类药物，胆固醇任不能达标的，可联合用药（如依折麦布等）。

(5)如果总胆固醇偏高，且患者有糖尿病、高血压、甲减、肝肾疾病或者已经发生心脑血管疾病的人更应积极用药，控制降低疾病风险。

(6)戒烟，增强运动，采用低脂、低糖饮食，少食富含脂肪、胆固醇及饱和脂肪酸的食物，多进食蔬菜、水果、豆制品、粗粮、鱼和高纤维食品。

(7)必要时在医师指导下使用降脂药物治疗，并前往内分泌科复诊。

【高密度脂蛋白(HDL)偏高】：

(1)高密度脂蛋白(HDL)主要在肝脏合成，具有抗动脉粥样硬化的功能，是冠心病的保护因子。高密度脂蛋白(HDL)能将周围组织包括动脉壁内的胆固醇运转到肝脏进行代谢，是一种抗动脉粥样硬化的血浆脂蛋白。

(2)高密度脂蛋白(HDL)的含量与心血管的发病率和病变程度呈负相关，即高密度脂蛋白(HDL)减低，患冠心病的危险性增加；高密度脂蛋白(HDL)含量增高，患冠心病的危险性降低。

(3)高密度脂蛋白(HDL)对冠心病的临床诊断是一个重要的参考指标。它的升高是临床冠心病保护因子之一，并能防治和延缓动脉粥样硬化的发展。

(4)血清中高密度脂蛋白(HDL)的降低，预示着冠心病的出现。临床上常同时测定高密度脂蛋白(HDL)和血清总胆固醇，并根据它们的比值作为冠心病的信息指标。

(5)高密度脂蛋白(HDL)减少，主要见于冠心病、冠状动脉粥样硬化、高甘油三酯血症、慢性贫血、脑血管病、糖尿病、急慢性肝炎、肝硬化等疾病。

(6)戒烟，增强运动，采用低脂、低糖饮食，少食富含脂肪、胆固醇及饱和脂肪酸的食物，多进食蔬菜、水果、豆制品、粗粮、鱼和高纤维食品。

(7)建议当高密度脂蛋白(HDL)减少时，可参考其他相关指标，积极治疗基础性疾病，往内分泌科复诊。

【鳞状上皮细胞偏高】：

(1)在生理情况下，机体正常的新陈代谢都会引起鳞状上皮细胞的脱离，这是一种正常的机体现象。如果长时间出现鳞状上皮细胞偏高的现象时，则有可能是尿路感染、泌尿系统结石等因素导致，应及时往泌尿外科进一步诊断治疗。

【粘液丝偏高】：

(1)尿常规中粘液丝是由尿路中细胞分泌出来的，在有尿路感染时分泌会明显增多，且伴有炎症细胞的出现。

(2)粘液丝偏高，可分为生理性偏高和病理性偏高两种，生理性偏高一般是由于喝水较少导致的尿液浓缩，一般在喝水后就能达到稀释的效果。

(3)病理性的粘液丝偏高是由于泌尿系炎症或者是前列腺炎导致的，需要注意观察，多喝水，同时有白细胞等炎症细胞增多时，应及时服用抗感染药物治疗。如果仅有粘液丝的增多而没有白细胞等炎症细胞增多时，尿路有炎症的可能性不大。

(4)建议平时饮食注意清淡，多喝水，少吃油腻和辛辣的食物，要注意个人清洁卫生，勤洗阴部，注意休息。

【甲状腺左侧叶结节】：

(1)甲状腺结节是一种常见的甲状腺疾病，很多甲状腺疾病可表现为结节，如可由甲状腺退行性变、炎症、自身免疫性及新生物等多种病变所致。甲状腺结节在各个年龄段的男女人群中均可见到，但中年女性中较多。

(2)甲状腺结节分良性和恶性两大类，良性的占绝大多数，恶性者不足1%，判断甲状腺结节的良恶主要依靠病史、体格检查、放射性核素扫描、穿刺细胞学检查。

(3)建议往外科就诊，进一步检查，明确诊断，结合临床诊治并定期复查。

【右锁骨下动脉起始处内中膜局部增厚】：

(1)颈动脉内中膜增厚是一个超声诊断，它属于血管性疾病（动脉硬化）的早期表现，提示长期发展下去动脉硬化会形成斑块和狭窄闭塞病变。

(2) 建议改变饮食结构，适量增加运动量，减缓动脉硬化发展的速度。如果有血脂高、胆固醇高、高血压、高血糖，就要进行相应的控制和预防，通过药物的干预，避免从内中膜增厚发展成斑块，进一步形成血管狭窄和闭塞的病变。

【牙齿缺失】：

- (1) 牙齿缺失常见于龋齿、牙周炎等原因导致的拔除或意外事故所致缺失。中老年患者居多，影响牙齿健康美观。
- (2) 牙齿缺失可以导致牙列的完整性遭到破坏，若较长时间不修复，邻近的牙齿由于失去了依靠和约束，会变得倾斜，易造成咬颌功能的紊乱。长时间的缺失还会导致牙槽骨的萎缩、咀嚼功能减退、食物嵌塞等不良后果
- (3) 如果牙齿缺失，应该尽早去口腔医院诊治，最常见的修复方法有三种，即活动义齿、固定义齿、种植义齿。
- (4) 义齿修复完毕，应定期复查与医疗护理，勤漱口、勤刷牙、避免食用过硬的食物，如果种植牙选择钛种植体，还应注意对钛种植体的保护。

【楔状缺损】：

- (1) 楔状缺损是牙齿颈部硬组织缓慢消耗而形成的缺损，呈“V”状，由于它的外形酷似木匠用的楔子，因而称之为楔状缺损。多见于前牙的唇颊面，以中老年患者居多。
- (2) 牙齿颈部硬组织牙釉质和牙骨质的交界部分，因为结构比较薄弱故易被磨损，其最常见的原因是采用不正确横向用力的刷牙方式，牙刷毛过硬所导致；此外，牙龈沟内的酸性分泌物，唾液 PH 值偏低、酸性食物、胃病反酸、接触酸的工作都可能使牙齿硬组织脱钙溶解。
- (3) 楔状缺损如早期出现，应立即改变不良的刷牙方式，病症就不会进展，即使不治疗也可以维持现状；如果缺损有一定的深度，则需进行牙体修补，应用树脂材料修复缺损部位。
- (4) 楔状缺损的预防主要是采用正确的刷牙方式，竖刷牙或巴氏刷牙法，避免横向刷牙，刷牙时不要用力过大，刷牙的时间至少要三分钟，不要使用刷毛过硬的牙刷。
- (5) 在咬合时，牙颈部是应力集中的区域，负担过重的时候会出现损耗，故平时应少吃坚硬食物，比如咬坚果壳、蚕豆等。

【牙结石】：

- (1) 牙结石又称牙石，是沉积在牙齿或修复体表面上已经钙化或正在钙化的菌斑或软垢。其开始时是软的，会因逐渐的钙化而变硬。它是由 75% 的磷酸钙，15-25% 的水、有机物、磷酸锰、矿酸钙及微量的钾、钠、铁所构成，并呈现出黄色、棕色或者黑色。
- (2) 牙结石通常存在于唾液腺开口处的牙齿表面（例如：下颚前牙的舌侧表面，上颚后牙的颊侧表面）和牙齿的颈部，以及口腔粘膜运动不到的牙齿表面等处。
- (3) 牙结石形成后，可伴随牙龈出血、牙龈萎缩、口臭等症状。
- (4) 牙结石是牙周病的重要病因，它会不断刺激牙周组织，并且压迫牙龈，影响血液循环，造成牙周组织的细菌感染，形成牙周囊袋，此后更易使食物残渣、牙菌斑、牙结石等的堆积，最终牙周支持组织全部破坏，导致牙齿松动，以至于不得不拔除牙齿。
- (5) 早晚刷牙、饭后漱口是防治牙结石形成的最重要措施。应采取正确的竖刷牙法和巴氏刷牙法，纠正横刷牙法。
- (6) 多吃富有维生素的粗纤维食物，如肉、蛋、各种蔬菜和水果，充分咀嚼以利于牙面清洁。少吃甜食及黏性很强的食物，不吃零食。
- (7) 建议每半年进行一次口腔健康检查，每年进行 2-3 次全口超声波洁牙术，使牙面、牙颈部经常处于洁净状态。

【牙龈色红，探之出血】：

- (1) 牙龈的这种情况一般是由于牙结石导致的牙龈局部发炎。
- (2) 必须坚持每天认真和合理刷牙（采用竖刷牙法），彻底清除牙菌斑。要经常检查口腔，保持口腔卫生，防止牙龈出血。
- (3) 正确的刷牙方法是：顺着牙齿长轴方向，上牙向下刷，下牙往上刷，每个牙面都要刷到，这样刷牙不仅能把牙刷干净而且对牙龈起到按摩作用，促进牙龈的血液循环。
- (4) 建议每半年进行一次口腔健康检查，每年进行 2-3 次全口超声波洁牙术，使牙面、牙颈部经常处于洁净状态。

- (5) 注意口腔清洁卫生，养成早晚刷牙，饭后漱口的良好习惯。
- (6) 及时治疗牙龈炎，防止炎症侵犯深部牙周组织，形成牙周炎。
- (7) 养成清晨排便习惯。进餐要规律，细嚼慢咽，多食蔬菜，如胡萝卜、菠菜、木耳。适量进食水果，如山楂、苹果。男性少抽烟少喝酒。

【牙齿磨耗】：

- (1) 牙齿磨耗主要是由于机械摩擦作用导致的牙体硬组织渐进性丧失的疾病。
- (2) 在正常咀嚼过程中，随着年龄的增长，牙齿咬合面和邻面由于咀嚼作用而发生均衡的生理性的硬组织丧失称为生理性磨耗。
- (3) 临床上，常因饮食习惯、磨牙症等原因造成个别牙或一组牙，甚至全口牙的磨损不均或过度磨损，即为病理性磨耗。
- (4) 此外，胃肠功能紊乱、神经官能症或内分泌紊乱等原因可导致咀嚼功能失调而造成牙齿磨耗过度。唾液分泌减少或唾液内蛋白含量减少，降低了牙齿的润滑作用也能使牙齿磨损增加。
- (5) 去除病因，纠正不良习惯，少吃粗糙、坚硬的食物，及时修复缺失牙。
- (6) 积极治疗全身性疾病。
- (7) 对症治疗，脱敏、调整咬合，引起牙髓、牙周疾病的因进行相应的牙髓或牙周治疗。牙齿咬合面有凹陷的可行充填术治疗。

【牙龈萎缩】：

- (1) 牙龈生理性萎缩主要是龈缘部分存在异物又长期得不到清理，细菌滋生刺激长期存在所致；另外随着年龄的增长也会或多或少发生萎缩，致使牙龈暴露，这种生理性萎缩，是无需要治疗的。
- (2) 炎症性的牙龈萎缩，主要表现为牙龈红肿胀痛，刷牙常见出血，对冷热温度变化及酸性食物等异常敏感，妨碍进食，尤其应该注意防治。
- (3) 掌握正确竖刷法的刷牙方法，注意口腔清洁卫生，养成早晚刷牙，饭后漱口的良好习惯。
- (4) 定期到医院检查治疗，每年进行 2-3 次全口超声波洁牙术。
- (5) 补充维生素 C 等微量元素，多食水果蔬菜，戒烟限酒，避免熬夜的不良生活习惯。

【双下肢轻度水肿】：

- (1) 建议内科进一步检查

汇总医生： 樊兴国

主检日期： 2023-11-06

主检医生：

分科结果

身高、体重、血压

项目名称	检查结果	项目名称	检查结果
身高	164cm	体重	71kg
血压	100/66mmHg		

***小结：**

(1) 体重指数 26.40：超重

操作员：张悦

检查日期:2023-11-04

检查医生：卢文举

内科

项目名称	检查结果	项目名称	检查结果
心率	70 次/min	心律	齐
心脏杂音	无	心界	正常
肺部	正常	呼吸音	呼吸音清
啰音	未闻及	叩诊	叩诊呈清音
腹部触诊	腹部平软	发育	正常
肝胆	肋下未触及	脾脏	肋下未触及
双肾	无叩击痛	肠鸣音	正常
营养	良好	神经系统	正常
生理反射	生理反射存在	病理反射	病理反射未引出
颅神经	正常	运动功能	正常
深浅感觉	正常	其它	双下肢轻度水肿
既往史	无		

***小结：**

(1) 其它：双下肢轻度水肿

操作员：杨淑兰

检查日期:2023-11-04

检查医生：杨淑兰

外科（男）

项目名称	检查结果	项目名称	检查结果
皮肤	正常	甲状腺	无肿大
脊椎	无畸形	浅表淋巴结	无肿大
肛门	拒检	前列腺	未检
泌尿外生殖器	正常	四肢关节	未见异常
腹股沟	未见异常	足背动脉	正常
紫绀	无	色素沉着	无
脱毛	无	脱色	无
浮肿	无	皮下结节	无
头颅	正常	颈部	正常
乳腺	正常	脊柱	正常
直肠	未检	皮肤黄疸	无
四肢	活动正常	其他	无

*小结:

未见异常

操作员：谷岱清

检查日期:2023-11-04

检查医生：谷岱清

眼科

项目名称	检查结果	项目名称	检查结果
视力(左)	1.0	视力(右)	0.6
辨色力	正常	眼睑	正常
结膜	正常	泪器	正常
角膜	正常	虹膜	正常
瞳孔	正常	晶状体	正常
玻璃体	正常	眼底	未见异常

*小结:

(1) 视力下降

操作员：田野青 检查日期:2023-11-04 检查医生：田野青

耳鼻喉科

项目名称	检查结果	项目名称	检查结果
听力(左)	正常	听力(右)	正常
外耳道	正常	鼓膜	正常
鼻窦	正常	鼻中隔	正常
鼻腔	正常	扁桃体	无肿大
嗅觉	正常	咽喉	正常

***小结:**

未见异常

操作员：王存宝 检查日期:2023-11-04 检查医生：王存宝

口腔科

项目名称	检查结果	项目名称	检查结果
唇颊	正常	齿	左上尖牙&左上第一双尖牙&左上第二双尖牙&左下第一磨牙&左下第二双尖牙&左下第一双尖牙&右上第一磨牙&右上第二双尖牙&右上第一双尖牙&楔状缺损&左上中切牙&牙齿缺失&左上侧切牙&右上中切牙之间可见两颗多生牙&牙齿磨耗
牙龈	牙龈萎缩&牙龈色红，探之出血	牙周	牙结石 II 度
舌腭	正常	腮腺	正常
颌下腺	正常	颞下颌关节	正常

***小结：**

(1) 左上尖牙 左上第一双尖牙 左上第二双尖牙 左下第一磨牙 左下第二双尖牙 左下第一双尖牙 右上第一磨牙 右上第二双尖牙 右上第一双尖牙 楔状缺损 左上中切牙 牙齿缺失 左上侧切牙 牙齿磨耗

(2) 牙龈萎缩 牙龈色红，探之出血

(3) 牙周：牙结石

操作员：麻剑 检查日期:2023-11-04 检查医生：麻剑

检验报告

血流变

项目名称	检查结果	单位	参考值	提示
全血粘度高切 200/s	4.18	mpas	3.53--4.65	
全血粘度中切 100/s	4.49	mpas	3.6--4.9	
全血粘度中切 50/s	4.94	mpas	4.7--5.9	
全血还原粘度高切	6.48	mpas	3.66--8.48	
全血还原粘度低切	40.66	mpas	31.8--50.2	
血浆粘度	1.33	mpas	1.26--1.70	
血沉(ESR)	6.00	mm/h	0--15	
红细胞压积	0.44	L/L	0.40--0.50	
红细胞聚集指数	4.60		3.79--6.05	
红细胞变形指数	0.84		0.51--1.02	
红细胞刚性指数	4.87		2.15--6.73	
血沉方程 K 值	22.99	mm/h	0--77	
全血粘度 1/s	19.22	mpas	17.6--21.3	
全血高切相对指数	3.14		2.08--3.69	
全血低切相对指数	14.45		10.37--16.94	

*小结:

未见异常

操作员：梁可欣 检查日期:2023-11-04

检查医生:陈建国

尿液分析+尿沉渣

项目名称	检查结果	单位	参考值	提示
白细胞尿	8	个/ul	0--13	
上皮细胞(EC)	1	/HP	0--28	
管型(CAST)	0	个/ul	0--1	

霉菌(尿)	0	/HP	0--0	
结晶	0	/HP	0--10	
透明度(CLA)	清亮			
胆红素(BIL)	-		阴性	
隐血(ERY)	-		阴性	
小圆上皮细胞(SRC)	0	个/ul	0--0	
维生素 C	-		阴性	
异常红细胞	0	个/ul	0--3	
红细胞(正常)	0	个/ul	0--6	
鳞状上皮细胞	1	个/ul	0--0	↑
粘液丝	8	个/ul	0--0	↑
颜色(Colour)	淡黄色			
尿葡萄糖(GLU)	-		阴性	
酮体(KET)	-		阴性	
比重(SG)	1.025		1.003--1.030	
酸碱度(PH)	6.5		4.5--8.0	
尿蛋白质(PRO)	-		阴性	
尿胆原(URO)	-		阴性	
亚硝酸盐(NIT)	-		阴性	
红细胞(尿)(RBC)	0	个/ul	0--6	
尿白细胞(LEU)	-		阴性	

***小结:**

鳞状上皮细胞偏高(1 /HP) 粘液丝偏高(8 /HP)

操作员: 祁佳佳 检查日期:2023-11-04 检查医生:陈建国

肝功七项

项目名称	检查结果	单位	参考值	提示
总蛋白(T PROT)	71.3	g/L	65--85	

白蛋白(ALB)	49.00	g/L	40--55	
球蛋白(GLB)	22.30	g/L	15--35	
白蛋白/球蛋白(ALB/GLB)	2.20		1.0--2.5	
总胆红素(TBIL)	14.50	umol/L	0--26	
丙氨酸氨基转移酶(ALT)	42.00	U/L	9--50	
门冬氨酸氨基转移酶(AST)	30.00	U/L	15--40	

***小结:**

未见异常

操作员：王文静 检查日期:2023-11-04 检查医生:陈建国

心肌酶谱

项目名称	检查结果	单位	参考值	提示
乳酸脱氢酶(LDH)	146.00	U/L	120--250	
肌酸激酶(CK)	57.00	U/L	50--310	
肌酸激酶同工酶(CK-Mb(M))	5	U/L	0--25	
高敏肌钙蛋白(Tnl)	2.50	pg/ml	0--46.47	

***小结:**

未见异常

操作员：王文静 检查日期:2023-11-04 检查医生:陈建国

血常规（五分类）

项目名称	检查结果	单位	参考值	提示
白细胞(WBC)	5.33	10 ⁹ /L	3.5--9.5	
淋巴细胞绝对值(LY#)	1.93	10 ⁹ /L	1.1--3.2	
淋巴细胞百分比(LY%)	36.3	%	20--50	
中性粒细胞绝对值(GR#)	2.79	10 ⁹ /L	1.8--6.3	
中性粒细胞百分比(GR%)	52.3	%	40--75	

嗜碱性粒细胞绝对值(BA#)	0.03	10 ⁹ /L	0--0.06
嗜碱性粒细胞百分比 (BA%)	0.5	%	0--1.0
嗜酸性粒细胞绝对值(EO#)	0.20	10 ⁹ /L	0.02--0.52
嗜酸性粒细胞百分比 (EO%)	3.8	%	0.4--8.0
血小板(PLT)	204	10 ⁹ /L	125--350
血小板分布宽度(PDW)	16.1	%	15--17
平均血小板体积(MPV)	9.9	fl	6.0--14.0
血小板压积(PCT)	0.202	%	0.11--0.28
红细胞(RBC)	4.86	10 ¹² /L	4.3--5.8
血红蛋白	150	g/L	130--175
红细胞压积(HCT)	44.7	%	40--50
红细胞平均体积(MCV)	91.9	fl	82--100
平均血红蛋白含量(MCH)	30.8	pg	27--34
平均血红蛋白浓度(MCHC)	335	g/L	316--354
单核细胞绝对值(MO#)	0.38	10 ⁹ /L	0.1--0.60
单核细胞百分比(MO%)	7.1	%	3--10
红细胞分布宽度标准差 (RDW-SD)	43.3	fl	35--56
红细胞分布宽度变异系数 (RDW-CV)	12.4	%	10.6--16.6
大血小板比率	24.8	%	11--45
大血小板数目	51	10 ⁹ /L	30--90
未成熟粒细胞数目	0.02	10 ⁹ /L	0--999
未成熟粒细胞百分比	0.3	%	0--100
有核红细胞数目	0.000	10 ⁹ /L	0--9999
有核红细胞百分比	0.00	/100WBC	0--9999

***小结:**

未见异常

操作员：贺琰 检查日期：2023-11-04 检查医生：陈建国

肾功三项

项目名称	检查结果	单位	参考值	提示
肌酐(CREA)	73.00	umol/L	57--97	
尿酸(UA)	348.00	umol/L	200--420	
尿素测定 (Urea)	6.40	mmol/L	3.1--8.0	

***小结：**

未见异常

操作员：王文静 检查日期：2023-11-04 检查医生：陈建国

空腹血糖

项目名称	检查结果	单位	参考值	提示
葡萄糖(GLU)	4.94	mmol/L	3.89--6.1	

***小结：**

未见异常

操作员：王文静 检查日期：2023-11-04 检查医生：陈建国

血脂四项

项目名称	检查结果	单位	参考值	提示
动脉硬化指数	1.69		1.31--3.19	
总胆固醇(CHOL)	5.32	mmol/L	2.59--5.2	↑
甘油三脂(TG)	0.71	mmol/L	0.7--1.7	
低密度脂蛋白(LDL)	2.90	mmol/L	0--4.13	
高密度脂蛋白(HDL)	1.72	mmol/L	0.77--1.55	↑

***小结：**

总胆固醇(CHOL)偏高(5.32 mmol/L) 高密度脂蛋白(HDL)偏高(1.72 mmol/L)

操作员：王文静 检查日期：2023-11-04 检查医生：陈建国

大同瑞慈康复医院 12导联心电图报告

魏玉根 男 53岁 体检号:450876

病床号:

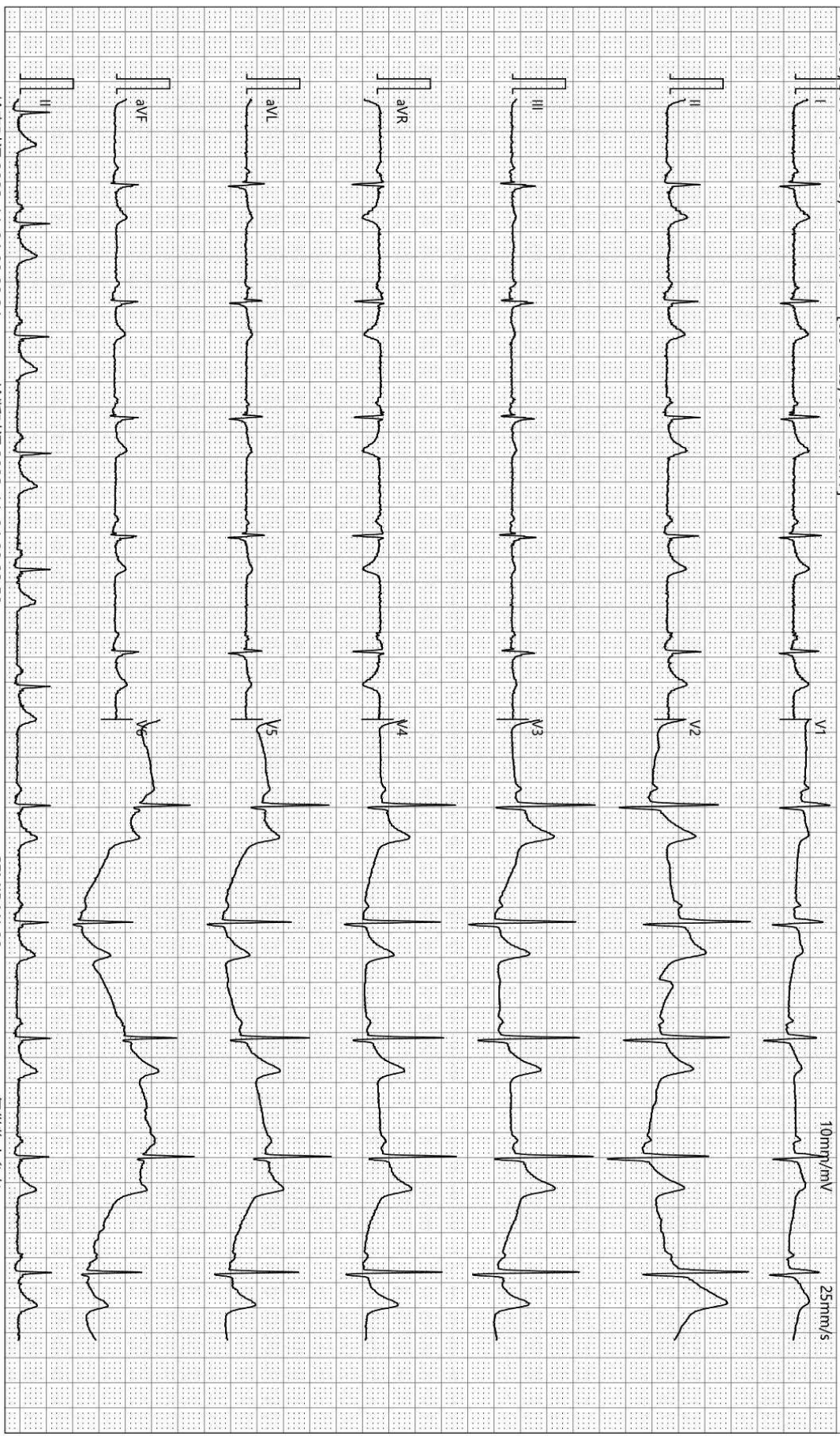
诊断结果:

- 1.窦性心律
- 2.正常心电图

诊断医生:

张生 陶志娟

HR	: 64bpm	[60 ~ 100bpm]
P	: 98ms	[0 ~ 110ms]
PR	: 147ms	[120 ~ 200ms]
QRS	: 72ms	[60 ~ 100ms]
QT/QTc	: 375/388ms	[320 ~ 440/0 ~ 450ms]
P/QRS/T	: 54/71/45deg.	[0 ~ 75/-30 ~ 90/0 ~ 75deg]
RV5fSV1	: 1.268/0.421mV	[0.0 ~ 2.5/0.0 ~ 2.0mV]



检查时间:2023-11-04 09:08:24

诊断时间:2023-11-04 09:23:50

SEMIP V1 90

仅供临床参考

Text

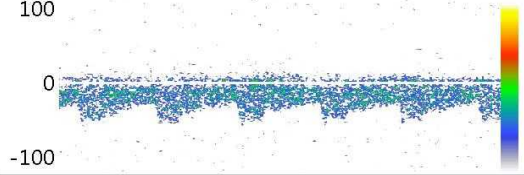


大同瑞慈健康体检

颅内多普勒血流图 (TCD) 检查报告单


姓名: 魏玉根 性别: 男 年龄: 53 岁 检查号: 2309220769
 申请科室: 体检科 申请医师: 李菊蓉 检查类型: 颅内血管 床号:

LVA 78mm(深度) PW 2MHz




Vs:48.9 Vd:26.5 Vm:34.0
 PI:0.66 RI:0.46 S/D:1.84

RVA 73mm(深度) PW 2MHz



Vs:46.8 Vd:27.7 Vm:34.1
 PI:0.56 RI:0.41 S/D:1.69

BA 71mm(深度) PW 2MHz



Vs:49.7 Vd:27.3 Vm:34.8
 PI:0.64 RI:0.45 S/D:1.82

Vs: Vd: Vm:
 PI: RI: S/D:

Vs: Vd: Vm:
 PI: RI: S/D:

Vs: Vd: Vm:
 PI: RI: S/D:

医生意见

结论: 椎-基底动脉脑血管超声未见异常。

李菊蓉

检查日期: 2023-11-04

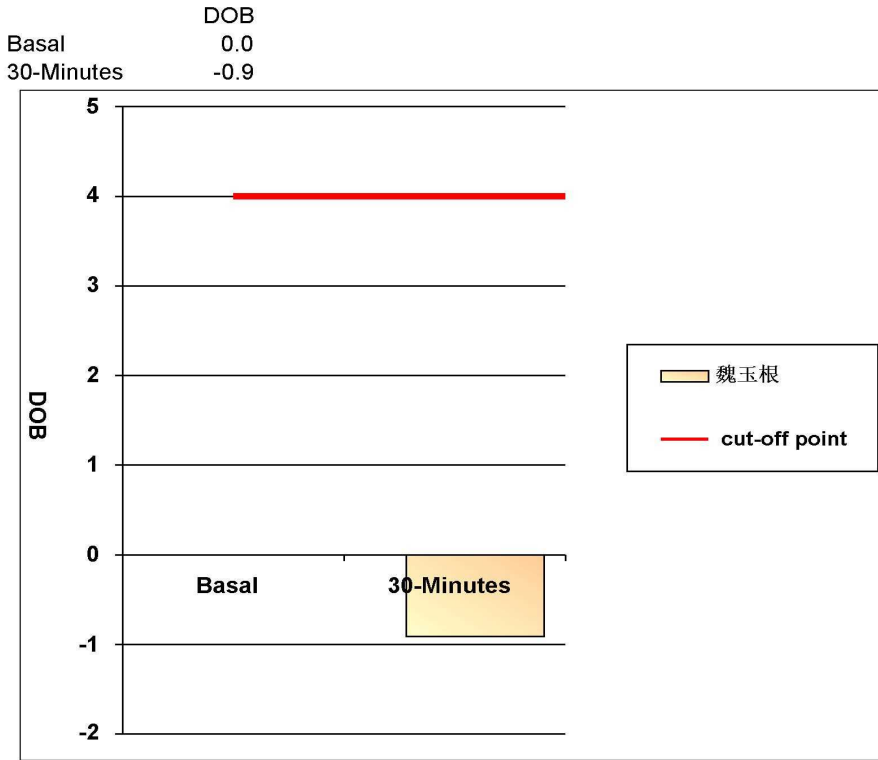
本报告单仅提供临床参考

大同瑞慈健康体检

¹³C呼气试验检验报告

患者姓名	魏玉根	年龄	53	性别	男
患者 ID	2309220769	日期	2023年11月04日	联系电话	
申请医生		备注		设备型号	YH08

¹³C呼气试验



阳性参考值 (Delta Over Baseline(DOB)):

30分钟的DOB值:	≥ 4.0	阳性+
	< 4.0	阴性-

检测结果: **DOB= -0.9** **阴性-**

结论: 您本次检测结果为阴性, 正常, 无感染

检测医生: 曹居杰

大同瑞慈健康体检

骨密度检测报告

受检者信息

受检者ID: 2309220769

姓名: 魏玉根

出生年月日: 1970/2/28

年龄: 53

性别: 男

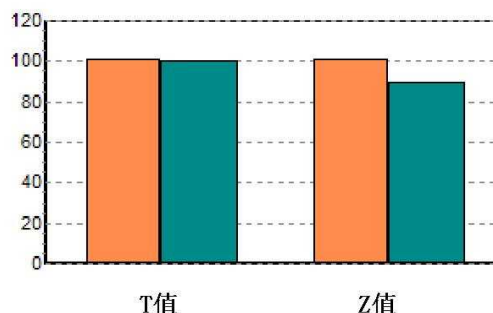
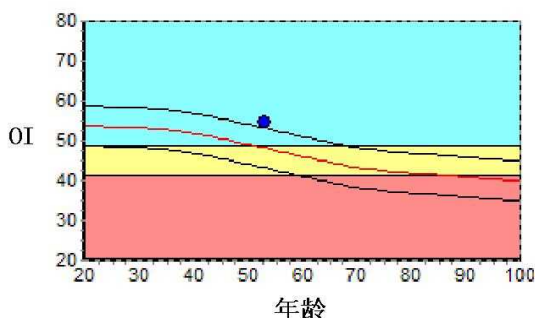
测定部位(右/左): 右

测定结果

测定日期: 2023/11/4 9:51:12

测试编号: 1/1

受测者 平均值



数据库: Asia

OI: 54.4

SOS: 1357.5 m/s, BUA: 46.1

T值: 0.12

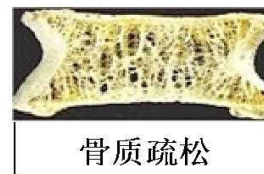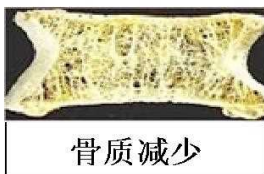Z值: 1.26

成人比: 101.1 %

同龄比: 113.1 %

OPR: N/A %

结果分析



注解

以上结论仅供参考

科室:

医生签名:

医院地址 大同瑞慈健康体检

地址 大同市平城区魏都大道79号

联系电话 0352-2824444

操作者 名燕凌

双源 CT 诊断图文报告

流水号: 2309220769

影像号: CT20231104039

姓名: 魏玉根

年龄: 53 岁

性别: 男

检查设备: 西门子量子双源 CT

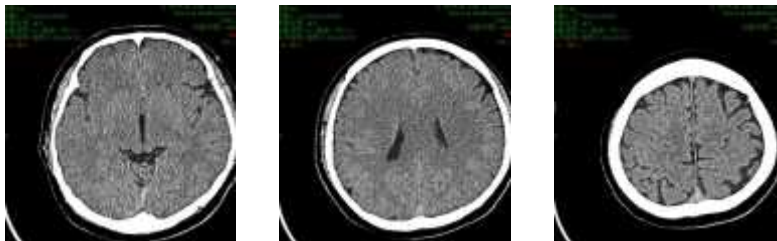体检号: 450876

申请医院: 本院

体检科室: 体检科

检查部位: 脑部双源 CT

经典图像:



影像所见:

颅脑结构双侧对称, 脑实质内未见异常密度。中线结构居中。脑沟、裂、池及脑室系统等未见异常。

影像诊断:

颅脑未见明显异常

报告医师: 剧艳军

检查日期: 2023-11-05

审核医师: 剧艳军

报告日期: 2023-11-05

双源 CT 诊断图文报告

流水号: 2309220769

影像号: CT20231104038

姓名: 魏玉根

年龄: 53 岁

性别: 男

检查设备: 西门子量子双源 CT

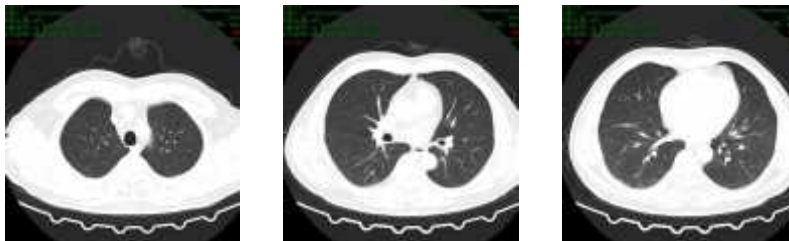体检号: 450876

申请医院: 本院

体检科室: 体检科

检查部位: 肺部双源 CT

经典图像:



影像所见:

胸廓对称, 骨性肋骨完整, 胸壁软组织结构良好, 两肺支气管血管纹理走行分布良好, 支气管束结构清晰, 双肺通气良好。肺门结构未见异常。纵隔无偏移, 段以上支气管通畅。心影及大血管形态结构正常, 纵隔内未见肿大淋巴结。胸膜未见异常。

影像诊断:

胸部未见明显异常

报告医师: 剧艳军

检查日期: 2023-11-05

审核医师: 剧艳军

报告日期: 2023-11-05

超声诊断图文报告

流水号: 2309220769

影像号: 1440055

姓名: 魏玉根

年龄: 53 岁

性别: 男

检查设备: Vivid E95

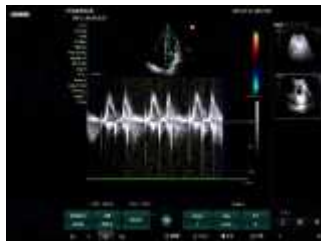
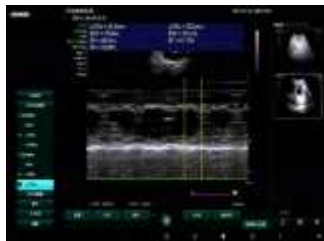体检号: 450876

申请医院: 本院

体检科室: 体检科

检查部位: 心脏彩超

经典图像:



影像所见:

超声测量 (单位: mm)

升主动脉内径 25 (32±3mm)

左房内径 30 (35mm)

室间隔 10 (8-11mm)

左室内径 42 (47±4mm)

左室后壁 9 (8-11mm)

EF62% (50-80%)

右室内径 25 (36±4mm)

右房内径 28 (36±4mm)

FS33% (28-41%)

主肺动脉内径 20 (23±3mm)

升主动脉内径正常, 心脏各腔室大小正常, 室间隔厚度正常, 左室壁未见明显节段性运动异常, 各瓣膜及启闭功能未见明显异常, 舒张期二尖瓣口血流频谱 E/A>1, 心包腔未见积液。

影像诊断:

心脏结构及功能未见明显异常

报告医师: 侯爱兰

检查日期: 2023-11-04

审核医师: 侯爱兰

报告日期: 2023-11-04



大同市医学影像研究中心

注: 本报告仅供临床医生参考!

地址: 大同市魏都大道 79 号。若有疑问, 请致电: 0352-2830580

超声诊断图文报告

流水号: 2309220769

影像号: 1440042

姓名: 魏玉根

年龄: 53 岁

性别: 男

检查设备: Vivid E95

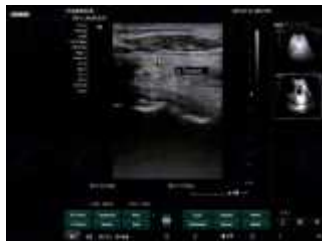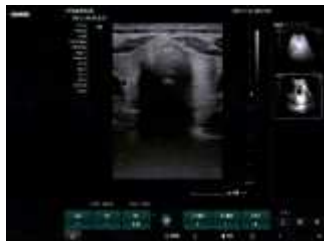体检号: 450876

申请医院: 本院

体检科室: 体检科

检查部位: 甲状腺彩超

经典图像:



影像所见:

甲状腺双侧叶形态正常, 包膜完整, 左侧叶探及囊性回声, 大小约 0.3*0.2cm, 边界清, 余实质回声均匀, CDFI: 未见异常血流信号。

双侧颈部未见明显肿大淋巴结。

影像诊断:

甲状腺左侧叶结节 TI-RADS 2 级

报告医师: 侯爱兰

检查日期: 2023-11-04

审核医师: 侯爱兰

报告日期: 2023-11-04

超声诊断图文报告

流水号: 2309220769

影像号: 1440047

姓名: 魏玉根

年龄: 53 岁

性别: 男

检查设备: Vivid E95

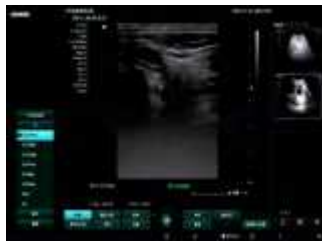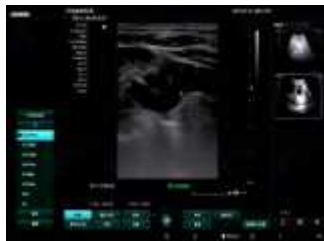体检号: 450876

申请医院: 本院

体检科室: 体检科

检查部位: 颈部血管彩超

经典图像:



影像所见:

右锁骨下动脉起始处内中膜局部增厚, 约 2.4mm, 双侧颈总动脉、颈内、颈外动脉起始段内中膜不增厚, 内壁欠光滑, 管壁未见明确强回声斑。CDFI: 血流充盈好。PW: 频谱形态正常。

双侧椎动脉走行正常, 椎动脉内径正常, 管壁不厚, 管腔内为无回声, CDFI: 血流充盈好。PW: 频谱正常。

影像诊断:

右锁骨下动脉起始处内中膜局部增厚

报告医师: 侯爱兰

检查日期: 2023-11-04

审核医师: 侯爱兰

报告日期: 2023-11-04

超声诊断图文报告

流水号: 2309220769

影像号: 1440058

姓名: 魏玉根

年龄: 53 岁

性别: 男

检查设备: Vivid E95

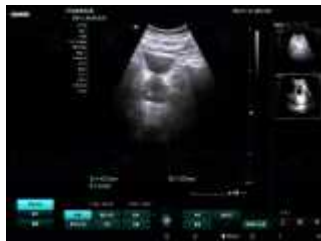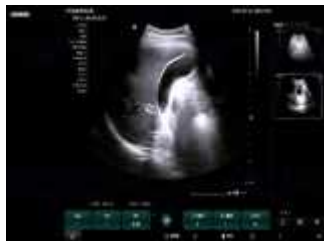体检号: 450876

申请医院: 本院

体检科室: 体检科

检查部位: 全腹彩超

经典图像:



影像所见:

肝脏大小形态正常, 包膜光滑完整, 实质回声均匀, 肝内管道系统走行清晰, 门静脉及肝内胆管不扩张。

胆囊大小形态正常, 壁不厚、光滑, 囊内透声好, 肝外胆管不扩张。

胰腺大小形态正常, 实质回声均匀, 主胰管不扩张。

脾脏大小形态正常, 实质回声均匀, 脾门静脉不宽。

双肾大小形态正常, 皮髓质分界清晰, 集合系统未见分离, 双侧输尿管未见扩张。

膀胱充盈尚可, 壁光滑, 内清晰。

前列腺形态正常, 大小约 4.0*3.4*3.1cm, 实质回声欠均匀。

影像诊断:

肝、胆、脾、胰、双肾、前列腺未见明显异常

报告医师: 侯爱兰

检查日期: 2023-11-04

审核医师: 侯爱兰

报告日期: 2023-11-04