



2309220759

大同瑞慈健康体检

报 告 册

体检编号	450866	工号	258
姓名	胡平义		
性别	男	年龄	56岁
单位	中国银行大同分行		
部门	中国银行大同分行		
联系电话	13903522307		
体检日期	2023-11-20		

尊敬的胡平义先生您好！

首先，瑞慈健康体检全体员工欢迎您的光临，并对您的信任表示衷心的感谢！

您于 2023-11-20 （体检编号：450866）完成健康检查，本机构的各科医生已根据您的体检项目及结果，汇总成此份健康体检报告，并经总检医生审核。据此提出对您健康状况的综合分析及建议。

瑞慈健康体检倡导“大健康、大康复”，提出“健康是第一财富（Rich）”的人文理念。希望您仔细阅读并妥善地保管此份健康体检报告，并认真关注报告中的提示与建议，若您对报告内容有任何疑问，可直接与瑞慈健康体检客服部联系，进一步咨询。

健康体检咨询电话：**0352-2824444**

客户服务咨询电话：**0352-2830597**

400-6112995

瑞慈健康体检报告由下列内容组成：

第一部分：主检报告

第二部分：分科分项结果

第三部分：检验报告

第四部分：附表

主检报告

检查综述

- 1、【身高、体重、血压】 (1) 体重指数 26.64：超重
- 2、【内科】 (1) 高血压
- 3、【眼科】 (1) 左眼视力下降 (2) 右眼视力下降
- 4、【空腹血糖】 葡萄糖(GLU)偏高(6.63 mmol/L)
- 5、【血脂四项】 总胆固醇(CHOL)偏低(2.43 mmol/L)
- 6、【肝功七项】 丙氨酸氨基转移酶(ALT)偏高(108.00 U/L) 门冬氨酸氨基转移酶(AST)偏高(51.00 U/L)
- 7、【尿液分析+尿沉渣】 白细胞尿偏高(14 个/u1) 鳞状上皮细胞偏高(3 /HP) 粘液丝偏高(4 /HP)
- 8、【肺部双源 CT】 左肺上叶纤维灶
- 9、【心脏彩超】 左室舒张功能减低
- 10、【甲状腺彩超】 1. 甲状腺右叶囊性结节 TI-RADS II 级 2. 甲状腺左侧叶实性结节 TI-RADS III 级 定期复查
- 11、【全腹彩超】 1. 脂肪肝 2. 肝囊肿 3. 左肾囊肿 4. 前列腺增生
- 12、【口腔科】 (1) 左上第三磨牙 牙体缺损 右下第一双尖牙 右下第二双尖牙 右下第一磨牙 楔状缺损 (2) 牙龈萎缩 牙龈色红，探之出血 (3) 牙周：牙结石

医生建议

【超重】：

- (1) 体重指数是判断体重超标或偏低的主要指标。体重是反映和衡量一个人健康状况的重要标志之一，过胖和过瘦都不利于健康，身高体重不协调也不会给人以美感。体重的变化，还会直接反映身体长期的热量平衡状态。
- (2) 当需要比较及分析一个人的体重对于不同身高的人所带来的健康影响时，体重指数是一个中立而可靠的指标。其主要适用于需要体重测试、体型肥胖和全身检查的人群。
- (3) 体重指数(BMI)是世界卫生组织推荐的国际统一使用的肥胖分型标准，也是目前国际上常用的衡量人体胖瘦程度以及是否健康的一个标准，其计算方式为： $BMI = \text{体重(千克)} / \text{身高(米} \times \text{米)}$ 。成人的标准值是 BMI18.5-23.9 之间。低于 18.5 为体重指数偏低；高于 23.9 则为体重指数偏高。
- (4) 一般表现为体重超重或肥胖，超重及肥胖会出现一系列代谢性疾病，如高血压、高血糖、高血脂、高尿酸血症等，所以体重指数偏高者一定要注意控制体重。
- (5) 合理控制饮食，食品多样化，食物纤维可适量增加，饮食规律，避免暴饮暴食，低盐、低脂饮食为主，减少高热量食物的摄入。
- (6) 加强体育锻炼，每天最少保持 30 分钟的中等强度运动。鼓励每天至少快步走 6000 步比较健康。肥胖患者不适合较剧烈的运动，会加重膝关节的负担，可以选择游泳、划船等对膝关节负荷较小的运动。
- (7) 定期检查血糖、血脂、肝功、肝脏 B 超等，积极治疗基础性疾病。
- (8) 减少热量摄取及增加热量消耗。强调以健康行为、饮食、运动为主的综合治疗。

【高血压】：

- (1) 高血压是指收缩期和(或)舒张期动脉血压高于正常，并连续三次不同日测量，血压都高于正常标准，可确定患高血压病。
- (2) 高血压的发病与遗传、精神过度紧张、肥胖、吸烟、酗酒、嗜盐等因素有关。血压持久增高，可导致心、脑、肾等脏器的损害。

(3)原发性高血压由于目前原因不明（部分与遗传有关），须终身服药降压。高血压主要危害心、脑血管和肾脏。一旦确诊“高血压”就要终生服药。

(4)平时应低盐（每天5~10g）、低脂饮食（少吃动物脂肪与内脏）；忌烟限酒。遵照医嘱坚持服药，定期测量血压，宜控制在140/90mmHg以下，若合并有糖尿病和肾病，要把血压控制在130/80mmHg以下。

(5)血压到正常水平时，说明此时选用的降压药和治疗方案基本合适，但并不意味着高血压已被“治愈”，应坚持治疗。若盲目自行停药或间断服药，常会使血压波动很大，而加重心、脑、肾和血管的损害。

(6)建议您密切关注血压，保持心情舒畅，劳逸结合，适量运动，控制体重，避免过度劳累、情绪激动等。改进生活方式，适当低盐、低脂、低胆固醇饮食，戒烟酒。必要时心血管专科诊治。

【视力下降】：

(1)视力下降是由角膜白斑或角膜炎、晶状体混浊、眼底疾病、屈光不正等原因引起，建议眼科诊断治疗。

【葡萄糖(GLU)偏高】：

(1)正常情况下，人体中糖的分解和合成代谢处于动态平衡，保持相对恒定。血清葡萄糖是指血液中的葡萄糖浓度，是诊断糖尿病最重要检查项目之一。

(2)空腹血糖偏高可分为生理性偏高（如餐后、高糖饮食、剧烈运动、情绪激动等均可引起一过性增高，经过休息后血糖值可以恢复正常）和病理性增高（如糖尿病、甲状腺功能亢进、库欣综合征等）。

(3)空腹血糖生理性增高经过调整饮食结构、避免剧烈活动、控制情绪等方式后可自行缓解，血糖值可以恢复正常。

(4)排除生理性增高因素经复查仍然增高者属于病理性增高，应及时到内分泌科复诊，明确血糖偏高的原因及所患疾病的种类。

(5)如果是首次检查发现血糖偏高，应及时到医院内分泌科进行详细的检查及正规的治疗。

(6)已确诊的糖尿病患者，如血糖仍较高则说明血糖控制不佳，应及时到医院内分泌科诊治，修正以往的治疗方案及改变一些不良的生活习惯。

(7)糖尿病的治疗强调早期治疗、长期治疗、综合治疗和措施个体化，综合防治包括糖尿病教育、饮食治疗、体育锻炼、药物治疗和血糖监测五个方面。

【总胆固醇(CHOL)偏低】：

(1)可适当增加脂类的摄入。

(2)也可见于肝细胞疾病、恶性贫血等，复查后内科诊治。

(3)可见于甲亢、肝细胞疾病、贫血、营养不良以及应用雌激素、钙拮抗剂等药物；可适当增加脂类的摄入；复查后内科诊治。

【丙氨酸氨基转移酶(ALT)偏高】：

(1)丙氨酸氨基转移酶主要存在于肝细胞内，还分布在心肌、骨骼肌、肾脏等部位。肝脏轻度损伤就可能引起肝细胞膜破坏，导致丙氨酸转氨酶释放入血，是肝细胞损害的敏感指标，其增高的程度与肝细胞被破坏的程度成正比。

(2)丙氨酸氨基转移酶具有临床意义的升高一般要大于正常值的2-3倍。如果是生理性的升高多是由于剧烈运动、熬夜、饮酒、感冒、过量食用油腻食物后，致使丙氨酸氨基转移酶轻度升高。

(3)丙氨酸氨基转移酶病理性升高多由于病毒性肝炎、肝硬化、酒精肝、药物性肝病、脂肪肝、胆囊炎等疾病造成，除了肝胆疾病外，心脏疾病、骨骼疾病等，也可使丙氨酸氨基转移酶升高。

(4)发现了丙氨酸氨基转移酶升高，排除生理性的原因外，如果超过正常值的两倍，则需要明确升高的原因。首先完善彩超、各型肝炎病毒等检查，如果经复查仍偏高者，应前往消化内科咨询，结合临床治疗。

(5)平时生活中应清淡饮食、戒烟限酒、避免劳累，多食新鲜果蔬，尤其是富含V-C的水果蔬菜。

【门冬氨酸氨基转移酶(AST)偏高】：

(1)门冬氨酸氨基转移酶（AST），通常存在于人体的心肌细胞和肝细胞线粒体中，心肌细胞中含量最高，它也是心肌酶谱的重要组成部分之一。

(2)一般情况下，门冬氨酸氨基转移酶大于正常值上限2-3倍才具有意义，生理性的升高多见于劳累、熬夜、饮酒、剧烈运动等情况。

- (3)当心肌细胞或者肝细胞受损的时候，血液中的门冬氨酸氨基转氨酶就会明显升高，最常见的原因是心肌梗塞。在心肌梗塞早期6-12小时之内就会明显升高，且通常增高的程度与梗塞病灶大小成正比。
- (4)在急慢性肝炎、肝外伤、酒精性肝损伤、脂肪肝的患者中，门冬氨酸氨基转氨酶也会异常的升高；此外，心肌炎、肾炎、肺炎等疾患，门冬氨酸氨基转氨酶也会轻度升高。
- (5)病理情况下的门冬氨酸氨基转氨酶异常升高，多见于体内的重要细胞损伤，应该积极的去医院消化内科完善相关检查，结合临床诊治。
- (6)平时生活中，避免过度劳累、不熬夜、戒烟酒、适度的运动、进食高蛋白低脂饮食、多吃新鲜的果蔬。

【鳞状上皮细胞偏高】：

(1)在生理情况下，机体正常的新陈代谢都会引起鳞状上皮细胞的脱离，这是一种正常的机体现象。如果长时间出现鳞状上皮细胞偏高的现象时，则有可能是尿路感染、泌尿系统结石等因素导致，应及时往泌尿外科进一步诊断治疗。

【粘液丝偏高】：

- (1)尿常规中粘液丝是由尿路中细胞分泌出来的，在有尿路感染时分泌会明显增多，且伴有炎症细胞的出现。
- (2)粘液丝偏高，可分为生理性偏高和病理性偏高两种，生理性偏高一般是由于喝水较少导致的尿液浓缩，一般在喝水后就能达到稀释的效果。
- (3)病理性的粘液丝偏高是由于泌尿系炎症或者是前列腺炎导致的，需要注意观察，多喝水，同时有白细胞等炎症细胞增多时，应及时服用抗感染药物治疗。如果仅有粘液丝的增多而没有白细胞等炎症细胞增多时，尿路有炎症的可能性不大。
- (4)建议平时饮食注意清淡，多喝水，少吃油腻和辛辣的食物，要注意个人清洁卫生，勤洗阴部，注意休息。

【白细胞尿偏高】：

(1)白细胞尿偏高，一般提示为泌尿系感染，白细胞数目跟感染的程度相关，细菌感染的程度越重，白细胞数目增加的越高。建议往泌尿外科诊断治疗。

【左肺上叶纤维灶】：

(1)建议呼吸内科诊断治疗。

【左室舒张功能减低】：

(1)左心室舒张功能是指心肌弹性减低，心脏泵血功能减退。其引起原因，一是随着年龄的增长，心肌组织进行性变。其二是由于冠心病、高血压等慢性心肌病变。一般来说没有原发病变及年龄偏大的人员又无症状，不需要特殊处理，建议心内科结合临床考虑。

【甲状腺右叶囊性结节】：

- (1)甲状腺结节是一种常见的甲状腺疾病，很多甲状腺疾病可表现为结节，如可由甲状腺退行性变、炎症、自身免疫性及新生物等多种病变所致。甲状腺结节在各个年龄段的男女人群中均可见到，但中年女性中较多。
- (2)甲状腺结节分良性和恶性两大类，良性的占绝大多数，恶性者不足1%，判断甲状腺结节的良恶主要依靠病史、体格检查、放射性核素扫描、穿刺细胞学检查。建议往普外科就诊，进一步检查，明确诊断，结合临床诊治并定期复查。

【甲状腺左侧叶实性结节】：

- (1)甲状腺结节是一种常见的甲状腺疾病，很多甲状腺疾病可表现为结节，如可由甲状腺退行性变、炎症、自身免疫性及新生物等多种病变所致。甲状腺结节在各个年龄段的男女人群中均可见到，但中年女性中较多。
- (2)甲状腺结节分良性和恶性两大类，良性的占绝大多数，恶性者不足1%，判断甲状腺结节的良恶主要依靠病史、体格检查、放射性核素扫描、穿刺细胞学检查。建议往普外科就诊，进一步检查，明确诊断，结合临床诊治并定期复查。

【肝囊肿】：

(1)肝囊肿，通俗说就是肝脏中的水泡。绝大多数的肝囊肿都是先天性的，即因先天发育的某些异常导致了肝囊肿形成。

(2)肝囊肿病因大多数系肝内小胆管发育障碍所致,单发性肝囊肿的发生是由于异位胆管造成。肝囊肿生长缓慢,所以可能长期或终生无症状,其临床表现也随囊肿位置、大小、数目以及有无压迫邻近器官和有无并发症而异。

(3)肝囊肿是一种较常见的肝脏良性疾病，一般没有什么症状，也不会影响肝功。5CM以下的肝囊肿一般不需要特殊治疗。当囊肿长大到一定程度，可能会压迫胃肠道而引起症状，如上腹不适饱胀；也有因囊肿继发细菌感染而有腹痛、发热的。

(4)肝囊肿首次发现，建议作MRI或CT检查，除外肝内其它占位性病变。

(5)过大的肝囊肿，对肝脏本身或周围的器官有压迫症状的，或有炎症的，往外科治疗。

(6)已确诊为肝囊肿，动态观察，定期B超检查进行对照，监测囊肿大小。

(7)解除顾虑和紧张情绪，保持良好心态，切忌大怒。

(8)多食新鲜蔬菜和水果，保持大便通畅，防止便秘；保证营养，宜食清淡富含蛋白质的食物为主；限制饮酒。

(9)不宜剧烈运动，防止过度用力，以免增加腹腔压力。

(10)如有症状请及时就诊。

【脂肪肝】：

(1)脂肪肝是指肝脏被脂肪浸润，为一种多病因引起的获得性疾病。

(2)脂肪肝是以肝细胞脂肪变性和脂肪蓄积为病理特征，最常见易患因素有超重或肥胖、进食油腻食物、高脂血症（尤其甘油三酯升高）、营养失调（营养过量或不足）、饮酒、高脂血症、少运动、糖耐量异常、减肥造成体重急剧下降、营养不良、中毒和药物等。

(3)当肝内脂类（主要为甘油三酯）含量超过肝重的5%时为脂肪肝。脂肪肝是一个常见的临床现象，不是一个独立性的疾病。

(4)值得注意的是，过多的脂肪在肝组织、肝细胞内浸润，引起肝细胞肿大，严重可致肝硬化。脂肪肝是可逆性的，合理饮食、运动及治疗后可恢复。

(5)合理控制饮食，控制总摄入量，低盐、低脂和低糖类饮食，少吃动物内脏，多吃蔬菜水果；

(6)控制危险因素，如控制体重、改善胰岛素抵抗、调整血脂紊乱，戒酒、戒烟，坚持长期有氧运动，加强体育锻炼；

(7)定期复查腹部彩超、血脂、肝功能。

【前列腺增生】：

(1)前列腺增生又称前列腺肥大，增生的腺体位于膀胱颈部，会使尿路梗阻，引起尿频和排尿困难，严重影响患者的生活质量，是中老年男性的常见疾病。建议往泌尿科咨询，结合临床诊治。

【左肾囊肿】：

(1)肾囊肿是肾脏内出现大小不等的与外界不相通的囊性肿块的总称。肾囊肿属于良性肿瘤，在肾囊性疾病中以单纯性肾囊肿最为常见。其发生原因尚可能与先天性肾小球、肾小管结构异常和后天性损伤感染有关。

(2)单纯性肾囊肿大多数无症状，常在体检彩超时被发现。一般直径大于5cm或者合并感染、破裂、出血时才引起症状，主要表现为腰腹部或背部胀痛，当出现并发症时疼痛加重。

(3)肾囊肿直径小于4cm，无肾盂肾盏明显受压，无感染、恶变、高血压及症状不明显者，只需密切随访观察，定期彩超检查。

(4)肾囊肿多数是先天性的，对人体健康没有多大影响，不会癌变，可以工作，可以运动，生活上没什么要特别注意的地方。其发病率可随年龄增长而增高，50岁以上的人有50%可以发现这种囊肿，借助彩超、CT可确诊。

(5)首次发现，建议作MRI或CT检查，以排除肾内其它占位性病变。

(6)过大的囊肿，对肾脏本身或周围的器官有压迫症状的，或有炎症的，往外科治疗。定期复查。

【楔状缺损】：

(1)楔状缺损是牙齿颈部硬组织缓慢消耗而形成的缺损，呈“V”状，由于它的外形酷似木匠用的楔子，因而称之为楔状缺损。多见于前牙的唇颊面，以中老年患者居多。

(2) 牙齿颈部硬组织牙釉质和牙骨质的交界部分，因为结构比较薄弱故易被磨损，其最常见的原因是采用不正确横向用力的刷牙方式，牙刷毛过硬所导致；此外，牙龈沟内的酸性分泌物，唾液 PH 值偏低、酸性食物、胃病反酸、接触酸的工作都可能使牙齿硬组织脱钙溶解。

(3) 楔状缺损如早期出现，应立即改变不良的刷牙方式，病症就不会进展，即使不治疗也可以维持现状；如果缺损有一定的深度，则需进行牙体修补，应用树脂材料修复缺损部位。

(4) 楔状缺损的预防主要是采用正确的刷牙方式，竖刷牙或巴氏刷牙法，避免横向刷牙，刷牙时不要用力过大，刷牙的时间至少要三分钟，不要使用刷毛过硬的牙刷。

(5) 在咬合时，牙颈部是应力集中的区域，负担过重的时候会出现损耗，故平时应少吃坚硬食物，比如咬坚果壳、蚕豆等。

【牙结石】：

(1) 牙结石又称牙石，是沉积在牙齿或修复体表面上已经钙化或正在钙化的菌斑或软垢。其开始时是软的，会因逐渐的钙化而变硬。它是由 75% 的磷酸钙，15-25% 的水、有机物、磷酸锰、矿酸钙及微量的钾、钠、铁所构成，并呈现出黄色、棕色或者黑色。

(2) 牙结石通常存在于唾液腺开口处的牙齿表面（例如：下颚前牙的舌侧表面，上颚后牙的颊侧表面）和牙齿的颈部，以及口腔粘膜运动不到的牙齿表面等处。

(3) 牙结石形成后，可伴随牙龈出血、牙龈萎缩、口臭等症状。

(4) 牙结石是牙周病的重要病因，它会不断刺激牙周组织，并且压迫牙龈，影响血液循环，造成牙周组织的细菌感染，形成牙周囊袋，此后更易使食物残渣、牙菌斑、牙结石等的堆积，最终牙周支持组织全部破坏，导致牙齿松动，以至于不得不拔除牙齿。

(5) 早晚刷牙、饭后漱口是防治牙结石形成的最重要措施。应采取正确的竖刷牙法和巴氏刷牙法，纠正横刷牙法。

(6) 多吃富有维生素的粗纤维食物，如肉、蛋、各种蔬菜和水果，充分咀嚼以利于牙面清洁。少吃甜食及黏性很强的食物，不吃零食。

(7) 建议每半年进行一次口腔健康检查，每年进行 2-3 次全口超声波洁牙术，使牙面、牙颈部经常处于洁净状态。

【牙龈色红，探之出血】：

(1) 牙龈的这种情况一般是由于牙结石导致的牙龈局部发炎。

(2) 必须坚持每天认真和合理刷牙（采用竖刷牙法），彻底清除牙菌斑。要经常检查口腔，保持口腔卫生，防止牙龈出血。

(3) 正确的刷牙方法是：顺着牙齿长轴方向，上牙向下刷，下牙往上刷，每个牙面都要刷到，这样刷牙不仅能把牙刷干净而且对牙龈起到按摩作用，促进牙龈的血液循环。

(4) 建议每半年进行一次口腔健康检查，每年进行 2-3 次全口超声波洁牙术，使牙面、牙颈部经常处于洁净状态。

(5) 注意口腔清洁卫生，养成早晚刷牙，饭后漱口的良好习惯。

(6) 及时治疗牙龈炎，防止炎症侵犯深部牙周组织，形成牙周炎。

(7) 养成清晨排便习惯。进餐要规律，细嚼慢咽，多食蔬菜，如胡萝卜、菠菜、木耳。适量进食水果，如山楂、苹果。男性少抽烟少喝酒。

【牙体缺损】：

(1) 牙体缺损是指由于各种原因引起的牙体硬组织不同程度的外形和结构的破坏和异常，表现为牙体失去了正常的生理解剖外形，造成正常牙体形态、咬合及邻接关系的破坏。

(2) 牙体缺损最常见的原因是龋病，其次是牙外伤、磨损、楔状缺损、酸蚀和牙齿发育畸形等。

(3) 牙体表浅缺损可能无明显症状，如缺损累及牙本质层或牙髓，可出现牙髓刺激症状甚至出现牙髓炎症、坏死及根尖周病变等。

(4) 牙体缺损如发生在邻面，会破坏正常邻接关系，造成食物嵌塞，引起局部牙周组织炎症，并可能发生邻牙倾斜移位，影响正常的咬合关系。

(5) 牙体缺损一般情况下可以采用充填法进行治疗。如牙体缺损过大，则需要采用嵌体、贴面、全冠等方式修复。

(6) 平时应注意龋病的预防及治疗，避免咬太硬的食物，饭后漱口，选择软毛牙刷采用竖刷牙法，每年进行 2-3 次全口超声波洁牙术，每半年进行一次口腔健康检查。

【牙龈萎缩】：

- (1) 牙龈生理性萎缩主要是龈缘部分存在异物又长期得不到清理，细菌滋生刺激长期存在所致；另外随着年龄的增长也会或多或少发生萎缩，致使牙龈暴露，这种生理性萎缩，是无需要治疗的。
- (2) 炎症性的牙龈萎缩，主要表现为牙龈红肿胀痛，刷牙常见出血，对冷热温度变化及酸性食物等异常敏感，妨碍进食，尤其应该注意防治。
- (3) 掌握正确竖刷法的刷牙方法，注意口腔清洁卫生，养成早晚刷牙，饭后漱口的良好习惯。
- (4) 定期到医院检查治疗，每年进行 2-3 次全口超声波洁牙术。
- (5) 补充维生素 C 等微量元素，多食水果蔬菜，戒烟限酒，避免熬夜的不良生活习惯。

汇总医生： 丁昊炜

主检日期： 2023-11-21

主检医生：

分科结果

身高、体重、血压

项目名称	检查结果	项目名称	检查结果
身高	170cm	体重	77kg
血压	117/82mmHg		

*小结：

(1) 体重指数 26.64：超重

操作员：杨彦霞

检查日期：2023-11-20

检查医生：张彬艳

内科

项目名称	检查结果	项目名称	检查结果
心率	75 次/min	心律	齐
心脏杂音	无	心界	正常
肺部	正常	呼吸音	呼吸音清
啰音	未闻及	叩诊	叩诊呈清音
腹部触诊	腹部平软	发育	正常
肝胆	肋下未触及	脾脏	肋下未触及
双肾	无叩击痛	肠鸣音	正常
营养	良好	神经系统	正常
生理反射	生理反射存在	病理反射	病理反射未引出
颅神经	正常	运动功能	正常
深浅感觉	正常	其它	无异常发现
既往史	高血压		

*小结：

(1) 高血压

操作员：名燕凌

检查日期：2023-11-20

检查医生：名燕凌

外科（男）

项目名称	检查结果	项目名称	检查结果
皮肤	正常	甲状腺	无肿大
脊椎	无畸形	浅表淋巴结	无肿大
肛门	拒检	前列腺	未检
泌尿外生殖器	正常	四肢关节	未见异常
腹股沟	未见异常	足背动脉	正常
紫绀	无	色素沉着	无
脱毛	无	脱色	无
浮肿	无	皮下结节	无
头颅	正常	颈部	正常
乳腺	正常	脊柱	正常
直肠	未检	皮肤黄疸	无
四肢	活动正常	其他	无

*小结：

(1) 肛门：拒检

操作员：谷岱清

检查日期：2023-11-20

检查医生：谷岱清

眼科

项目名称	检查结果	项目名称	检查结果
视力(左)	0.6	视力(右)	0.6
辨色力	正常	眼睑	正常
结膜	正常	泪器	正常
角膜	正常	虹膜	正常
瞳孔	正常	晶状体	正常
玻璃体	正常	眼底	未见异常

*小结：

(1) 左眼视力下降

(2) 右眼视力下降

操作员：田野青 检查日期:2023-11-20 检查医生：田野青

耳鼻喉科

项目名称	检查结果	项目名称	检查结果
听力(左)	正常	听力(右)	正常
外耳道	正常	鼓膜	正常
鼻窦	正常	鼻中隔	正常
鼻腔	正常	扁桃体	无肿大
嗅觉	正常	咽喉	正常

*小结:

未见异常

操作员：王存宝 检查日期:2023-11-20 检查医生：王存宝

口腔科

项目名称	检查结果	项目名称	检查结果
唇颊	正常	齿	左上第三磨牙&牙体缺损&右下第一双尖牙&右下第二双尖牙&右下第一磨牙&楔状缺损
牙龈	牙龈萎缩&牙龈色红，探之出血	牙周	牙结石Ⅰ度
舌腭	正常	腮腺	正常
颌下腺	正常	颞下颌关节	正常

*小结:

(1) 左上第三磨牙 牙体缺损 右下第一双尖牙 右下第二双尖牙 右下第一磨牙 楔状缺损

(2) 牙龈萎缩 牙龈色红，探之出血

(3) 牙周：牙结石

姓名：胡平义 性别：男 年龄：56 登记流水：2309220759 体检日期：2023-11-20

操作员：麻剑 检查日期:2023-11-20 检查医生：麻剑

检验报告

血流变

项目名称	检查结果	单位	参考值	提示
全血粘度高切 200/s	4.22	mpas	3.53--4.65	
全血粘度中切 100/s	4.53	mpas	3.6--4.9	
全血粘度中切 50/s	4.98	mpas	4.7--5.9	
全血还原粘度高切	5.59	mpas	3.66--8.48	
全血还原粘度低切	36.40	mpas	31.8--50.2	
血浆粘度	1.48	mpas	1.26--1.70	
血沉(ESR)	1.77	mm/h	0--15	
红细胞压积	0.49	L/L	0.40--0.50	
红细胞聚集指数	4.58		3.79--6.05	
红细胞变形指数	0.70		0.51--1.02	
红细胞刚性指数	3.77		2.15--6.73	
血沉方程 K 值	8.70	mm/h	0--77	
全血粘度 1/s	19.31	mpas	17.6--21.3	
全血高切相对指数	2.85		2.08--3.69	
全血低切相对指数	13.05		10.37--16.94	

*小结:

未见异常

操作员：梁可欣 检查日期:2023-11-20

检查医生:陈建国

尿液分析+尿沉渣

项目名称	检查结果	单位	参考值	提示
白细胞尿	14	个/ul	0--13	↑
上皮细胞(EC)	3	/HP	0--28	
管型(CAST)	0	个/ul	0--1	

霉菌(尿)	0	/HP	0--0	
结晶	0	/HP	0--10	
透明度(CLA)	清亮			
胆红素(BIL)	-		阴性	
隐血(ERY)	-		阴性	
小圆上皮细胞(SRC)	0	个/ul	0--0	
维生素 C	-		阴性	
异常红细胞	0	个/ul	0--3	
红细胞(正常)	1	个/ul	0--6	
鳞状上皮细胞	3	个/ul	0--0	↑
粘液丝	4	个/ul	0--0	↑
颜色(Colour)	淡黄色			
尿葡萄糖(GLU)	-		阴性	
酮体(KET)	-		阴性	
比重(SG)	1.025		1.003--1.030	
酸碱度(PH)	6.5		4.5--8.0	
尿蛋白质(PRO)	-		阴性	
尿胆原(URO)	-		阴性	
亚硝酸盐(NIT)	-		阴性	
红细胞(尿)(RBC)	1	个/ul	0--6	
尿白细胞(LEU)	-		阴性	

***小结:**

白细胞尿偏高(14 个/ul) 鳞状上皮细胞偏高(3 /HP) 粘液丝偏高(4 /HP)

操作员：祁佳佳 检查日期:2023-11-20 检查医生:陈建国

肝功七项

项目名称	检查结果	单位	参考值	提示
总蛋白(T PROT)	65.2	g/L	65--85	

白蛋白(ALB)	43.60	g/L	40--55	
球蛋白(GLB)	21.60	g/L	15--35	
白蛋白/球蛋白(ALB/GLB)	2.02		1.0--2.5	
总胆红素(TBIL)	23.40	umol/L	0--26	
丙氨酸氨基转移酶(ALT)	108.00	U/L	9--50	↑
门冬氨酸氨基转移酶(AST)	51.00	U/L	15--40	↑

***小结:**

丙氨酸氨基转移酶(ALT)偏高(108.00 U/L) 门冬氨酸氨基转移酶(AST)偏高(51.00 U/L)

操作员：王小雪 检查日期:2023-11-20 检查医生:陈建国

心肌酶谱

项目名称	检查结果	单位	参考值	提示
乳酸脱氢酶(LDH)	173.00	U/L	120--250	
肌酸激酶(CK)	143.00	U/L	50--310	
肌酸激酶同工酶(CK-Mb(M))	16	U/L	0--25	
高敏肌钙蛋白 (Tnl)	2.94	pg/ml	0--46.47	

***小结:**

未见异常

操作员：王小雪 检查日期:2023-11-20 检查医生:陈建国

血常规（五分类）

项目名称	检查结果	单位	参考值	提示
白细胞(WBC)	5.97	10 ⁹ /L	3.5--9.5	
淋巴细胞绝对值(LY#)	2.55	10 ⁹ /L	1.1--3.2	
淋巴细胞百分比(LY%)	42.8	%	20--50	
中性粒细胞绝对值(GR#)	2.65	10 ⁹ /L	1.8--6.3	
中性粒细胞百分比(GR%)	44.3	%	40--75	

嗜碱性粒细胞绝对值(BA#)	0.04	10 ⁹ /L	0--0.06
嗜碱性粒细胞百分比 (BA%)	0.7	%	0--1.0
嗜酸性粒细胞绝对值(EO#)	0.39	10 ⁹ /L	0.02--0.52
嗜酸性粒细胞百分比 (EO%)	6.5	%	0.4--8.0
血小板(PLT)	169	10 ⁹ /L	125--350
血小板分布宽度(PDW)	16.2	%	15--17
平均血小板体积(MPV)	9.6	fl	6.0--14.0
血小板压积(PCT)	0.163	%	0.11--0.28
红细胞(RBC)	5.37	10 ¹² /L	4.3--5.8
血红蛋白	166	g/L	130--175
红细胞压积(HCT)	49.4	%	40--50
红细胞平均体积(MCV)	92.0	fl	82--100
平均血红蛋白含量(MCH)	30.9	pg	27--34
平均血红蛋白浓度(MCHC)	336	g/L	316--354
单核细胞绝对值(MO#)	0.34	10 ⁹ /L	0.1--0.60
单核细胞百分比(MO%)	5.7	%	3--10
红细胞分布宽度标准差 (RDW-SD)	43.8	fl	35--56
红细胞分布宽度变异系数 (RDW-CV)	12.5	%	10.6--16.6
大血小板比率	22.3	%	11--45
大血小板数目	38	10 ⁹ /L	30--90
未成熟粒细胞数目	0.01	10 ⁹ /L	0--999
未成熟粒细胞百分比	0.2	%	0--100
有核红细胞数目	0.000	10 ⁹ /L	0--9999
有核红细胞百分比	0.00	/100WBC	0--9999

***小结:**

未见异常

操作员：余雅倩 检查日期：2023-11-20 检查医生：陈建国

肾功三项

项目名称	检查结果	单位	参考值	提示
肌酐(CREA)	82.00	umol/L	57--97	
尿酸(UA)	411.00	umol/L	200--420	
尿素测定 (Urea)	3.80	mmol/L	3.1--8.0	

***小结：**

未见异常

操作员：王小雪 检查日期：2023-11-20 检查医生：陈建国

空腹血糖

项目名称	检查结果	单位	参考值	提示
葡萄糖(GLU)	6.63	mmol/L	3.89--6.1	↑

***小结：**

葡萄糖(GLU)偏高(6.63 mmol/L)

操作员：王小雪 检查日期：2023-11-20 检查医生：陈建国

血脂四项

项目名称	检查结果	单位	参考值	提示
动脉硬化指数	1.51		1.31--3.19	
总胆固醇(CHOL)	2.43	mmol/L	2.59--5.2	↓
甘油三脂(TG)	1.64	mmol/L	0.7--1.7	
低密度脂蛋白(LDL)	1.48	mmol/L	0--4.13	
高密度脂蛋白(HDL)	0.98	mmol/L	0.77--1.55	

***小结：**

总胆固醇(CHOL)偏低(2.43 mmol/L)

操作员：王小雪 检查日期：2023-11-20 检查医生：陈建国

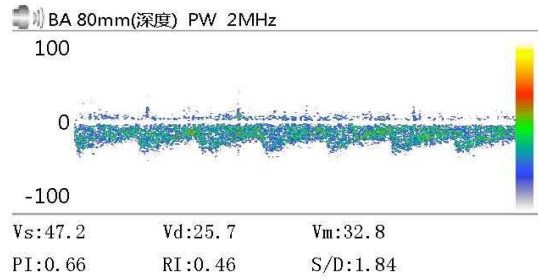
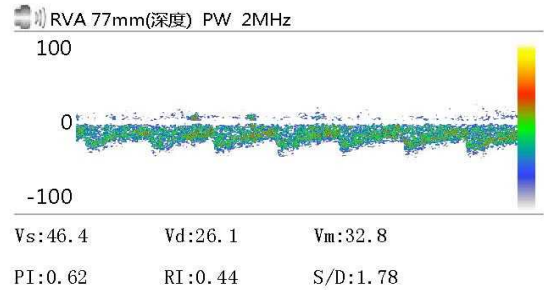
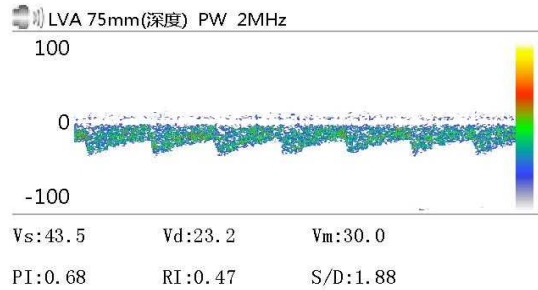
Text



大同瑞慈健康体检

颅内多普勒血流图 (TCD) 检查报告单

姓名: 胡平义 性别: 男 年龄: 56 岁 检查号: 2309220759
 申请科室: 体检科 申请医师: 李菊蓉 检查类型: 颅内血管 床号:



Vs: Vd: Vm:
 PI: RI: S/D:

Vs: Vd: Vm:
 PI: RI: S/D:

Vs: Vd: Vm:
 PI: RI: S/D:

医生意见

结论: 椎-基底动脉脑血管超声未见异常。

李菊蓉

检查日期: 2023-11-20

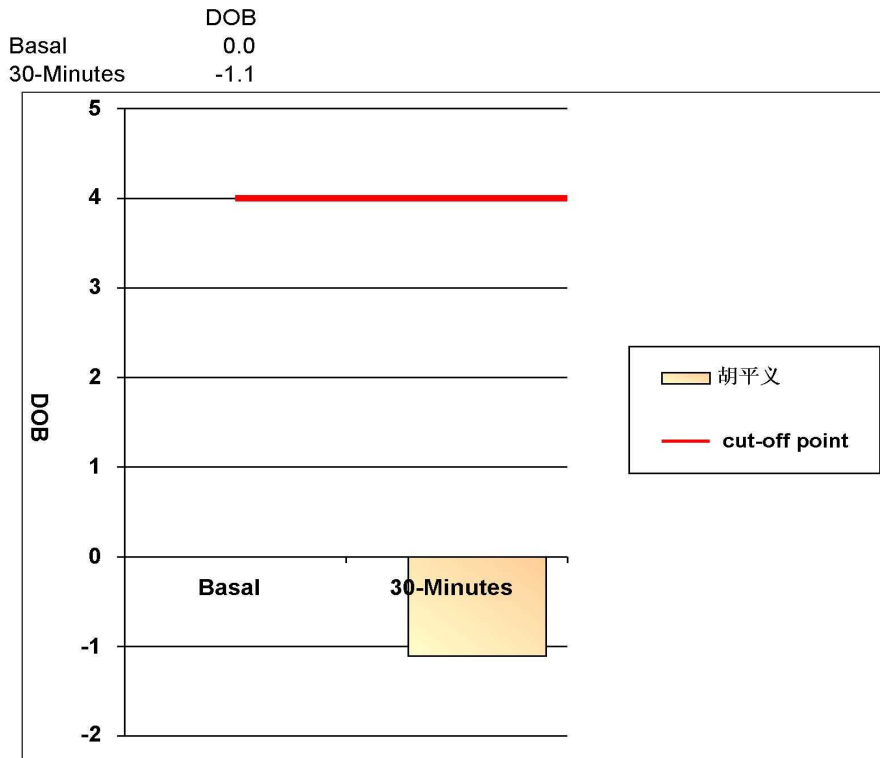
本报告单仅提供临床参考

大同瑞慈健康体检

¹³C呼气试验检验报告

患者姓名	胡平义	年龄	56	性别	男
患者 ID	2309220759	日期	2013年01月01日	联系电话	
申请医生		备注		设备型号	YH08

¹³C呼气试验



阳性参考值 (Delta Over Baseline(DOB)):

30分钟的DOB值:	\geq	4.0	阳性+
	$<$	4.0	阴性-

检测结果: DOB= -1.1 阴性-

结论: 您本次检测结果为阴性, 正常, 无感染

检测医生: 曹居杰

双源 CT 诊断图文报告

流水号: 2309220759

影像号: CT20231120070

姓名: 胡平义

年龄: 56 岁

性别: 男

检查设备: 西门子量子双源 CT

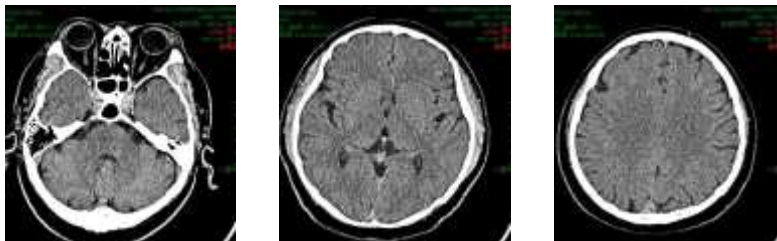体检号: 450866

申请医院: 本院

体检科室: 体检科

检查部位: 脑部双源 CT

经典图像:



影像所见:

颅脑结构双侧对称, 脑实质内未见异常密度。中线结构居中。脑沟、裂、池及脑室系统等未见异常。

影像诊断:

颅脑未见明显异常

报告医师: 剧艳军

检查日期: 2023-11-20

审核医师: 剧艳军

报告日期: 2023-11-20

双源 CT 诊断图文报告

流水号: 2309220759

影像号: CT20231120071

姓名: 胡平义

年龄: 56 岁

性别: 男

检查设备: 西门子量子双源 CT

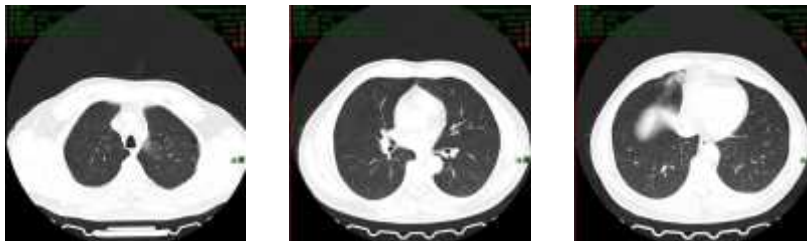体检号: 450866

申请医院: 本院

体检科室: 体检科

检查部位: 肺部双源 CT

经典图像:



影像所见:

胸廓对称, 骨性肋骨完整, 胸壁软组织结构良好, 两肺支气管血管纹理走行分布良好, 支气管束结构清晰, 左肺上叶纤维斑, 双肺通气良好。肺门结构未见异常。纵隔无偏移, 段以上支气管通畅。心影及大血管形态结构正常, 纵隔内未见肿大淋巴结。胸膜未见异常。

影像诊断:

左肺上叶纤维灶

报告医师: 剧艳军

检查日期: 2023-11-20

审核医师: 剧艳军

报告日期: 2023-11-20

超声诊断图文报告

流水号: 2309220759

影像号: 1455089

姓名: 胡平义

年龄: 56 岁

性别: 男

检查设备: Vivid E95

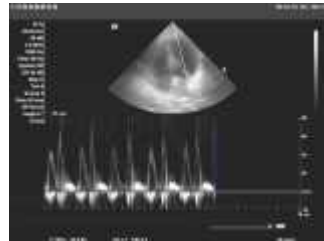
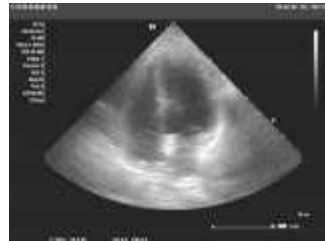体检号: 450866

申请医院: 本院

体检科室: 体检科

检查部位: 心脏彩超

经典图像:



影像所见:

超声测量 (单位: mm)

升主动脉内径 25 (32±3mm)

左房内径 30 (35mm)

室间隔 10 (8-11mm)

左室内径 39 (47±4mm)

左室后壁 9 (8-11mm)

EF66% (50-80%)

右室内径 25 (36±4mm)

右房内径 28 (36±4mm)

FS36% (28-41%)

主肺动脉内径 20 (23±3mm)

升主动脉内径正常, 心脏各腔室大小正常, 室间隔厚度正常, 左室壁未见明显节段性运动异常, 各瓣膜及启闭功能未见明显异常, 舒张期二尖瓣口血流频谱 E/A<1, 心包腔未见积液。

影像诊断:

左室舒张功能减低

报告医师: 郭丽霞

检查日期: 2023-11-20

审核医师: 郭丽霞

报告日期: 2023-11-20

超声诊断图文报告

流水号: 2309220759

影像号: 1455092

姓名: 胡平义

年龄: 56 岁

性别: 男

检查设备: Vivid E95

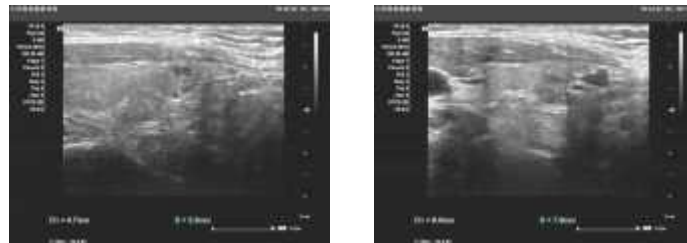
体检号: 450866

申请医院: 本院

体检科室: 体检科

检查部位: 甲状腺彩超

经典图像:



影像所见:

甲状腺双侧叶形态正常, 包膜完整, 右叶见两个囊性结节, 大者大小约 0.5×0.3 cm, 左侧叶探及两个低回声结节, 大者大小约 0.8×0.8 cm, 形态尚规则, 边界清, 余实质回声均匀, CDFI: 实性结节周边及内部可见血流信号。双侧颈部未见明显肿大淋巴结。

影像诊断:

1. 甲状腺右叶囊性结节 TI-RADS II 级
2. 甲状腺左侧叶实性结节 TI-RADS III 级 定期复查

报告医师: 郭丽霞

检查日期: 2023-11-20

审核医师: 郭丽霞

报告日期: 2023-11-20

超声诊断图文报告

流水号: 2309220759

影像号: 1455096

姓名: 胡平义

年龄: 56 岁

性别: 男

检查设备: Vivid E95

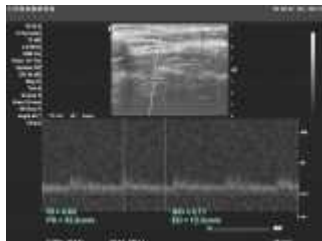
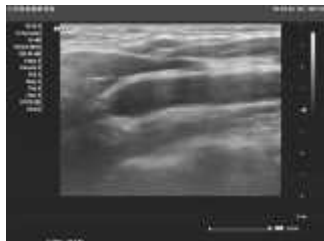体检号: 450866

申请医院: 本院

体检科室: 体检科

检查部位: 颈部血管彩超

经典图像:



影像所见:

右锁骨下动脉起始处、双侧颈总动脉、颈内、颈外动脉起始段内中膜不增厚, 内壁欠光滑, 管壁未见明确强回声斑。CDFI: 血流充盈好。PW: 频谱形态正常。

双侧椎动脉走行正常, 椎动脉内径正常, 管壁不厚, 管腔内为无回声, CDFI: 血流充盈好。PW: 频谱正常。

影像诊断:

双侧颈动脉、椎动脉未见明显异常

报告医师: 郭丽霞

检查日期: 2023-11-20

审核医师: 郭丽霞

报告日期: 2023-11-20

超声诊断图文报告

流水号: 2309220759

影像号: 1455099

姓名: 胡平义

年龄: 56 岁

性别: 男

检查设备: Vivid E95

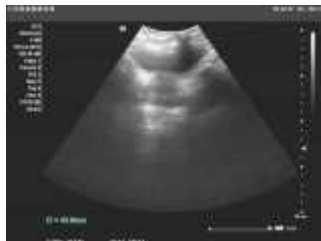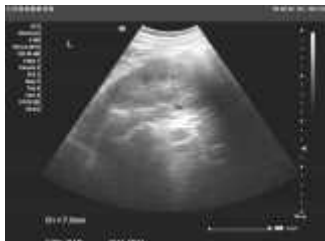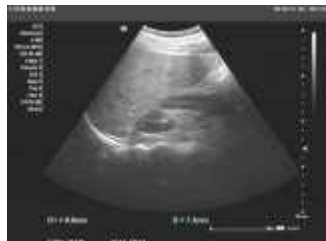体检号: 450866

申请医院: 本院

体检科室: 体检科

检查部位: 全腹彩超

经典图像:



影像所见:

肝脏大小形态正常,包膜光滑完整,肝右叶探及囊性结节,大小约 0.7*0.7cm,边界清,余实质回声细腻、增强,肝内管道系统走行欠清晰,门静脉及肝内胆管不扩张。

胆囊大小形态正常,壁不厚、光滑,囊内透声好,肝外胆管不扩张。

胰腺大小形态正常,实质回声均匀,主胰管不扩张。

脾脏大小形态正常,实质回声均匀,脾门静脉不宽。

双肾大小形态正常,皮髓质分界清晰,左肾探及一个囊性无回声区,大小约 0.7*0.6cm,双肾集合系统未见分离,双侧输尿管未见扩张。

膀胱充盈尚可,壁光滑,内清晰。

前列腺形态饱满,大小约 4.5*3.6*3.6cm,实质回声欠均匀。

影像诊断:

1. 脂肪肝
2. 肝囊肿
3. 左肾囊肿
4. 前列腺增生

报告医师: 郭丽霞

检查日期: 2023-11-20

审核医师: 郭丽霞

报告日期: 2023-11-20