2309220726

大同瑞慈健康体检

报

告

册

体检编号	450835	工号	225
姓　　名	薛日平		
性　　别	女	年龄	51 岁
单　　位	中国银行大同分行		
部　　门	中国银行大同分行		
联系电话	18404919116		
体检日期	2023-11-12		

大同瑞慈康复医院
0352-2824444

尊敬的 薛日平女士 您好!

首先,瑞慈健康体检全体员工欢迎您的光临,并对您的信任表示衷心的感谢 !

您于 2023-11-12 (体检编号: 450835) 完成健康检查,本机构的各科医生已根据您的体检项目及结果,汇总成此份健康体检报告,并经总检医生审核。据此提出对您健康状况的综合分析及建议。

瑞慈健康体检倡导"大健康、大康复",提出"健康是第一财富 (Rich)" 的人 文理念。希望您仔细阅读并妥善地保管此份健康体检报告,并认真关注报告中的 提示与建议,若您对报告内容有任何疑问,可直接与瑞慈健康体检客服部联系,进 一步咨询。

健康体检咨询电话: 0352-2824444

客户服务咨询电话: 0352-2830597
400-6112995

瑞慈健康体检报告由下列内容组成:

第一部分:主检报告

第二部分:分科分项结果

第三部分:检验报告

第四部分:附表

主检报告

检查综述

1、【身高、体重、血压】 （1）血压 161/84：本次测量收缩期血压偏高
2、【外科（女）】 （1）左下肢静脉曲张
3、【血脂四项】 动脉硬化指数偏高(3.62) 总胆固醇(CHOL)偏高(5.66 mmol/L)
4、【肝功七项】 总胆红素(TBIL)偏高(23.50 umol/L)
5、【尿液分析+尿沉渣】 维生素 C2+ 鳞状上皮细胞偏高(1 /HP) 粘液丝偏高(14 /HP)
6、【肺部双源 CT】 左肺舌段纤维粘连
7、【妇科内诊】 （1）阴道炎
8、【全腹彩超】 1.肝囊肿 2.轻度脂肪肝 3.胆囊结石
9、【骨密度检查】 骨质减少
10、【口腔科】 （1）牙龈萎缩 （2）牙周：牙结石
11、【乳腺彩超】 左乳结节 BI-RADS 2 级

医生建议

【本次测量收缩期血压偏高】:
(1)所谓单纯收缩期高血压，顾名思义是指一个人的舒张压（即低压）不高，仅仅是收缩压（即高压）超过正常范围。
(2)单纯收缩期高血压标准为收缩压在 140mmHg 以上，舒张压为 90mmHg 以下。如果收缩压在 140-149mmHg，又称单纯收缩期临界高血压。由于单纯收缩期高血压大部分发生在 60 岁以上的老年人，故又称老年单纯收缩期高血压。
(3)当病人患主动脉硬化、甲状腺功能亢进、主动脉关闭不全、体循环动静脉瘘、动脉导管未闭及原因不明的高动力循环状态时，也常伴有收缩期高血压，但这些不包括在单纯收缩期高血压范围内。
(4)劳逸结合，保持良好身心状态。避免各种诱因：如情绪低落、紧张等。改进生活方式，适当低盐、低脂、低胆固醇饮食，戒烟酒。必要时心血管专科诊治，定期复诊。
(5)平时应低盐（每天 5～10g）、低脂饮食（少吃动物脂肪与内脏）；忌烟限酒。遵照医嘱坚持服药，定期测量血压，宜控制在 140/90mmHg 以下，若合并有糖尿病和肾病，要把血压控制在 130/80mmHg 以下。
(6)血压到正常水平时，说明此时选用的降压药和治疗方案基本合适，但并不意味着高血压已被"治愈"，应坚持治疗。若盲目自行停药或间断服药，常会使血压波动很大，而加重心、脑、肾和血管的损害。

【左下肢静脉曲张】:
(1)静脉曲张是由于静脉瓣膜功能不全，血液回流不畅，静脉管壁薄弱等因素发生代偿性的静脉迂曲扩张。建议外科结合临床诊治。

【总胆固醇(CHOL)偏高】:
(1)总胆固醇是脂质的主要成分之一，其数量受年龄、家族、性别、饮食、遗传等多种因素影响。总胆固醇对人体生长发育以及新陈代谢有重要的作用，正常值是 2.59-5.20mmol/L。
(2)总胆固醇升高后，会增加类脂物质的堆积，会产生更多的血管斑块，进而增加心脑血管疾病的风险。大于 5.21-5.69mmol/L 是胆固醇的临界偏高，即使是一个完全健康的人，只要总胆固醇＞7.2mmol/L 或低密度脂蛋白＞4.9mmol/L，未来发生心脑血管的风险就明显增高，应该马上治疗。

(3)总胆固醇升高根据病因可分为两大类：一是原发性，是由于遗传因素缺陷所致，另一种是继发性，可引起其升高的疾病主要有糖尿病、高血压、甲减、肝肾疾病等。
(4)降低总胆固醇的治疗中，原发性偏高应积极应用降脂药，曾经选择他汀类药物，胆固醇任不能达标的，可联合用药（如依折麦布等）。
(5)如果总胆固醇偏高，且患者有糖尿病、高血压、甲减、肝肾疾病或者已经发生心脑血管疾病的人更应积极用药，控制降低疾病风险。
(6)戒烟，增强运动，采用低脂、低糖饮食，少食富含脂肪、胆固醇及饱和脂肪酸的食物，多进食蔬菜、水果、豆制品、粗粮、鱼和高纤维食品。
(7)必要时在医师指导下使用降脂药物治疗，并前往内分泌科复诊。

【动脉硬化指数偏高】:
(1)动脉硬化指数偏高，提示动脉硬化的风险性会更高，也就是心脑血管疾病的发病率会相对较高。建议控制血脂、血糖，少吃油腻食物，多吃蔬菜水果，加强锻炼，减轻体重。

【总胆红素(TBIL)偏高】:
(1)总胆红素（TBIL）能准确反映黄疸的程度。人体的红细胞有一定的寿命，大约是 120 天。
(2)当红细胞被破坏死亡后，其中的血红蛋白会被我们人体的肝、脾、骨髓内单核吞噬细胞吞噬破坏分解，在组织酶的作用下，成为血红素和球蛋白，而血红素再进一步被催化还原成胆红素，80-85%的胆红素来源于此，另外还有 20%的胆红素来源于血红蛋白以外的肌红蛋白等在肝脏中产生。
(3)未被肝细胞摄取且未与葡萄糖结合的胆红素称之为非结合胆红素，即间接胆红素（IBIL）。间接胆红素被运载到肝脏，被肝细胞摄取，与葡萄糖醛酸结合，则形成结合胆红素（DBIL），即直接胆红素。在这个过程中有一部分会吸收入血，但其水平会维持动态平衡。
(4)总胆红素、间接胆红素、直接胆红素这三项是反映胆红素代谢的指标，而胆红素长期以来是作为溶血及肝胆疾病的重要异常指标。胆红素检查主要用于黄疸检查，反映肝脏疾病和胆道梗阻，如肝细胞发生炎症坏死等损害时会引起黄疸，胆道疾病及溶血性疾病也可引起黄疸。
(5)大多健康体检中发现的胆红素轻度升高并不能反映肝脏有损伤，如果直接胆红素升高的程度不高，一般可能是生理性的原因引起的，如感冒、酗酒、过于劳累、熬夜等情况，只要注意休息、戒酒，过段时间复查肝功，一般会自行恢复。
(6)生活方面，多吃新鲜果蔬以补充人体所需的维生素，提高人体免疫力，多吃富含蛋白质的食物，如牛肉、鱼、蛋奶，这些都有助于修复受损的肝细胞，促进肝细胞的再生。如果胆红素升高很多，则需要完善相关检查，往消化内科诊断治疗。

【鳞状上皮细胞偏高】:
(1)在生理情况下，机体正常的新陈代谢都会引起鳞状上皮细胞的脱离，这是一种正常的机体现象。如果长时间出现鳞状上皮细胞偏高的现象时，则有可能是尿路感染、泌尿系统结石等因素导致，应及时往泌尿外科进一步诊断治疗。

【粘液丝偏高】:
(1)尿常规中粘液丝是由尿路中细胞分泌出来的，在有尿路感染时分泌会明显增多，且伴有炎症细胞的出现。
(2)粘液丝偏高，可分为生理性偏高和病理性偏高两种，生理性偏高一般是由于喝水较少导致的尿液浓缩，一般在喝水后就能达到稀释的效果。
(3)病理性的粘液丝偏高是由于泌尿系炎症或者是前列腺炎导致的，需要注意观察，多喝水，同时有白细胞等炎症细胞增多时，应及时服用抗感染药物治疗。如果仅有粘液丝的增多而没有白细胞等炎症细胞增多时，尿路有炎症的可能性不大。
(4)建议平时饮食注意清淡，多喝水，少吃油腻和辛辣的食物，要注意个人清洁卫生，勤洗阴部，注意休息。

【维生素 C2+】:
(1)尿液中维生素 C 阳性，一般提示饮食中摄入维生素 C 含量较高的食物，引起尿液中维生素 C 呈阳性反应。建议定期复查尿常规。

【左肺舌段纤维粘连】:

(1)建议呼吸内科诊断治疗。

【阴道炎】:
(1)阴道炎是阴道粘膜及粘膜下结缔组织的炎症，是妇科门诊常见的疾病。
(2)正常健康妇女，由于解剖学及生物化学特点，阴道对病原体的侵入有自然防御功能，当阴道的自然防御功能遭到破坏，则病原体易于侵入，导致阴道炎症。
(3)绝经后妇女由于雌激素缺乏，阴道上皮菲薄，细胞内糖原含量减少，阴道 PH 高达 7 左右，故阴道抵抗力低下，比青春期及育龄妇女易受感染。
(4)阴道炎临床上以白带的性状发生改变以及外阴疡痒灼痛为主要临床特点，感染累及尿道时，可有尿痛、尿急等症状。常见的阴道炎有细菌性阴道病、滴虫性阴道炎、霉菌性阴道炎、老年性阴道炎。
(5)阴道炎由不同的病原体感染所致，一旦出现外阴不适，白带异常，立即去医院检查，确定病原体，针对病因治疗。

【肝囊肿】:
(1)肝囊肿，通俗说就是肝脏中的水泡。绝大多数的肝囊肿都是先天性的，即因先天发育的某些异常导致了肝囊肿形成。
(2)肝囊肿病因大多数系肝内小胆管发育障碍所致,单发性肝囊肿的发生是由于异位胆管造成。肝囊肿生长缓慢,所以可能长期或终生无症状，其临床表现也随囊肿位置、大小、数目以及有无压迫邻近器官和有无并发症而异。
(3)肝囊肿是一种较常见的肝脏良性疾病，一般没有什么症状，也不会影响肝功。5CM 以下的肝囊肿一般不需要特殊治疗。当囊肿长大到一定程度，可能会压迫胃肠道而引起症状，如上腹不适饱胀；也有因囊肿继发细菌感染而有腹痛、发热的。
(4)肝囊肿首次发现，建议作 MRI 或 CT 检查，除外肝内其它占位性病变。
(5)过大的肝囊肿，对肝脏本身或周围的器官有压迫症状的，或有炎症的，往外科治疗。
(6)已确诊为肝囊肿，动态观察，定期 B 超检查进行对照，监测囊肿大小。
(7)解除顾虑和紧张情绪，保持良好心态，切忌大怒。
(8)多食新鲜蔬菜和水果，保持大便通畅，防止便秘；保证营养，宜食清淡富含蛋白质的食物为主；限制饮酒。
(9)不宜剧烈运动，防止过度用力，以免增加腹腔压力。
(10)如有症状请及时就诊。

【轻度脂肪肝】:
(1)脂肪肝是指肝脏被脂肪浸润，为一种多病因引起的获得性疾病。
(2)脂肪肝是以肝细胞脂肪变性和脂肪蓄积为病理特征，最常见易患因素有超重或肥胖、进食油腻食物、高脂血症（尤其甘油三酯升高）、营养失调（营养过量或不足）、饮酒、高脂血症、少运动、糖耐量异常、减肥造成体重急剧下降、营养不良、中毒和药物等。
(3)当肝内脂类（主要为甘油三酯）含量超过肝重的 5%时为脂肪肝。脂肪肝是一个常见的临床现象，不是一个独立性的疾病。
(4)值得注意的是，过多的脂肪在肝组织、肝细胞内浸润，引起肝细胞肿大，严重可致肝硬化。脂肪肝是可逆性的，合理饮食、运动及治疗后可恢复。
(5)合理控制饮食，控制总摄入量，低盐、低脂和低糖类饮食，少吃动物内脏，多吃蔬菜水果；
(6)控制危险因素，如控制体重、改善胰岛素抵抗、调整血脂紊乱，戒酒、戒烟，坚持长期有氧运动，加强体育锻炼；
(7)定期复查腹部彩超、血脂、肝功能。

【胆囊结石】:
(1)胆囊结石主要为胆固醇性结石或以胆固醇为主的混合性结石，胆囊结石主要见于成年人，女性常见，尤以经产妇和服用避孕药者常见。
(2)胆囊结石一般认为与胆汁淤积、胆道细菌和寄生虫感染、胆固醇代谢失调以及胆囊的运动功能失调有关。
(3)临床表现取决于胆石的动态、所在部位和并发症，大多数与慢性胆囊炎同时存在。主要多发于成年女性，由以中年肥胖妇女为多见。平时大多无症状，部分表现为消化不良、中上腹或右上腹饱胀感，有时胃灼热、嗳气，在饱餐或高脂饮食后更为明显。
(4)胆囊结石患者应少吃肥肉和胆固醇含量高的食物，如蛋黄、鱼卵、蟹黄、动物内脏等食品，不吃油炸食品。

(5)如有右上腹隐痛不适，应素食，右侧卧位，服用 654-2、阿托品等解痉药物，消炎利胆片、金胆片、胆通等可任选一种口服。
(6)如发生上腹剧痛，应到医院治疗，不要自己随便应用止痛药。出现黄疸时，应立即就医检查，查明黄疸原因，作相应处理，切勿拖延。
(7)除药物治疗外，有的需震波治疗、有的可作腹腔镜手术、有的则需剖腹手术，应按医生的指导选择合适的治疗方法。定期彩超复查。

【骨质减少】:
(1)骨质减少是指以单位体积内骨组织量减少为特点的代谢性骨病变，表示骨骼密度低于正常水平，因为骨骼密度是测量骨骼强度的指标。骨质减少是一种渐进的形式，但能够反映骨骼状况。骨质减少是骨质疏松的前兆，其发展到严重程度就是骨质疏松。
(2)骨骼随着年龄的增长，细胞活跃程度会逐渐降低，并且年龄增长后，体内性激素水平会逐渐下降，钙、锌、维生素 D 等微量元素吸收不足，导致骨质减少。此外，如果缺乏运动、过度挑食、偏食等情况，也会影响机体对微量元素的吸收，进而导致骨质减少。
(3)骨质减少在临床上多见于孕妇和中老年人群，孕妇因为胎儿生长发育需要钙质，骨质会出现减少；中老年人群因为年龄增长也会出现钙质的流失。
(4)此外，女性绝经期后雌激素分泌会明显下降导致破骨细胞活跃，引起骨量丢失而出现骨质减少；甲状腺、甲状旁腺功能亢进等继发性疾病也可导致骨质减少。
(5)临床上常用双能 X 线骨密度测量作为测量骨质流失的一种方法，其测量骨密度主要是在脊柱、髋关节等部位；跟骨的定量超声也可用于普通筛查，其方法费用低、便携且无电离辐射。
(6)定期复查骨密度，每年做一次骨密度的检测。如果骨质继续减少，就需要药物的治疗（如钙尔奇 D、骨化三醇等）。
(7)经常晒太阳或补充维生素 D。加强体育锻炼，多参加户外运动。补钙，钙含量多的食品主要见于海产品、牛奶、豆腐、豆浆、酸奶、芝麻、绿色蔬菜等，到了五十岁以后最好口服钙片，以促进钙的吸收。

【牙结石】:
(1)牙结石又称牙石，是沉积在牙齿或修复体表面上已经钙化或正在钙化的菌斑或软垢。其开始时是软的，会因逐渐的钙化而变硬。它是由 75%的磷酸钙，15-25%的水、有机物、磷酸锰、矿酸钙及微量的钾、钠、铁所构成，并呈现出黄色、棕色或者黑色。
(2)牙结石通常存在于唾液腺开口处的牙齿表面（例如：下颚前牙的舌侧表面，上颚后牙的颊侧表面）和牙齿的颈部，以及口腔粘膜运动不到的牙齿表面等处。
(3)牙结石形成后，可伴随牙龈出血、牙龈萎缩、口臭等症状。
(4)牙结石是牙周病的重要病因，它会不断刺激牙周组织，并且压迫牙龈，影响血液循环，造成牙周组织的病菌感染，形成牙周囊袋，此后更易使食物残渣、牙菌斑、牙结石等的堆积，最终牙周支持组织全部破坏，导致牙齿松动，以至于不得不拔除牙齿。
(5)早晚刷牙、饭后漱口是防治牙结石形成的最重要措施。应采取正确的竖刷牙法和巴氏刷牙法，纠正横刷牙法。
(6)多吃富有维生素的粗纤维食物，如肉、蛋、各种蔬菜和水果，充分咀嚼以利于牙面清洁。少吃甜食及黏性很强的食物，不吃零食。
(7)建议每半年进行一次口腔健康检查，每年进行 2-3 次全口超声波洁牙术，使牙面、牙颈部经常处于洁净状态。

【牙龈萎缩】:
(1)牙龈生理性萎缩主要是龈缘部分存在异物又长期得不到清理，细菌滋生刺激长期存在所致；另外随着年龄的增长也会或多或少发生萎缩，致使牙龈暴露，这种生理性萎缩，是无需要治疗的。
(2)炎症性的牙龈萎缩，主要表现为牙龈红肿胀痛，刷牙常见出血，对冷热温度变化及酸性食物等异常敏感，妨碍进食，尤其应该注意防治。
(3)掌握正确竖刷法的刷牙方法，注意口腔清洁卫生，养成早晚刷牙，饭后漱口的良好习惯。
(4)定期到医院检查治疗，每年进行 2-3 次全口超声波洁牙术。
(5)补充维生素 C 等微量元素，多食水果蔬菜，戒烟限酒，避免熬夜的不良生活习惯。

【左乳结节 BI-RADS 2 级 】:

(1)建议外科诊断治疗

汇总医生： 樊兴国

主检日期： 2023-11-14

主检医生：

分科结果

身高、体重、血压

项目名称	检查结果	项目名称	检查结果
身高	158cm	体重	57kg
血压	161/84mmHg		

***小结：**

（1）血压 161/84：本次测量收缩期血压偏高

操作员：张悦　检查日期:2023-11-12　检查医生：张彬艳

内科

项目名称	检查结果	项目名称	检查结果
心率	84 次/min	心律	齐
心脏杂音	无	心界	正常
肺部	正常	呼吸音	呼吸音清
啰音	未闻及	叩诊	叩诊呈清音
腹部触诊	腹部平软	发育	正常
肝胆	肋下未触及	脾脏	肋下未触及
双肾	无叩击痛	肠鸣音	正常
营养	良好	神经系统	正常
生理反射	生理反射存在	病理反射	病理反射未引出
颅神经	正常	运动功能	正常
深浅感觉	正常	其它	无异常发现
既往史	无		

***小结：**

未见异常

操作员：杨淑兰　检查日期:2023-11-12　检查医生：杨淑兰

外科（女）

项目名称	检查结果	项目名称	检查结果
皮肤	左下肢静脉曲张	甲状腺	无肿大
浅表淋巴结	无肿大	肛门	正常
泌尿外生殖器	正常	四肢关节	未见异常
腹股沟	未见异常	足背动脉	正常
紫绀	无	色素沉着	无
脱毛	无	脱色	无
浮肿	无	皮下结节	无
头颅	正常	颈部	正常
乳腺	正常	脊柱	正常
直肠	未检	皮肤黄疸	无
四肢	活动正常	其他	无

***小结：**

（1）左下肢静脉曲张

操作员：魏利平　　检查日期:2023-11-12　　检查医生：魏利平

眼科

项目名称	检查结果	项目名称	检查结果
视力(左)	镜 0.8	视力(右)	镜 1.0
辨色力	正常	眼睑	正常
结膜	正常	泪器	正常
角膜	正常	虹膜	正常
瞳孔	正常	晶状体	正常
玻璃体	正常	眼底	未见异常

***小结：**

未见异常

操作员：田野青　　检查日期:2023-11-13　　检查医生：田野青

耳鼻喉科

项目名称	检查结果	项目名称	检查结果
听力(左)	正常	听力(右)	正常
外耳道	正常	鼓膜	正常
鼻窦	正常	鼻中隔	正常
鼻腔	正常	扁桃体	无肿大
嗅觉	正常	咽喉	正常

***小结：**

未见异常

操作员：王存宝　检查日期:2023-11-12　检查医生：王存宝

妇科内诊

项目名称	检查结果	项目名称	检查结果
外阴	正常	尿道口	正常
阴道	阴道炎	子宫	正常
附件	正常	宫颈	光滑
后穹窿	正常		

***小结：**

（1）阴道炎

操作员：智美玲　检查日期:2023-11-12　检查医生：智美玲

口腔科

项目名称	检查结果	项目名称	检查结果
唇颊	正常	齿	全部牙齿&烤瓷冠修复上颌烤瓷冠局部边缘不密合
齿龈	牙龈萎缩	牙周	牙结石Ⅰ度

舌腭	正常	腮腺	正常
颌下腺	正常	颞下颌关节	正常

***小结：**

（1）牙龈萎缩

（2）牙周：牙结石

操作员：麻剑　检查日期:2023-11-12　检查医生：麻剑

检验报告

血流变

项目名称	检查结果	单位	参考值	提示
全血粘度高切 200/s	3.63	mpas	3.36--4.32	
全血粘度中切 100/s	3.91	mpas	3.43--4.59	
全血粘度中切 50/s	4.32	mpas	3.85--5.45	
全血还原粘度高切	5.31	mpas	3.69--8.74	
全血还原粘度低切	39.51	mpas	26.87--47.57	
血浆粘度	1.45	mpas	1.26--1.70	
血沉(ESR)	3.30	mm/h	0--20	
红细胞压积	0.41	L/L	0.35--0.45	
红细胞聚集指数	4.86		3.19--5.33	
红细胞变形指数	0.75		0.53--1.11	
红细胞刚性指数	3.66		2.17--6.94	
血沉方程 K 值	10.94	mm/h	0--80.48	
全血粘度 1/s	17.65	mpas	13.79--17.91	
全血高切相对指数	2.50		1.9--3.4	
全血低切相对指数	12.17		8.1--14.2	

***小结：**

未见异常

操作员：梁可欣　检查日期:2023-11-12　检查医生:陈建国

尿液分析+尿沉渣

项目名称	检查结果	单位	参考值	提示
白细胞尿	0	个/ul	0--13	
上皮细胞(EC)	1	/HP	0--28	
管型(CAST)	0	个/ul	0--1	

霉菌（尿）	0	/HP	0--0	
结晶	0	/HP	0--10	
透明度(CLA)	清亮			
胆红素(BIL)	-		阴性	
隐血(ERY)	-		阴性	
小圆上皮细胞(SRC)	0	个/ul	0--0	
维生素 C	2+		阴性	
异常红细胞	0	个/ul	0--3	
红细胞（正常）	0	个/ul	0--6	
鳞状上皮细胞	1	个/ul	0--0	↑
粘液丝	14	个/ul	0--0	↑
颜色(Colour)	淡黄色			
尿葡萄糖(GLU)	-		阴性	
酮体(KET)	-		阴性	
比重(SG)	1.020		1.003--1.030	
酸碱度(PH)	6.5		4.5--8.0	
尿蛋白质(PRO)	-		阴性	
尿胆原(URO)	-		阴性	
亚硝酸盐(NIT)	-		阴性	
红细胞(尿)(RBC)	0	个/ul	0--6	
尿白细胞(LEU)	-		阴性	

***小结：**

维生素 C2+　鳞状上皮细胞偏高(1 /HP)　粘液丝偏高(14 /HP)

操作员：赵伟　检查日期:2023-11-12　检查医生:陈建国

肝功七项

项目名称	检查结果	单位	参考值	提示
总蛋白(T PROT)	75.2	g/L	65--85	

白蛋白(ALB)	45.00	g/L	40--55	
球蛋白(GLB)	30.20	g/L	15--35	
白蛋白/球蛋白(ALB/GLB)	1.49		1.0--2.5	
总胆红素(TBIL)	23.50	umol/L	0--21	↑
丙氨酸氨基转移酶(ALT)	18.00	U/L	7--40	
门冬氨酸氨基转移酶(AST)	21.00	U/L	13--35	

***小结：**

总胆红素(TBIL)偏高(23.50 umol/L)

操作员：王文静　检查日期:2023-11-12　检查医生:陈建国

心肌酶谱

项目名称	检查结果	单位	参考值	提示
乳酸脱氢酶(LDH)	172.00	U/L	120--250	
肌酸激酶(CK)	74.00	U/L	40--200	
肌酸激酶同工酶(CK-Mb(M))	9	U/L	0--25	
高敏肌钙蛋白（TnI）	4.83	pg/ml	0--46.47	

***小结：**

未见异常

操作员：王文静　检查日期:2023-11-12　检查医生:陈建国

血常规（五分类）

项目名称	检查结果	单位	参考值	提示
白细胞(WBC)	4.97	10^9/L	3.5--9.5	
淋巴细胞绝对值(LY#)	1.41	10^9/L	1.1--3.2	
淋巴细胞百分比(LY%)	28.3	%	20--50	
中性粒细胞绝对值(GR#)	3.26	10^9/L	1.8--6.3	
中性粒细胞百分比(GR%)	65.6	%	40--75	

嗜碱性粒细胞绝对值(BA#)	0.02	10^9/L	0--0.06	
嗜碱性粒细胞百分比(BA%)	0.4	%	0--1.0	
嗜酸性粒细胞绝对值(EO#)	0.06	10^9/L	0.02--0.52	
嗜酸性粒细胞百分比(EO%)	1.2	%	0.4--8.0	
血小板(PLT)	181	10^9/L	125--350	
血小板分布宽度(PDW)	16.0	%	15--17	
平均血小板体积(MPV)	9.2	fl	6.0--14.0	
血小板压积(PCT)	0.166	%	0.11--0.28	
红细胞(RBC)	4.59	10^12/L	3.8--5.1	
血红蛋白	139	g/L	115--150	
红细胞压积(HCT)	41.1	%	35--45	
红细胞平均体积(MCV)	89.7	fl	82--100	
平均血红蛋白含量(MCH)	30.3	pg	27--34	
平均血红蛋白浓度(MCHC)	338	g/L	316--354	
单核细胞绝对值(MO#)	0.22	10^9/L	0.1--0.60	
单核细胞百分比(MO%)	4.5	%	3--10	
红细胞分布宽度标准差（RDW-SD）	39.8	fl	35--56	
红细胞分布宽度变异系数（RDW-CV）	11.7	%	10.6--16.6	
大血小板比率	19.8	%	11--45	
大血小板数目	36	10^9/L	30--90	
未成熟粒细胞数目	0.00	10^9/L	0--999	
未成熟粒细胞百分比	0.1	%	0--100	
有核红细胞数目	0.000	10^9/L	0--9999	
有核红细胞百分比	0.00	/100WBC	0--9999	

***小结：**

未见异常

操作员：贺琰　检查日期:2023-11-12　检查医生:陈建国

肾功三项

项目名称	检查结果	单位	参考值	提示
肌酐(CREA)	52.00	umol/L	41--73	
尿酸(UA)	259.00	umol/L	140--340	
尿素测定（Urea）	3.80	mmol/L	2.6--7.5	

***小结：**

未见异常

操作员：王文静　检查日期:2023-11-12　检查医生:陈建国

空腹血糖

项目名称	检查结果	单位	参考值	提示
葡萄糖(GLU)	5.83	mmol/L	3.89--6.1	

***小结：**

未见异常

操作员：王文静　检查日期:2023-11-12　检查医生:陈建国

血脂四项

项目名称	检查结果	单位	参考值	提示
动脉硬化指数	3.62		1.31--3.19	↑
总胆固醇(CHOL)	5.66	mmol/L	2.59--5.2	↑
甘油三脂(TG)	1.34	mmol/L	0.7--1.7	
低密度脂蛋白(LDL)	4.09	mmol/L	0--4.13	
高密度脂蛋白(HDL)	1.13	mmol/L	0.77--1.55	

***小结：**

动脉硬化指数偏高(3.62)　总胆固醇(CHOL)偏高(5.66 mmol/L)

操作员：王文静　检查日期:2023-11-12　检查医生:陈建国

人乳头瘤病毒检查（HPV）

项目名称	检查结果	单位	参考值	提示
人乳头瘤病毒（HPV）	HPV 低危型：阴性 HPV 高危型：阴性			

***小结：**

HPV 低危型：阴性

HPV 高危型：阴性

操作员：康建忠　检查日期:2023-11-13　　检查医生:

大同现代医学检验实验室

液基薄层细胞学图文报告

ID： 2023091445　　病理号： 087585

姓　名： 薛日平　　性　别： 女　　年　龄： 51 岁

送检科室：　　电话号码： 18404919116　　床　号：

病 历 号：　　体检号： 2309220726

送检医院： 大同瑞慈康复体检　　送检日期： 2023-11-13　　末次月经：

送检医生：　　采样日期：　　报告日期： 2023-11-13

标本满意度： 满意　　细 胞 量： >45%　　红细胞： ☐　　经期样本： ☐

颈管细胞： ☑　　化生细胞： ☐　　鳞状细胞： ☑　　宫颈柱状细胞： ☑

未见上皮内病变/恶性细胞： ☑

正常范围内： ☑

良性反应性改变： ☑
- 炎性： ☑
  - 轻度： ☑
  - 中度： ☐
  - 重度： ☐
- 放疗： ☐
- 妊娠： ☐
- 萎缩性： ☐
- 宫内避孕器： ☐
- 其他： ☐

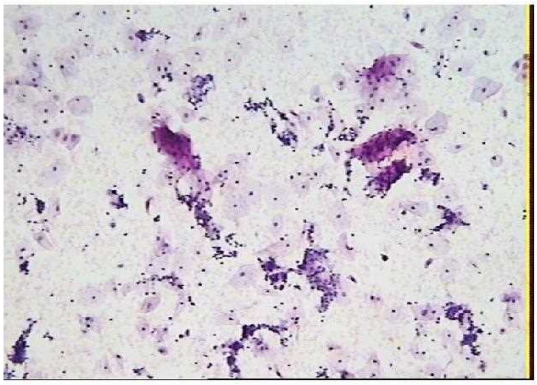

病原体： 滴虫感染： ☐　念珠菌感染： ☐　细菌感染： ☐

提示 HPV 感染： ☐　疱疹病毒感染： ☐

鳞状上皮细胞分析：

非典型鳞状细胞： ☐
- 倾向上皮内瘤变： ☐
- 倾向良性反应性改变： ☐
- 不能明确意义(ASC-US) ☐
- 不除外高度病变(ASC-H) ☐

上皮内低度病变： ☐　　鳞癌： ☐

上皮内高度病变： ☐
- CIN2： ☐
- CIN3： ☐

腺上皮细胞分析：

非典型腺细胞： ☐
- 宫内膜： ☐
- 来源不明： ☐

非典型腺细胞(宫颈管)： ☐
- 倾向原位腺癌： ☐
- 不能明确意义： ☐
- 倾向良性反应性改变： ☐

腺癌： ☐
- 宫颈管： ☐
- 宫内膜： ☐
- 其　它： ☐

炎细胞： ☐
- 轻度： ☐
- 中度： ☐
- 重度： ☐

可疑腺癌： ☐

诊断意见： 未见上皮内病变或恶性细胞（NILM）。

建　　议：

报告医师： 张荣生

地址：大同市魏都大道 79 号，本报告医师签字后有效

咨询：0352-2830587　4006-122-995

妇科细胞学是筛查项目，出于技术原因，可能会有假阴性结果，本检测仅对来样负责，如果对结果有疑义，请在收到报告 7 天内与我们联系。

瑞慈健康体检

人乳头瘤病毒（HPV）基因分型检测报告

姓　　名：薛日平	科　　室：　妇科	病 历 号：
性　　别：女	房/床号：	标本编号：　133434
年　　龄：　51	送检医生：	接收日期：　2023年11月12日
电　　话：	门诊/住院号	标本条码号：　2311123000417
临床诊断：		

标本类型：宫颈脱落细胞　　标本状态：　可用

检测方法：反向点杂交法

检测内容：低危型：HPV6、11、42、43、81、83

高危型：HPV16、18、31、33、35、39、45、51、52、53、56、58、59、66、68、73、82

检测结果：低危型：阴性

高危型：阴性

6	11	16	18	31	33	35	39	编号
42	43	45	51	52	53	56	58	133434
59	66	68	73	81	82	83	IC ●	HPV

结果分析及提示：

●HPV感染是宫颈癌的主要病因,大部分HPV感染会自行消退,与年龄及个人免疫能力有关。

●HPV基因分型检测是宫颈病变及宫颈癌筛查的重要手段。

●低危型HPV感染能引起良性病变，如生殖器湿疣。

●高危型HPV持续感染导致宫颈高级别病变的风险显著增加。

检测日期：2023年11月13日　　检测者：　余雅倩　　审核者：　康建忠

备注：本报告仅对所检测样本负责，结果分析和提示仅供临床参考。

大同瑞慈康复医院 12导联心电图报告

薛日平　女　51岁　体检号:450835　病床号:

HR	: 66bpm	[60～100bmp]	
P	: 118↑ms	[0～110ms]	
PR	: 150ms	[120～200ms]	
QRS	: 117↑ms	[60～100ms]	
QT/QTc	: 392/413ms	[320～440/0～460ms]	
P/QRS/T	: 75/-25/40deg.	[0～75/-30～90/0～75deg]	
RV5/SV1	: 1.528/0.775mV	[0.0～2.5/0.0～2.0mV]	

诊断结果:

1.窦性心律

2.正常心电图

诊断医生:

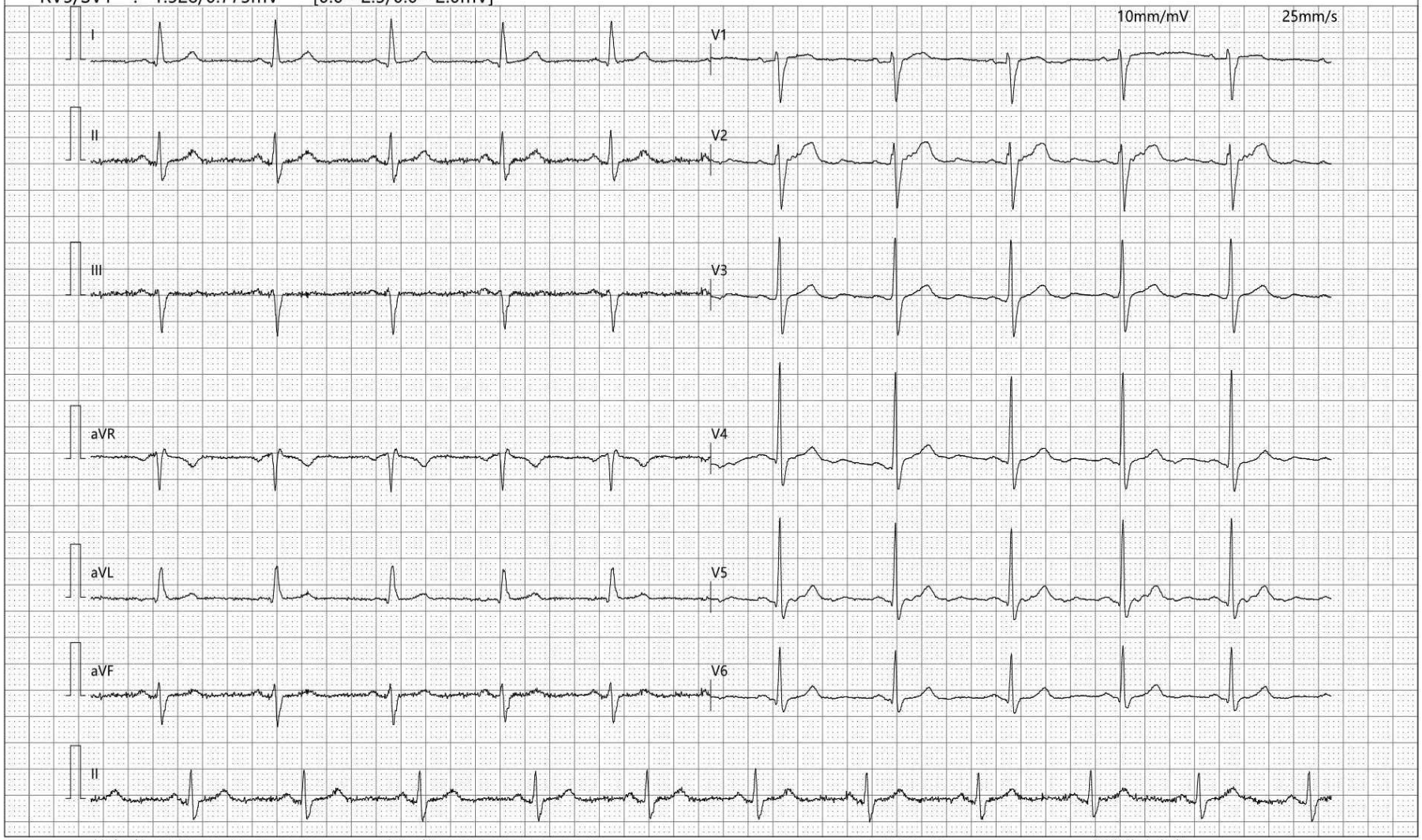

检查时间:2023-11-12 10:20:18　诊断时间:2023-11-12 10:26:45　SEMIP V1.90　*仅供临床参考*

大同瑞慈康复医院
0352-2824444

Text

大同瑞慈健康体检

颅内多普勒血流图（TCD）检查报告单

姓　　名：薛日平　　性　　别：男　　年　　龄：51　岁　　检查号：2309220726

申请科室：体检科　　申请医师：李菊蓉　　检查类型：颅内血管　　床号：

LVA 53mm(深度) PW 2MHz

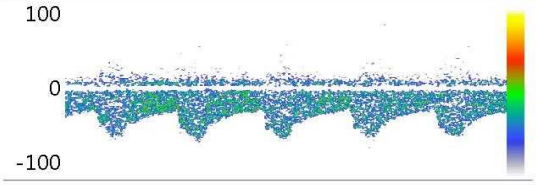

Vs:62.1　Vd:27.7　Vm:39.2

PI:0.88　RI:0.55　S/D:2.24

RVA 60mm(深度) PW 2MHz



Vs:65.8　Vd:29.4　Vm:41.5

PI:0.88　RI:0.55　S/D:2.24

BA 58mm(深度) PW 2MHz



Vs:65.0　Vd:29.8　Vm:41.5

PI:0.85　RI:0.54　S/D:2.18

Vs:　Vd:　Vm:

PI:　RI:　S/D:

Vs:　Vd:　Vm:

PI:　RI:　S/D:

Vs:　Vd:　Vm:

PI:　RI:　S/D:

医生意见

结论：椎-基底动脉脑血管超声未见异常。

李菊蓉

检查日期：2023-11-12　　本报告单仅提供临床参考

大同瑞慈健康体检

^{13}C呼气试验检验报告

患者姓名	薛日平-T	年龄	51	性别	女
患者 ID	2309220726	日期	2023年11月12日	联系电话	
申请医生		备注		设备型号	YH08

^{13}C呼气试验

	DOB
Basal	0.0
30-Minutes	-0.4

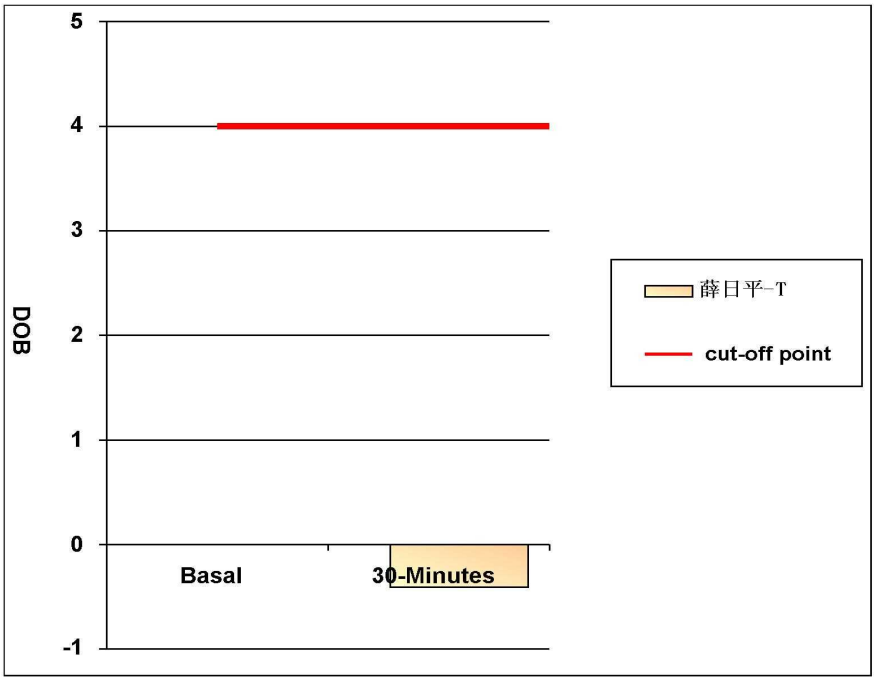

阳性参考值 (Delta Over Baseline(DOB)):

30分钟的DOB值：	≥	4.0	阳性+
	<	4.0	阴性-

检测结果:DOB= -0.4 **阴性-**

结论: 您本次检测结果为阴性，正常，无感染

检测医生: 曹居杰

大同瑞慈健康体检

骨密度检测报告

受检者信息

受检者ID:	2309220726	年龄:	55
姓名:	薛日平-T	性别:	女
出生年月日:	1968/3/17	测定部位(右/左):	右

测定结果

测定日期: **2023/11/12 10:21:08** 测试编号: **1/1**

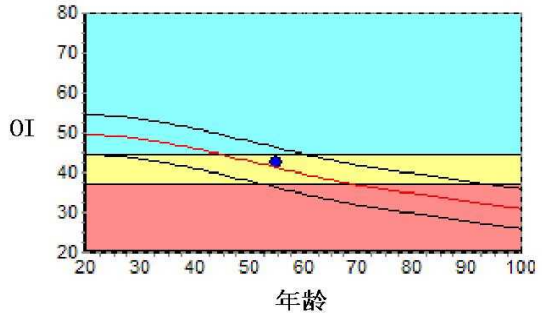

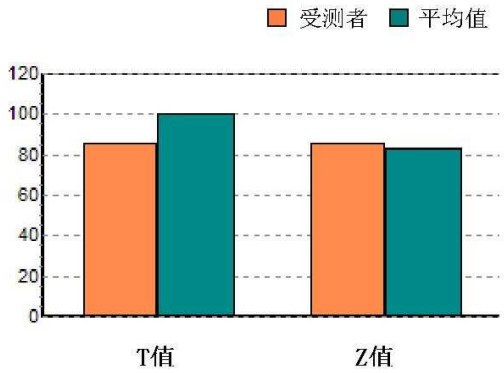

数据库:	Asia		成人比:	85.8	%
OI:	42.6		同龄比:	103.3	%
SOS:	1357.5 m/s	, **BUA: 22.5**	OPR:	N/A	%
T值:	-1.41				
Z值:	0.28				

结果分析



正常

骨质减少



骨质疏松

注解

以上结论仅供参考 科室: 医生签名:

医院名称 大同瑞慈健康体检 联系电话 0352-2824444

地 址 大同市平城区魏都大道79号 操 作 者 名燕凌

医学影像

双源 CT 诊断图文报告

流水号：2309220726 **影像号：CT20231112054**

姓名：薛日平	年龄：51 岁	性别：女	检查设备：西门子量子双源 CT
体检号：450835	申请医院：本院	体检科室：体检科	检查部位：脑部双源 CT

经典图像：

影像所见：

颅脑结构双侧对称，脑实质内未见异常密度。中线结构居中。脑沟、裂、池及脑室系统等未见异常。

影像诊断：

颅脑未见明显异常

报告医师：剧艳军 检查日期：2023-11-13

审核医师：剧艳军 报告日期：2023-11-13

大同市医学影像研究中心

注：本报告仅供临床医生参考！

地址：大同市魏都大道 79 号。若有疑问，请致电：0352---2830580

医学影像

双源 CT 诊断图文报告

流水号：2309220726 **影像号：CT20231112053**

姓名：薛日平	年龄：51 岁	性别：女	检查设备：西门子量子双源 CT
体检号：450835	申请医院：本院	体检科室：体检科	检查部位：肺部双源 CT

经典图像：

影像所见：

胸廓对称，骨性肋骨完整，胸壁软组织结构良好，两肺支气管血管纹理走行分布良好，支气管束结构清晰，左肺舌段纤维粘连。双肺通气良好。肺门结构未见异常。纵隔无偏移，段以上支气管通畅。心影及大血管形态结构正常，纵隔内未见肿大淋巴结。胸膜未见异常。

影像诊断：

左肺舌段纤维粘连

报告医师：剧艳军 检查日期：2023-11-13

审核医师：剧艳军 报告日期：2023-11-13

大同市医学影像研究中心

注：本报告仅供临床医生参考！

地址：大同市魏都大道 79 号。若有疑问，请致电：0352---2830580

医学影像

超声诊断图文报告

流水号：2309220726 **影像号：1447545**

姓名：薛日平	年龄：51 岁	性别：女	检查设备：Vivid E95
体检号：450835	申请医院：本院	体检科室：体检科	检查部位：心脏彩超

经典图像：

影像所见：

超声测量（单位：mm）

升主动脉内径 29（32±3mm） 左房内径 30（35mm） 室间隔 10（8-11mm）

左室内径 45（47±4mm） 左室后壁 9 （8-11mm） EF64%(50-80%)

右室内径 23（36±4mm） 右房内径 27（36±4mm） FS34%(28-41%)

主肺动脉内径 21（23±3mm）

升主动脉内径正常，心脏各腔室大小正常，室间隔厚度正常，左室壁未见明显节段性运动异常，各瓣膜及启闭功能未见明显异常，舒张期二尖瓣口血流频谱 E/A>1，心包腔未见积液。

影像诊断：

心脏结构及功能未见明显异常

报告医师：李菊蓉 检查日期：2023-11-12

审核医师：李菊蓉 报告日期：2023-11-12

大同市医学影像研究中心

注：本报告仅供临床医生参考！

地址：大同市魏都大道 79 号。若有疑问，请致电：0352---2830580

医学影像

超声诊断图文报告

流水号：2309220726 **影像号：1447547**

姓名：薛日平	年龄：51 岁	性别：女	检查设备：Vivid E95
体检号：450835	申请医院：本院	体检科室：体检科	检查部位：甲状腺彩超

经典图像：

影像所见：

甲状腺双侧叶形态正常，包膜完整，实质回声均匀，CDFI：未见异常血流信号。
双侧颈部未见明显肿大淋巴结。

影像诊断：

甲状腺双侧叶未见异常

报告医师：李菊蓉 检查日期：2023-11-12

审核医师：李菊蓉 报告日期：2023-11-12

大同市医学影像研究中心

注：本报告仅供临床医生参考！

地址：大同市魏都大道 79 号。若有疑问，请致电：0352---2830580

医学影像

超声诊断图文报告

流水号：2309220726 **影像号：1447549**

姓名：薛日平	年龄：51 岁	性别：女	检查设备：Vivid E95
体检号：450835	申请医院：本院	体检科室：体检科	检查部位：颈部血管彩超

经典图像：

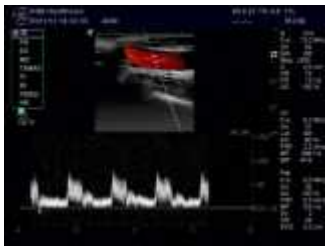

影像所见：

右锁骨下动脉起始处、双侧颈总动脉、颈内、颈外动脉起始段内中膜不增厚，内壁欠光滑，管壁未见明确强回声斑。CDFI：血流充盈好。PW：频谱形态正常。

双侧椎动脉走行正常，椎动脉内径正常，管壁不厚，管腔内为无回声，CDFI：血流充盈好。PW：频谱正常。

影像诊断：

双侧颈动脉、椎动脉未见明显异常

报告医师：李菊蓉 检查日期：2023-11-12

审核医师：李菊蓉 报告日期：2023-11-12

大同市医学影像研究中心

注：本报告仅供临床医生参考！

地址：大同市魏都大道 79 号。若有疑问，请致电：0352---2830580

医学影像

超声诊断图文报告

流水号：2309220726 **影像号：1447551**

姓名：薛日平	年龄：51 岁	性别：女	检查设备：Vivid E95
体检号：450835	申请医院：本院	体检科室：体检科	检查部位：乳腺彩超

经典图像：

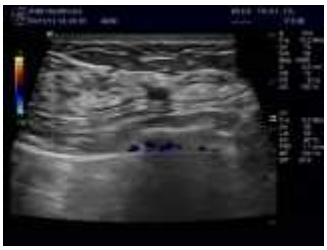

影像所见：

双侧乳腺腺体层次清晰，右乳腺体厚 0.8cm，左乳腺体厚 0.9cm，乳导管未见扩张，左乳约 4-5 点位探及囊性结节，大小约 0.5*0.3cm，边界清，内透声好，CDFI：结节内未见血流信号，右乳未见明显占位性病变。

双侧腋下未见明显肿大淋巴结。

影像诊断：

左乳结节 BI-RADS 2 级

报告医师：李菊蓉 检查日期：2023-11-12

审核医师：李菊蓉 报告日期：2023-11-12

大同市医学影像研究中心

注：本报告仅供临床医生参考！

地址：大同市魏都大道 79 号。若有疑问，请致电：0352---2830580

医学影像

超声诊断图文报告

流水号：2309220726 **影像号：1447553**

姓名：薛日平	年龄：51 岁	性别：女	检查设备：Vivid E95
体检号：450835	申请医院：本院	体检科室：体检科	检查部位：全腹彩超

经典图像：

影像所见：

肝脏大小形态正常，包膜光滑完整，肝内探及囊性结构，大小约 1.1*0.9cm，余实质回声细腻增强匀，肝内管道系统走行欠清晰，门静脉及肝内胆管不扩张。

胆囊大小形态正常，壁不厚、光滑，囊内透声好，其内探及强回声团，直径约 2.0cm，后伴声影，肝外胆管不扩张。

胰腺大小形态正常，实质回声均匀，主胰管不扩张。

脾脏大小形态正常，实质回声均匀，脾门静脉不宽。

双肾大小形态正常，皮髓质分界清晰，集合系统未见分离，双侧输尿管未见扩张。

膀胱充盈佳，未见明显异常。

绝经后子宫，大小约 4.0*3.3*3.5cm，肌壁回声均匀，内膜线清晰，厚 0.3cm，宫颈厚约 1.8cm，双侧附件区未见异常。

影像诊断：

1.肝囊肿

2.轻度脂肪肝

3.胆囊结石

报告医师：李菊蓉 检查日期：2023-11-12

审核医师：李菊蓉 报告日期：2023-11-12

大同市医学影像研究中心

注：本报告仅供临床医生参考！

地址：大同市魏都大道 79 号。若有疑问，请致电：0352---2830580