



2309220722

大同瑞慈健康体检

报 告 册

体检编号	450831	工号	221
姓名	张钧		
性别	男	年龄	45岁
单位	中国银行大同分行		
部门	中国银行大同分行		
联系电话	18803422266		
体检日期	2025-06-16		

尊敬的张钧先生您好!

首先,瑞慈健康体检全体员工欢迎您的光临,并对您的信任表示衷心的感谢!

您于 2025-06-16 (体检编号: 450831) 完成健康检查,本机构的各科医生已根据您的体检项目及结果,汇总成此份健康体检报告,并经总检医生审核。据此提出对您健康状况的综合分析及建议。

瑞慈健康体检倡导“大健康、大康复”,提出“健康是第一财富(Rich)”的人文理念。希望您仔细阅读并妥善地保管此份健康体检报告,并认真关注报告中的提示与建议,若您对报告内容有任何疑问,可直接与瑞慈健康体检客服部联系,进一步咨询。

健康体检咨询电话: 0352-2824444

客户服务咨询电话: 0352-2830597

400-6112995

瑞慈健康体检报告由下列内容组成:

第一部分:主检报告

第二部分:分科分项结果

第三部分:检验报告

第四部分:附表

主检报告

检查综述

- 【眼科】 (1) 左眼视力下降 (2) 右眼视力下降
- 【肾功三项】 尿酸(UA)偏高(472.00 umol/L) 尿素测定(Urea)偏低(2.20 mmol/L)
- 【血脂四项】 总胆固醇(CHOL)偏高(5.62 mmol/L) 甘油三脂(TG)偏高(5.83 mmol/L)
- 【MR检查】 右侧膝关节： 1. 内侧半月板后角退变II度 2. 髌上囊及关节腔积液 3. 胫骨上端囊状变
- 【心电图】 1. 窦性心律 2. T波改变(I, II, III, aVF)
- 【颈部血管彩超】 左侧颈总动脉膨大后壁内中膜增厚
- 【全腹彩超】 1. 轻度脂肪肝 2. 肝囊肿 3. 胆囊息肉 4. 前列腺囊肿
- 【骨密度检查】 骨质减少
- 【口腔科】 (1) 右上第一磨牙 残根 (2) 牙周：牙结石
- 【肺部双源CT】 左肺舌段胸膜下纤维结节灶，低危结节

医生建议

【左眼视力下降】：

(1) 视力下降是由角膜白斑或角膜炎、晶状体混浊、眼底疾病、屈光不正等原因引起，建议眼科诊断治疗。

【右眼视力下降】：

(1) 视力下降是由角膜白斑或角膜炎、晶状体混浊、眼底疾病、屈光不正等原因引起，建议眼科诊断治疗。

【尿酸(UA)偏高】：

(1) 尿酸(UA)是体内嘌呤代谢的最终产物。食物中的核酸分解生成嘌呤，体内组织中的核酸分解成嘌呤核苷，嘌呤和嘌呤核苷经过分解脱氨及氧化作用生成尿酸(UA)。

(2) 大部分的尿酸由肾脏排出，其余在肝脏分解破坏或随胆汁排泄。肾脏在排泄尿酸过程中，由肾小球滤出尿酸，若肾功能不好的人，排泄功能差，尿中排出的尿酸少了，血尿酸就会增高。

(3) 常见于肾脏疾病(如急性慢性肾炎、肾结核、肾积水晚期等)；还可见于长期吃高嘌呤食物，如动物内脏、海鲜、贝类等，这种情况下，若不控制饮食，导致嘌呤长期偏高，即使肾功能正常，也会受高浓度尿酸的影响。

(4) 另外，需要警惕的是，若尿酸长期偏高，会由尿酸盐结晶沉积引起痛风性关节炎、慢性间质性肾炎，血尿酸增高是诊断痛风的主要依据。

(5) 应避免食用含嘌呤高的食物，如各种动物内脏、豆制品、海鲜等，不要喝酒，尤其是啤酒。忌酸性食物，忌醋，多饮水，每日尿量在2公升以上，碱化尿液。

(6) 必要时在肾内科医生指导下进行降尿酸治疗，定期复查。

【尿素测定(Urea)偏低】：

(1) 建议内科进一步复查。

【总胆固醇(CHOL)偏高】：

(1) 总胆固醇是脂质的主要成分之一，其数量受年龄、家族、性别、饮食、遗传等多种因素影响。总胆固醇对人体生长发育以及新陈代谢有重要的作用，正常值是2.59-5.20mmol/L。

(2) 总胆固醇升高后，会增加类脂物质的堆积，会产生更多的血管斑块，进而增加心脑血管疾病的风险。大于5.21-5.69mmol/L是胆固醇的临界偏高，即使是一个完全健康的人，只要总胆固醇>7.2mmol/L或低密度脂蛋白>4.9mmol/L，未来发生心脑血管的风险就明显增高，应该马上治疗。

(3)总胆固醇升高根据病因可分为两大类：一是原发性，是由于遗传因素缺陷所致，另一种是继发性，可引起其升高的疾病主要有糖尿病、高血压、甲减、肝肾疾病等。

(4)降低总胆固醇的治疗中，原发性偏高应积极应用降脂药，曾经选择他汀类药物，胆固醇不能达标的，可联合用药（如依折麦布等）。

(5)如果总胆固醇偏高，且患者有糖尿病、高血压、甲减、肝肾疾病或者已经发生心脑血管疾病的人更应积极用药，控制降低疾病风险。

(6)戒烟，增强运动，采用低脂、低糖饮食，少食富含脂肪、胆固醇及饱和脂肪酸的食物，多进食蔬菜、水果、豆制品、粗粮、鱼和高纤维食品。

(7)必要时在医师指导下使用降脂药物治疗，并前往内分泌科复诊。

【甘油三酯(TG)偏高】：

(1)甘油三酯是甘油和脂肪酸所构成的有机化合物，甘油三酯测定是脂类代谢的重要指标之一。

(2)甘油三酯增高与冠心病的发生有着重要的相关性，随年龄增大而有上升的趋势，其增高最常见于高脂和过量糖类饮食、肥胖等。

(3)甘油三酯主要功能是为机体提供能量，其正常值在 0.7-1.7mmol/L 之间，1.7-2.29mmol/L 为边缘增高，提示应该注意饮食和运动了。

(4)甘油三酯大于 2.3mmol/L，就称为高甘油三酯血症。甘油三酯增高虽然不会直接导致血管斑块的形成，但也会间接引起心脑血管疾病风险增加，同时，当甘油三酯大于 5.6mmol/L 时，还会增加急性胰腺炎的风险，所以降低甘油三酯的基础主要是控制饮食，饮食控制不佳可以选择药物治疗。

(5)生活方式的干预是控制甘油三酯水平升高的基础，包括减重，增加运动量，限制酒精摄入以及避免食用果糖和高碳水化合物食物。多食蔬菜水果，定期复查。

(6)明显增高者在医师的指导下使用降脂药物治疗，首选他汀和贝特类药物。

【髌上囊及关节腔积液】：

(1)建议骨科诊断治疗。

【内侧半月板后角退变II度】：

(1)建议骨科诊断治疗。

【胫骨上端囊状变】：

(1)建议骨科诊断治疗。

【T波改变】：

(1)可见于心肌劳损，电解质混乱及神经调节异常，如疲劳，精神紧张等，往心血管内科咨询，进一步查找病因及治疗。

【左侧颈总动脉膨大后壁内中膜增厚】：

(1)颈动脉内中膜增厚是一个超声诊断，它属于血管性疾病（动脉硬化）的早期表现，提示长期发展下去动脉硬化会形成斑块和狭窄闭塞病变。

(2)建议改变饮食结构，适量增加运动量，减缓动脉硬化发展的速度。如果有血脂高、胆固醇高、高血压、高血糖，就要进行相应的控制和预防，通过药物的干预，避免从内中膜增厚发展成斑块，进一步形成血管狭窄和闭塞的病变。

【肝囊肿】：

(1)肝囊肿，通俗说就是肝脏中的水泡。绝大多数的肝囊肿都是先天性的，即因先天发育的某些异常导致了肝囊肿形成。

(2)肝囊肿病因大多数系肝内小胆管发育障碍所致，单发性肝囊肿的发生是由于异位胆管造成。肝囊肿生长缓慢，所以可能长期或终生无症状，其临床表现也随囊肿位置、大小、数目以及有无压迫邻近器官和有无并发症而异。

(3)肝囊肿是一种较常见的肝脏良性疾病，一般没有什么症状，也不会影响肝功。5CM 以下的肝囊肿一般不需要特殊治疗。当囊肿长大到一定程度，可能会压迫胃肠道而引起症状，如上腹不适饱胀；也有因囊肿继发细菌感染而有腹痛、发热的。

(4)肝囊肿首次发现，建议作 MRI 或 CT 检查，除外肝内其它占位性病变。

- (5) 过大的肝囊肿，对肝脏本身或周围的器官有压迫症状的，或有炎症的，往外科治疗。
- (6) 已确诊为肝囊肿，动态观察，定期 B 超检查进行对照，监测囊肿大小。
- (7) 解除顾虑和紧张情绪，保持良好心态，切忌大怒。
- (8) 多食新鲜蔬菜和水果，保持大便通畅，防止便秘；保证营养，宜食清淡富含蛋白质的食物为主；限制饮酒。
- (9) 不宜剧烈运动，防止过度用力，以免增加腹腔压力。
- (10) 如有症状请及时就诊。

【轻度脂肪肝】：

- (1) 脂肪肝是指肝脏被脂肪浸润，为一种多病因引起的获得性疾病。
- (2) 脂肪肝是以肝细胞脂肪变性和脂肪蓄积为病理特征，最常见易患因素有超重或肥胖、进食油腻食物、高脂血症（尤其甘油三酯升高）、营养失调（营养过量或不足）、饮酒、高脂血症、少运动、糖耐量异常、减肥造成体重急剧下降、营养不良、中毒和药物等。
- (3) 当肝内脂类（主要为甘油三酯）含量超过肝重的 5% 时为脂肪肝。脂肪肝是一个常见的临床现象，不是一个独立性的疾病。
- (4) 值得注意的是，过多的脂肪在肝组织、肝细胞内浸润，引起肝细胞肿大，严重可致肝硬化。脂肪肝是可逆性的，合理饮食、运动及治疗后可恢复。
- (5) 合理控制饮食，控制总摄入量，低盐、低脂和低糖类饮食，少吃动物内脏，多吃蔬菜水果；
- (6) 控制危险因素，如控制体重、改善胰岛素抵抗、调整血脂紊乱，戒酒、戒烟，坚持长期有氧运动，加强体育锻炼；
- (7) 定期复查腹部彩超、血脂、肝功能。

【前列腺囊肿】：

- (1) 前列腺囊肿多发生于成年人，糖尿病患者更易发生。
- (2) 临床表现排尿梗阻或大便梗阻，排尿梗阻常会引起急性尿潴留。
- (3) 有时从尿道流出浓性分泌物，指肛诊检查可触及前列腺有波动感，但常在后期方可出现。偶有脓肿破入尿道、直肠、会阴或膀胱周围间隙，引起结缔组织炎。但有的病人可能无发热，主要表现为下尿路梗阻，不少病人并有附睾、睾丸炎等。
- (4) 如果出现临床症状，如阻塞性尿潴留、尿频、尿急、尿痛等，建议往泌尿科治疗。无临床症状者，可暂不用处理，定期往泌尿外科复查。

【胆囊息肉】：

- (1) 胆囊息肉又称胆囊隆起样病变，其临床症状无特异性，大部分患者为查体时所发现。主要症状为中上腹部隐痛。发病年龄多在 30~50 岁，以中青年为主。
- (2) 一般认为，胆囊息肉是胆囊癌的诱发因素，如胆囊息肉大于 1cm 时，最好先行手术治疗，以杜绝胆囊癌的发生。
- (3) 胆囊息肉临床特点有，一是发病率逐渐增高。高胆固醇饮食、长期酗酒、过多进食刺激性饮食、饮食规律紊乱如：不吃早餐、晚餐过盛、过多等不良饮食习惯多可造成胆囊息肉的形成；
- (4) 二是隐蔽攻击性强。胆囊息肉多无症状，85% 以上的患者都是在例行体检中发现。3-4mm 以下的息肉在 CT 和核磁共振中难以发现或常常漏诊；
- (5) 禁酒及含酒精类饮料，因酒精在体内主要通过肝脏分解、解毒，所以，酒精可直接损伤肝功能，引起肝功能失调，使胆汁的分泌、排出过程紊乱，从而刺激胆囊息肉增长。
- (6) 饮食规律、吃好早餐对胆囊息肉患者很重要。肝脏主要分泌胆汁，分泌的胆汁存储入胆囊内，而胆汁的功能主要是消化油性食物。如果不吃早餐，胆汁在胆囊内滞留时间长，可刺激胆囊形成胆囊息肉或使原来的息肉增大或发生变化。所以，要调配营养丰富的早餐和养成吃早餐的生活习惯。
- (7) 低胆固醇饮食，胆固醇摄入过多，可加重肝胆的代谢负担，并引起多余的胆固醇在胆囊壁结晶、积聚和沉淀，从而形成息肉，所以，胆囊息肉患者应降低胆固醇摄入量，尤其是晚上，应避免进食高胆固醇类食品，如鸡蛋（尤其是蛋黄）、肥肉、海鲜、无鳞鱼类、动物内脏等食品。
- (8) 宜多食各种新鲜水果、蔬菜，进低脂肪、低胆固醇食品，如香菇、木耳、芹菜、豆芽、海带、藕、鱼肉、兔肉、鸡肉、鲜豆类等；宜多食干豆类及其制品；宜选用植物油，不用动物油；
- (9) 少吃辣椒、生蒜等刺激性食物或辛辣食品；不用油煎、炸、烤、熏的烹调方法；饮水时，用少量山楂、银杏、绞股蓝草放入水杯中饮用。

【骨质减少】：

- (1)骨质减少是指以单位体积内骨组织量减少为特点的代谢性骨病变，表示骨骼密度低于正常水平，因为骨骼密度是测量骨骼强度的指标。骨质减少是一种渐进的形式，但能够反映骨骼状况。骨质减少是骨质疏松的前兆，其发展到严重程度就是骨质疏松。
- (2)骨骼随着年龄的增长，细胞活跃程度会逐渐降低，并且年龄增长后，体内性激素水平会逐渐下降，钙、锌、维生素D等微量元素吸收不足，导致骨质减少。此外，如果缺乏运动、过度挑食、偏食等情况，也会影响机体对微量元素的吸收，进而导致骨质减少。
- (3)骨质减少在临床上多见于孕妇和中老年人群，孕妇因为胎儿生长发育需要钙质，骨质会出现减少；中老年人群因为年龄增长也会出现钙质的流失。
- (4)此外，女性绝经期后雌激素分泌会明显下降导致破骨细胞活跃，引起骨量丢失而出现骨质减少；甲状腺、甲状旁腺功能亢进等继发性疾病也可导致骨质减少。
- (5)临床上常用双能X线骨密度测量作为测量骨质流失的一种方法，其测量骨密度主要是在脊柱、髋关节等部位；跟骨的定量超声也可用于普通筛查，其方法费用低、便携且无电离辐射。
- (6)定期复查骨密度，每年做一次骨密度的检测。如果骨质继续减少，就需要药物的治疗（如钙尔奇D、骨化三醇等）。
- (7)经常晒太阳或补充维生素D。加强体育锻炼，多参加户外运动。补钙，钙含量多的食品主要见于海产品、牛奶、豆腐、豆浆、酸奶、芝麻、绿色蔬菜等，到了五十岁以后最好口服钙片，以促进钙的吸收。

【牙结石】：

- (1)牙结石又称牙石，是沉积在牙齿或修复体表面上已经钙化或正在钙化的菌斑或软垢。其开始时是软的，会因逐渐的钙化而变硬。它是由75%的磷酸钙，15-25%的水、有机物、磷酸锰、矿酸钙及微量的钾、钠、铁所构成，并呈现出黄色、棕色或者黑色。
- (2)牙结石通常存在于唾液腺开口处的牙齿表面（例如：下颚前牙的舌侧表面，上颚后牙的颊侧表面）和牙齿的颈部，以及口腔粘膜运动不到的牙齿表面等处。
- (3)牙结石形成后，可伴随牙龈出血、牙龈萎缩、口臭等症状。
- (4)牙结石是牙周病的重要病因，它会不断刺激牙周组织，并且压迫牙龈，影响血液循环，造成牙周组织的细菌感染，形成牙周囊袋，此后更易使食物残渣、牙菌斑、牙结石等的堆积，最终牙周支持组织全部破坏，导致牙齿松动，以至于不得不拔除牙齿。
- (5)早晚刷牙、饭后漱口是防治牙结石形成的最重要措施。应采取正确的竖刷牙法和巴氏刷牙法，纠正横刷牙法。
- (6)多吃富有维生素的粗纤维食物，如肉、蛋、各种蔬菜和水果，充分咀嚼以利于牙面清洁。少吃甜食及黏性很强的食物，不吃零食。
- (7)建议每半年进行一次口腔健康检查，每年进行2-3次全口超声波洁牙术，使牙面、牙颈部经常处于洁净状态。

【残根】：

- (1)牙齿由于龋坏等原因而致使牙冠的大部分缺损，称为残冠。牙冠基本缺失，仅剩余牙根，称为残根。
- (2)残根、残冠一旦形成，牙齿的髓腔、根管就暴露于口腔的有菌环境中，细菌可通过根管到达根尖，形成根尖周围炎，使牙齿成为病灶牙。乳牙的残根、残冠可能会引起恒牙的牙釉质发育不全，遗留的残根还可以引起恒牙萌出过早或过晚，影响恒牙萌出的时间和位置，导致牙列畸形。
- (3)乳牙的残根、残冠，引起根尖周炎，或影响恒牙的萌出时，应予拔除。
- (4)恒牙的残根、残冠，根尖周病损较大，牙周情况不良或对口腔粘膜有长期慢性刺激时，应予拔除。
- (5)牙周情况较好，根尖周病损不大的残冠，可以先进行彻底的根管治疗，然后通过桩冠修复，最后进行全冠修复以恢复牙齿的外型和功能。
- (6)牙周情况较好，根尖周病损不大，牙根粗壮的残根，可以先进行彻底的根管治疗后行桩冠修复，或保留进行覆盖义齿修复。

【左肺舌段胸膜下纤维结节灶，低危结节】：

- (1)建议呼吸科诊断治疗

汇总医生： 樊兴国

主检日期： 2025-06-17

主检医生：

分科结果

身高、体重、血压

项目名称	检查结果	项目名称	检查结果
身高	161cm	体重	58kg
血压	135/85mmHg		

***小结:**

未见异常

操作员：陈红锦 检查日期：2025-06-16 检查医生：名燕凌

内科

项目名称	检查结果	项目名称	检查结果
心率	80 次/min	心律	齐
心脏杂音	无	心界	正常
肺部	正常	呼吸音	呼吸音清
啰音	未闻及	叩诊	叩诊呈清音
腹部触诊	腹部平软	发育	正常
肝胆	肋下未触及	脾脏	肋下未触及
双肾	无叩击痛	肠鸣音	正常
营养	良好	神经系统	正常
生理反射	生理反射存在	病理反射	病理反射未引出
颅神经	正常	运动功能	正常
深浅感觉	正常	其它	无异常发现
既往史	无		

***小结:**

未见异常

操作员：李军 检查日期：2025-06-16 检查医生：李军

外科（男）

项目名称	检查结果	项目名称	检查结果
皮肤	正常	甲状腺	无肿大
脊椎	无畸形	浅表淋巴结	无肿大
肛门	拒检	前列腺	未检
泌尿外生殖器	正常	四肢关节	未见异常
腹股沟	未见异常	足背动脉	正常
紫绀	无	色素沉着	无
脱毛	无	脱色	无
浮肿	无	皮下结节	无
头颅	正常	颈部	正常
乳腺	正常	脊柱	正常
直肠	未检	皮肤黄疸	无
四肢	活动正常	其他	无

***小结：**

未见异常

操作员：张明远

检查日期：2025-06-16

检查医生：张明远

眼科

项目名称	检查结果	项目名称	检查结果
视力(左)	0.5	视力(右)	0.15
辨色力	正常	眼睑	正常
结膜	正常	泪器	正常
角膜	正常	虹膜	正常
瞳孔	正常	晶状体	正常
玻璃体	正常	眼底	未见异常

***小结：**

(1) 左眼视力下降

(2) 右眼视力下降

操作员：田野青

检查日期：2025-06-16

检查医生：田野青

耳鼻喉科

项目名称	检查结果	项目名称	检查结果
听力(左)	正常	听力(右)	正常
外耳道	正常	鼓膜	正常
鼻窦	正常	鼻中隔	正常
鼻腔	正常	扁桃体	无肿大
嗅觉	正常	咽喉	正常

***小结:**

未见异常

操作员：裴文兴 检查日期：2025-06-16 检查医生：裴文兴

口腔科

项目名称	检查结果	项目名称	检查结果
唇颊	正常	齿	右上第一磨牙&残根
齿龈	正常	牙周	牙结石 I 度
舌腭	正常	腮腺	正常
颌下腺	正常	颞下颌关节	正常

***小结:**

(1) 右上第一磨牙 残根

(2) 牙周：牙结石

操作员：龚富生 检查日期：2025-06-16 检查医生：龚富生

检验报告

血流变

项目名称	检查结果	单位	参考值	提示
全血粘度高切 200/s	4.22	mpas	3.53--4.65	
全血粘度中切 100/s	4.54	mpas	3.6--4.9	
全血粘度中切 50/s	5.00	mpas	4.7--5.9	
全血还原粘度高切	6.00	mpas	3.66--8.48	
全血还原粘度低切	40.41	mpas	31.8--50.2	
血浆粘度	1.52	mpas	1.26--1.70	
血沉(ESR)	5.00	mm/h	0--15	
红细胞压积	0.45	L/L	0.40--0.50	
红细胞聚集指数	4.67		3.79--6.05	
红细胞变形指数	0.75		0.51--1.02	
红细胞刚性指数	3.95		2.15--6.73	
血沉方程 K 值	20.12	mm/h	0--77	
全血粘度 1/s	19.71	mpas	17.6--21.3	
全血高切相对指数	2.78		2.08--3.69	
全血低切相对指数	12.96		10.37--16.94	

*小结:

未见异常

操作员：祁佳佳 检查日期：2025-06-16 检查医生：康建忠

尿液分析+尿沉渣

项目名称	检查结果	单位	参考值	提示
白细胞尿	0	个/u1	0--13	
上皮细胞(EC)	0	/HP	0--28	
管型(CAST)	0	个/u1	0--1	

霉菌（尿）	0	/HP	0--0
结晶	0	/HP	0--10
透明度(CLA)	清亮		
胆红素(BIL)	-		阴性
隐血(ERY)	-		阴性
小圆上皮细胞(SRC)	0	个/u1	0--0
维生素 C	-		阴性
异常红细胞	0	个/u1	0--3
红细胞（正常）	0	个/u1	0--6
鳞状上皮细胞	0	个/u1	0--0
粘液丝	0	个/u1	0--0
颜色(Colour)	淡黄色		
尿葡萄糖(GLU)	-		阴性
酮体(KET)	-		阴性
比重(SG)	1.005		1.003--1.030
酸碱度(PH)	6.5		4.5--8.0
尿蛋白质(PRO)	-		阴性
尿胆原(URO)	-		阴性
亚硝酸盐(NIT)	-		阴性
红细胞(尿)(RBC)	0	个/u1	0--6
尿白细胞(LEU)	-		阴性

***小结:**

未见异常

操作员：乔叶 检查日期：2025-06-16 检查医生：康建忠

肝功七项

项目名称	检查结果	单位	参考值	提示
总蛋白(T PROT)	65.5	g/L	65--85	
白蛋白(ALB)	45.20	g/L	40--55	

球蛋白 (GLB)	20.30	g/L	15--35	
白蛋白/球蛋白 (ALB/GLB)	2.23		1.0--2.5	
总胆红素 (TBIL)	7.50	umol/L	0--26	
丙氨酸氨基转移酶 (ALT)	36.00	U/L	9--50	
门冬氨酸氨基转移酶 (AST)	23.00	U/L	15--40	

***小结:**

未见异常

操作员：梁可欣 检查日期:2025-06-16 检查医生:康建忠

心肌酶谱

项目名称	检查结果	单位	参考值	提示
乳酸脱氢酶 (LDH)	179.00	U/L	120--250	
肌酸激酶 (CK)	115.00	U/L	50--310	
肌酸激酶同工酶 (CK-Mb (M))	12	U/L	0--25	
高敏肌钙蛋白 (TnI)	2.50	pg/ml	0--46.47	

***小结:**

未见异常

操作员：梁可欣 检查日期:2025-06-16 检查医生:康建忠

血常规 (五分类)

项目名称	检查结果	单位	参考值	提示
白细胞 (WBC)	6.63	$10^9/L$	3.5--9.5	
淋巴细胞绝对值 (LY#)	1.96	$10^9/L$	1.1--3.2	
淋巴细胞百分比 (LY%)	29.5	%	20--50	
中性粒细胞绝对值 (GR#)	4.00	$10^9/L$	1.8--6.3	
中性粒细胞百分比 (GR%)	60.5	%	40--75	
嗜碱性粒细胞绝对值 (BA#)	0.04	$10^9/L$	0--0.06	
嗜碱性粒细胞百分比 (BA%)	0.5	%	0--1.0	
嗜酸性粒细胞绝对值 (EO#)	0.22	$10^9/L$	0.02--0.52	

嗜酸性粒细胞百分比 (EO%)	3.3	%	0.4--8.0
血小板 (PLT)	220	$10^9/L$	125--350
血小板分布宽度 (PDW)	16.2	%	15--17
平均血小板体积 (MPV)	9.3	f1	6.0--14.0
血小板压积 (PCT)	0.204	%	0.11--0.28
红细胞 (RBC)	4.68	$10^{12}/L$	4.3--5.8
血红蛋白	151	g/L	130--175
红细胞压积 (HCT)	44.5	%	40--50
红细胞平均体积 (MCV)	95.1	f1	82--100
平均血红蛋白含量 (MCH)	32.4	pg	27--34
平均血红蛋白浓度 (MCHC)	340	g/L	316--354
单核细胞绝对值 (MO#)	0.41	$10^9/L$	0.1--0.60
单核细胞百分比 (MO%)	6.2	%	3--10
红细胞分布宽度标准差 (RDW-SD)	45.8	f1	35--56
红细胞分布宽度变异系数 (RDW-CV)	12.9	%	10.6--16.6
大血小板比率	21.4	%	11--45
大血小板数目	47	$10^9/L$	30--90
未成熟粒细胞数目	0.04	$10^9/L$	0--999
未成熟粒细胞百分比	0.6	%	0--100
有核红细胞数目	0.000	$10^9/L$	0--9999
有核红细胞百分比	0.00	/100WBC	0--9999

***小结:**

未见异常

操作员：赵伟 检查日期：2025-06-16 检查医生：康建忠

肾功三项

项目名称	检查结果	单位	参考值	提示
肌酐 (CREA)	71.10	umol/L	57--97	

尿酸(UA)	472.00	umol/L	200--420	↑
尿素测定(Urea)	2.20	mmol/L	3.1--8.0	↓

***小结:**

尿酸(UA)偏高(472.00 umol/L) 尿素测定(Urea)偏低(2.20 mmol/L)

操作员：梁可欣 检查日期：2025-06-16 检查医生：康建忠

空腹血糖

项目名称	检查结果	单位	参考值	提示
葡萄糖(GLU)	5.60	mmol/L	3.89--6.1	

***小结:**

未见异常

操作员：梁可欣 检查日期：2025-06-16 检查医生：康建忠

血脂四项

项目名称	检查结果	单位	参考值	提示
动脉硬化指数	2.10		1.31--3.19	
总胆固醇(CHOL)	5.62	mmol/L	2.59--5.2	↑
甘油三脂(TG)	5.83	mmol/L	0.7--1.7	↑
低密度脂蛋白(LDL)	2.35	mmol/L	0--4.13	
高密度脂蛋白(HDL)	1.12	mmol/L	0.77--1.55	

***小结:**

总胆固醇(CHOL)偏高(5.62 mmol/L) 甘油三脂(TG)偏高(5.83 mmol/L)

操作员：梁可欣 检查日期：2025-06-16 检查医生：康建忠

大同瑞慈康复医院 12导联心电图报告

张钧 男 45岁 体检号:450831 病床号:

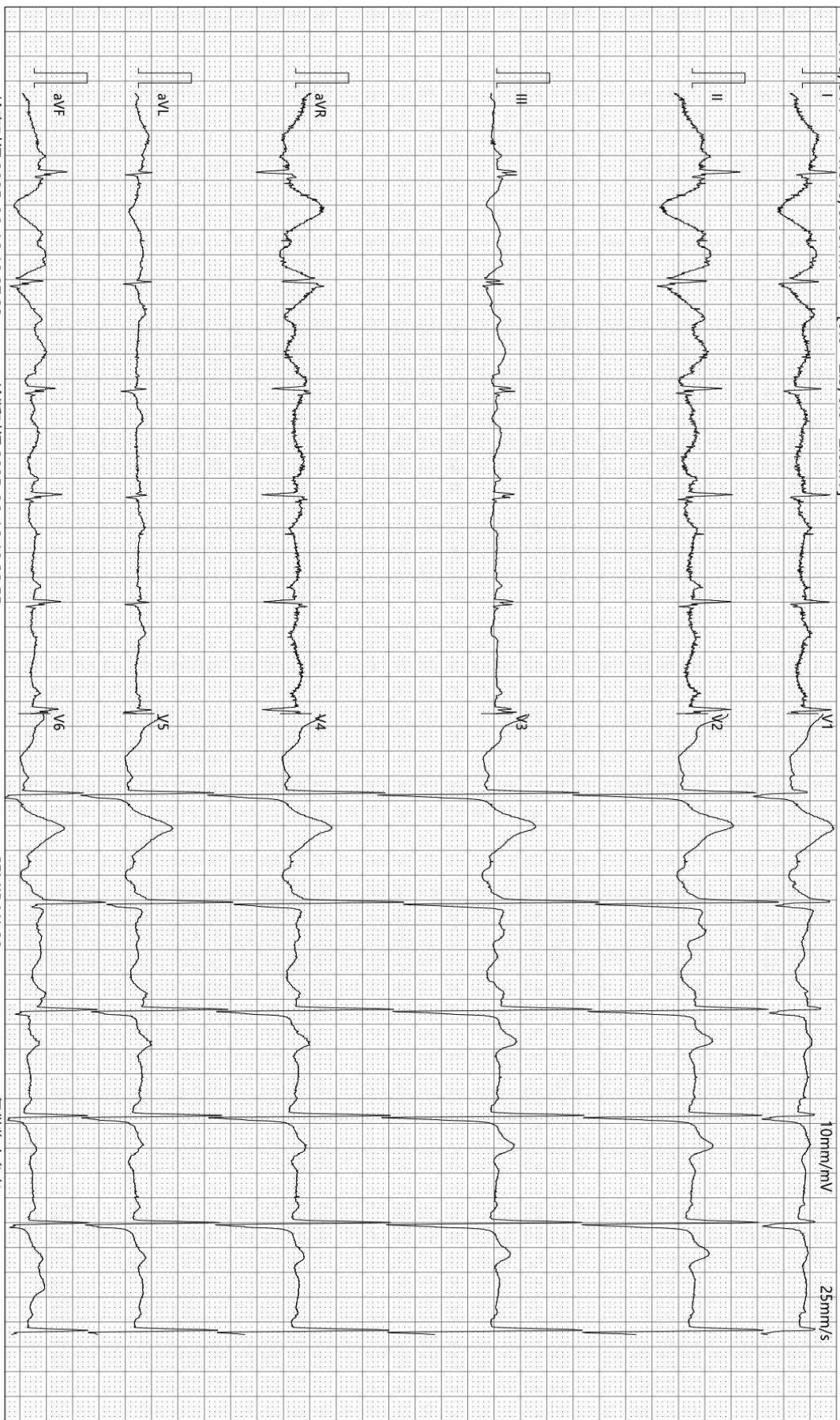
诊断结果:

- 1. 窦性心律
- 2. T波改变(I,II,III,aVF)

诊断医生:

张钧

HR	: 69bpm	[60 ~ 100bpm]
P	: 100ms	[0 ~ 110ms]
PR	: 150ms	[120 ~ 200ms]
QRS	: 105 ↑ ms	[60 ~ 100ms]
QT/QTc	: 382/410ms	[320 ~ 440/0 ~ 450ms]
P/QRS/T	: 56/66/239 ↑ deg.	[0 ~ 75/-30 ~ 90/0 ~ 75deg]
RV5/SV1	: 1.616/0.687mV	[0.0 ~ 2.5/0.0 ~ 2.0mV]



检查时间:2025-06-16 10:27:23

诊断时间:2025-06-16 10:32:55

SEMIP V1.90

仅供临床参考

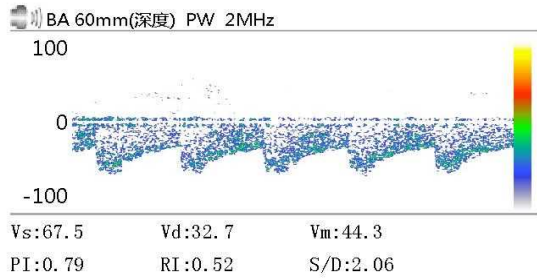
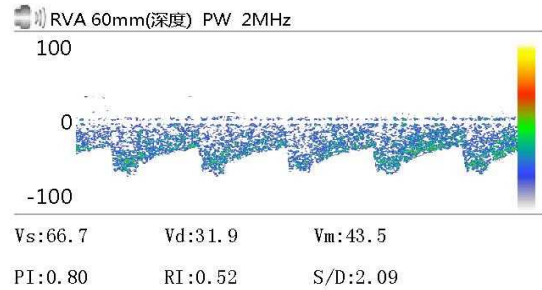
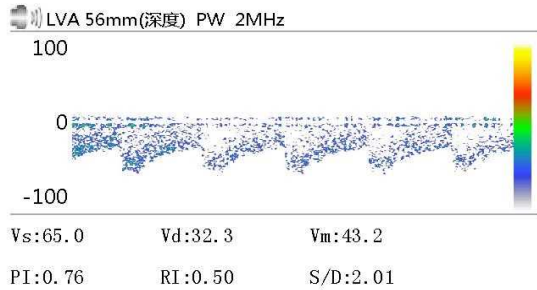
Text



大同瑞慈健康体检

颅内多普勒血流图 (TCD) 检查报告单

姓名: 张钧 性别: 男 年龄: 45 岁 检查号: 2309220722
 申请科室: 体检科 申请医师: 李菊蓉 检查类型: 颅内血管 床号:



Vs: Vd: Vm:
 PI: RI: S/D:

Vs: Vd: Vm:
 PI: RI: S/D:

Vs: Vd: Vm:
 PI: RI: S/D:

医生意见

结论: 椎-基底动脉脑血管超声未见异常。

李菊蓉

检查日期: 2025-06-16

本报告单仅提供临床参考

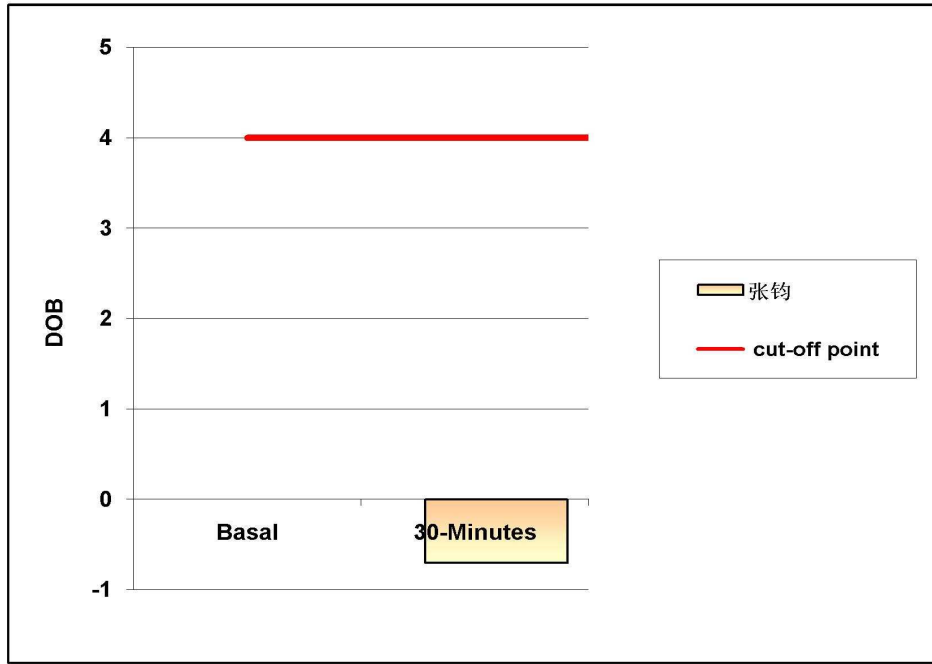
大同瑞慈健康体检

¹³C呼气试验检验报告

患者姓名	张钧	年龄	45	性别	男
患者 ID	2309220722	日期	2025/6/16	联系电话	18803422266
申请医生	曹居杰	科室		住院号	

¹³C呼气试验

Basal DOB
 0.0
30-Minutes -0.7



阳性参考值 (Delta Over Baseline(DOB)):

30分钟的DOB值:	≥ 4.0	h.p. - 阳性
	< 4.0	正常

检测结果: DOB= -0.7 阴性

结论: 您本次幽门螺旋杆菌 (h. p.) 检测结果为阴性 (正常)。

检测医生: 曹居杰

大同瑞慈健康体检

骨密度检测报告

患者信息

患者ID: 2309220722
姓名: 张钧
出生年月日: 1979-12-31

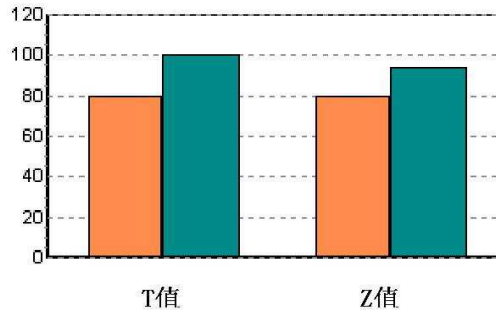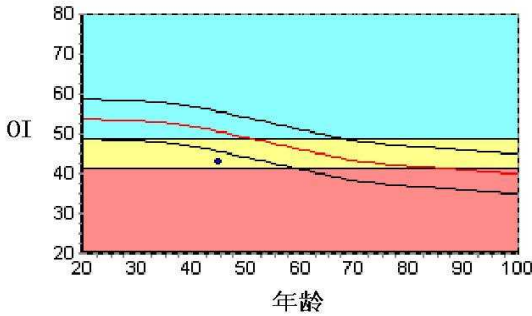
年龄: 45
性别: 男
测定部位(右/左): 右

测定结果

测定日期: 2025-6-16

测试编号: 1/1

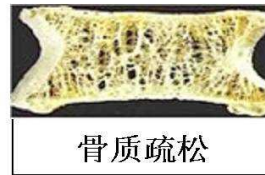
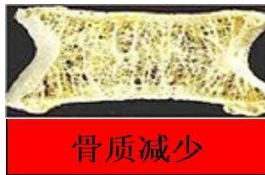
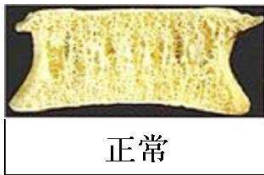
受测者 平均值



数据库: Asia
OI: 43.0
SOS: 1361.0 m/s, BUA: 20.5
T值: -2.17
Z值: -1.50

成人比: 79.9 %
同龄比: 85.1 %
OPR: N/A %

结果分析



注解

以上结论仅供参考

科室:

医生签名:

医院地址 大同瑞慈健康体检
地址 大同市平城区魏都大道79号

联系电话 0352-2824444
操作者 名燕凌

Rich 大同瑞慈康复医院
超声诊断图文报告

流水号: 2309220722

超声号: 1862454

姓名: 张钧

年龄: 45 岁

性别: 男

检查设备: Vivid E95

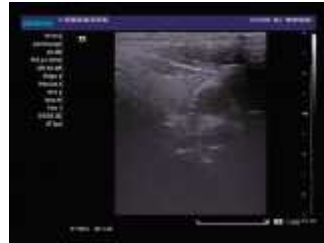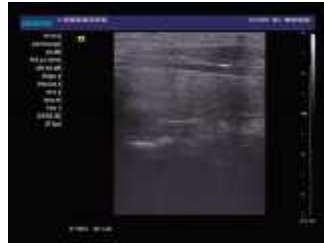体检号: 450831

申请医院: 本院

体检科室: 体检科

检查部位: 甲状腺彩超

经典图像:



影像所见:

甲状腺双侧叶形态正常, 包膜完整, 实质回声均匀, CDFI: 未见异常血流信号。
双侧颈部未见明显肿大淋巴结。

影像诊断:

甲状腺双侧叶未见异常

报告医师: 李菊蓉

检查日期: 2025-06-16

审核医师: 李菊蓉

报告日期: 2025-06-16



注: 本报告仅供临床医生参考!

地址: 大同市魏都大道 79 号。若有疑问, 请致电: 0352---2830580

Rich 大同瑞慈康复医院
超声诊断图文报告

流水号: 2309220722

超声号: 1862456

姓名: 张钧

年龄: 45 岁

性别: 男

检查设备: Vivid E95

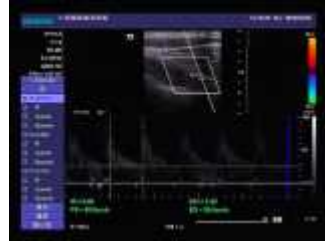
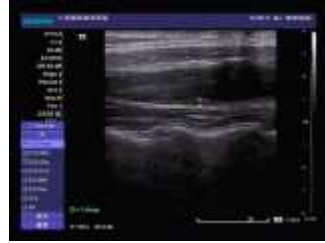体检号: 450831

申请医院: 本院

体检科室: 体检科

检查部位: 颈部血管彩超

经典图像:



影像所见:

左侧颈总动脉膨大后壁内中膜增厚, 厚约 1.4mm, 右锁骨下动脉起始处、右侧颈总动脉、双侧颈内、颈外动脉起始段内中膜不增厚, 内壁欠光滑, 管壁未见明确强回声斑。CDFI: 血流充盈好。PW: 频谱形态正常。

双侧椎动脉走行正常, 椎动脉内径正常, 管壁不厚, 管腔内为无回声, CDFI: 血流充盈好。PW: 频谱正常。

内径 mm	流速 cm/s	RI		
左侧椎动脉	3.3	45.6	0.63	
右侧椎动脉	3.4	53.4	0.65	

影像诊断:

左侧颈总动脉膨大后壁内中膜增厚

报告医师: 李菊蓉

检查日期: 2025-06-16

审核医师: 李菊蓉

报告日期: 2025-06-16



注: 本报告仅供临床医生参考!

地址: 大同市魏都大道 79 号。若有疑问, 请致电: 0352---2830580

Rich 大同瑞慈康复医院
超声诊断图文报告

流水号: 2309220722

超声号: 1862458

姓名: 张钧

年龄: 45 岁

性别: 男

检查设备: Vivid E95

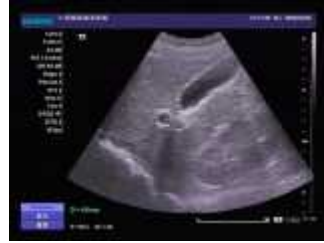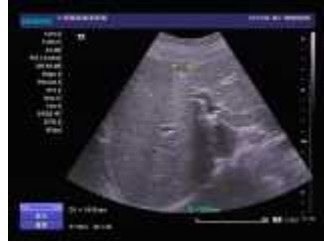体检号: 450831

申请医院: 本院

体检科室: 体检科

检查部位: 全腹彩超

经典图像:



影像所见:

肝脏大小形态正常, 包膜光滑完整, 肝内探及大小约 1.5*1.0cm 囊性回声, 余实质回声细腻、增强, 肝内管道系统走行欠清晰, 门静脉及肝内胆管不扩张。

胆囊大小形态正常, 壁不厚、欠光滑, 囊壁上探及直径约 0.5cm 高回声凸起, 后无声影, 囊内透声好, 肝外胆管不扩张。

胰腺大小形态正常, 实质回声均匀, 主胰管不扩张。

脾脏大小形态正常, 实质回声均匀, 脾门静脉不宽。

双肾大小形态正常, 皮髓质分界清晰, 集合系统未见分离, 双侧输尿管未见扩张。

膀胱充盈佳, 未见明显异常。

前列腺形态正常, 大小约 2.9*4.1*3.1cm, 实质回声欠均匀, 内探及直径约 0.4cm 囊性回声。

影像诊断:

1. 轻度脂肪肝
2. 肝囊肿
3. 胆囊息肉
4. 前列腺囊肿

报告医师: 李菊蓉

检查日期: 2025-06-16

审核医师: 李菊蓉

报告日期: 2025-06-16



注: 本报告仅供临床医生参考!

地址: 大同市魏都大道 79 号。若有疑问, 请致电: 0352---2830580

ID 号: 2309220722

影像号: CT20250616083

姓名: 张钧

年龄: 45 岁

性别: 男

检查设备: 西门子量子双源 CT

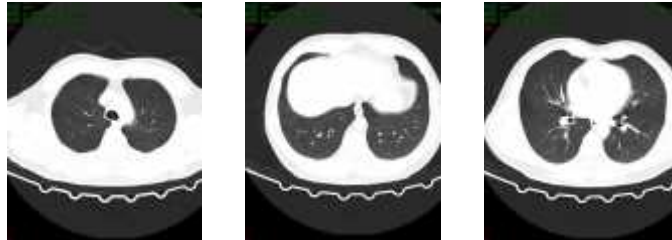体检号: 450831

申请医院: 本院

体检科室: 体检科

检查部位: 肺部双源 CT

经典图像:



影像所见:

胸廓对称, 骨性肋骨完整, 胸壁软组织结构良好, 两肺支气管血管纹理走行分布良好, 支气管束结构清晰, 双肺通气良好。左肺舌段胸膜下纤维灶, 直径约 0.3cm (3-44 层面) 肺门结构未见异常。纵隔无偏移, 段以上支气管通畅。心影及大血管形态结构正常, 纵隔内未见肿大淋巴结。胸膜未见异常。

影像诊断:

左肺舌段胸膜下纤维结节灶, 低危结节

报告医师: 剧艳军

检查日期: 2025-06-16

审核医师: 剧艳军

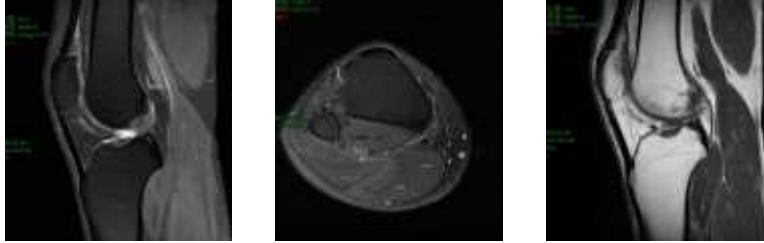
报告日期: 2025-06-16

ID号: 2309220722

影像号: MR20250616052

姓名: 张钧 年龄: 45岁 性别: 男 检查设备: 西门子 1.5T 磁共振
体检号: 450831 申请医院: 本院 体检科室: 体检科 检查部位: MR 检查

经典图像:



影像所见:

右膝关节内侧半月板后角见条状高信号, 未达关节面, 内侧半月板前角、外侧半月板形态、大小、信号未见异常。前、后交叉韧带及内外侧副韧带未见异常, 髌上囊及关节腔内见长 T1 信号, T2、PD 抑脂像呈高信号, 胫骨上端骨组织内见一直径约 0.5cm 的类圆形长 T1 信号, T2、PD 抑脂像呈高信号。膝关节周围软组织清楚。

影像诊断:

右侧膝关节:

1. 内侧半月板后角退变 II 度
2. 髌上囊及关节腔积液
3. 胫骨上端囊状变

报告医师: 陈江莲

检查日期: 2025-06-16

审核医师: 陈江莲

报告日期: 2025-06-16