



2309220719

大同瑞慈健康体检

报 告 册

| | | | |
|------|-------------|----|-----|
| 体检编号 | 450828 | 工号 | 218 |
| 姓名 | 苏智 | | |
| 性别 | 男 | 年龄 | 63岁 |
| 单位 | 中国银行大同分行 | | |
| 部门 | 中国银行大同分行 | | |
| 联系电话 | 13934192008 | | |
| 体检日期 | 2023-11-24 | | |

尊敬的苏智先生您好！

首先，瑞慈健康体检全体员工欢迎您的光临，并对您的信任表示衷心的感谢！

您于 2023-11-24 （体检编号：450828）完成健康检查，本机构的各科医生已根据您的体检项目及结果，汇总成此份健康体检报告，并经总检医生审核。据此提出对您健康状况的综合分析及建议。

瑞慈健康体检倡导“大健康、大康复”，提出“健康是第一财富（Rich）”的人文理念。希望您仔细阅读并妥善地保管此份健康体检报告，并认真关注报告中的提示与建议，若您对报告内容有任何疑问，可直接与瑞慈健康体检客服部联系，进一步咨询。

健康体检咨询电话：**0352-2824444**

客户服务咨询电话：**0352-2830597**

400-6112995

瑞慈健康体检报告由下列内容组成：

第一部分：主检报告

第二部分：分科分项结果

第三部分：检验报告

第四部分：附表

主检报告

检查综述

- 1、【内科】（1）心率：56，心动过缓 （2）不齐偶闻期前收缩
- 2、【眼科】（1）左眼视力下降 （2）右眼视力下降
- 3、【血脂四项】甘油三脂(TG)偏高(2.05 mmol/L)
- 4、【尿液分析+尿沉渣】粘液丝偏高(12 /HP)
- 5、【肺部双源CT】呼吸性细支气管炎
- 6、【心电图】1.窦性心动过缓伴不齐 2.室性期前收缩
- 7、【心脏彩超】三尖瓣少量返流
- 8、【甲状腺彩超】甲状腺双侧叶结节 TI-RADS 2-3级 定期复查
- 9、【颈部血管彩超】右锁骨下动脉斑块形成
- 10、【全腹彩超】1.轻度脂肪肝 2.前列腺增生伴多发钙化斑
- 11、【骨密度检查】骨质减少
- 12、【口腔科】（1）左上第三磨牙 牙齿Ⅲ°松动 右下第三磨牙 伸长无对颌牙 左下中切牙 右下中切牙 牙齿Ⅰ°松动 （2）牙龈萎缩 牙龈质地松软，缺乏弹性 （3）牙周：牙结石

医生建议

【不齐偶闻期前收缩】：

(1)建议心血管内科结合临床参考。

【心动过缓】：

(1)无症状的窦缓通常无需治疗。如果心率过慢，建议心血管内科结合临床诊治。

【视力下降】：

(1)视力下降是由角膜白斑或角膜炎、晶状体混浊、眼底疾病、屈光不正等原因引起，建议眼科诊断治疗。

【甘油三脂(TG)偏高】：

(1)甘油三酯是甘油和脂肪酸所构成的有机化合物，甘油三酯测定是脂类代谢的重要指标之一。

(2)甘油三酯增高与冠心病的发生有着重要的相关性，随年龄增大而有上升的趋势，其增高最常见于高脂和过量糖类饮食、肥胖等。

(3)甘油三酯主要功能是为机体提供能量，其正常值在0.7-1.7mmol/L之间，1.7-2.29mmol/L为边缘增高，提示应该注意饮食和运动了。

(4)甘油三酯大于2.3mmol/L，就称为高甘油三酯血症。甘油三酯增高虽然不会直接导致血管斑块的形成，但也会间接引起心脑血管疾病风险增加，同时，当甘油三酯大于5.6mmol/L时，还会增加急性胰腺炎的风险，所以降低甘油三酯的基础主要是控制饮食，饮食控制不佳可以选择药物治疗。

(5)生活方式的干预是控制甘油三酯水平升高的基础，包括减重，增加运动量，限制酒精摄入以及避免食用果糖和高碳水化合物食物。多食蔬菜水果，定期复查。

(6)明显增高者在医师的指导下使用降脂药物治疗，首选他汀和贝特类药物。

【粘液丝偏高】：

- (1)尿常规中粘液丝是由尿路中细胞分泌出来的，在有尿路感染时分泌会明显增多，且伴有炎症细胞的出现。
- (2)粘液丝偏高，可分为生理性偏高和病理性偏高两种，生理性偏高一般是由于喝水较少导致的尿液浓缩，一般在喝水后就能达到稀释的效果。
- (3)病理性的粘液丝偏高是由于泌尿系炎症或者是前列腺炎导致的，需要注意观察，多喝水，同时有白细胞等炎症细胞增多时，应及时服用抗感染药物治疗。如果仅有粘液丝的增多而没有白细胞等炎症细胞增多时，尿路有炎症的可能性不大。
- (4)建议平时饮食注意清淡，多喝水，少吃油腻和辛辣的食物，要注意个人清洁卫生，勤洗阴部，注意休息。

【呼吸性细支气管炎】：

- (1)建议呼吸内科诊断治疗。

【窦性心动过缓伴不齐】：

- (1)可见于正常人、体力劳动者、运动员，无症状者可定期随访，跟踪观察。不需治疗。
- (2)如果有症状（胸闷、黑矇、晕厥等）请做动态心电图等相关检查，有明显窦性心动过缓并窦性心律不齐者可积极治疗心动过缓。在医生指导下服用提升心率的药物如：心宝、红参等。如果每分钟心率低于45次伴有晕厥、胸闷等症状时，需安装心脏起搏器。
- (3)请前往心内科进一步治疗，长期随访。

【室性期前收缩】：

- (1)自我观察要点：是否有心悸、心跳暂停、乏力、头晕、胸闷，并使原有的心绞痛或心力衰竭症状加重。无器质性心脏病的期前收缩，大多数不需特殊治疗。但对少数人，可给予药物辅助治疗。器质性心脏病、期前收缩频繁者，须及时赴专科接受对症治疗。
- (2)加强心理承受能力的训练，一旦遭受挫折引发心理问题，需积极进行心理咨询或设法发泄、转移，以消除心理困扰，保持乐观情绪，积极配合治疗。
- (3)注意劳逸结合，使睡眠充足。
- (4)不吸烟，不饮酒，饮食不宜过饱，少吃刺激性食物。
- (5)活动后早搏不增多者，应适当参加文体活动。
- (6)伴有严重心脏病或有明显症状者，须在医师指导下服用抗心律失常药物。

【三尖瓣少量返流】：

- (1)由于三尖瓣瓣膜轻微的改变而产生三尖瓣相对关闭不全。在很多人中，没有临床症状，只有在做心脏彩超时发现。一般不需要治疗，建议定期复查，必要时心内科结合临床考虑。

【甲状腺双侧叶结节】：

- (1)甲状腺结节是一种常见的甲状腺疾病，很多甲状腺疾病可表现为结节，如可由甲状腺退行性变、炎症、自身免疫性及新生物等多种病变所致。甲状腺结节在各个年龄段的男女人群中均可见到，但中年女性中较多。
- (2)甲状腺结节分良性和恶性两大类，良性的占绝大多数，恶性者不足1%，判断甲状腺结节的良恶主要依靠病史、体格检查、放射性核素扫描、穿刺细胞学检查。
- (3)建议往外科就诊，进一步检查，明确诊断，结合临床诊治并定期复查。

【右锁骨下动脉斑块形成】：

- (1)颈动脉斑块是动脉硬化后，血管里面的垃圾沉淀在血管壁形成。斑块又分为硬斑和软斑两种。硬斑比较稳定，不容易脱落，软斑不稳定，容易破裂脱落，从而形成血管栓塞。
- (2)建议：1.减低胆固醇水平。2.减低高血糖、高血压等高危因素，将血压、血糖控制在理想水平。3.积极进行生活干预，控制饮食，改善饮食结构，适量增加运动，戒烟限酒。4.必要时药物治疗。

【前列腺增生伴多发钙化斑】：

- (1)前列腺增生又称前列腺肥大，增生的腺体位于膀胱颈部，会使尿路梗阻，引起尿频和排尿困难，严重影响患者的生活质量，是中老年男性的常见疾病。建议往泌尿科咨询，结合临床诊治。

(2)前列腺钙化斑大多数是由于前列腺炎症之后，前列腺内部组织局部出现了纤维化、钙质沉积而引起的。多数患者都是在体检时通过彩超检查时发现的，一般情况没有不适症状不需治疗。部分患者如有不适症状，建议前往泌尿科诊断治疗。

【轻度脂肪肝】：

- (1)脂肪肝是指肝脏被脂肪浸润，为一种多病因引起的获得性疾病。
- (2)脂肪肝是以肝细胞脂肪变性和脂肪蓄积为病理特征，最常见易患因素有超重或肥胖、进食油腻食物、高脂血症（尤其甘油三酯升高）、营养失调（营养过量或不足）、饮酒、高脂血症、少运动、糖耐量异常、减肥造成体重急剧下降、营养不良、中毒和药物等。
- (3)当肝内脂类（主要为甘油三酯）含量超过肝重的5%时为脂肪肝。脂肪肝是一个常见的临床现象，不是一个独立性的疾病。
- (4)值得注意的是，过多的脂肪在肝组织、肝细胞内浸润，引起肝细胞肿大，严重可致肝硬化。脂肪肝是可逆性的，合理饮食、运动及治疗后可恢复。
- (5)合理控制饮食，控制总摄入量，低盐、低脂和低糖类饮食，少吃动物内脏，多吃蔬菜水果；
- (6)控制危险因素，如控制体重、改善胰岛素抵抗、调整血脂紊乱，戒酒、戒烟，坚持长期有氧运动，加强体育锻炼；
- (7)定期复查腹部彩超、血脂、肝功能。

【骨质减少】：

- (1)骨质减少是指以单位体积内骨组织量减少为特点的代谢性骨病变，表示骨骼密度低于正常水平，因为骨骼密度是测量骨骼强度的指标。骨质减少是一种渐进的形式，但能够反映骨骼状况。骨质减少是骨质疏松的前兆，其发展到严重程度就是骨质疏松。
- (2)骨骼随着年龄的增长，细胞活跃程度会逐渐降低，并且年龄增长后，体内性激素水平会逐渐下降，钙、锌、维生素D等微量元素吸收不足，导致骨质减少。此外，如果缺乏运动、过度挑食、偏食等情况，也会影响机体对微量元素的吸收，进而导致骨质减少。
- (3)骨质减少在临床上多见于孕妇和中老年人群，孕妇因为胎儿生长发育需要钙质，骨质会出现减少；中老年人群因为年龄增长也会出现钙质的流失。
- (4)此外，女性绝经期后雌激素分泌会明显下降导致破骨细胞活跃，引起骨量丢失而出现骨质减少；甲状腺、甲状旁腺功能亢进等继发性疾病也可导致骨质减少。
- (5)临床上常用双能X线骨密度测量作为测量骨质流失的一种方法，其测量骨密度主要是在脊柱、髋关节等部位；跟骨的定量超声也可用于普通筛查，其方法费用低、便携且无电离辐射。
- (6)定期复查骨密度，每年做一次骨密度的检测。如果骨质继续减少，就需要药物的治疗（如钙尔奇D、骨化三醇等）。
- (7)经常晒太阳或补充维生素D。加强体育锻炼，多参加户外运动。补钙，钙含量多的食品主要见于海产品、牛奶、豆腐、豆浆、酸奶、芝麻、绿色蔬菜等，到了五十岁以后最好口服钙片，以促进钙的吸收。

【牙齿Ⅲ°松动】：

- (1)牙齿在健康状态下有一定的活动度，主要是水平方向的，垂直方向的更是非常微小，而当由于某些疾病因素或者其他因素造成牙齿的活动度大于这个范围时，就称作牙齿松动。
- (2)牙齿松动可急性引起或慢性缓慢进展，可伴有或不伴有牙齿的疼痛不适。对人体造成的主要影响是咀嚼食物时感觉无力或不适。
- (3)慢性进展性的牙齿松动多由于牙周炎引起；如果牙齿的咬合状况不良，或有夜磨牙、紧咬牙的不良习惯等对牙齿的咬合造成了创伤，长期也会造成牙齿的松动。
- (4)突发的牙齿松动多有明确的病因，如突然咬硬物、受外伤等；牙根尖周围组织的炎症也会引起牙齿松动；此外，女性激素水平的变化也可能引起牙齿松动度的改变，如在月经期可能出现轻度的牙齿松动等情况。
- (5)根据牙齿松动的程度不同，临床上可分为I-III度。I度牙齿松动为颊舌方向活动，动度在1mm以内。II度牙齿松动为颊舌及近远中方向活动，动度在1-2mm之间。III度牙齿松动为颊舌、近远中及垂直三个方向的活动，动度超过2mm。
- (6)牙齿松动的治疗首先应明确松动的原因，才能进行有针对性的治疗。如积极治疗牙周炎、根尖周围炎，调整牙齿咬合关系，因外伤引起的牙齿松动要尽早进行固位治疗。如果牙齿松动程度严重，周围炎症广泛，及时拔除过度松动的牙齿也是一种治疗方法。
- (7)维持口腔卫生是预防牙齿松动形成的重要措施，应采取正确的竖刷牙法和巴氏刷牙法，纠正横刷牙法。

(8)多吃富有维生素的粗纤维食物，如肉、蛋、各种蔬菜和水果，充分咀嚼以利于牙面清洁。少吃甜食及黏性很强的食物，不吃零食。

(9)定期进行口腔检查、口腔洁治，建议每半年进行一次口腔健康检查，每年进行 2-3 次全口超声波洁牙术，使牙面、牙颈部经常处于洁净状态。

【牙结石】：

(1)牙结石又称牙石，是沉积在牙齿或修复体表面上已经钙化或正在钙化的菌斑或软垢。其开始时是软的，会因逐渐的钙化而变硬。它是由 75%的磷酸钙，15-25%的水、有机物、磷酸锰、矿酸钙及微量的钾、钠、铁所构成，并呈现出黄色、棕色或者黑色。

(2)牙结石通常存在于唾液腺开口处的牙齿表面（例如：下颚前牙的舌侧表面，上颚后牙的颊侧表面）和牙齿的颈部，以及口腔粘膜运动不到的牙齿表面等处。

(3)牙结石形成后，可伴随牙龈出血、牙龈萎缩、口臭等症状。

(4)牙结石是牙周病的重要病因，它会不断刺激牙周组织，并且压迫牙龈，影响血液循环，造成牙周组织的细菌感染，形成牙周囊袋，此后更易使食物残渣、牙菌斑、牙结石等的堆积，最终牙周支持组织全部破坏，导致牙齿松动，以至于不得不拔除牙齿。

(5)早晚刷牙、饭后漱口是防治牙结石形成的最重要措施。应采取正确的竖刷牙法和巴氏刷牙法，纠正横刷牙法。

(6)多吃富有维生素的粗纤维食物，如肉、蛋、各种蔬菜和水果，充分咀嚼以利于牙面清洁。少吃甜食及黏性很强的食物，不吃零食。

(7)建议每半年进行一次口腔健康检查，每年进行 2-3 次全口超声波洁牙术，使牙面、牙颈部经常处于洁净状态。

【牙齿 I° 松动】：

(1)牙齿在健康状态下有一定的活动度，主要是水平方向的，垂直方向的更是非常微小，而当由于某些疾病因素或者其他因素造成牙齿的活动度大于这个范围时，就称作牙齿松动。

(2)牙齿松动可急性引起或慢性缓慢进展，可伴有或不伴有牙齿的疼痛不适。对人体造成的主要影响是咀嚼食物时感觉无力或不适。

(3)慢性进展性的牙齿松动多由于牙周炎引起；如果牙齿的咬合状况不良，或有夜磨牙、紧咬牙的不良习惯等对牙齿的咬合造成了创伤，长期也会造成牙齿的松动。

(4)突发的牙齿松动多有明确的病因，如突然咬硬物、受外伤等；牙根尖周围组织的炎症也会引起牙齿松动；此外，女性激素水平的变化也可能会引起牙齿松动度的改变，如在月经期可能出现轻度的牙齿松动等情况。

(5)根据牙齿松动的程度不同，临床上可分为 I-III 度。I 度牙齿松动为颊舌方向活动，动度在 1mm 以内。II 度牙齿松动为颊舌及近远中方向活动，动度在 1-2mm 之间。III 度牙齿松动为颊舌、近远中及垂直三个方向的动度，动度超过 2mm。

(6)牙齿松动的治疗首先应明确松动的原因，才能进行有针对性的治疗。如积极治疗牙周炎、根尖周围炎，调整牙齿咬合关系，因外伤引起的牙齿松动要尽早进行固位治疗。如果牙齿松动程度严重，周围炎症广泛，及时拔除过度松动的牙齿也是一种治疗方法。

(7)维持口腔卫生是预防牙齿松动形成的重要措施，应采取正确的竖刷牙法和巴氏刷牙法，纠正横刷牙法。

(8)多吃富有维生素的粗纤维食物，如肉、蛋、各种蔬菜和水果，充分咀嚼以利于牙面清洁。少吃甜食及黏性很强的食物，不吃零食。

(9)定期进行口腔检查、口腔洁治，建议每半年进行一次口腔健康检查，每年进行 2-3 次全口超声波洁牙术，使牙面、牙颈部经常处于洁净状态。

【牙龈萎缩】：

(1)牙龈生理性萎缩主要是龈缘部分存在异物又长期得不到清理，细菌滋生刺激长期存在所致；另外随着年龄的增长也会或多或少发生萎缩，致使牙龈暴露，这种生理性萎缩，是无需要治疗的。

(2)炎症性的牙龈萎缩，主要表现为牙龈红肿胀痛，刷牙常见出血，对冷热温度变化及酸性食物等异常敏感，妨碍进食，尤其应该注意防治。

(3)掌握正确竖刷牙法的刷牙方法，注意口腔清洁卫生，养成早晚刷牙，饭后漱口的良好习惯。

(4)定期到医院检查治疗，每年进行 2-3 次全口超声波洁牙术。

(5)补充维生素 C 等微量元素，多食水果蔬菜，戒烟限酒，避免熬夜的不良生活习惯。

【牙龈质地松软，缺乏弹性】：

- (1) 牙龈的这种情况一般是由于牙结石导致的牙龈局部发炎。
- (2) 必须坚持每天认真和合理刷牙（采用竖刷牙），彻底清除牙菌斑。要经常检查口腔，保持口腔卫生，防止牙龈出血。
- (3) 正确的刷牙方法是：顺着牙齿长轴方向，上牙向下刷，下牙往上刷，每个牙面都要刷到，这样刷牙不仅能把牙刷干净而且对牙龈起到按摩作用，促进牙龈的血液循环。
- (4) 建议每半年进行一次口腔健康检查，每年进行 2-3 次全口超声波洁牙术，使牙面、牙颈部经常处于洁净状态。
- (5) 注意口腔清洁卫生，养成早晚刷牙，饭后漱口的良好习惯。
- (6) 及时治疗牙龈炎，防止炎症侵犯深部牙周组织，形成牙周炎。
- (7) 养成清晨排便习惯。进餐要规律，细嚼慢咽，多食蔬菜，如胡萝卜、菠菜、木耳。适量进食水果，如山楂、苹果。男性少抽烟少喝酒。

汇总医生： 樊兴国

主检日期： 2023-11-27

主检医生：

分科结果

身高、体重、血压

| 项目名称 | 检查结果 | 项目名称 | 检查结果 |
|------|------------|------|------|
| 身高 | 177cm | 体重 | 71kg |
| 血压 | 131/64mmHg | | |

***小结：**

未见异常

操作员：高妙 检查日期:2023-11-24 检查医生：张彬艳

内科

| 项目名称 | 检查结果 | 项目名称 | 检查结果 |
|------|---------------|------|----------|
| 心率 | 56, 心动过缓次/min | 心律 | 不齐偶闻期前收缩 |
| 心脏杂音 | 无 | 心界 | 正常 |
| 肺部 | 正常 | 呼吸音 | 呼吸音清 |
| 啰音 | 未闻及 | 叩诊 | 叩诊呈清音 |
| 腹部触诊 | 腹部平软 | 发育 | 正常 |
| 肝胆 | 肋下未触及 | 脾脏 | 肋下未触及 |
| 双肾 | 无叩击痛 | 肠鸣音 | 正常 |
| 营养 | 良好 | 神经系统 | 正常 |
| 生理反射 | 生理反射存在 | 病理反射 | 病理反射未引出 |
| 颅神经 | 正常 | 运动功能 | 正常 |
| 深浅感觉 | 正常 | 其它 | 无异常发现 |
| 既往史 | 无 | | |

***小结：**

(1) 心率：56，心动过缓

(2) 不齐偶闻期前收缩

操作员：名燕凌 检查日期:2023-11-24 检查医生：名燕凌

外科（男）

| 项目名称 | 检查结果 | 项目名称 | 检查结果 |
|--------|------|-------|------|
| 皮肤 | 正常 | 甲状腺 | 无肿大 |
| 脊椎 | 无畸形 | 浅表淋巴结 | 无肿大 |
| 肛门 | 拒检 | 前列腺 | 未检 |
| 泌尿外生殖器 | 正常 | 四肢关节 | 未见异常 |
| 腹股沟 | 未见异常 | 足背动脉 | 正常 |
| 紫绀 | 无 | 色素沉着 | 无 |
| 脱毛 | 无 | 脱色 | 无 |
| 浮肿 | 无 | 皮下结节 | 无 |
| 头颅 | 正常 | 颈部 | 正常 |
| 乳腺 | 正常 | 脊柱 | 正常 |
| 直肠 | 未检 | 皮肤黄疸 | 无 |
| 四肢 | 活动正常 | 其他 | 无 |

***小结：**

未见异常

操作员：谷岱清

检查日期：2023-11-24

检查医生：谷岱清

眼科

| 项目名称 | 检查结果 | 项目名称 | 检查结果 |
|-------|------|-------|------|
| 视力(左) | 0.5 | 视力(右) | 0.25 |
| 辨色力 | 正常 | 眼睑 | 正常 |
| 结膜 | 正常 | 泪器 | 正常 |
| 角膜 | 正常 | 虹膜 | 正常 |
| 瞳孔 | 正常 | 晶状体 | 正常 |
| 玻璃体 | 正常 | 眼底 | 未见异常 |

***小结：**

(1) 左眼视力下降

(2) 右眼视力下降

操作员：田野青 检查日期:2023-11-24 检查医生：田野青

耳鼻喉科

| 项目名称 | 检查结果 | 项目名称 | 检查结果 |
|-------|------|-------|------|
| 听力(左) | 正常 | 听力(右) | 正常 |
| 外耳道 | 正常 | 鼓膜 | 正常 |
| 鼻窦 | 正常 | 鼻中隔 | 正常 |
| 鼻腔 | 正常 | 扁桃体 | 无肿大 |
| 嗅觉 | 正常 | 咽喉 | 正常 |

***小结:**

未见异常

操作员：王存宝 检查日期:2023-11-24 检查医生：王存宝

口腔科

| 项目名称 | 检查结果 | 项目名称 | 检查结果 |
|------|-------------------|-------|--|
| 唇颊 | 正常 | 齿 | 左上第三磨牙&牙齿III°松动&右下第三磨牙&伸长无对颌牙&左下中切牙&右下中切牙&牙齿I°松动 |
| 牙龈 | 牙龈萎缩&牙龈质地松软, 缺乏弹性 | 牙周 | 牙结石II度 |
| 舌腭 | 正常 | 腮腺 | 正常 |
| 颌下腺 | 正常 | 颞下颌关节 | 正常 |

***小结:**

(1) 左上第三磨牙 牙齿III°松动 右下第三磨牙 伸长无对颌牙 左下中切牙 右下中切牙 牙齿I°松动

(2) 牙龈萎缩 牙龈质地松软，缺乏弹性

(3) 牙周：牙结石

操作员：麻剑 检查日期:2023-11-24 检查医生：麻剑

检验报告

血流变

| 项目名称 | 检查结果 | 单位 | 参考值 | 提示 |
|--------------|-------|------|--------------|----|
| 全血粘度高切 200/s | 4.22 | mpas | 3.53--4.65 | |
| 全血粘度中切 100/s | 4.53 | mpas | 3.6--4.9 | |
| 全血粘度中切 50/s | 5.00 | mpas | 4.7--5.9 | |
| 全血还原粘度高切 | 6.17 | mpas | 3.66--8.48 | |
| 全血还原粘度低切 | 40.81 | mpas | 31.8--50.2 | |
| 血浆粘度 | 1.44 | mpas | 1.26--1.70 | |
| 血沉(ESR) | 3.90 | mm/h | 0--15 | |
| 红细胞压积 | 0.45 | L/L | 0.40--0.50 | |
| 红细胞聚集指数 | 4.70 | | 3.79--6.05 | |
| 红细胞变形指数 | 0.78 | | 0.51--1.02 | |
| 红细胞刚性指数 | 4.28 | | 2.15--6.73 | |
| 血沉方程 K 值 | 15.69 | mm/h | 0--77 | |
| 全血粘度 1/s | 19.80 | mpas | 17.6--21.3 | |
| 全血高切相对指数 | 2.93 | | 2.08--3.69 | |
| 全血低切相对指数 | 13.75 | | 10.37--16.94 | |

***小结:**

未见异常

操作员：梁可欣 检查日期:2023-11-24 检查医生:陈建国

尿液分析+尿沉渣

| 项目名称 | 检查结果 | 单位 | 参考值 | 提示 |
|----------|------|------|-------|----|
| 白细胞尿 | 0 | 个/ul | 0--13 | |
| 上皮细胞(EC) | 0 | /HP | 0--28 | |
| 管型(CAST) | 0 | 个/ul | 0--1 | |

| | | | | |
|-------------|-------|------|--------------|---|
| 霉菌(尿) | 0 | /HP | 0--0 | |
| 结晶 | 0 | /HP | 0--10 | |
| 透明度(CLA) | 清亮 | | | |
| 胆红素(BIL) | - | | 阴性 | |
| 隐血(ERY) | - | | 阴性 | |
| 小圆上皮细胞(SRC) | 0 | 个/ul | 0--0 | |
| 维生素 C | - | | 阴性 | |
| 异常红细胞 | 0 | 个/ul | 0--3 | |
| 红细胞(正常) | 0 | 个/ul | 0--6 | |
| 鳞状上皮细胞 | 0 | 个/ul | 0--0 | |
| 粘液丝 | 12 | 个/ul | 0--0 | ↑ |
| 颜色(Colour) | 淡黄色 | | | |
| 尿葡萄糖(GLU) | - | | 阴性 | |
| 酮体(KET) | - | | 阴性 | |
| 比重(SG) | 1.020 | | 1.003--1.030 | |
| 酸碱度(PH) | 6.5 | | 4.5--8.0 | |
| 尿蛋白质(PRO) | - | | 阴性 | |
| 尿胆原(URO) | - | | 阴性 | |
| 亚硝酸盐(NIT) | - | | 阴性 | |
| 红细胞(尿)(RBC) | 0 | 个/ul | 0--6 | |
| 尿白细胞(LEU) | - | | 阴性 | |

***小结:**

粘液丝偏高(12 /HP)

操作员：李佳敏 检查日期:2023-11-24 检查医生:陈建国

肝功七项

| 项目名称 | 检查结果 | 单位 | 参考值 | 提示 |
|-------------|------|-----|--------|----|
| 总蛋白(T PROT) | 65.0 | g/L | 65--85 | |

| | | | | |
|------------------|-------|--------|----------|--|
| 白蛋白(ALB) | 45.30 | g/L | 40--55 | |
| 球蛋白(GLB) | 19.70 | g/L | 15--35 | |
| 白蛋白/球蛋白(ALB/GLB) | 2.30 | | 1.0--2.5 | |
| 总胆红素(TBIL) | 20.60 | umol/L | 0--26 | |
| 丙氨酸氨基转移酶(ALT) | 40.00 | U/L | 9--50 | |
| 门冬氨酸氨基转移酶(AST) | 24.00 | U/L | 15--40 | |

***小结:**

未见异常

操作员：刘慧芳 检查日期:2023-11-24 检查医生:陈建国

心肌酶谱

| 项目名称 | 检查结果 | 单位 | 参考值 | 提示 |
|-------------------|--------|-------|----------|----|
| 乳酸脱氢酶(LDH) | 165.00 | U/L | 120--250 | |
| 肌酸激酶(CK) | 231.00 | U/L | 50--310 | |
| 肌酸激酶同工酶(CK-Mb(M)) | 19 | U/L | 0--25 | |
| 高敏肌钙蛋白 (Tnl) | 2.40 | pg/ml | 0--46.47 | |

***小结:**

未见异常

操作员：刘慧芳 检查日期:2023-11-24 检查医生:陈建国

血常规（五分类）

| 项目名称 | 检查结果 | 单位 | 参考值 | 提示 |
|---------------|------|--------------------|----------|----|
| 白细胞(WBC) | 6.39 | 10 ⁹ /L | 3.5--9.5 | |
| 淋巴细胞绝对值(LY#) | 2.03 | 10 ⁹ /L | 1.1--3.2 | |
| 淋巴细胞百分比(LY%) | 31.8 | % | 20--50 | |
| 中性粒细胞绝对值(GR#) | 3.96 | 10 ⁹ /L | 1.8--6.3 | |
| 中性粒细胞百分比(GR%) | 61.9 | % | 40--75 | |

| | | | |
|-------------------------|-------|---------------------|------------|
| 嗜碱性粒细胞绝对值(BA#) | 0.02 | 10 ⁹ /L | 0--0.06 |
| 嗜碱性粒细胞百分比 (BA%) | 0.3 | % | 0--1.0 |
| 嗜酸性粒细胞绝对值(EO#) | 0.10 | 10 ⁹ /L | 0.02--0.52 |
| 嗜酸性粒细胞百分比 (EO%) | 1.6 | % | 0.4--8.0 |
| 血小板(PLT) | 188 | 10 ⁹ /L | 125--350 |
| 血小板分布宽度(PDW) | 15.9 | % | 15--17 |
| 平均血小板体积(MPV) | 10.0 | fl | 6.0--14.0 |
| 血小板压积(PCT) | 0.188 | % | 0.11--0.28 |
| 红细胞(RBC) | 4.77 | 10 ¹² /L | 4.3--5.8 |
| 血红蛋白 | 144 | g/L | 130--175 |
| 红细胞压积(HCT) | 43.2 | % | 40--50 |
| 红细胞平均体积(MCV) | 90.6 | fl | 82--100 |
| 平均血红蛋白含量(MCH) | 30.3 | pg | 27--34 |
| 平均血红蛋白浓度(MCHC) | 334 | g/L | 316--354 |
| 单核细胞绝对值(MO#) | 0.28 | 10 ⁹ /L | 0.1--0.60 |
| 单核细胞百分比(MO%) | 4.4 | % | 3--10 |
| 红细胞分布宽度标准差 (RDW-SD) | 43.4 | fl | 35--56 |
| 红细胞分布宽度变异系数 (RDW-CV) | 12.6 | % | 10.6--16.6 |
| 大血小板比率 | 25.0 | % | 11--45 |
| 大血小板数目 | 47 | 10 ⁹ /L | 30--90 |
| 未成熟粒细胞数目 | 0.02 | 10 ⁹ /L | 0--999 |
| 未成熟粒细胞百分比 | 0.4 | % | 0--100 |
| 有核红细胞数目 | 0.000 | 10 ⁹ /L | 0--9999 |
| 有核红细胞百分比 | 0.00 | /100WBC | 0--9999 |

***小结:**

未见异常

操作员：乔叶 检查日期：2023-11-24 检查医生：陈建国

肾功三项

| 项目名称 | 检查结果 | 单位 | 参考值 | 提示 |
|-------------|--------|--------|----------|----|
| 肌酐(CREA) | 62.00 | umol/L | 57--111 | |
| 尿酸(UA) | 287.00 | umol/L | 200--420 | |
| 尿素测定 (Urea) | 4.90 | mmol/L | 3.6--9.5 | |

***小结：**

未见异常

操作员：刘慧芳 检查日期：2023-11-24 检查医生：陈建国

空腹血糖

| 项目名称 | 检查结果 | 单位 | 参考值 | 提示 |
|----------|------|--------|-----------|----|
| 葡萄糖(GLU) | 4.81 | mmol/L | 3.89--6.1 | |

***小结：**

未见异常

操作员：刘慧芳 检查日期：2023-11-24 检查医生：陈建国

血脂四项

| 项目名称 | 检查结果 | 单位 | 参考值 | 提示 |
|-------------|------|--------|------------|----|
| 动脉硬化指数 | 2.09 | | 1.31--3.19 | |
| 总胆固醇(CHOL) | 4.38 | mmol/L | 2.59--5.2 | |
| 甘油三脂(TG) | 2.05 | mmol/L | 0.7--1.7 | ↑ |
| 低密度脂蛋白(LDL) | 2.42 | mmol/L | 0--4.13 | |
| 高密度脂蛋白(HDL) | 1.16 | mmol/L | 0.77--1.55 | |

***小结：**

甘油三脂(TG)偏高(2.05 mmol/L)

操作员：刘慧芳 检查日期：2023-11-24 检查医生：陈建国

苏智

男

63岁

体检号:450828

病床号:

大同瑞慈康复医院 12导联心电图报告

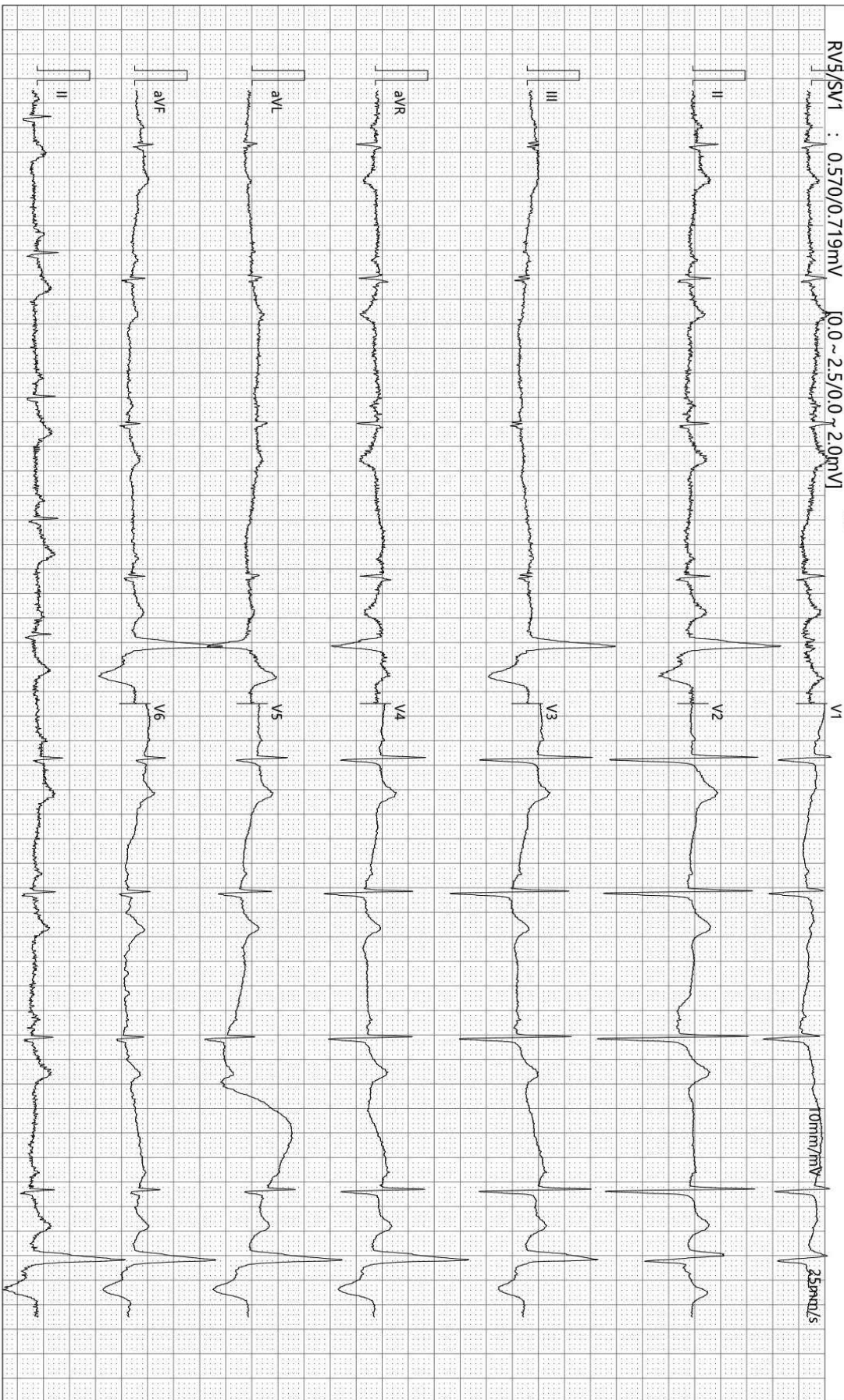
诊断结果:

- 1. 窦性心动过缓伴不齐
- 2. 室性期前收缩

诊断医生:

张之生

HR : 58 ↓ bpm [60 ~ 100bpm]
 P : 111 ↑ ms [0 ~ 110ms]
 PR : 186ms [120 ~ 200ms]
 QRS : 85ms [60 ~ 100ms]
 QT/QTc : 427/421ms [320 ~ 440/0 ~ 450ms]
 P/QRS/T : 45/-20/20deg. [0 ~ 75/-30 ~ 90/0 ~ 75deg]
 RV5/SV1 : 0.570/0.719mV [0.0 ~ 2.5/0.0 ~ 2.0mV]



检查时间:2023-11-24 08:01:07

诊断时间:2023-11-24 08:28:06

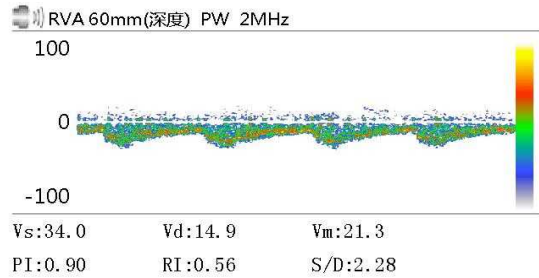
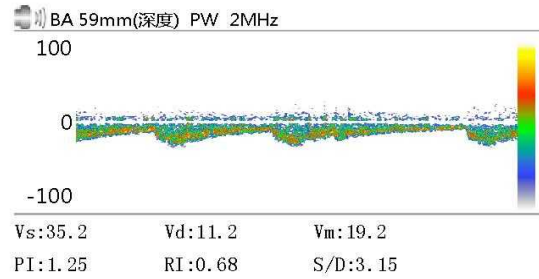
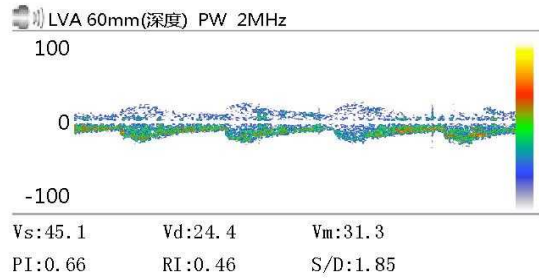
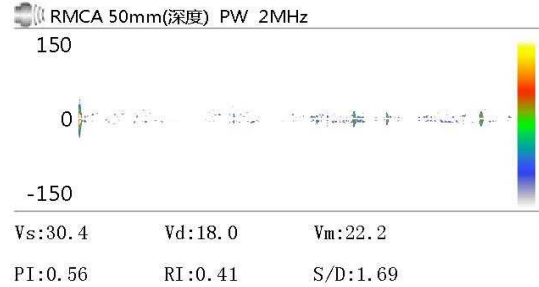
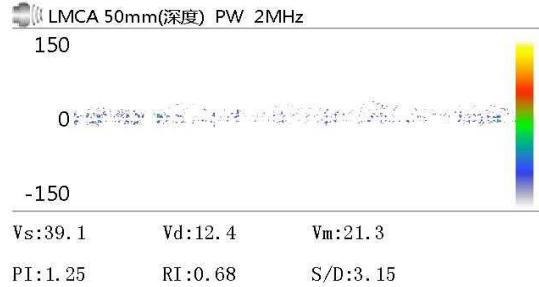
SEMIP V1 90

仅供临床参考



颅内多普勒血流图 (TCD) 检查报告单

姓名: 苏智 性别: 男 年龄: 63 岁 检查号: 2309220719
 申请科室: 体检科 申请医师: 李菊蓉 检查类型: 颅内血管



Vs: Vd: Vm:
 PI: RI: S/D:

医生意见
 结论: 双侧大脑中动脉、椎-基底动脉脑血管超声未见异常

医师签名: 李菊蓉

检查日期: 2023-11-24
地址:

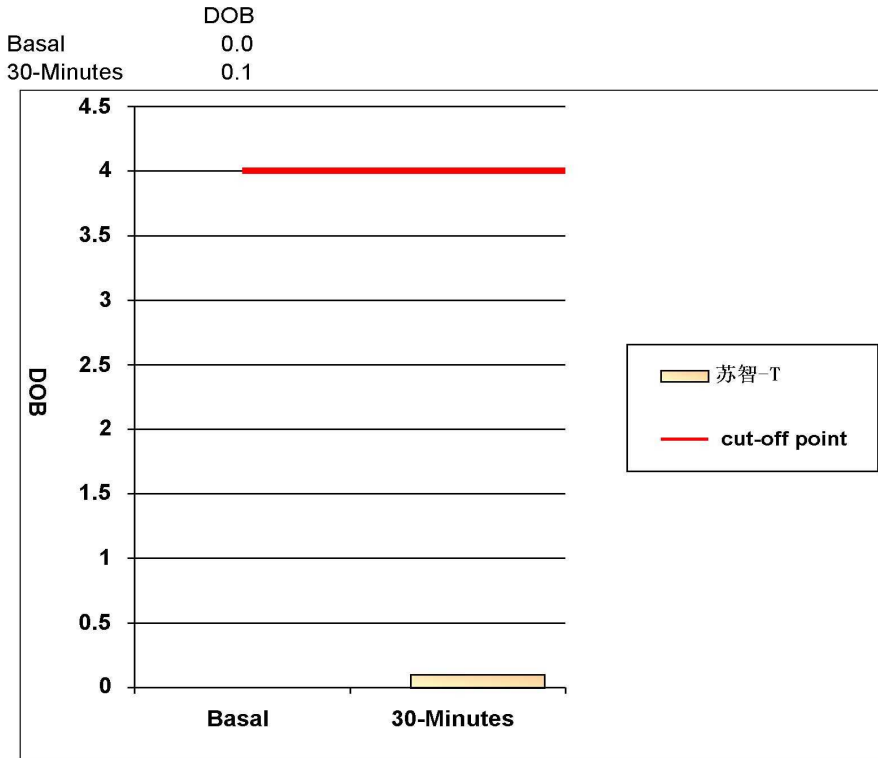
本报告单仅提供临床参考
电话:

大同瑞慈健康体检

¹³C呼气试验检验报告

| | | | | | |
|-------|------------|----|-------------|------|------|
| 患者姓名 | 苏智-T | 年龄 | 63 | 性别 | 男 |
| 患者 ID | 2309220719 | 日期 | 2023年11月24日 | 联系电话 | |
| 申请医生 | | 备注 | | 设备型号 | YH08 |

¹³C呼气试验



阳性参考值 (Delta Over Baseline(DOB)):

| | | |
|------------|-------|-----|
| 30分钟的DOB值: | ≥ 4.0 | 阳性+ |
| | < 4.0 | 阴性- |

检测结果: **DOB= 0.1** **阴性-**

结论: 您本次检测结果为阴性, 正常, 无感染

检测医生: 曹居杰

大同瑞慈健康体检

骨密度检测报告

受检者信息

受检者ID: 2309220719
姓名: 苏智-T
出生年月日: 1960/4/24

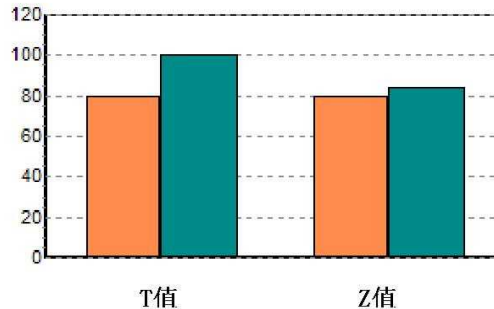
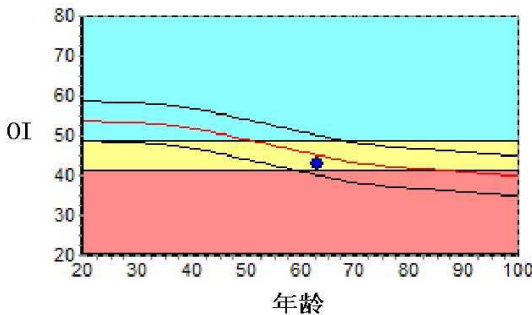
年龄: 63
性别: 男
测定部位(右/左): 右

测定结果

测定日期: 2023/11/24 8:09:18

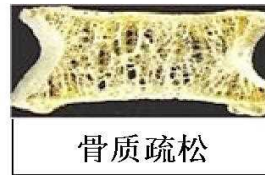

测试编号: 1/1

受测者 平均值



| | | | | |
|------|------------|------|------|---|
| 数据库: | Asia | 成人比: | 79.9 | % |
| OI: | 43.0 | 同龄比: | 95.4 | % |
| SOS: | 1350.8 m/s | OPR: | N/A | % |
| T值: | -2.16 | | | |
| Z值: | -0.41 | | | |

结果分析



注解

以上结论仅供参考

科室:

医生签名:

医院地址 大同瑞慈健康体检
地址 大同市平城区魏都大道79号

联系电话 0352-2824444
操作者 名燕凌

双源 CT 诊断图文报告

流水号: 2309220719

影像号: CT20231123137

姓名: 苏智

年龄: 63 岁

性别: 男

检查设备: 西门子量子双源 CT

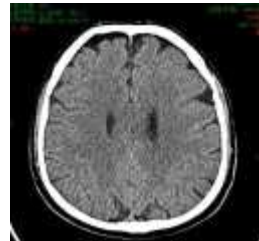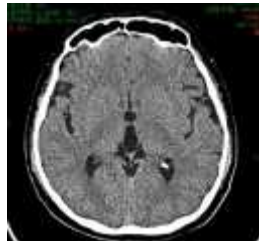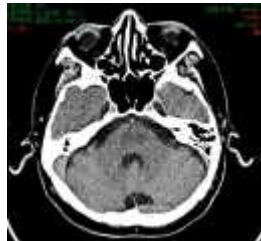体检号: 450828

申请医院: 本院

体检科室: 体检科

检查部位: 脑部双源 CT

经典图像:



影像所见:

颅脑结构双侧对称, 脑实质内未见异常密度。中线结构居中。脑沟、裂、池及脑室系统等未见异常。

影像诊断:

颅脑未见明显异常

报告医师: 剧艳军

检查日期: 2023-11-25

审核医师: 剧艳军

报告日期: 2023-11-25

双源 CT 诊断图文报告

流水号: 2309220719

影像号: CT20231123138

姓名: 苏智

年龄: 63 岁

性别: 男

检查设备: 西门子量子双源 CT

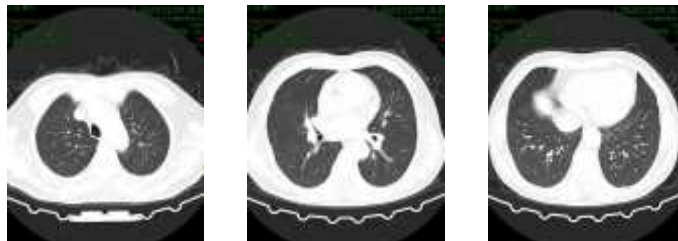体检号: 450828

申请医院: 本院

体检科室: 体检科

检查部位: 肺部双源 CT

经典图像:



影像所见:

胸廓对称, 纵隔无偏移。双肺支气管血管纹理模糊, 增多, 小叶性结构增多, 模糊。段以上支气管通畅, 心影形态未见异常, 纵隔内气管隆突旁、肺门旁淋巴结部分钙化斑。两侧胸膜未见异常。

影像诊断:

呼吸性细支气管炎

报告医师: 剧艳军

检查日期: 2023-11-25

审核医师: 剧艳军

报告日期: 2023-11-25

超声诊断图文报告

流水号: 2309220719

影像号: 1459959

姓名: 苏智

年龄: 63 岁

性别: 男

检查设备: Vivid E95

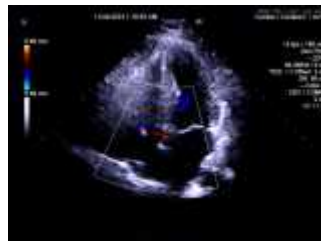
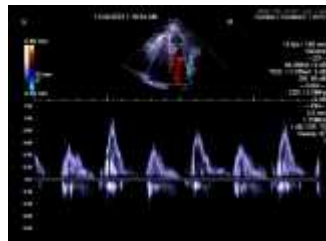
体检号: 450828

申请医院: 本院

体检科室: 体检科

检查部位: 心脏彩超

经典图像:



影像所见:

超声测量 (单位: mm)

升主动脉内径 29 (32±3mm)

左房内径 32 (35mm)

室间隔 10 (8-11mm)

左室内径 47 (47±4mm)

左室后壁 10 (8-11mm)

EF60% (50-80%)

右室内径 25 (36±4mm)

右房内径 30 (36±4mm)

FS32% (28-41%)

主肺动脉内径 20 (23±3mm)

升主动脉内径正常, 心脏各腔室大小正常, 室间隔厚度正常, 左室壁未见明显节段性运动异常, 三尖瓣回声正常, 收缩期房侧可见少量返流信号, 余瓣膜及启闭功能未见明显异常, 舒张期二尖瓣口血流频谱 E/A>1, 心包腔未见积液。

影像诊断:

三尖瓣少量返流

报告医师: 李菊蓉

检查日期: 2023-11-24

审核医师: 李菊蓉

报告日期: 2023-11-24



大同市医学影像研究中心

注: 本报告仅供临床医生参考!

地址: 大同市魏都大道 79 号。若有疑问, 请致电: 0352-2830580

超声诊断图文报告

流水号: 2309220719

影像号: 1460025

姓名: 苏智

年龄: 63 岁

性别: 男

检查设备: Vivid E95

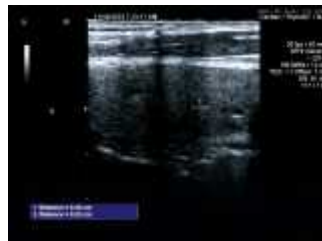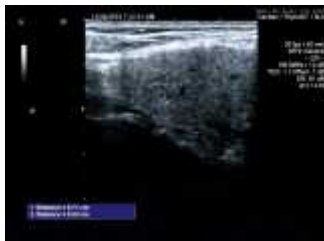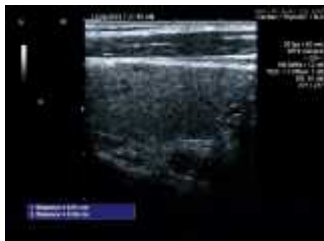体检号: 450828

申请医院: 本院

体检科室: 体检科

检查部位: 甲状腺彩超

经典图像:



影像所见:

甲状腺右侧叶形态饱满, 大小约 2.1*2.0cm, 左侧叶形态正常, 大小约 1.7*1.5cm, 于双侧叶探及低回声结节, 左侧大者约 0.5*0.4cm, 右侧大小约 0.7*0.5cm, 形态规则, 边界清, CDFI: 右侧叶结节内可见环状血流信号, 另于左侧叶探及囊性结节, 大小约 0.3*0.2cm, 边界清。双侧颈部未见明显肿大淋巴结。

影像诊断:

甲状腺双侧叶结节 TI-RADS 2-3 级 定期复查

报告医师: 李菊蓉

检查日期: 2023-11-24

审核医师: 李菊蓉

报告日期: 2023-11-24

超声诊断图文报告

流水号: 2309220719

影像号: 1460027

姓名: 苏智

年龄: 63 岁

性别: 男

检查设备: Vivid E95

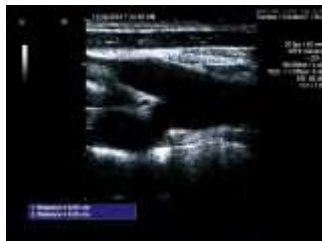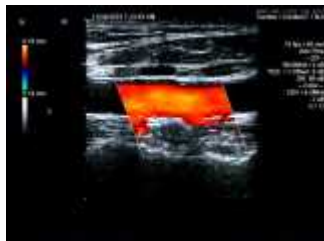体检号: 450828

申请医院: 本院

体检科室: 体检科

检查部位: 颈部血管彩超

经典图像:



影像所见:

右锁骨下动脉起始处探及混合回声斑, 大小约 6.2×2.5 mm; 双侧颈总动脉、颈内、颈外动脉起始段内中膜不增厚, 内壁欠光滑, 管壁未见明确强回声斑。CDFI: 血流充盈好。PW: 频谱形态正常。

双侧椎动脉走行正常, 椎动脉内径正常, 管壁不厚, 管腔内为无回声, CDFI: 血流充盈好。PW: 频谱正常。

影像诊断:

右锁骨下动脉斑块形成

报告医师: 李菊蓉

检查日期: 2023-11-24

审核医师: 李菊蓉

报告日期: 2023-11-24

超声诊断图文报告

流水号: 2309220719

影像号: 1460029

姓名: 苏智

年龄: 63 岁

性别: 男

检查设备: Vivid E95

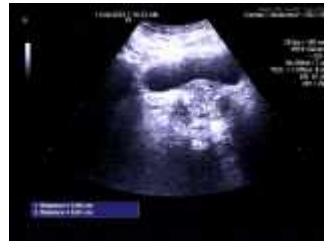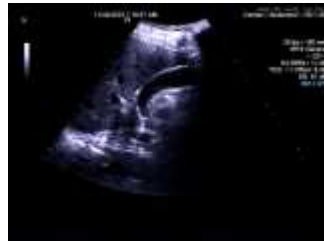体检号: 450828

申请医院: 本院

体检科室: 体检科

检查部位: 全腹彩超

经典图像:



影像所见:

肝脏大小形态正常, 包膜光滑完整, 实质回声细腻、增强, 肝内管道系统走行欠清晰, 门静脉及肝内胆管不扩张。

胆囊大小形态正常, 壁不厚、光滑, 囊内透声好, 肝外胆管不扩张。

胰腺大小形态正常, 实质回声均匀, 主胰管不扩张。

脾脏大小形态正常, 实质回声均匀, 脾门静脉不宽。

双肾大小形态正常, 皮髓质分界清晰, 集合系统未见分离, 双侧输尿管未见扩张。

膀胱充盈尚可, 壁光滑, 内清晰。

前列腺形态饱满, 大小约 5.3*3.7*3.6cm, 内腺厚约 2.6cm, 实质回声欠均匀, 内可见数个强回声斑, 大者约 2.1*0.9cm。

影像诊断:

1. 轻度脂肪肝
2. 前列腺增生伴多发钙化斑

报告医师: 李菊蓉

检查日期: 2023-11-24

审核医师: 李菊蓉

报告日期: 2023-11-24