



2309220713

# 大同瑞慈健康体检

## 报 告 册

体检编号	450822	工号	212
姓名	黄琳智		
性别	女	年龄	33岁
单位	中国银行大同分行		
部门	中国银行大同分行		
联系电话	13994929698		
体检日期	2023-10-30		

尊敬的黄琳智女士您好！

首先，瑞慈健康体检全体员工欢迎您的光临，并对您的信任表示衷心的感谢！

您于 2023-10-30 （体检编号：450822）完成健康检查，本机构的各科医生已根据您的体检项目及结果，汇总成此份健康体检报告，并经总检医生审核。据此提出对您健康状况的综合分析及建议。

瑞慈健康体检倡导“大健康、大康复”，提出“健康是第一财富（Rich）”的人文理念。希望您仔细阅读并妥善地保管此份健康体检报告，并认真关注报告中的提示与建议，若您对报告内容有任何疑问，可直接与瑞慈健康体检客服部联系，进一步咨询。

健康体检咨询电话：**0352-2824444**

客户服务咨询电话：**0352-2830597**  
**400-6112995**

瑞慈健康体检报告由下列内容组成：

第一部分：主检报告

第二部分：分科分项结果

第三部分：检验报告

第四部分：附表

## 主检报告

## 检查综述

- 1、【内科】（1）高血压
- 2、【肾功三项】尿酸(UA)偏高(379.00 umol/L)
- 3、【肝功七项】丙氨酸氨基转移酶(ALT)偏高(114.00 U/L) 门冬氨酸氨基转移酶(AST)偏高(64.00 U/L)
- 4、【尿液分析+尿沉渣】鳞状上皮细胞偏高(3 /HP) 粘液丝偏高(6 /HP)
- 5、【肺部双源CT】左肺下叶钙化斑
- 6、【心电图】1.窦性心律 2.T波改变(II、III、avf、V1-V6)
- 7、【经颅多普勒】椎-基底动脉血流速减慢
- 8、【心脏彩超】左室舒张功能减低
- 9、【甲状腺彩超】甲状腺双侧叶结节 TI-RADS 2级
- 10、【颈部血管彩超】双侧颈总动脉斑块形成
- 11、【乳腺彩超】右乳切除术后，周围组织未见明显异常回声 左侧腋下淋巴结可见
- 12、【全腹彩超】脂肪肝(中度)
- 13、【口腔科】（1）左下第一磨牙 右下第一磨牙 牙齿充填 左上第二双尖牙 牙体缺损 牙齿磨耗  
（2）牙龈萎缩 牙龈色红，探之出血 （3）牙周：牙结石
- 14、【外科(女)】（1）皮肤：右下肢静脉曲张 （2）乳腺：右乳腺癌根治术后
- 15、【眼科】（1）镜 0.6 （2）镜 0.5

## 医生建议

## 【高血压】：

- (1)高血压是指收缩期和(或)舒张期动脉血压高于正常，并连续三次不同日测量，血压都高于正常标准，可确定患高血压病。
- (2)高血压的发病与遗传、精神过度紧张、肥胖、吸烟、酗酒、嗜盐等因素有关。血压持久增高，可导致心、脑、肾等脏器的损害。
- (3)原发性高血压由于目前原因不明(部分与遗传有关)，须终身服药降压。高血压主要危害心、脑血管和肾脏。一旦确诊“高血压”就要终生服药。
- (4)平时应低盐(每天5~10g)、低脂饮食(少吃动物脂肪与内脏)；忌烟限酒。遵照医嘱坚持服药，定期测量血压，宜控制在140/90mmHg以下，若合并有糖尿病和肾病，要把血压控制在130/80mmHg以下。
- (5)血压到正常水平时，说明此时选用的降压药和治疗方案基本合适，但并不意味着高血压已被“治愈”，应坚持治疗。若盲目自行停药或间断服药，常会使血压波动很大，而加重心、脑、肾和血管的损害。
- (6)建议您密切关注血压，保持心情舒畅，劳逸结合，适量运动，控制体重，避免过度劳累、情绪激动等。改进生活方式，适当低盐、低脂、低胆固醇饮食，戒烟酒。必要时心血管专科诊治。

## 【尿酸(UA)偏高】：

- (1)尿酸(UA)是体内嘌呤代谢的最终产物。食物中的核酸分解生成嘌呤，体内组织中的核酸分解成嘌呤核苷，嘌呤和嘌呤核苷经过分解脱氨及氧化作用生成尿酸(UA)。
- (2)大部分的尿酸由肾脏排出，其余在肝脏分解破坏或随胆汁排泄。肾脏在排泄尿酸过程中，由肾小球滤出尿酸，若肾功能不好的人，排泄功能差，尿中排出的尿酸少了，血尿酸就会增高。

(3) 常见于肾脏疾病（如急慢性肾炎、肾结核、肾积水晚期等）；还可见于长期吃高嘌呤食物，如动物内脏、海鲜、贝类等，这种情况下，若不控制饮食，导致嘌呤长期偏高，即使肾功能正常，也会受高浓度尿酸的影响。

(4) 另外，需要警惕的是，若尿酸长期偏高，会由尿酸盐结晶沉积引起痛风性关节炎、慢性间质性肾炎，血尿酸增高是诊断痛风的主要依据。

(5) 应避免食用含嘌呤高的食物，如各种动物内脏、豆制品、海鲜等，不要喝酒，尤其是啤酒。忌酸性食物，忌醋，多喝水，每日尿量在 2 公升以上，碱化尿液。

(6) 必要时在肾内科医生指导下进行降尿酸治疗，定期复查。

**【丙氨酸氨基转移酶(ALT)偏高】：**

(1) 丙氨酸氨基转移酶主要存在于肝细胞内，还分布在心肌、骨骼肌、肾脏等部位。肝脏轻度损伤就可能引起肝细胞膜破坏，导致丙氨酸转氨酶释放入血，是肝细胞损害的敏感指标，其增高的程度与肝细胞被破坏的程度成正比。

(2) 丙氨酸氨基转移酶具有临床意义的升高一般要大于正常值的 2-3 倍。如果是生理性的升高多是由于剧烈运动、熬夜、饮酒、感冒、过量食用油腻食物后，致使丙氨酸氨基转移酶轻度升高。

(3) 丙氨酸氨基转移酶病理性升高多由于病毒性肝炎、肝硬化、酒精肝、药物性肝病、脂肪肝、胆囊炎等疾病造成，除了肝胆疾病外，心脏疾病、骨骼疾病等，也可使丙氨酸氨基转移酶升高。

(4) 发现了丙氨酸氨基转移酶升高，排除生理性的原因外，如果超过正常值的两倍，则需要明确升高的原因。首先完善彩超、各型肝炎病毒等检查，如果经复查仍偏高者，应前往消化内科咨询，结合临床治疗。

(5) 平时生活中应清淡饮食、戒烟限酒、避免劳累，多食新鲜果蔬，尤其是富含 V-C 的水果蔬菜。

**【门冬氨酸氨基转移酶(AST)偏高】：**

(1) 门冬氨酸氨基转移酶（AST），通常存在于人体的心肌细胞和肝细胞线粒体中，心肌细胞中含量最高，它也是心肌酶谱的重要组成部分之一。

(2) 一般情况下，门冬氨酸氨基转移酶大于正常值上限 2-3 倍才具有意义，生理性的升高多见于劳累、熬夜、饮酒、剧烈运动等情况。

(3) 当心肌细胞或者肝细胞受损的时候，血液中的门冬氨酸氨基转移酶就会明显升高，最常见的原因是心肌梗塞。在心肌梗塞早期 6-12 小时之内就会明显升高，且通常增高的程度与梗塞病灶大小成正比。

(4) 在急慢性肝炎、肝外伤、酒精性肝损伤、脂肪肝的患者中，门冬氨酸氨基转移酶也会异常的升高；此外，心肌炎、肾炎、肺炎等疾患，门冬氨酸氨基转移酶也会轻度升高。

(5) 病理情况下的门冬氨酸氨基转移酶异常升高，多见于体内的重要细胞损伤，应该积极的去医院消化内科完善相关检查，结合临床诊治。

(6) 平时生活中，避免过度劳累、不熬夜、戒烟酒、适度的运动、进食高蛋白低脂饮食、多吃新鲜的果蔬。

**【鳞状上皮细胞偏高】：**

(1) 在生理情况下，机体正常的新陈代谢都会引起鳞状上皮细胞的脱离，这是一种正常的机体现象。如果长时间出现鳞状上皮细胞偏高的现象时，则有可能是尿路感染、泌尿系统结石等因素导致，应及时往泌尿外科进一步诊断治疗。

**【粘液丝偏高】：**

(1) 尿常规中粘液丝是由尿路中细胞分泌出来的，在有尿路感染时分泌会明显增多，且伴有炎症细胞的出现。

(2) 粘液丝偏高，可分为生理性偏高和病理性偏高两种，生理性偏高一般是由于喝水较少导致的尿液浓缩，一般在喝水后就能达到稀释的效果。

(3) 病理性的粘液丝偏高是由于泌尿系炎症或者是前列腺炎导致的，需要注意观察，多喝水，同时有白细胞等炎症细胞增多时，应及时服用抗感染药物治疗。如果仅有粘液丝的增多而没有白细胞等炎症细胞增多时，尿路有炎症的可能性不大。

(4) 建议平时饮食注意清淡，多喝水，少吃油腻和辛辣的食物，要注意个人清洁卫生，勤洗阴部，注意休息。

**【左肺下叶钙化斑】：**

(1) 建议呼吸内科诊断治疗。

**【T波改变】：**

(1)可见于心肌劳损，电解质紊乱及神经调节异常，如疲劳，精神紧张等，往心血管内科咨询，进一步查找病因及治疗。

**【椎-基底动脉血流速减慢】：**

(1)建议专科结合临床考虑，动态观察；定期复查。

**【左室舒张功能减低】：**

(1)左心室舒张功能是指心肌弹性减低，心脏泵血功能减退。其引起原因，一是随着年龄的增长，心肌组织退行性变。其二是由于冠心病、高血压等慢性心肌病变。一般来说没有原发病变及年龄偏大的人员又无症状，不需要特殊处理，建议心内科结合临床考虑。

**【甲状腺双侧叶结节】：**

(1)甲状腺结节是一种常见的甲状腺疾病，很多甲状腺疾病可表现为结节，如可由甲状腺退行性变、炎症、自身免疫性及新生物等多种病变所致。甲状腺结节在各个年龄段的男女人群中均可见到，但中年女性中较多。

(2)甲状腺结节分良性和恶性两大类，良性的占绝大多数，恶性者不足1%，判断甲状腺结节的良恶主要依靠病史、体格检查、放射性核素扫描、穿刺细胞学检查。

(3)建议往外科就诊，进一步检查，明确诊断，结合临床诊治并定期复查。

**【双侧颈总动脉斑块形成】：**

(1)颈动脉斑块是动脉硬化后，血管里面的垃圾沉淀在血管壁形成。斑块又分为硬斑和软斑两种。硬斑比较稳定，不容易脱落，软斑不稳定，容易破裂脱落，从而形成血管栓塞。

(2)建议：1.减低胆固醇水平。2.减低高血糖、高血压等高危因素，将血压、血糖控制在理想水平。3.积极进行生活干预，控制饮食，改善饮食结构，适量增加运动，戒烟限酒。4.必要时药物治疗。

**【左侧腋下淋巴结可见】：**

(1)建议外科诊断治疗。

**【右乳切除术后】：**

(1)建议定期复查。

**【脂肪肝】：**

(1)脂肪肝是指肝脏被脂肪浸润，为一种多病因引起的获得性疾病。

(2)脂肪肝是以肝细胞脂肪变性和脂肪蓄积为病理特征，最常见易患因素有超重或肥胖、进食油腻食物、高脂血症（尤其甘油三酯升高）、营养失调（营养过量或不足）、饮酒、高脂血症、少运动、糖耐量异常、减肥造成体重急剧下降、营养不良、中毒和药物等。

(3)当肝内脂类（主要为甘油三酯）含量超过肝重的5%时为脂肪肝。脂肪肝是一个常见的临床现象，不是一个独立性的疾病。

(4)值得注意的是，过多的脂肪在肝组织、肝细胞内浸润，引起肝细胞肿大，严重可致肝硬化。脂肪肝是可逆性的，合理饮食、运动及治疗后可恢复。

(5)合理控制饮食，控制总摄入量，低盐、低脂和低糖类饮食，少吃动物内脏，多吃蔬菜水果；

(6)控制危险因素，如控制体重、改善胰岛素抵抗、调整血脂紊乱，戒酒、戒烟，坚持长期有氧运动，加强体育锻炼；

(7)定期复查腹部彩超、血脂、肝功能。

**【牙齿充填】：**

(1)牙齿充填术是修复受损或龋坏的牙齿，让其恢复正常的咬合功能及外观形态的一种修复方法。

(2)充填时，需要先去除坏死的牙体组织，清洁受损部位，再选择合适的充填材料进行修复。

(3)充填材料主要有银汞合金、复合树脂、玻璃离子等，应根据牙齿缺损或龋坏的不同部位来选择不同的材料修复。

(4) 牙齿充填术后应注意避免食用坚硬的或是黏性太强的食物，日常生活中注意口腔卫生，早晚刷牙，饭后漱口。

**【牙结石】：**

(1) 牙结石又称牙石，是沉积在牙齿或修复体表面上已经钙化或正在钙化的菌斑或软垢。其开始时是软的，会因逐渐的钙化而变硬。它是由 75% 的磷酸钙，15-25% 的水、有机物、磷酸锰、矿酸钙及微量的钾、钠、铁所构成，并呈现出黄色、棕色或者黑色。

(2) 牙结石通常存在于唾液腺开口处的牙齿表面（例如：下颚前牙的舌侧表面，上颚后牙的颊侧表面）和牙齿的颈部，以及口腔粘膜运动不到的牙齿表面等处。

(3) 牙结石形成后，可伴随牙龈出血、牙龈萎缩、口臭等症状。

(4) 牙结石是牙周病的重要病因，它会不断刺激牙周组织，并且压迫牙龈，影响血液循环，造成牙周组织的病菌感染，形成牙周囊袋，此后更易使食物残渣、牙菌斑、牙结石等的堆积，最终牙周支持组织全部破坏，导致牙齿松动，以至于不得不拔除牙齿。

(5) 早晚刷牙、饭后漱口是防治牙结石形成的最重要措施。应采取正确的竖刷牙法和巴氏刷牙法，纠正横刷牙法。

(6) 多吃富有维生素的粗纤维食物，如肉、蛋、各种蔬菜和水果，充分咀嚼以利于牙面清洁。少吃甜食及黏性很强的食物，不吃零食。

(7) 建议每半年进行一次口腔健康检查，每年进行 2-3 次全口超声波洁牙术，使牙面、牙颈部经常处于洁净状态。

**【牙龈色红，探之出血】：**

(1) 牙龈的这种情况一般是由于牙结石导致的牙龈局部发炎。

(2) 必须坚持每天认真和合理刷牙（采用竖刷法），彻底清除牙菌斑。要经常检查口腔，保持口腔卫生，防止牙龈出血。

(3) 正确的刷牙方法是：顺着牙齿长轴方向，上牙向下刷，下牙往上刷，每个牙面都要刷到，这样刷牙不仅能将牙刷干净而且对牙龈起到按摩作用，促进牙龈的血液循环。

(4) 建议每半年进行一次口腔健康检查，每年进行 2-3 次全口超声波洁牙术，使牙面、牙颈部经常处于洁净状态。

(5) 注意口腔清洁卫生，养成早晚刷牙，饭后漱口的良好习惯。

(6) 及时治疗牙龈炎，防止炎症侵犯深部牙周组织，形成牙周炎。

(7) 养成清晨排便习惯。进餐要规律，细嚼慢咽，多食蔬菜，如胡萝卜、菠菜、木耳。适量进食水果，如山楂、苹果。男性少抽烟少喝酒。

**【牙体缺损】：**

(1) 牙体缺损是指由于各种原因引起的牙体硬组织不同程度的外形和结构的破坏和异常，表现为牙体失去了正常的生理解剖外形，造成正常牙体形态、咬合及邻接关系的破坏。

(2) 牙体缺损最常见的原因是龋病，其次是牙外伤、磨损、楔状缺损、酸蚀和牙齿发育畸形等。

(3) 牙体表浅缺损可能无明显症状，如缺损累及牙本质层或牙髓，可出现牙髓刺激症状甚至出现牙髓炎症、坏死及根尖周病变等。

(4) 牙体缺损如发生在邻面，会破坏正常邻接关系，造成食物嵌塞，引起局部牙周组织炎症，并可能发生邻牙倾斜移位，影响正常的咬合关系。

(5) 牙体缺损一般情况下可以采用充填法进行治疗。如牙体缺损过大，则需要采用嵌体、贴面、全冠等方式修复。

(6) 平时应注意龋病的预防及治疗，避免咬太硬的食物，饭后漱口，选择软毛牙刷采用竖刷牙法，每年进行 2-3 次全口超声波洁牙术，每半年进行一次口腔健康检查。

**【牙齿磨耗】：**

(1) 牙齿磨耗主要是由于机械摩擦作用导致的牙体硬组织渐进性丧失的疾病。

(2) 在正常咀嚼过程中，随着年龄的增长，牙齿咬合面和邻面由于咀嚼作用而发生均衡的生理性的硬组织丧失称为生理性磨耗。

(3) 临床上，常因饮食习惯、磨牙症等原因造成个别牙或一组牙，甚至全口牙的磨损不均或过度磨损，即为病理性磨耗。

- (4)此外，胃肠功能紊乱、神经官能症或内分泌紊乱等原因可导致咀嚼功能失调而造成牙齿磨损过度。唾液分泌减少或唾液内蛋白含量减少，降低了牙齿的润滑作用也能使牙齿磨损增加。
- (5)去除病因，纠正不良习惯，少吃粗糙、坚硬的食物，及时修复缺失牙。
- (6)积极治疗全身性疾病。
- (7)对症治疗，脱敏、调整咬合，引起牙髓、牙周疾病的因进行相应的牙髓或牙周治疗。牙齿咬合面有凹陷的可行充填术治疗。

**【牙龈萎缩】：**

- (1)牙龈生理性萎缩主要是龈缘部分存在异物又长期得不到清理，细菌滋生刺激长期存在所致；另外随着年龄的增长也会或多或少发生萎缩，致使牙龈暴露，这种生理性萎缩，是无需要治疗的。
- (2)炎症性的牙龈萎缩，主要表现为牙龈红肿胀痛，刷牙常见出血，对冷热温度变化及酸性食物等异常敏感，妨碍进食，尤其应该注意防治。
- (3)掌握正确竖刷法的刷牙方法，注意口腔清洁卫生，养成早晚刷牙，饭后漱口的良好习惯。
- (4)定期到医院检查治疗，每年进行 2-3 次全口超声波洁牙术。
- (5)补充维生素 C 等微量元素，多食水果蔬菜，戒烟限酒，避免熬夜的不良生活习惯。

**【右下肢静脉曲张】：**

- (1)静脉曲张是由于静脉瓣膜功能不全，血液回流不畅，静脉管壁薄弱等因素发生代偿性的静脉迂曲扩张。建议外科结合临床诊治。

**【右乳腺癌根治术后】：**

- (1)建议外科定期复查

汇总医生： 樊兴国

主检日期： 2023-11-01

主检医生：

## 分科结果

## 身高、体重、血压

项目名称	检查结果	项目名称	检查结果
身高	158cm	体重	62kg
血压	135/81mmHg		

**\*小结：**

未见异常

操作员：高妙

检查日期：2023-10-30

检查医生：张彬艳

## 内科

项目名称	检查结果	项目名称	检查结果
心率	72次/min	心律	齐
心脏杂音	无	心界	正常
肺部	正常	呼吸音	呼吸音清
啰音	未闻及	叩诊	叩诊呈清音
腹部触诊	腹部平软	发育	正常
肝胆	肋下未触及	脾脏	肋下未触及
双肾	无叩击痛	肠鸣音	正常
营养	良好	神经系统	正常
生理反射	生理反射存在	病理反射	病理反射未引出
颅神经	正常	运动功能	正常
深浅感觉	正常	其它	无异常发现
既往史	高血压		

**\*小结：**

(1) 高血压

操作员：名燕凌

检查日期：2023-10-30

检查医生：名燕凌

## 外科（女）

项目名称	检查结果	项目名称	检查结果
皮肤	右下肢静脉曲张	甲状腺	无肿大
浅表淋巴结	无肿大	肛门	拒检
泌尿外生殖器	正常	四肢关节	未见异常
腹股沟	未见异常	足背动脉	正常
紫绀	无	色素沉着	无
脱毛	无	脱色	无
浮肿	无	皮下结节	无
头颅	正常	颈部	正常
乳腺	右乳腺癌根治术后	脊柱	正常
直肠	未检	皮肤黄疽	无
四肢	活动正常	其他	无

## \*小结：

(1) 皮肤：右下肢静脉曲张

(2) 乳腺：右乳腺癌根治术后

操作员：魏利平

检查日期：2023-10-30

检查医生：魏利平

## 眼科

项目名称	检查结果	项目名称	检查结果
视力(左)	镜 0.6	视力(右)	镜 0.5
辨色力	正常	眼睑	正常
结膜	正常	泪器	正常
角膜	正常	虹膜	正常
瞳孔	正常	晶状体	正常
玻璃体	正常	眼底	未见异常

## \*小结：

(1) 镜 0.6

(2) 镜 0.5

操作员：田野青 检查日期:2023-10-30 检查医生：田野青

### 耳鼻喉科

项目名称	检查结果	项目名称	检查结果
听力(左)	正常	听力(右)	正常
外耳道	正常	鼓膜	正常
鼻窦	正常	鼻中隔	正常
鼻腔	正常	扁桃体	无肿大
嗅觉	正常	咽喉	正常

**\*小结:**

未见异常

操作员：王存宝 检查日期:2023-10-30 检查医生：王存宝

### 妇科内诊

项目名称	检查结果	项目名称	检查结果
外阴	正常	尿道口	正常
阴道	通畅	子宫	正常
附件	正常	宫颈	光滑
后穹窿	正常		

**\*小结:**

未见异常

操作员：许艳华 检查日期:2023-10-30 检查医生：许艳华

### 口腔科

项目名称	检查结果	项目名称	检查结果
唇颊	正常	齿	左下第一磨牙&右下第

			一磨牙&牙齿充填&左上第二双尖牙&牙体缺损&牙齿磨耗
牙龈	牙龈萎缩&牙龈色红，探之出血	牙周	牙结石 I 度
舌腭	正常	腮腺	正常
颌下腺	正常	颞下颌关节	正常

**\*小结：**

- (1) 左下第一磨牙 右下第一磨牙 牙齿充填 左上第二双尖牙 牙体缺损 牙齿磨耗
- (2) 牙龈萎缩 牙龈色红，探之出血
- (3) 牙周：牙结石

操作员：麻剑 检查日期:2023-10-30 检查医生：麻剑

## 检验报告

## 血流变

项目名称	检查结果	单位	参考值	提示
全血粘度高切 200/s	3.63	mpas	3.36--4.32	
全血粘度中切 100/s	3.91	mpas	3.43--4.59	
全血粘度中切 50/s	4.33	mpas	3.85--5.45	
全血还原粘度高切	5.20	mpas	3.69--8.74	
全血还原粘度低切	37.30	mpas	26.87--47.57	
血浆粘度	1.34	mpas	1.26--1.70	
血沉(ESR)	6.10	mm/h	0--20	
红细胞压积	0.44	L/L	0.35--0.45	
红细胞聚集指数	4.89		3.19--5.33	
红细胞变形指数	0.75		0.53--1.11	
红细胞刚性指数	3.88		2.17--6.94	
血沉方程 K 值	23.37	mm/h	0--80.48	
全血粘度 1/s	17.75	mpas	13.79--17.91	
全血高切相对指数	2.71		1.9--3.4	
全血低切相对指数	13.25		8.1--14.2	

## \*小结:

未见异常

操作员：梁可欣

检查日期:2023-10-30

检查医生:陈建国

## 尿液分析+尿沉渣

项目名称	检查结果	单位	参考值	提示
白细胞尿	0	个/ul	0--13	
上皮细胞(EC)	3	/HP	0--28	
管型(CAST)	0	个/ul	0--1	

霉菌(尿)	0	/HP	0--0	
结晶	0	/HP	0--10	
透明度(CLA)	清亮			
胆红素(BIL)	-		阴性	
隐血(ERY)	-		阴性	
小圆上皮细胞(SRC)	0	个/ul	0--0	
维生素 C	-		阴性	
异常红细胞	0	个/ul	0--3	
红细胞(正常)	0	个/ul	0--6	
鳞状上皮细胞	3	个/ul	0--0	↑
粘液丝	6	个/ul	0--0	↑
颜色(Colour)	淡黄色			
尿葡萄糖(GLU)	-		阴性	
酮体(KET)	-		阴性	
比重(SG)	1.020		1.003--1.030	
酸碱度(PH)	6.0		4.5--8.0	
尿蛋白质(PRO)	-		阴性	
尿胆原(URO)	-		阴性	
亚硝酸盐(NIT)	-		阴性	
红细胞(尿)(RBC)	0	个/ul	0--6	
尿白细胞(LEU)	-		阴性	

**\*小结:**

鳞状上皮细胞偏高(3 /HP) 粘液丝偏高(6 /HP)

操作员: 刘慧芳 检查日期:2023-10-30 检查医生:陈建国

**肝功七项**

项目名称	检查结果	单位	参考值	提示
总蛋白(T PROT)	69.9	g/L	65--85	

白蛋白(ALB)	45.80	g/L	40--55	
球蛋白(GLB)	24.10	g/L	15--35	
白蛋白/球蛋白(ALB/GLB)	1.90		1.0--2.5	
总胆红素(TBIL)	15.60	umol/L	0--21	
丙氨酸氨基转移酶(ALT)	114.00	U/L	7--40	↑
门冬氨酸氨基转移酶(AST)	64.00	U/L	13--35	↑

**\*小结:**

丙氨酸氨基转移酶(ALT)偏高(114.00 U/L) 门冬氨酸氨基转移酶(AST)偏高(64.00 U/L)

操作员：赵伟 检查日期:2023-10-30 检查医生:陈建国

**心肌酶谱**

项目名称	检查结果	单位	参考值	提示
乳酸脱氢酶(LDH)	219.00	U/L	120--250	
肌酸激酶(CK)	91.00	U/L	40--200	
肌酸激酶同工酶(CK-Mb(M))	11	U/L	0--25	
高敏肌钙蛋白(Tnl)	2.50	pg/ml	0--46.47	

**\*小结:**

未见异常

操作员：赵伟 检查日期:2023-10-30 检查医生:陈建国

**血常规（五分类）**

项目名称	检查结果	单位	参考值	提示
白细胞(WBC)	5.08	10 <sup>9</sup> /L	3.5--9.5	
淋巴细胞绝对值(LY#)	1.90	10 <sup>9</sup> /L	1.1--3.2	
淋巴细胞百分比(LY%)	37.3	%	20--50	
中性粒细胞绝对值(GR#)	2.71	10 <sup>9</sup> /L	1.8--6.3	
中性粒细胞百分比(GR%)	53.3	%	40--75	

嗜碱性粒细胞绝对值(BA#)	0.02	10 <sup>9</sup> /L	0--0.06
嗜碱性粒细胞百分比 (BA%)	0.4	%	0--1.0
嗜酸性粒细胞绝对值(EO#)	0.09	10 <sup>9</sup> /L	0.02--0.52
嗜酸性粒细胞百分比 (EO%)	1.9	%	0.4--8.0
血小板(PLT)	215	10 <sup>9</sup> /L	125--350
血小板分布宽度(PDW)	15.9	%	15--17
平均血小板体积(MPV)	10.6	fl	6.0--14.0
血小板压积(PCT)	0.229	%	0.11--0.28
红细胞(RBC)	4.82	10 <sup>12</sup> /L	3.8--5.1
血红蛋白	147	g/L	115--150
红细胞压积(HCT)	43.8	%	35--45
红细胞平均体积(MCV)	90.9	fl	82--100
平均血红蛋白含量(MCH)	30.5	pg	27--34
平均血红蛋白浓度(MCHC)	336	g/L	316--354
单核细胞绝对值(MO#)	0.36	10 <sup>9</sup> /L	0.1--0.60
单核细胞百分比(MO%)	7.1	%	3--10
红细胞分布宽度标准差 (RDW-SD)	44.9	fl	35--56
红细胞分布宽度变异系数 (RDW-CV)	13.0	%	10.6--16.6
大血小板比率	29.9	%	11--45
大血小板数目	64	10 <sup>9</sup> /L	30--90
未成熟粒细胞数目	0.01	10 <sup>9</sup> /L	0--999
未成熟粒细胞百分比	0.2	%	0--100
有核红细胞数目	0.000	10 <sup>9</sup> /L	0--9999
有核红细胞百分比	0.00	/100WBC	0--9999

**\*小结:**

未见异常

操作员：祁佳佳 检查日期：2023-10-30 检查医生：陈建国

### 肾功三项

项目名称	检查结果	单位	参考值	提示
肌酐(CREA)	58.00	umol/L	41--73	
尿酸(UA)	379.00	umol/L	140--340	↑
尿素测定 (Urea)	5.20	mmol/L	2.6--7.5	

**\*小结：**

尿酸(UA)偏高(379.00 umol/L)

操作员：赵伟 检查日期：2023-10-30 检查医生：陈建国

### 空腹血糖

项目名称	检查结果	单位	参考值	提示
葡萄糖(GLU)	4.74	mmol/L	3.89--6.1	

**\*小结：**

未见异常

操作员：赵伟 检查日期：2023-10-30 检查医生：陈建国

### 血脂四项

项目名称	检查结果	单位	参考值	提示
动脉硬化指数	2.00		1.31--3.19	
总胆固醇(CHOL)	4.34	mmol/L	2.59--5.2	
甘油三脂(TG)	1.56	mmol/L	0.7--1.7	
低密度脂蛋白(LDL)	2.46	mmol/L	0--4.13	
高密度脂蛋白(HDL)	1.23	mmol/L	0.77--1.55	

**\*小结：**

未见异常

操作员：赵伟 检查日期：2023-10-30 检查医生：陈建国

### 人乳头瘤病毒检查 (HPV)

项目名称	检查结果	单位	参考值	提示
人乳头瘤病毒 (HPV)	HPV 低危型：阴性 HPV 高危型：阴性			

**\*小结：**

HPV 低危型：阴性

HPV 高危型：阴性

操作员：康建忠 检查日期:2023-10-31 检查医生：

# 大同现代医学检验实验室

## 液基薄层细胞学图文报告

ID: 2023090574

病理号: 086891

姓名: 黄琳智

性别: 女

年龄: 33岁

送检科室:

电话号码: 13994929698

床号:

病历号:

体检号: 2309220713

送检医院: 大同瑞慈康复体检

送检日期: 2023-10-30

末次月经:

送检医生:

采样日期:

报告日期: 2023-10-30

标本满意度: 满意

细胞量: >45%

红细胞:

经期样本:

颈管细胞:

化生细胞:

鳞状细胞:

宫颈柱状细胞:

未见上皮内病变/恶性细胞:

正常范围内:

良性反应性改变:

炎症:   
放疗:   
妊娠:   
萎缩性:   
宫内避孕器:   
其他:

轻度:   
中度:   
重度:

病原体: 滴虫感染:

念珠菌感染:

细菌感染:

提示 HPV 感染:

疱疹病毒感染:

鳞状上皮细胞分析:

非典型鳞状细胞:   
— 倾向上皮内瘤变:   
— 倾向良性反应性改变:   
— 不能明确意义(ASC-US):   
— 不排除高度病变(ASC-H):

上皮内低度病变:

鳞癌:

上皮内高度病变:

CIN2:

CIN3:

腺上皮细胞分析:

非典型腺细胞:   
— 宫内膜:   
— 来源不明:

非典型腺细胞(宫颈管):

— 倾向原位腺癌:   
— 不能明确意义:   
— 倾向良性反应性改变:

腺癌:   
— 宫颈管:   
— 宫内膜:   
— 其它:

炎细胞:   
— 轻度:   
— 中度:   
— 重度:

可疑腺癌:

诊断意见: 未见上皮内病变或恶性细胞 (NILM)。

建议:

报告医师: 张荣生

地址: 大同市魏都大道 79 号, 本报告医师签字后有效  
咨询: 0352-2830587 4006-122-995

妇科细胞学是筛查项目, 出于技术原因, 可能会有假阴性结果, 本检测仅对来样负责, 如果对结果有疑义, 请在收到报告 7 天内与我们联系。

# 瑞慈健康体检

## 人乳头瘤病毒（HPV）基因分型检测报告

姓名：黄琳智 科室：妇科 病历号：  
性别：女 房/床号： 标本编号： 132836  
年龄：33 送检医生： 接收日期： 2023年10月30日  
电话： 门诊/住院号 标本条码号： 2310303000455  
临床诊断：

标本类型：宫颈脱落细胞 标本状态：可用  
检测方法：反向点杂交法  
检测内容：低危型：HPV6、11、42、43、81、83  
高危型：HPV16、18、31、33、35、39、45、51、52、53、56、58、59、66、68、73、82

检测结果：低危型：阴性  
高危型：阴性

6	11	16	18	31	33	35	39	编号
42	43	45	51	52	53	56	58	132836
59	66	68	73	81	82	83	IC ●	HPV

### 结果分析及提示：

- HPV感染是宫颈癌的主要病因，大部分HPV感染会自行消退，与年龄及个人免疫能力有关。
- HPV基因分型检测是宫颈病变及宫颈癌筛查的重要手段。
- 低危型HPV感染能引起良性病变，如生殖器湿疣。
- 高危型HPV持续感染导致宫颈高级别病变的风险显著增加。

检测日期：2023年10月31日 检测者：王小雪 审核者：康建忠

备注：本报告仅对所检测样本负责，结果分析和提示仅供临床参考。

# 大同瑞慈康复医院 12导联心电图报告

黄琳智 女 33岁 体检号:450822

病床号:

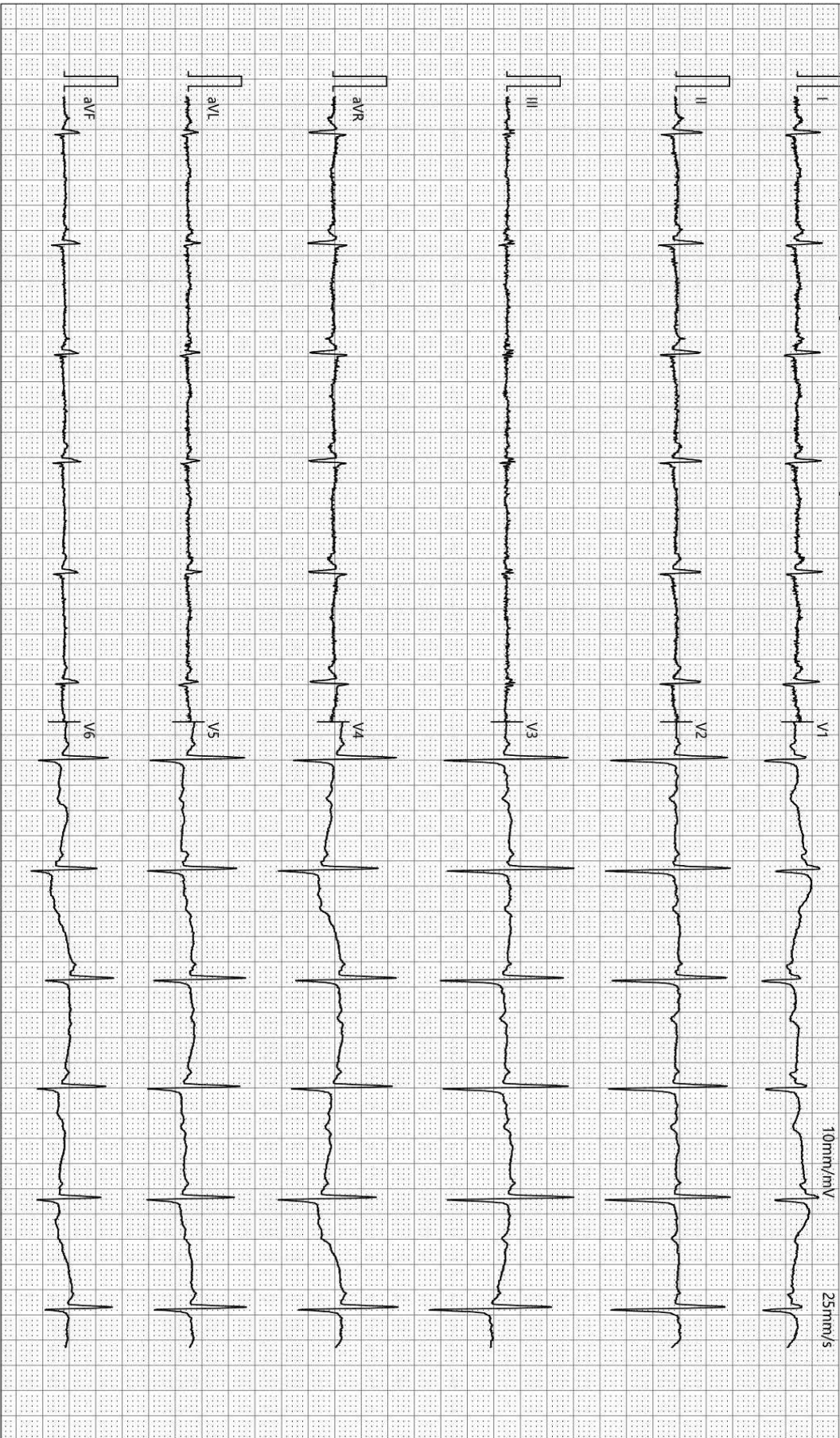
诊断结果:

- 1.窦性心律
- 2.T波改变(II、III、avf、V1-V6)

诊断医生:

*张廷生*  
*陶志峰*

HR : 68bpm [60 ~ 100bpm]  
 P : 95ms [0 ~ 110ms]  
 PR : 119 ↓ ms [120 ~ 200ms]  
 QRS : 91ms [60 ~ 100ms]  
 QT/QTc : 413/442ms [320 ~ 440/0 ~ 460ms]  
 P/QRS/T : 11/52/263 ↑ deg. [0 ~ 75/-30 ~ 90/0 ~ 75deg]  
 RV5/5V1 : 0.970/0.568mV [0.0 ~ 2.5/0.0 ~ 2.0mV]



检查时间:2023-10-30 08:58:54

诊断时间:2023-10-30 09:04:50

SEMIP V1.90

仅供临床参考

Text

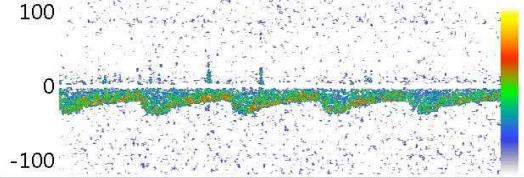


# 大同瑞慈健康体检

## 颅内多普勒血流图 (TCD) 检查报告单


姓名: 黄琳智      性别: 女      年龄: 33 岁      检查号: 2309220713  
 申请科室: 体检科      申请医师: 李菊蓉      检查类型: 颅内血管      床号:

LVA 71mm(深度) PW 2MHz




Vs:38.5      Vd:18.2      Vm:25.0  
 PI:0.81      RI:0.53      S/D:2.11

RVA 75mm(深度) PW 2MHz



Vs:35.6      Vd:17.0      Vm:23.2  
 PI:0.80      RI:0.52      S/D:2.10

BA 71mm(深度) PW 2MHz



Vs:31.1      Vd:15.3      Vm:20.6  
 PI:0.77      RI:0.51      S/D:2.03

Vs:      Vd:      Vm:  
 PI:      RI:      S/D:

Vs:      Vd:      Vm:  
 PI:      RI:      S/D:

Vs:      Vd:      Vm:  
 PI:      RI:      S/D:

### 医生意见

结论: 椎-基底动脉血流速减慢

李菊蓉

检查日期: 2023-10-30

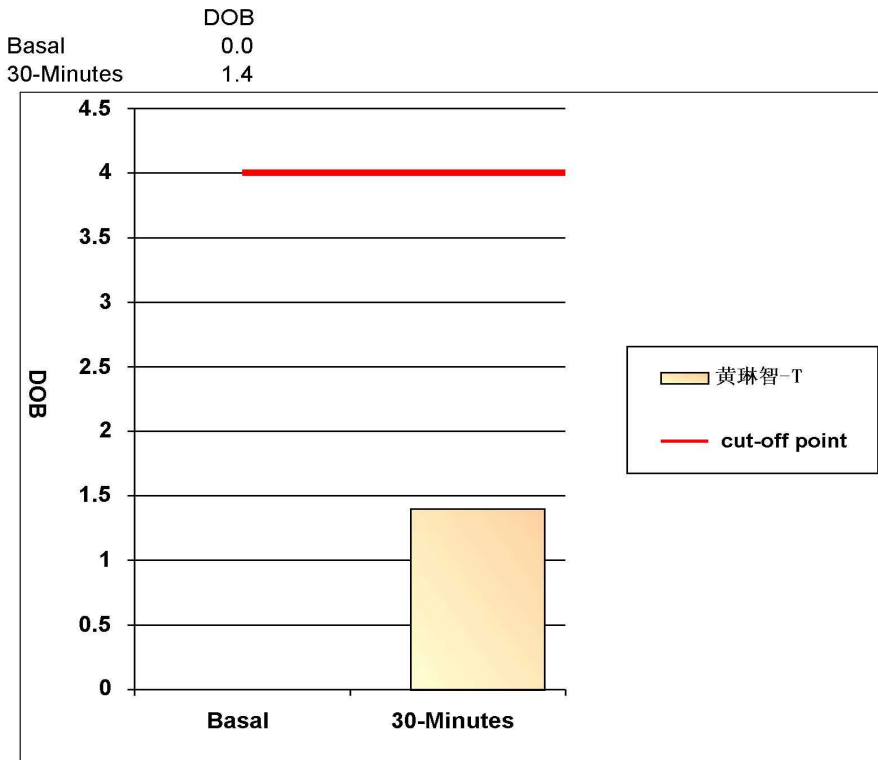
本报告单仅提供临床参考

# 大同瑞慈健康体检

## <sup>13</sup>C呼气试验检验报告

患者姓名	黄琳智-T	年龄	33	性别	女
患者 ID	2309220713	日期	2023年10月30日	联系电话	
申请医生		备注		设备型号	YH08

### <sup>13</sup>C呼气试验



阳性参考值 (Delta Over Baseline(DOB)):

30分钟的DOB值:	≥ 4.0	阳性+
	< 4.0	阴性-

检测结果: **DOB= 1.4**      **阴性-**

结论: 您本次检测结果为阴性, 正常, 无感染

检测医生: 曹居杰

# 大同瑞慈健康体检

## 骨密度检测报告

### 受检者信息

受检者ID: 2309220713

姓名: 黄琳智-T

出生年月日: 1965/11/30

年龄: 57

性别: 女

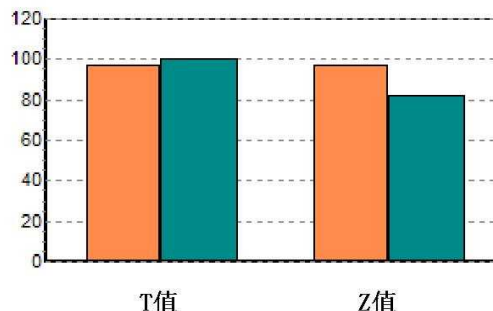
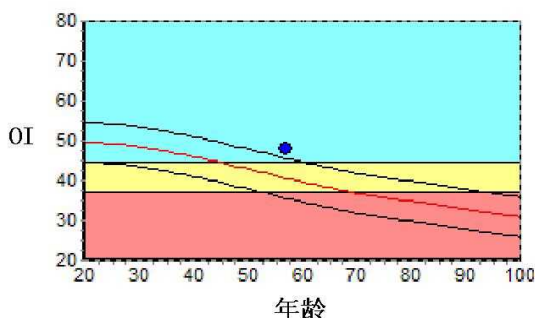
测定部位(右/左): 右

### 测定结果

测定日期: 2023/10/30 9:05:29

测试编号: 1/1

■ 受测者 ■ 平均值



数据库: Asia

OI: 48.0

SOS: 1360.9 m/s, BUA: 31.6

T值: -0.32

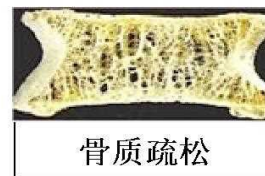
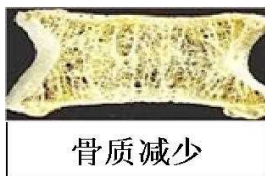Z值: 1.49

成人比: 96.8 %

同龄比: 118.3 %

OPR: N/A %

### 结果分析



### 注解

以上结论仅供参考

科室:

医生签名:

医院地址 大同瑞慈健康体检

地址 大同市平城区魏都大道79号

联系电话 0352-2824444

操作者 名燕凌

## 双源 CT 诊断图文报告

流水号: 2309220713

影像号: CT20231030058

姓名: 黄琳智

年龄: 33 岁

性别: 女

检查设备: 西门子量子双源 CT

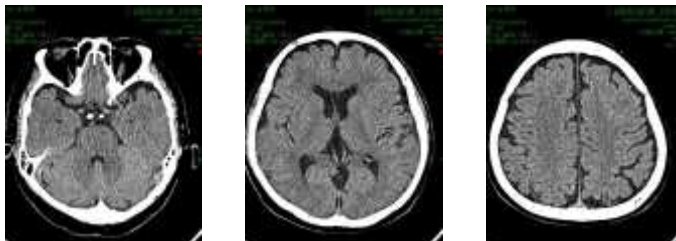体检号: 450822

申请医院: 本院

体检科室: 体检科

检查部位: 脑部双源 CT

经典图像:



影像所见:

颅脑结构双侧对称, 脑实质内未见异常密度。中线结构居中。脑沟、裂、池及脑室系统等未见异常。

影像诊断:

颅脑未见明显异常

报告医师: 剧艳军

检查日期: 2023-10-30

审核医师: 剧艳军

报告日期: 2023-10-30

## 双源 CT 诊断图文报告

流水号: 2309220713

影像号: CT20231030057

姓名: 黄琳智

年龄: 33 岁

性别: 女

检查设备: 西门子量子双源 CT

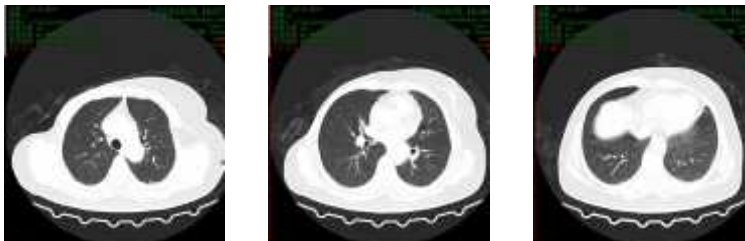体检号: 450822

申请医院: 本院

体检科室: 体检科

检查部位: 肺部双源 CT

经典图像:



影像所见:

胸廓对称, 骨性肋骨完整, 胸壁软组织结构良好, 两肺支气管血管纹理走行分布良好, 支气管束结构清晰, 左肺下叶斑状钙化, 双肺通气良好。肺门结构未见异常。纵隔无偏移, 段以上支气管通畅。心影及大血管形态结构正常, 纵隔内未见肿大淋巴结。胸膜未见异常。

影像诊断:

左肺下叶钙化斑

报告医师: 剧艳军

检查日期: 2023-10-30

审核医师: 剧艳军

报告日期: 2023-10-30

## 超声诊断图文报告

流水号: 2309220713

影像号: 1434220

姓名: 黄琳智

年龄: 33 岁

性别: 女

检查设备: Vivid E95

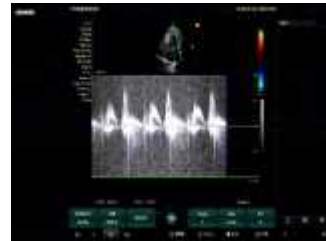
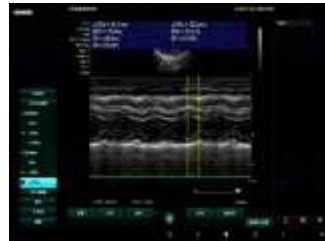
体检号: 450822

申请医院: 本院

体检科室: 体检科

检查部位: 心脏彩超

经典图像:



影像所见:

超声测量 (单位: mm)

升主动脉内径 27 (32±3mm)

左房内径 32 (35mm)

室间隔 10 (8-11mm)

左室内径 42 (47±4mm)

左室后壁 10 (8-11mm)

EF62% (50-80%)

右室内径 25 (36±4mm)

右房内径 28 (36±4mm)

FS33% (28-41%)

主肺动脉内径 20 (23±3mm)

升主动脉内径正常, 心脏各腔室大小正常, 室间隔厚度正常, 左室壁未见明显节段性运动异常, 各瓣膜及启闭功能未见明显异常, 舒张期二尖瓣口血流频谱 E/A<1, 心包腔未见积液。

影像诊断:

左室舒张功能减低

报告医师: 侯爱兰

检查日期: 2023-10-30

审核医师: 侯爱兰

报告日期: 2023-10-30

## 超声诊断图文报告

流水号: 2309220713

影像号: 1434204

姓名: 黄琳智

年龄: 33 岁

性别: 女

检查设备: Vivid E95

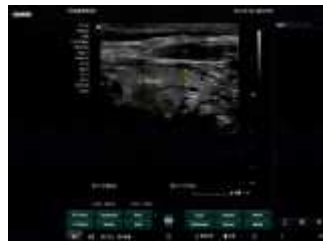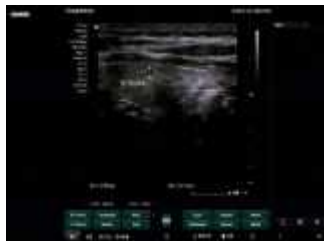
体检号: 450822

申请医院: 本院

体检科室: 体检科

检查部位: 甲状腺彩超

经典图像:



影像所见:

甲状腺双侧叶形态正常, 包膜完整, 左侧叶中部及右侧叶下极探及均探及囊性回声, 大小均约 0.3\*0.2cm, 实质回声均匀, CDFI: 未见异常血流信号。

双侧颈部未见明显肿大淋巴结。

影像诊断:

甲状腺双侧叶结节 TI-RADS 2 级

报告医师: 侯爱兰

检查日期: 2023-10-30

审核医师: 侯爱兰

报告日期: 2023-10-30

## 超声诊断图文报告

流水号: 2309220713

影像号: 1434206

姓名: 黄琳智

年龄: 33 岁

性别: 女

检查设备: Vivid E95

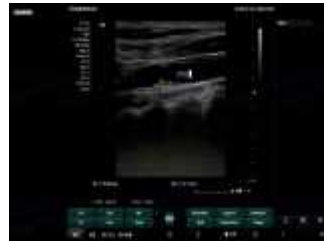
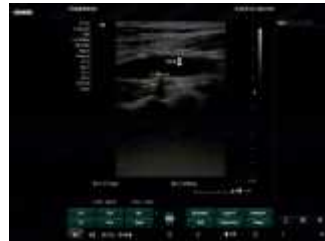体检号: 450822

申请医院: 本院

体检科室: 体检科

检查部位: 颈部血管彩超

经典图像:



影像所见:

双侧颈总动脉膨大处探及数个弱强回声斑, 右侧较大约  $7.1 \times 2.5\text{mm}$ , 左侧较大约  $6.4 \times 2.1\text{mm}$ , 右锁骨下动脉起始处、双侧颈内、颈外动脉起始段内中膜不增厚, 内壁欠光滑, 管壁未见明确强回声斑。CDFI: 血流充盈好。PW: 频谱形态正常。

双侧椎动脉走行正常, 椎动脉内径正常, 管壁不厚, 管腔内为无回声, CDFI: 血流充盈好。PW: 频谱正常。

影像诊断:

双侧颈总动脉斑块形成

报告医师: 侯爱兰

检查日期: 2023-10-30

审核医师: 侯爱兰

报告日期: 2023-10-30

## 超声诊断图文报告

流水号: 2309220713

影像号: 1434217

姓名: 黄琳智

年龄: 33 岁

性别: 女

检查设备: Vivid E95

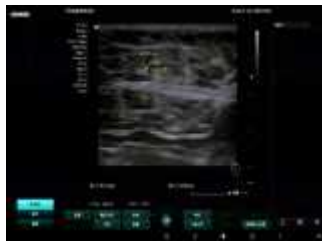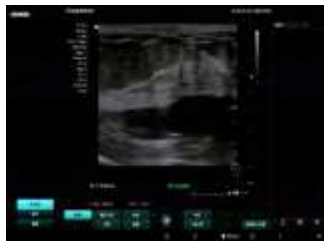体检号: 450822

申请医院: 本院

体检科室: 体检科

检查部位: 乳腺彩超

经典图像:



影像所见:

右乳切除术后, 周围组织及右腋下未见明显异常回声, 左侧乳腺腺体层次清晰, 厚约 0.9cm, 乳导管未见扩张, 未见明显占位性病变, CDFI: 未见异常血流信号。

左侧腋下探及低回声结节, 大小约 0.6\*0.3cm, 边界清皮髓质分界清。

影像诊断:

右乳切除术后, 周围组织未见明显异常回声

左侧腋下淋巴结可见

报告医师: 侯爱兰

检查日期: 2023-10-30

审核医师: 侯爱兰

报告日期: 2023-10-30

## 超声诊断图文报告

流水号: 2309220713

影像号: 1434222

姓名: 黄琳智

年龄: 33 岁

性别: 女

检查设备: Vivid E95

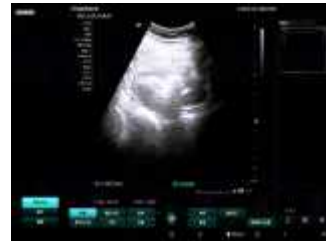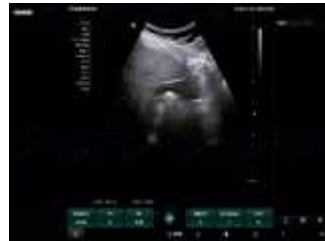体检号: 450822

申请医院: 本院

体检科室: 体检科

检查部位: 全腹彩超

经典图像:



影像所见:

肝脏大小形态正常, 包膜光滑完整, 实质回声致密增强, 肝内管道系统走行欠清晰, 门静脉及肝内胆管不扩张。

胆囊大小形态正常, 壁不厚、光滑, 囊内透声好, 肝外胆管不扩张。

胰腺大小形态正常, 实质回声均匀, 主胰管不扩张。

脾脏大小形态正常, 实质回声均匀, 脾门静脉不宽。

双肾大小形态正常, 皮髓质分界清晰, 集合系统未见分离, 双侧输尿管未见扩张。

膀胱充盈佳, 未见明显异常。

绝经后子宫, 前位, 大小形态正常, 肌壁回声均匀, 内膜线清晰, 厚 0.3cm, 宫颈厚约 2.1cm, 双侧附件区未见异常。

影像诊断:

脂肪肝 (中度)

报告医师: 侯爱兰

检查日期: 2023-10-30

审核医师: 侯爱兰

报告日期: 2023-10-30