



2309220691

# 大同瑞慈健康体检

## 报 告 册

体检编号	450802	工号	190
姓名	师坤		
性别	女	年龄	57岁
单位	中国银行大同分行		
部门	中国银行大同分行		
联系电话	13835209386		
体检日期	2023-10-31		

尊敬的师坤女士您好！

首先，瑞慈健康体检全体员工欢迎您的光临，并对您的信任表示衷心的感谢！

您于 2023-10-31 （体检编号：450802）完成健康检查，本机构的各科医生已根据您的体检项目及结果，汇总成此份健康体检报告，并经总检医生审核。据此提出对您健康状况的综合分析及建议。

瑞慈健康体检倡导“大健康、大康复”，提出“健康是第一财富（Rich）”的人文理念。希望您仔细阅读并妥善地保管此份健康体检报告，并认真关注报告中的提示与建议，若您对报告内容有任何疑问，可直接与瑞慈健康体检客服部联系，进一步咨询。

健康体检咨询电话：**0352-2824444**

客户服务咨询电话：**0352-2830597**

**400-6112995**

瑞慈健康体检报告由下列内容组成：

第一部分：主检报告

第二部分：分科分项结果

第三部分：检验报告

第四部分：附表

## 主检报告

### 检查综述

- 1、【眼科】 (1) 左眼视力下降 (2) 右眼视力下降
- 2、【血脂四项】 总胆固醇(CHOL)偏高(6.42 mmol/L) 高密度脂蛋白(HDL)偏高(1.93 mmol/L)
- 3、【肝功七项】 总胆红素(TBIL)偏高(22.60 umol/L)
- 4、【尿液分析+尿沉渣】 鳞状上皮细胞偏高(1 /HP) 粘液丝偏高(1 /HP)
- 5、【甲状腺彩超】 甲状腺右侧叶囊性结节 TI-RADS 2级
- 6、【颈部血管彩超】 1.左侧颈总动脉膨大处斑块形成 2.右侧椎动脉细窄
- 7、【全腹彩超】 子宫肌瘤(多发)
- 8、【口腔科】 (1) 左下侧切牙 左下中切牙 右下中切牙 左上尖牙 左上侧切牙 左上中切牙 右上中切牙 右上侧切牙 右上尖牙 烤瓷冠修复 左上第二磨牙 右上第二双尖牙 残根 左上第一双尖牙 牙齿III°松动 左下第二磨牙 左下第一磨牙 左下第二双尖牙 右下第二双尖牙 右下第一磨牙 右下第二磨牙 牙齿缺失 右上第一磨牙 右上第二磨牙 活动义齿修复 (2) 牙龈萎缩 牙龈色红,探之出血 (3) 牙周:牙结石
- 9、【动脉硬化检测】 1.外周动脉僵硬度增高

### 医生建议

#### 【视力下降】：

(1) 视力下降是由角膜白斑或角膜炎、晶状体混浊、眼底疾病、屈光不正等原因引起，建议眼科诊断治疗。

#### 【总胆固醇(CHOL)偏高】：

(1) 总胆固醇是脂质的主要成分之一，其数量受年龄、家族、性别、饮食、遗传等多种因素影响。总胆固醇对人体生长发育以及新陈代谢有重要的作用，正常值是2.59-5.20mmol/L。

(2) 总胆固醇升高后，会增加类脂物质的堆积，会产生更多的血管斑块，进而增加心脑血管疾病的风险。大于5.21-5.69mmol/L是胆固醇的临界偏高，即使是一个完全健康的人，只要总胆固醇>7.2mmol/L或低密度脂蛋白>4.9mmol/L，未来发生心脑血管的风险就明显增高，应该马上治疗。

(3) 总胆固醇升高根据病因可分为两大类：一是原发性，是由于遗传因素缺陷所致，另一种是继发性，可引起其升高的疾病主要有糖尿病、高血压、甲减、肝肾疾病等。

(4) 降低总胆固醇的治疗中，原发性偏高应积极应用降脂药，曾经选择他汀类药物，胆固醇任不能达标的，可联合用药(如依折麦布等)。

(5) 如果总胆固醇偏高，且患者有糖尿病、高血压、甲减、肝肾疾病或者已经发生心脑血管疾病的人更应积极用药，控制降低疾病风险。

(6) 戒烟，增强运动，采用低脂、低糖饮食，少食富含脂肪、胆固醇及饱和脂肪酸的食物，多进食蔬菜、水果、豆制品、粗粮、鱼和高纤维食品。

(7) 必要时在医师指导下使用降脂药物治疗，并前往内分泌科复诊。

#### 【高密度脂蛋白(HDL)偏高】：

(1) 高密度脂蛋白(HDL)主要在肝脏合成，具有抗动脉粥样硬化的功能，是冠心病的保护因子。高密度脂蛋白(HDL)能将周围组织包括动脉壁内的胆固醇运转到肝脏进行代谢，是一种抗动脉粥样硬化的血浆脂蛋白。

(2) 高密度脂蛋白(HDL)的含量与心血管的发病率和病变程度呈负相关，即高密度脂蛋白(HDL)减低，患冠心病的危险性增加；高密度脂蛋白(HDL)含量增高，患冠心病的危险性降低。

- (3) 高密度脂蛋白(HDL)对冠心病的临床诊断是一个重要的参考指标。它的升高是临床冠心病保护因子之一，并能防治和延缓动脉粥样硬化的发展。
- (4) 血清中高密度脂蛋白(HDL)的降低，预示着冠心病的出现。临床上常同时测定高密度脂蛋白(HDL)和血清总胆固醇，并根据它们的比值作为冠心病的信息指标。
- (5) 高密度脂蛋白(HDL)减少，主要见于冠心病、冠状动脉粥样硬化、高甘油三酯血症、慢性贫血、脑血管病、糖尿病、急慢性肝炎、肝硬化等疾病。
- (6) 戒烟，增强运动，采用低脂、低糖饮食，少食富含脂肪、胆固醇及饱和脂肪酸的食物，多进食蔬菜、水果、豆制品、粗粮、鱼和高纤维食品。
- (7) 建议当高密度脂蛋白(HDL)减少时，可参考其他相关指标，积极治疗基础性疾病，往内分泌科复诊。

**【总胆红素(TBIL)偏高】：**

- (1) 总胆红素(TBIL)能准确反映黄疸的程度。人体的红细胞有一定的寿命，大约是120天。
- (2) 当红细胞被破坏死亡后，其中的血红蛋白会被我们人体的肝、脾、骨髓内单核吞噬细胞吞噬破坏分解，在组织酶的作用下，成为血红素和球蛋白，而血红素再进一步被催化还原成胆红素，80-85%的胆红素来源于此，另外还有20%的胆红素来源于血红蛋白以外的肌红蛋白等在肝脏中产生。
- (3) 未被肝细胞摄取且未与葡萄糖结合的胆红素称之为非结合胆红素，即间接胆红素(IBIL)。间接胆红素被运载到肝脏，被肝细胞摄取，与葡萄糖醛酸结合，则形成结合胆红素(DBIL)，即直接胆红素。在这个过程中有一部分会吸收入血，但其水平会维持动态平衡。
- (4) 总胆红素、间接胆红素、直接胆红素这三项是反映胆红素代谢的指标，而胆红素长期以来是作为溶血及肝胆疾病的重要异常指标。胆红素检查主要用于黄疸检查，反映肝脏疾病和胆道梗阻，如肝细胞发生炎症坏死等损害时会引起黄疸，胆道疾病及溶血性疾病也可引起黄疸。
- (5) 大多健康体检中发现的胆红素轻度升高并不能反映肝脏有损伤，如果直接胆红素升高的程度不高，一般可能是生理性的原因引起的，如感冒、酗酒、过于劳累、熬夜等情况，只要注意休息、戒酒，过段时间复查肝功能，一般会自行恢复。
- (6) 生活方面，多吃新鲜果蔬以补充人体所需的维生素，提高人体免疫力，多吃富含蛋白质的食物，如牛肉、鱼、蛋奶，这些都有助于修复受损的肝细胞，促进肝细胞的再生。如果胆红素升高很多，则需要完善相关检查，往消化内科诊断治疗。

**【鳞状上皮细胞偏高】：**

- (1) 在生理情况下，机体正常的新陈代谢都会引起鳞状上皮细胞的脱离，这是一种正常的机体现象。如果长时间出现鳞状上皮细胞偏高的现象时，则有可能是尿路感染、泌尿系统结石等因素导致，应及时往泌尿外科进一步诊断治疗。

**【粘液丝偏高】：**

- (1) 尿常规中粘液丝是由尿路中细胞分泌出来的，在有尿路感染时分泌会明显增多，且伴有炎症细胞的出现。
- (2) 粘液丝偏高，可分为生理性偏高和病理性偏高两种，生理性偏高一般是由于喝水较少导致的尿液浓缩，一般在喝水后就能达到稀释的效果。
- (3) 病理性的粘液丝偏高是由于泌尿系炎症或者是前列腺炎导致的，需要注意观察，多喝水，同时有白细胞等炎症细胞增多时，应及时服用抗感染药物治疗。如果仅有粘液丝的增多而没有白细胞等炎症细胞增多时，尿路有炎症的可能性不大。
- (4) 建议平时饮食注意清淡，多喝水，少吃油腻和辛辣的食物，要注意个人清洁卫生，勤洗阴部，注意休息。

**【甲状腺右侧叶囊性结节】：**

- (1) 甲状腺结节是一种常见的甲状腺疾病，很多甲状腺疾病可表现为结节，如可由甲状腺退行性变、炎症、自身免疫性及新生物等多种病变所致。甲状腺结节在各个年龄段的男女人群中均可见到，但中年女性中较多。
- (2) 甲状腺结节分良性和恶性两大类，良性的占绝大多数，恶性者不足1%，判断甲状腺结节的良恶主要依靠病史、体格检查、放射性核素扫描、穿刺细胞学检查。
- (3) 建议往外科就诊，进一步检查，明确诊断，结合临床诊治并定期复查。

**【右侧椎动脉细窄】：**

- (1) 建议心血管内科定期复查。

**【左侧颈总动脉膨大处斑块形成】：**

(1) 建议心血管内科诊断治疗。

**【子宫肌瘤】：**

(1) 子宫肌瘤又称子宫平滑肌瘤，是女性生殖器最常见的一种良性肿瘤，多见于 30—50 岁妇女，以 40—50 岁最为多见。

(2) 子宫肌瘤根据肌瘤与子宫壁的关系分 3 类：肌壁间肌瘤、浆膜下肌瘤和粘膜下肌瘤。

(3) 子宫肌瘤多无症状，少数表现为阴道出血，腹部触及肿物以及压迫症状等。如发生蒂扭转或其他情况时可引起疼痛。以多发性子宫肌瘤为常见。

(4) 治疗必须根据患者年龄、生育要求、症状、肌瘤大小等情况全面考虑，肌瘤小且无症状，尤其近绝经年龄者，雌激素水平低落，肌瘤可自然萎缩或消失，通常不需治疗，每 3—6 个月随访一次；若肌瘤较大或症状明显继发贫血者，常需手术切除。

**【牙齿缺失】：**

(1) 牙齿缺失常见于龋齿、牙周炎等原因导致的拔除或意外事故所致缺失。中老年患者居多，影响牙齿健康美观。

(2) 牙齿缺失可以导致牙列的完整性遭到破坏，若较长时间不修复，邻近的牙齿由于失去了依靠和约束，会变得倾斜，易造成咬颌功能的紊乱。长时间的缺失还会导致牙槽骨的萎缩、咀嚼功能减退、食物嵌塞等不良后果

(3) 如果牙齿缺失，应该尽早去口腔医院诊治，最常见的修复方法有三种，即活动义齿、固定义齿、种植义齿。

(4) 义齿修复完毕，应定期复查与医疗护理，勤漱口、勤刷牙、避免食用过硬的食物，如果种植牙选择钛种植体，还应注意对钛种植体的保护。

**【烤瓷冠修复】：**

(1) 烤瓷冠一般称为烤瓷牙，这种修复体具有金属的高强度、瓷的美观性和牙齿的逼真性，以及耐磨等优点，对缺失的前牙和后牙的修复，都能达到修复缺失牙理想的功能、形态的目的。

(2) 烤瓷冠从结构上分内冠和釉面瓷层，从质地上分为金属内冠和全瓷内冠两种，金属内冠主要以镍铬合金、钴铬合金、钛合金等为代表；全瓷内冠，其主要成分以二氧化锆为主。

(3) 牙齿缺损、牙齿排列不齐、牙齿异常变色、种植牙等都可应用烤瓷冠进行修复。

(4) 烤瓷冠的制造通俗的说就是给牙齿戴一个套子，在制作之前就需要先将牙齿磨小一圈，然后再套上这个套子，或者说戴上牙冠，以恢复牙齿原来的大小和形态。

(5) 烤瓷冠的优点是改善了牙齿的形态和色泽，恢复了正常的咀嚼功能。缺点是在牙体预备时磨除了部分牙体组织，初戴烤瓷冠时，可能会出现冷热敏感，但随着时间推移会逐渐缓解。

(6) 注意日常饮食，缓慢进食，避免吃一些过凉过热的食物，少食辛辣刺激性的食物，注意多吃一些清淡的饮食。烤瓷冠毕竟不是真牙，受到过大压力时会碎瓷，所以不要咬太硬的食物。

(7) 烤瓷冠与牙齿的接合部位容易聚集菌斑，易形成牙石，此外菌斑长时间的聚集也可导致龋病，所以必须注意保持口腔清洁，牙缝间使用牙线清洁，每天坚持早晚刷牙，勤漱口，定期洁牙。

(8) 烤瓷冠修复后如有不适，应及时就医，定期往医院口腔科复查。

**【牙齿Ⅲ°松动】：**

(1) 牙齿在健康状态下有一定的活动度，主要是水平方向的，垂直方向的更是非常微小，而当由于某些疾病因素或者其他因素造成牙齿的活动度大于这个范围时，就称作牙齿松动。

(2) 牙齿松动可急性引起或慢性缓慢进展，可伴有或不伴有牙齿的疼痛不适。对人体造成的主要影响是咀嚼食物时感觉无力或不适。

(3) 慢性进展性的牙齿松动多由于牙周炎引起；如果牙齿的咬合状况不良，或有夜磨牙、紧咬牙的不良习惯等对牙齿的咬合造成了创伤，长期也会造成牙齿的松动。

(4) 突发的牙齿松动多有明确的病因，如突然咬硬物、受外伤等；牙根尖周围组织的炎症也会引起牙齿松动；此外，女性激素水平的变化也可能会引起牙齿松动度的改变，如在月经期可能出现轻度的牙齿松动等情况。

(5)根据牙齿松动的程度不同，临床上可分为 I-III 度。I 度牙齿松动为颊舌方向活动，动度在 1mm 以内。II 度牙齿松动为颊舌及近远中方向活动，动度在 1-2mm 之间。III 度牙齿松动为颊舌、近远中及垂直三个方向的动度，动度超过 2mm。

(6)牙齿松动的治疗首先应明确松动的原因，才能进行有针对性的治疗。如积极治疗牙周炎、根尖周围炎，调整牙齿咬合关系，因外伤引起的牙齿松动要尽早进行固位治疗。如果牙齿松动程度严重，周围炎症广泛，及时拔除过度松动的牙齿也是一种治疗方法。

(7)维持口腔卫生是预防牙齿松动形成的重要措施，应采取正确的竖刷牙法和巴氏刷牙法，纠正横刷牙法。

(8)多吃富有维生素的粗纤维食物，如肉、蛋、各种蔬菜和水果，充分咀嚼以利于牙面清洁。少吃甜食及黏性很强的食物，不吃零食。

(9)定期进行口腔检查、口腔洁治，建议每半年进行一次口腔健康检查，每年进行 2-3 次全口超声波洁牙术，使牙面、牙颈部经常处于洁净状态。

#### 【牙结石】：

(1)牙结石又称牙石，是沉积在牙齿或修复体表面上已经钙化或正在钙化的菌斑或软垢。其开始时是软的，会因逐渐的钙化而变硬。它是由 75% 的磷酸钙，15-25% 的水、有机物、磷酸锰、矿酸钙及微量的钾、钠、铁所构成，并呈现出黄色、棕色或者黑色。

(2)牙结石通常存在于唾液腺开口处的牙齿表面（例如：下颚前牙的舌侧表面，上颚后牙的颊侧表面）和牙齿的颈部，以及口腔粘膜运动不到的牙齿表面等处。

(3)牙结石形成后，可伴随牙龈出血、牙龈萎缩、口臭等症状。

(4)牙结石是牙周病的重要病因，它会不断刺激牙周组织，并且压迫牙龈，影响血液循环，造成牙周组织的细菌感染，形成牙周囊袋，此后更易使食物残渣、牙菌斑、牙结石等的堆积，最终牙周支持组织全部破坏，导致牙齿松动，以至于不得不拔除牙齿。

(5)早晚刷牙、饭后漱口是防治牙结石形成的最重要措施。应采取正确的竖刷牙法和巴氏刷牙法，纠正横刷牙法。

(6)多吃富有维生素的粗纤维食物，如肉、蛋、各种蔬菜和水果，充分咀嚼以利于牙面清洁。少吃甜食及黏性很强的食物，不吃零食。

(7)建议每半年进行一次口腔健康检查，每年进行 2-3 次全口超声波洁牙术，使牙面、牙颈部经常处于洁净状态。

#### 【牙龈色红，探之出血】：

(1)牙龈的这种情况一般是由于牙结石导致的牙龈局部发炎。

(2)必须坚持每天认真和合理刷牙（采用竖刷法），彻底清除牙菌斑。要经常检查口腔，保持口腔卫生，防止牙龈出血。

(3)正确的刷牙方法是：顺着牙齿长轴方向，上牙向下刷，下牙往上刷，每个牙面都要刷到，这样刷牙不仅能把牙刷干净而且对牙龈起到按摩作用，促进牙龈的血液循环。

(4)建议每半年进行一次口腔健康检查，每年进行 2-3 次全口超声波洁牙术，使牙面、牙颈部经常处于洁净状态。

(5)注意口腔清洁卫生，养成早晚刷牙，饭后漱口的良好习惯。

(6)及时治疗牙龈炎，防止炎症侵犯深部牙周组织，形成牙周炎。

(7)养成清晨排便习惯。进餐要规律，细嚼慢咽，多食蔬菜，如胡萝卜、菠菜、木耳。适量进食水果，如山楂、苹果。男性少抽烟少喝酒。

#### 【残根】：

(1)牙齿由于龋坏等原因而致使牙冠的大部分缺损，称为残冠。牙冠基本缺失，仅剩余牙根，称为残根。

(2)残根、残冠一旦形成，牙齿的髓腔、根管就暴露于口腔的有菌环境中，细菌可通过根管到达根尖，形成根尖周围炎，使牙齿成为病灶牙。乳牙的残根、残冠可能会引起恒牙的牙釉质发育不全，遗留的残根还可以引起恒牙萌出过早或过晚，影响恒牙萌出的时间和位置，导致牙列畸形。

(3)乳牙的残根、残冠，引起根尖周炎，或影响恒牙的萌出时，应予拔除。

(4)恒牙的残根、残冠，根尖周病损较大，牙周情况不良或对口腔粘膜有长期慢性刺激时，应予拔除。

(5)牙周情况较好，根尖周病损不大的残冠，可以先进行彻底的根管治疗，然后通过桩冠修复，最后进行全冠修复以恢复牙齿的外型和功能。

(6) 牙周情况较好，根尖周病损不大，牙根粗壮的残根，可以先进行彻底的根管治疗后行桩冠修复，或保留进行覆盖义齿修复。

**【牙龈萎缩】：**

- (1) 牙龈生理性萎缩主要是龈缘部分存在异物又长期得不到清理，细菌滋生刺激长期存在所致；另外随着年龄的增长也会或多或少发生萎缩，致使牙龈暴露，这种生理性萎缩，是无需要治疗的。
- (2) 炎症性的牙龈萎缩，主要表现为牙龈红肿胀痛，刷牙常见出血，对冷热温度变化及酸性食物等异常敏感，妨碍进食，尤其应该注意防治。
- (3) 掌握正确竖刷法的刷牙方法，注意口腔清洁卫生，养成早晚刷牙，饭后漱口的良好习惯。
- (4) 定期到医院检查治疗，每年进行 2-3 次全口超声波洁牙术。
- (5) 补充维生素 C 等微量元素，多食水果蔬菜，戒烟限酒，避免熬夜的不良生活习惯。

**【外周动脉僵硬度增高】：**

- (1) 动脉硬化是全身性粥样硬化在肢体局部表现，是全身性动脉内膜及其中膜呈退行性、增生性改变，使血管壁变硬缩小，失去弹性，从而继发血栓形成致使远端血流量进行性减少或中断。
- (2) 要均衡饮食，要防止其他疾病引起的动脉粥样硬化，如糖尿病、肥胖、高血压。少吃含油脂和胆固醇多的食品，减少盐的摄入，多吃富含高密度脂蛋白的鱼类、海鲜。戒烟限酒，控制体重，保持良好的心态。通过适量的运动，可以明显改善动脉粥样硬化。必要时内科咨询及诊治。

汇总医生： 樊兴国

主检日期： 2023-11-02

主检医生：

## 分科结果

### 身高、体重、血压

项目名称	检查结果	项目名称	检查结果
身高	167cm	体重	56kg
血压	137/70mmHg		

**\*小结：**

未见异常

操作员：闫辛儿 检查日期：2023-10-31 检查医生：名燕凌

### 内科

项目名称	检查结果	项目名称	检查结果
心率	60次/min	心律	齐
心脏杂音	无	心界	正常
肺部	正常	呼吸音	呼吸音清
啰音	未闻及	叩诊	叩诊呈清音
腹部触诊	腹部平软	发育	正常
肝胆	肋下未触及	脾脏	肋下未触及
双肾	无叩击痛	肠鸣音	正常
营养	良好	神经系统	正常
生理反射	生理反射存在	病理反射	病理反射未引出
颅神经	正常	运动功能	正常
深浅感觉	正常	其它	无异常发现
既往史	无		

**\*小结：**

未见异常

操作员：名燕凌 检查日期：2023-10-31 检查医生：名燕凌

### 外科（女）

项目名称	检查结果	项目名称	检查结果
皮肤	正常	甲状腺	无肿大
浅表淋巴结	无肿大	肛门	拒检
泌尿外生殖器	正常	四肢关节	未见异常
腹股沟	未见异常	足背动脉	正常
紫绀	无	色素沉着	无
脱毛	无	脱色	无
浮肿	无	皮下结节	无
头颅	正常	颈部	正常
乳腺	正常	脊柱	正常
直肠	未检	皮肤黄疸	无
四肢	活动正常	其他	无

**\*小结：**

未见异常

操作员：魏利平

检查日期：2023-10-31

检查医生：魏利平

### 眼科

项目名称	检查结果	项目名称	检查结果
视力(左)	0.5	视力(右)	0.6
辨色力	正常	眼睑	正常
结膜	正常	泪器	正常
角膜	正常	虹膜	正常
瞳孔	正常	晶状体	正常
玻璃体	正常	眼底	未见异常

**\*小结：**

(1) 左眼视力下降

(2) 右眼视力下降

操作员：田野青 检查日期:2023-10-31 检查医生：田野青

### 耳鼻喉科

项目名称	检查结果	项目名称	检查结果
听力(左)	正常	听力(右)	正常
外耳道	正常	鼓膜	正常
鼻窦	正常	鼻中隔	正常
鼻腔	正常	扁桃体	无肿大
嗅觉	正常	咽喉	正常

**\*小结:**

未见异常

操作员：王存宝 检查日期:2023-10-31 检查医生：王存宝

### 妇科内诊

项目名称	检查结果	项目名称	检查结果
外阴	正常	尿道口	正常
阴道	通畅	子宫	正常
附件	正常	宫颈	光滑
后穹窿	正常		

**\*小结:**

操作员：许艳华 检查日期:2023-10-31 检查医生：许艳华

### 口腔科

项目名称	检查结果	项目名称	检查结果
唇颊	正常	齿	左下侧切牙&左下中切牙&右下中切牙&左上尖牙&左上侧切牙&左

			上中切牙&右上中切牙 &右上侧切牙&右上尖 牙&烤瓷冠修复&左上 第二磨牙&右上第二双 尖牙&残根&左上第一 双尖牙&牙齿III°松动& 左下第二磨牙&左下第 一磨牙&左下第二双尖 牙&右下第二双尖牙& 右下第一磨牙&右下第 二磨牙&牙齿缺失&活 动义齿修复&右上第一 磨牙&右上第二磨牙缺 失
牙龈	牙龈萎缩&牙龈色红，探 之出血	牙周	牙结石II度
舌腭	正常	腮腺	正常
颌下腺	正常	颞下颌关节	正常

**\*小结：**

(1) 左下侧切牙 左下中切牙 右下中切牙 左上尖牙 左上侧切牙 左上中切牙 右上中切牙  
右上侧切牙 右上尖牙 烤瓷冠修复 左上第二磨牙 右上第二双尖牙 残根 左上第一双尖牙 牙齿III°松动  
左下第二磨牙 左下第一磨牙 左下第二双尖牙 右下第二双尖牙 右下第一磨牙 右下第二磨牙 牙齿缺失  
右上第一磨牙 右上第二磨牙 活动义齿修复

(2) 牙龈萎缩 牙龈色红，探之出血

(3) 牙周：牙结石

操作员：麻剑 检查日期:2023-10-31 检查医生：麻剑

## 检验报告

### 血流变

项目名称	检查结果	单位	参考值	提示
全血粘度高切 200/s	4.02	mpas	3.36--4.32	
全血粘度中切 100/s	4.28	mpas	3.43--4.59	
全血粘度中切 50/s	4.65	mpas	3.85--5.45	
全血还原粘度高切	7.08	mpas	3.69--8.74	
全血还原粘度低切	38.55	mpas	26.87--47.57	
血浆粘度	1.33	mpas	1.26--1.70	
血沉(ESR)	10.00	mm/h	0--20	
红细胞压积	0.38	L/L	0.35--0.45	
红细胞聚集指数	3.98		3.19--5.33	
红细胞变形指数	0.94		0.53--1.11	
红细胞刚性指数	5.32		2.17--6.94	
血沉方程 K 值	28.77	mm/h	0--80.48	
全血粘度 1/s	15.98	mpas	13.79--17.91	
全血高切相对指数	3.02		1.9--3.4	
全血低切相对指数	12.02		8.1--14.2	

**\*小结:**

未见异常

操作员：贺琰 检查日期:2023-10-31 检查医生:陈建国

### 尿液分析+尿沉渣

项目名称	检查结果	单位	参考值	提示
白细胞尿	13	个/ul	0--13	
上皮细胞(EC)	1	/HP	0--28	
管型(CAST)	0	个/ul	0--1	

霉菌(尿)	0	/HP	0--0	
结晶	1	/HP	0--10	
透明度(CLA)	清亮			
胆红素(BIL)	-		阴性	
隐血(ERY)	-		阴性	
小圆上皮细胞(SRC)	0	个/ul	0--0	
维生素 C	-		阴性	
异常红细胞	0	个/ul	0--3	
红细胞(正常)	0	个/ul	0--6	
鳞状上皮细胞	1	个/ul	0--0	↑
粘液丝	1	个/ul	0--0	↑
颜色(Colour)	淡黄色			
尿葡萄糖(GLU)	-		阴性	
酮体(KET)	-		阴性	
比重(SG)	1.020		1.003--1.030	
酸碱度(PH)	6.5		4.5--8.0	
尿蛋白质(PRO)	-		阴性	
尿胆原(URO)	-		阴性	
亚硝酸盐(NIT)	-		阴性	
红细胞(尿)(RBC)	0	个/ul	0--6	
尿白细胞(LEU)	-		阴性	

**\*小结:**

鳞状上皮细胞偏高(1 /HP) 粘液丝偏高(1 /HP)

操作员：李佳敏 检查日期：2023-10-31 检查医生：陈建国

**肝功七项**

项目名称	检查结果	单位	参考值	提示
总蛋白(T PROT)	77.2	g/L	65--85	

白蛋白(ALB)	49.00	g/L	40--55	
球蛋白(GLB)	28.20	g/L	15--35	
白蛋白/球蛋白(ALB/GLB)	1.74		1.0--2.5	
总胆红素(TBIL)	22.60	umol/L	0--21	↑
丙氨酸氨基转移酶(ALT)	19.00	U/L	7--40	
门冬氨酸氨基转移酶(AST)	28.00	U/L	13--35	

**\*小结:**

总胆红素(TBIL)偏高(22.60 umol/L)

操作员：李丹 检查日期:2023-10-31 检查医生:陈建国

**心肌酶谱**

项目名称	检查结果	单位	参考值	提示
乳酸脱氢酶(LDH)	165.00	U/L	120--250	
肌酸激酶(CK)	82.00	U/L	40--200	
肌酸激酶同工酶(CK-Mb(M))	14	U/L	0--25	
高敏肌钙蛋白(Tnl)	15.07	pg/ml	0--46.47	

**\*小结:**

未见异常

操作员：李丹 检查日期:2023-10-31 检查医生:陈建国

**血常规（五分类）**

项目名称	检查结果	单位	参考值	提示
白细胞(WBC)	3.84	10 <sup>9</sup> /L	3.5--9.5	
淋巴细胞绝对值(LY#)	1.26	10 <sup>9</sup> /L	1.1--3.2	
淋巴细胞百分比(LY%)	32.7	%	20--50	
中性粒细胞绝对值(GR#)	2.31	10 <sup>9</sup> /L	1.8--6.3	
中性粒细胞百分比(GR%)	60.1	%	40--75	

嗜碱性粒细胞绝对值(BA#)	0.02	10 <sup>9</sup> /L	0--0.06
嗜碱性粒细胞百分比 (BA%)	0.5	%	0--1.0
嗜酸性粒细胞绝对值(EO#)	0.08	10 <sup>9</sup> /L	0.02--0.52
嗜酸性粒细胞百分比 (EO%)	2.2	%	0.4--8.0
血小板(PLT)	130	10 <sup>9</sup> /L	125--350
血小板分布宽度(PDW)	16.3	%	15--17
平均血小板体积(MPV)	12.6	fl	6.0--14.0
血小板压积(PCT)	0.165	%	0.11--0.28
红细胞(RBC)	4.02	10 <sup>12</sup> /L	3.8--5.1
血红蛋白	129	g/L	115--150
红细胞压积(HCT)	38.6	%	35--45
红细胞平均体积(MCV)	95.9	fl	82--100
平均血红蛋白含量(MCH)	32.2	pg	27--34
平均血红蛋白浓度(MCHC)	335	g/L	316--354
单核细胞绝对值(MO#)	0.17	10 <sup>9</sup> /L	0.1--0.60
单核细胞百分比(MO%)	4.5	%	3--10
红细胞分布宽度标准差 (RDW-SD)	43.7	fl	35--56
红细胞分布宽度变异系数 (RDW-CV)	12.0	%	10.6--16.6
大血小板比率	44.3	%	11--45
大血小板数目	58	10 <sup>9</sup> /L	30--90
未成熟粒细胞数目	0.01	10 <sup>9</sup> /L	0--999
未成熟粒细胞百分比	0.2	%	0--100
有核红细胞数目	0.000	10 <sup>9</sup> /L	0--9999
有核红细胞百分比	0.00	/100WBC	0--9999

**\*小结:**

未见异常

操作员：祁佳佳 检查日期：2023-10-31 检查医生：陈建国

### 肾功三项

项目名称	检查结果	单位	参考值	提示
肌酐(CREA)	62.00	umol/L	41--73	
尿酸(UA)	273.00	umol/L	140--340	
尿素测定 (Urea)	4.50	mmol/L	2.6--7.5	

**\*小结：**

未见异常

操作员：李丹 检查日期：2023-10-31 检查医生：陈建国

### 空腹血糖

项目名称	检查结果	单位	参考值	提示
葡萄糖(GLU)	4.76	mmol/L	3.89--6.1	

**\*小结：**

未见异常

操作员：李丹 检查日期：2023-10-31 检查医生：陈建国

### 血脂四项

项目名称	检查结果	单位	参考值	提示
动脉硬化指数	1.84		1.31--3.19	
总胆固醇(CHOL)	6.42	mmol/L	2.59--5.2	↑
甘油三脂(TG)	1.00	mmol/L	0.7--1.7	
低密度脂蛋白(LDL)	3.56	mmol/L	0--4.13	
高密度脂蛋白(HDL)	1.93	mmol/L	0.77--1.55	↑

**\*小结：**

总胆固醇(CHOL)偏高(6.42 mmol/L) 高密度脂蛋白(HDL)偏高(1.93 mmol/L)

操作员：李丹 检查日期：2023-10-31 检查医生：陈建国

### 人乳头瘤病毒检查 (HPV)

项目名称	检查结果	单位	参考值	提示
人乳头瘤病毒 (HPV)	HPV 高危型：阴性 HPV 低危型：阴性			

**\*小结：**

HPV 高危型：阴性

HPV 低危型：阴性

操作员：康建忠 检查日期:2023-11-01 检查医生:

### (女) 肿瘤三项

项目名称	检查结果	单位	参考值	提示
糖类抗原 125 测定 (CA125)	7.8	U/ml	<35.000	
癌胚抗原(CEA)	1.78	ng/ml	0--5	
甲胎蛋白(AFP)	2.2	ng/ml	0--7	

**\*小结：**

未见异常

操作员：李丹 检查日期:2023-10-31 检查医生:陈建国

# 大同现代医学检验实验室

## 液基薄层细胞学图文报告

ID: 2023090651

病理号: 086953

姓名: 师坤

性别: 女

年龄: 57岁

送检科室: 体检科

电话号码: 13835209386

床号:

病历号:

体检号: 2309220691

送检医院: 大同瑞慈康复体检 送检日期: 2023-10-31

末次月经:

送检医生:

采样日期:

报告日期: 2023-10-31

标本满意度: 满意

细胞量: >40%

红细胞:

经期样本:

颈管细胞:

化生细胞:

鳞状细胞:

宫颈柱状细胞:

未见上皮内病变/恶性细胞:

正常范围内:

良性反应性改变:

- 炎症:
- 放疗:
- 妊娠:
- 萎缩性:
- 宫内避孕器:
- 其他:

- 轻度:
- 中度:
- 重度:

病原体: 滴虫感染:  念珠菌感染:  细菌感染:

提示 HPV 感染:  疱疹病毒感染:

鳞状上皮细胞分析:

- 非典型鳞状细胞:
- 倾向上皮内瘤变:
  - 倾向良性反应性改变:
  - 不能明确意义(ASC-US):
  - 不排除高度病变(ASC-H):

上皮内低度病变:  鳞癌:

上皮内高度病变:

- CIN2:
- CIN3:

腺上皮细胞分析:

非典型腺细胞:

- 宫内膜:
- 来源不明:

非典型腺细胞(宫颈管):

- 倾向原位腺癌:
- 不能明确意义:
- 倾向良性反应性改变:

腺癌:

- 宫颈管:
- 宫内膜:
- 其它:

炎细胞:

- 轻度:
- 中度:
- 重度:

可疑腺癌:

诊断意见: 未见上皮内病变或恶性细胞 (NILM)。

建议:

报告医师: 张荣生

地址: 大同市魏都大道 79 号, 本报告医师签字后有效  
咨询: 0352-2830587 4006-122-995

妇科细胞学是筛查项目, 出于技术原因, 可能会有假阴性结果, 本检测仅对来样负责, 如果对结果有疑义, 请在收到报告 7 天内与我们联系。

# 瑞慈健康体检

## 人乳头瘤病毒（HPV）基因分型检测报告

姓名：师坤 科室：妇科 病历号：  
性别：女 房/床号： 标本编号： 132902  
年龄：57 送检医生： 接收日期： 2023年10月31日  
电话： 门诊/住院号 标本条码号： 2310313000370  
临床诊断：

标本类型：宫颈脱落细胞 标本状态：可用  
检测方法：反向点杂交法  
检测内容：低危型：HPV6、11、42、43、81、83  
高危型：HPV16、18、31、33、35、39、45、51、52、53、56、58、59、66、68、73、82

检测结果：低危型：阴性  
高危型：阴性

6	11	16	18	31	33	35	39	编号
42	43	45	51	52	53	56	58	132902
59	66	68	73	81	82	83	IC ●	HPV

### 结果分析及提示：

- HPV感染是宫颈癌的主要病因，大部分HPV感染会自行消退，与年龄及个人免疫能力有关。
- HPV基因分型检测是宫颈病变及宫颈癌筛查的重要手段。
- 低危型HPV感染能引起良性病变，如生殖器湿疣。
- 高危型HPV持续感染导致宫颈高级别病变的风险显著增加。

检测日期：2023年11月01日 检测者：王文静 审核者：康建忠

备注：本报告仅对所检测样本负责，结果分析和提示仅供临床参考。

# 大同瑞慈康复医院 12导联心电图报告

师坤 女 57岁 体检号:450802

病床号:

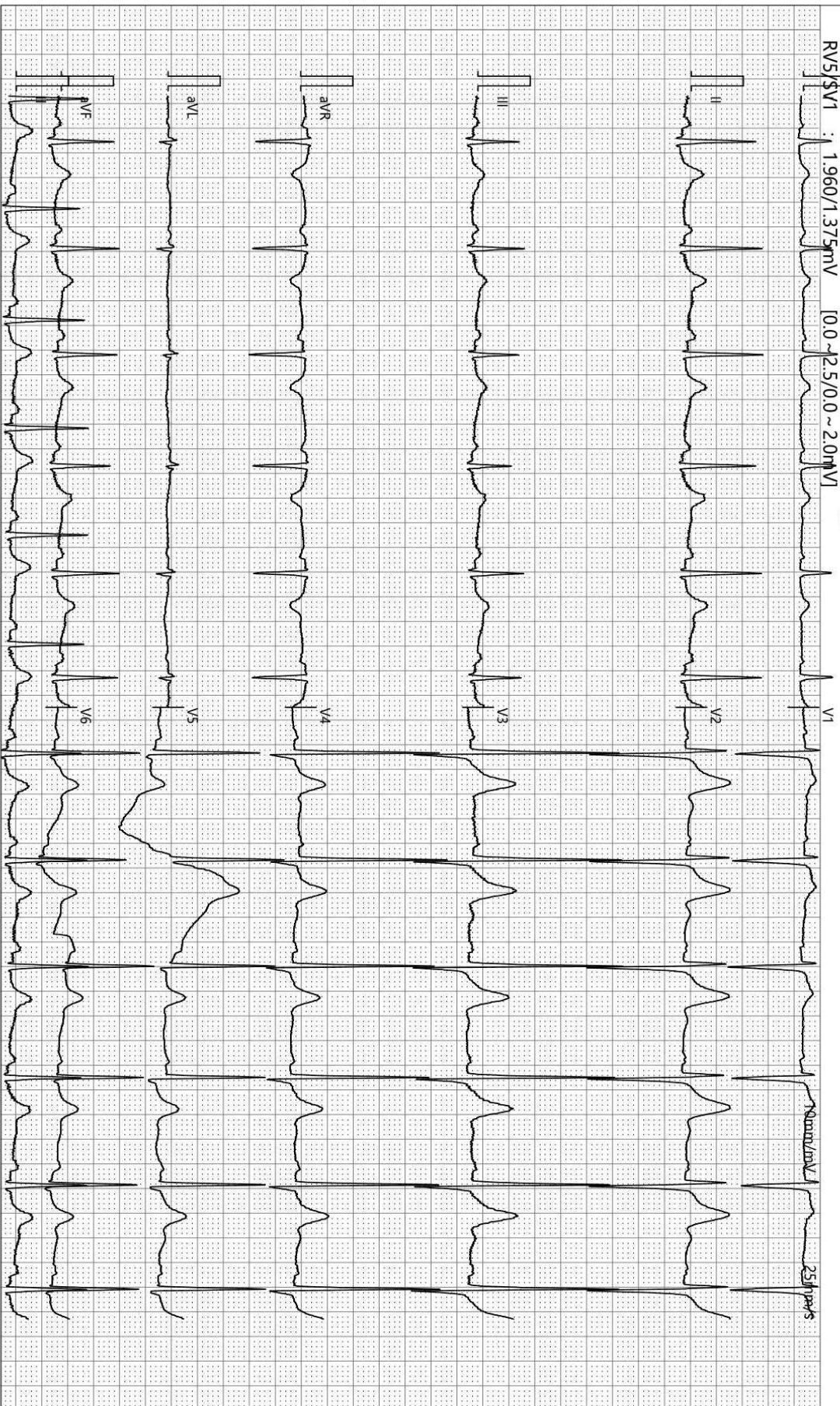
诊断结果:

- 1.窦性心律
- 2.正常心电图

诊断医生:

曹志 陶志峰

HR : 67bpm [60 ~ 100bpm]  
P : 104ms [0 ~ 110ms]  
PR : 166ms [120 ~ 200ms]  
QRS : 101 ↑ ms [60 ~ 100ms]  
QT/QTc : 393/417ms [320 ~ 440/0 ~ 460ms]  
P/QRS/T : 65/60/66deg. [0 ~ 75/-30 ~ 90/0 ~ 75deg]  
RV5/SV1 : 1.960/1.375mV [0.0 ~ 2.5/0.0 ~ 2.0mV]



检查时间:2023-10-31 10:11:39

诊断时间:2023-10-31 10:21:37

SEMIP V1.90

仅供临床参考

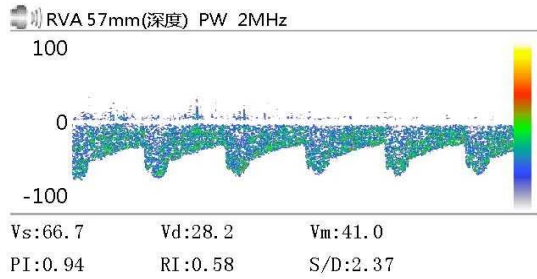
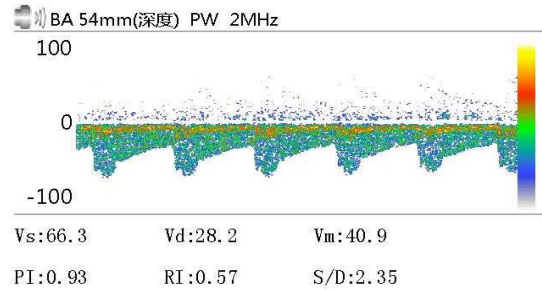
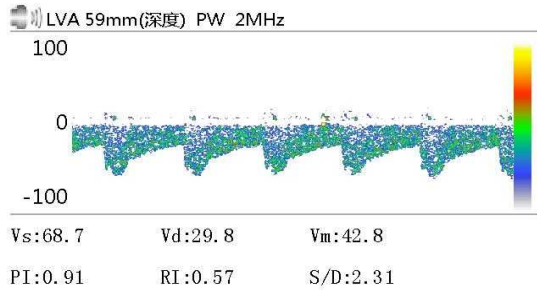
Text



# 大同瑞慈健康体检

## 颅内多普勒血流图 (TCD) 检查报告单

姓名: 师坤      性别: 女      年龄: 57 岁      检查号: 2309220691  
 申请科室: 体检科      申请医师: 李菊蓉      检查类型: 颅内血管      床号:



Vs:      Vd:      Vm:  
 PI:      RI:      S/D:

Vs:      Vd:      Vm:  
 PI:      RI:      S/D:

Vs:      Vd:      Vm:  
 PI:      RI:      S/D:

### 医生意见

结论: 椎-基底动脉脑血管超声未见异常。

李菊蓉

检查日期: 2023-10-31

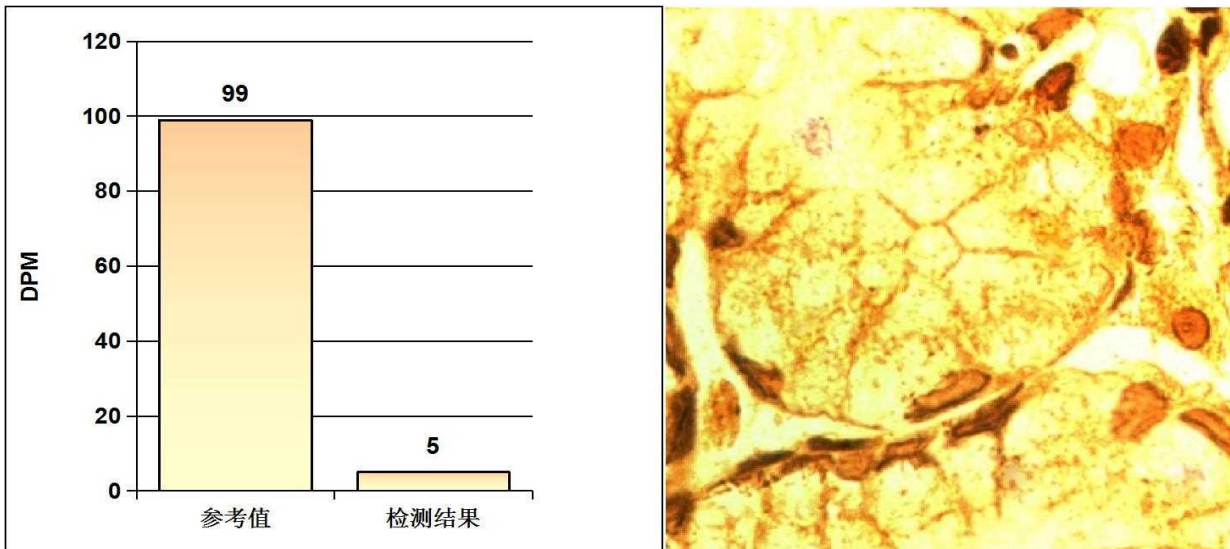
本报告单仅提供临床参考

# 大同瑞慈康复医院

## <sup>14</sup>C呼气试验检验报告

姓名	师坤	年龄	57	性别	女
住院号	0	日期	2023/10/31 10:45:07	电话	0
送检医生	曹居杰	样品编号	7551	编号	2309220691

### <sup>14</sup>C呼气试验



#### 阳性参考值 (Disintegrations Per Minute(DPM)):

DPM值:	dpm > 2499	阳性++++
	1499 < dpm ≤ 2499	阳性+++
	499 < dpm ≤ 1499	阳性++
	149 < dpm ≤ 499	阳性+
	dpm ≤ 99	阴性
	99 < dpm ≤ 149	不确定

**检测结果:** **dpm= 5** **阴性**

医生建议: 注意保持健康及规律饮食

温馨提示: 您本次检测的结果为阴性

检测医生: 曹居杰

# 大同瑞慈健康体检

## 骨密度检测报告

### 受检者信息

受检者ID: 2309220691

姓名: 师坤-T

出生年月日: 1967/2/28

年龄: 56

性别: 女

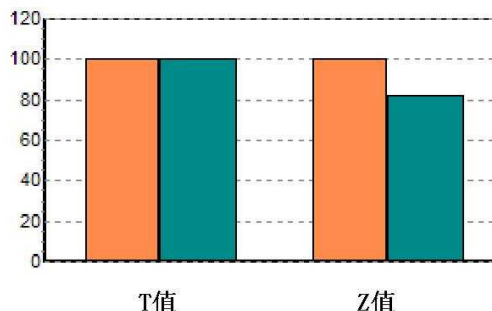
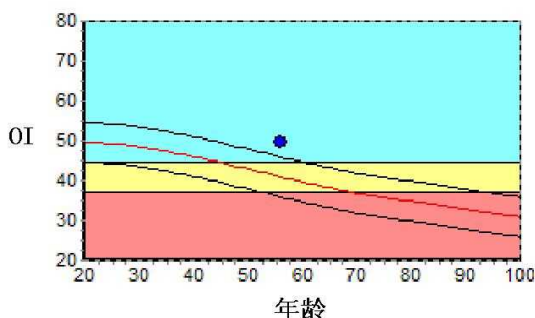
测定部位(右/左): 右

### 测定结果

测定日期: 2023/10/31 10:03:48

测试编号: 1/1

受测者 平均值



数据库: Asia

OI: 49.6

SOS: 1367.8 m/s

T值: -0.01

Z值: 1.74

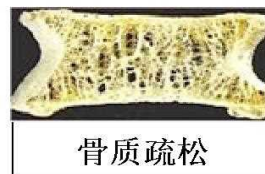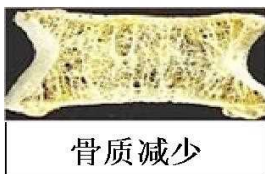, BUA: 31.3

成人比: 99.9 %

同龄比: 121.2 %

OPR: N/A %

### 结果分析



### 注解

以上结论仅供参考

科室:

医生签名:

医院地址 大同瑞慈健康体检

地址 大同市平城区魏都大道79号

联系电话 0352-2824444

操作者 名燕凌

# 大同瑞慈健康体检

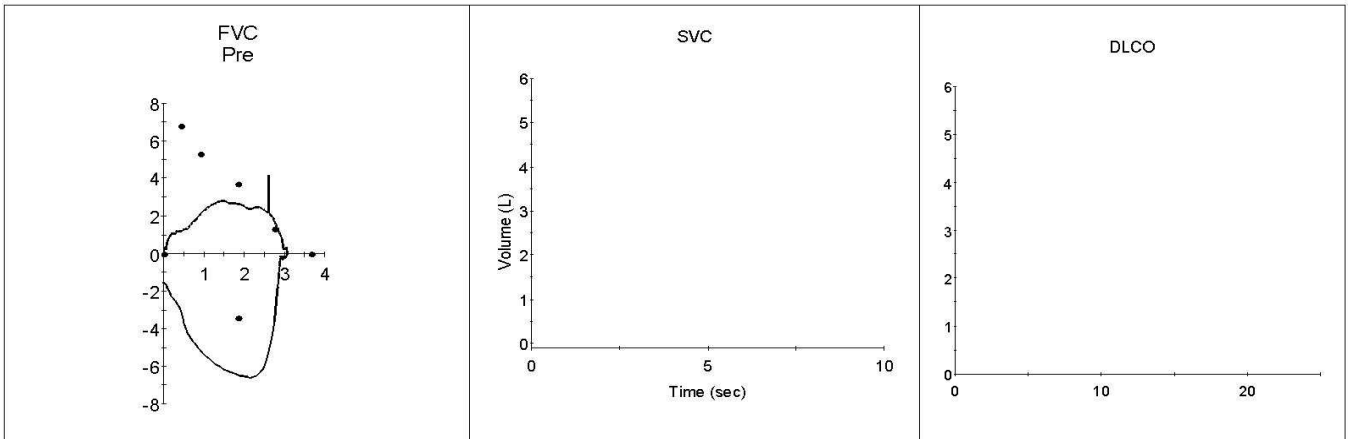
## 肺功能检验报告

姓名: 师坤-替	ID: 2309220691	BSA: 1.66	日期: 2023/10/31
医师:	身高: 168.00	年龄: 56	病房:
医生:	体重: 58.00	性别: Female	种族: <Unspecified

Pre Test Comments:

Post Test Comments: 肺通气功能: 正常

	Pre-Bronch			Post-Bronch		
	<u>Actual</u>	<u>Pred</u>	<u>%Pred</u>	<u>Actual</u>	<u>%Pred</u>	<u>%Chng</u>
----用力肺活量 ----						
FVC (L)	3.07	3.66	83			
FEV1 (L)	2.63	2.85	92			
FEV1/FVC (%)	86	79	108			
FEF 25% (L/sec)	1.74	5.28	32			
FEF 75% (L/sec)	2.48	1.28	193			
FEF 25-75% (L/sec)	2.46	2.61	94			
FEF Max (L/sec)	2.78	6.80	40			
FIVC (L)	4.20					
FIF Max (L/sec)	6.58					





## 双源 CT 诊断图文报告

流水号: 2309220691

影像号: CT20231031084

姓名: 师坤

年龄: 57 岁

性别: 女

检查设备: 西门子量子双源 CT

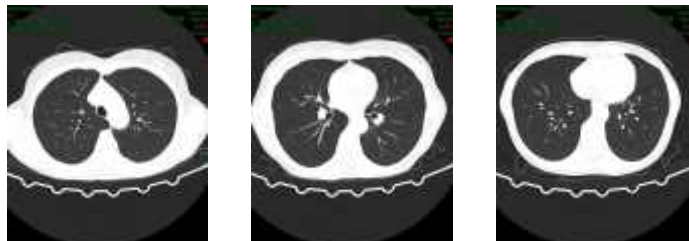体检号: 450802

申请医院: 本院

体检科室: 体检科

检查部位: 肺部双源 CT

经典图像:



影像所见:

胸廓对称, 骨性肋骨完整, 胸壁软组织结构良好, 两肺支气管血管纹理走行分布良好, 支气管束结构清晰, 双肺通气良好。肺门结构未见异常。纵隔无偏移, 段以上支气管通畅。心影及大血管形态结构正常, 纵隔内未见肿大淋巴结。胸膜未见异常。

影像诊断:

胸部未见明显异常

报告医师: 剧艳军

检查日期: 2023-10-31

审核医师: 剧艳军

报告日期: 2023-10-31

## 超声诊断图文报告

流水号: 2309220691

影像号: 1435339

姓名: 师坤

年龄: 57 岁

性别: 女

检查设备: Vivid E95

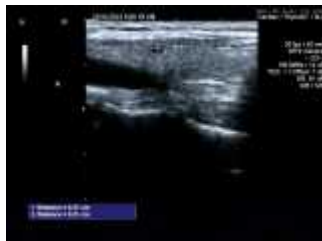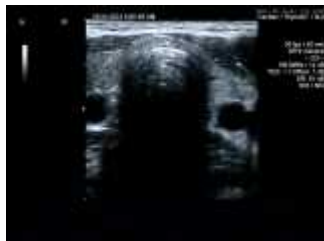体检号: 450802

申请医院: 本院

体检科室: 体检科

检查部位: 甲状腺彩超

经典图像:



影像所见:

甲状腺双侧叶形态正常, 包膜完整, 右侧叶探及大小约 0.4\*0.2cm 囊性结节, 形态规则, 边界清, 余实质回声均匀, CDFI: 未见异常血流信号。

双侧颈部未见明显肿大淋巴结。

影像诊断:

甲状腺右侧叶囊性结节 TI-RADS 2 级

报告医师: 李菊蓉

检查日期: 2023-10-31

审核医师: 李菊蓉

报告日期: 2023-10-31

## 超声诊断图文报告

流水号: 2309220691

影像号: 1435344

姓名: 师坤

年龄: 57 岁

性别: 女

检查设备: Vivid E95

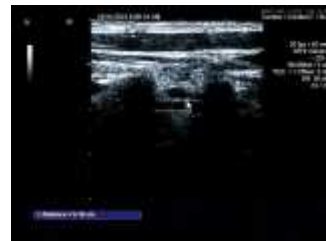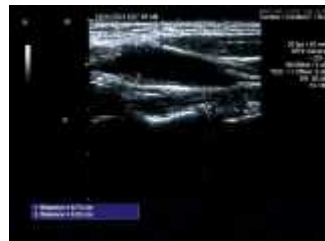体检号: 450802

申请医院: 本院

体检科室: 体检科

检查部位: 颈部血管彩超

经典图像:



影像所见:

左侧颈总动脉膨大处探及大小约 7.3\*2.3mm 低回声斑, 右锁骨下动脉起始处、右侧颈总动脉、双侧颈内、颈外动脉起始段内中膜不增厚, 内壁欠光滑, 管壁未见明确强回声斑。CDFI: 血流充盈好。PW: 频谱形态正常。

双侧椎动脉走行正常, 右侧椎动脉细窄, 左侧椎动脉内径正常, 管壁不厚, 管腔内为无回声, CDFI: 血流充盈好。PW: 频谱正常。

	内径 mm	流速 cm/s	RI
左侧椎动脉	3.5	41.9	0.46
右侧椎动脉	1.8	43.6	0.51

影像诊断:

1. 左侧颈总动脉膨大处斑块形成
2. 右侧椎动脉细窄

报告医师: 李菊蓉

检查日期: 2023-10-31

审核医师: 李菊蓉

报告日期: 2023-10-31

## 超声诊断图文报告

流水号: 2309220691

影像号: 1435347

姓名: 师坤

年龄: 57 岁

性别: 女

检查设备: Vivid E95

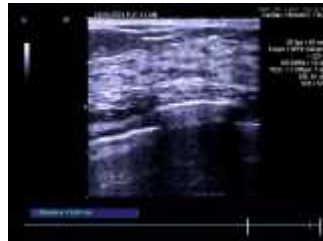
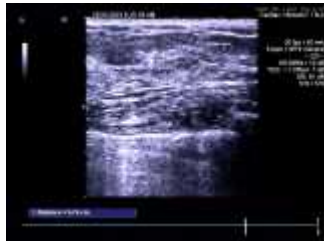
体检号: 450802

申请医院: 本院

体检科室: 体检科

检查部位: 乳腺彩超

经典图像:



影像所见:

双侧乳腺腺体层次清晰, 右乳腺体厚 0.9cm, 左乳腺体厚 0.7cm, 乳导管未见扩张, 未见明显占位性病变, CDFI: 未见异常血流信号。

双侧腋下未见明显肿大淋巴结。

影像诊断:

双侧乳腺未见明显异常

报告医师: 李菊蓉

检查日期: 2023-10-31

审核医师: 李菊蓉

报告日期: 2023-10-31

## 超声诊断图文报告

流水号: 2309220691

影像号: 1435355

姓名: 师坤

年龄: 57 岁

性别: 女

检查设备: Vivid E95

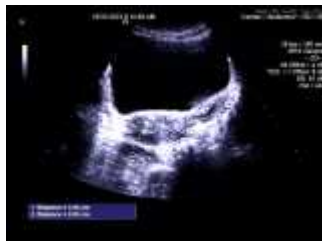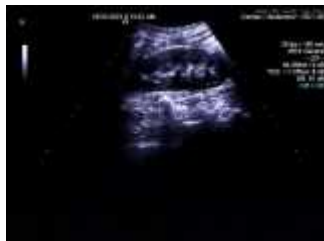体检号: 450802

申请医院: 本院

体检科室: 体检科

检查部位: 全腹彩超

经典图像:



影像所见:

肝脏大小形态正常, 包膜光滑完整, 实质回声均匀, 肝内管道系统走行清晰, 门静脉及肝内胆管不扩张。

胆囊大小形态正常, 壁不厚、光滑, 囊内透声好, 肝外胆管不扩张。

胰腺大小形态正常, 实质回声均匀, 主胰管不扩张。

脾脏大小形态正常, 实质回声均匀, 脾门静脉不宽。

双肾大小形态正常, 皮髓质分界清晰, 集合系统未见分离, 双侧输尿管未见扩张。

膀胱充盈佳, 未见明显异常。

绝经后子宫, 大小约 4.0\*4.8\*2.6cm, 肌壁回声均匀, 其内探及数个低回声结节, 较大者位于右侧壁, 大小约 2.6\*2.1cm, 形态规则, 边界清, 内膜线清晰, 厚 0.3cm, 宫颈厚约 2.7cm, 双侧附件区未见异常。

影像诊断:

子宫肌瘤 (多发)

报告医师: 李菊蓉

检查日期: 2023-10-31

审核医师: 李菊蓉

报告日期: 2023-10-31



大同市医学影像研究中心

注: 本报告仅供临床医生参考!

地址: 大同市魏都大道 79 号。若有疑问, 请致电: 0352---2830580